This is a digital copy of a book that was preserved for generations on library shelves before it was carefully scanned by Google as part of a project to make the world's books discoverable online.

It has survived long enough for the copyright to expire and the book to enter the public domain. A public domain book is one that was never subject to copyright or whose legal copyright term has expired. Whether a book is in the public domain may vary country to country. Public domain books are our gateways to the past, representing a wealth of history, culture and knowledge that's often difficult to discover.

Marks, notations and other marginalia present in the original volume will appear in this file - a reminder of this book's long journey from the publisher to a library and finally to you.

Usage guidelines

Google is proud to partner with libraries to digitize public domain materials and make them widely accessible. Public domain books belong to the public and we are merely their custodians. Nevertheless, this work is expensive, so in order to keep providing this resource, we have taken steps to prevent abuse by commercial parties, including placing technical restrictions on automated querying.

We also ask that you:

+ *Make non-commercial use of the files* We designed Google Book Search for use by individuals, and we request that you use these files for personal, non-commercial purposes.

+ *Refrain from automated querying* Do not send automated queries of any sort to Google's system: If you are conducting research on machine translation, optical character recognition or other areas where access to a large amount of text is helpful, please contact us. We encourage the use of public domain materials for these purposes and may be able to help.

+ *Maintain attribution* The Google "watermark" you see on each file is essential for informing people about this project and helping them find additional materials through Google Book Search. Please do not remove it.

+ *Keep it legal* Whatever your use, remember that you are responsible for ensuring that what you are doing is legal. Do not assume that just because we believe a book is in the public domain for users in the United States, that the work is also in the public domain for users in other countries. Whether a book is still in copyright varies from country to country, and we can't offer guidance on whether any specific use of any specific book is allowed. Please do not assume that a book's appearance in Google Book Search means it can be used in any manner anywhere in the world. Copyright infringement liability can be quite severe.

About Google Book Search

Google's mission is to organize the world's information and to make it universally accessible and useful. Google Book Search helps readers discover the world's books while helping authors and publishers reach new audiences. You can search through the full text of this book on the web at `http://books.google.com/`

Über dieses Buch

Dies ist ein digitales Exemplar eines Buches, das seit Generationen in den Regalen der Bibliotheken aufbewahrt wurde, bevor es von Google im Rahmen eines Projekts, mit dem die Bücher dieser Welt online verfügbar gemacht werden sollen, sorgfältig gescannt wurde.

Das Buch hat das Urheberrecht überdauert und kann nun öffentlich zugänglich gemacht werden. Ein öffentlich zugängliches Buch ist ein Buch, das niemals Urheberrechten unterlag oder bei dem die Schutzfrist des Urheberrechts abgelaufen ist. Ob ein Buch öffentlich zugänglich ist, kann von Land zu Land unterschiedlich sein. Öffentlich zugängliche Bücher sind unser Tor zur Vergangenheit und stellen ein geschichtliches, kulturelles und wissenschaftliches Vermögen dar, das häufig nur schwierig zu entdecken ist.

Gebrauchsspuren, Anmerkungen und andere Randbemerkungen, die im Originalband enthalten sind, finden sich auch in dieser Datei – eine Erinnerung an die lange Reise, die das Buch vom Verleger zu einer Bibliothek und weiter zu Ihnen hinter sich gebracht hat.

Nutzungsrichtlinien

Google ist stolz, mit Bibliotheken in partnerschaftlicher Zusammenarbeit öffentlich zugängliches Material zu digitalisieren und einer breiten Masse zugänglich zu machen. Öffentlich zugängliche Bücher gehören der Öffentlichkeit, und wir sind nur ihre Hüter. Nichtsdestotrotz ist diese Arbeit kostspielig. Um diese Ressource weiterhin zur Verfügung stellen zu können, haben wir Schritte unternommen, um den Missbrauch durch kommerzielle Parteien zu verhindern. Dazu gehören technische Einschränkungen für automatisierte Abfragen.

Wir bitten Sie um Einhaltung folgender Richtlinien:

+ *Nutzung der Dateien zu nichtkommerziellen Zwecken* Wir haben Google Buchsuche für Endanwender konzipiert und möchten, dass Sie diese Dateien nur für persönliche, nichtkommerzielle Zwecke verwenden.

+ *Keine automatisierten Abfragen* Senden Sie keine automatisierten Abfragen irgendwelcher Art an das Google-System. Wenn Sie Recherchen über maschinelle Übersetzung, optische Zeichenerkennung oder andere Bereiche durchführen, in denen der Zugang zu Text in großen Mengen nützlich ist, wenden Sie sich bitte an uns. Wir fördern die Nutzung des öffentlich zugänglichen Materials für diese Zwecke und können Ihnen unter Umständen helfen.

+ *Beibehaltung von Google-Markenelementen* Das "Wasserzeichen" von Google, das Sie in jeder Datei finden, ist wichtig zur Information über dieses Projekt und hilft den Anwendern weiteres Material über Google Buchsuche zu finden. Bitte entfernen Sie das Wasserzeichen nicht.

+ *Bewegen Sie sich innerhalb der Legalität* Unabhängig von Ihrem Verwendungszweck müssen Sie sich Ihrer Verantwortung bewusst sein, sicherzustellen, dass Ihre Nutzung legal ist. Gehen Sie nicht davon aus, dass ein Buch, das nach unserem Dafürhalten für Nutzer in den USA öffentlich zugänglich ist, auch für Nutzer in anderen Ländern öffentlich zugänglich ist. Ob ein Buch noch dem Urheberrecht unterliegt, ist von Land zu Land verschieden. Wir können keine Beratung leisten, ob eine bestimmte Nutzung eines bestimmten Buches gesetzlich zulässig ist. Gehen Sie nicht davon aus, dass das Erscheinen eines Buchs in Google Buchsuche bedeutet, dass es in jeder Form und überall auf der Welt verwendet werden kann. Eine Urheberrechtsverletzung kann schwerwiegende Folgen haben.

Über Google Buchsuche

Das Ziel von Google besteht darin, die weltweiten Informationen zu organisieren und allgemein nutzbar und zugänglich zu machen. Google Buchsuche hilft Lesern dabei, die Bücher dieser Welt zu entdecken, und unterstützt Autoren und Verleger dabei, neue Zielgruppen zu erreichen. Den gesamten Buchtext können Sie im Internet unter `http://books.google.com` durchsuchen.

Harvard University

Library of

The Medical School

and

The School of Public Health

Henry F. Sears,M.D.

d 7

Archiv

für

pathologische Anatomie und Physiologie

und für

klinische Medicin.

Herausgegeben

von

Rudolf Virchow.

Band 145.

Folge XIV. Band V.

Mit 14 Tafeln.

Berlin,
Druck und Verlag von Georg Reimer.
1896.

HARVARD UNIVERSITY
SCHOOL OF MEDICINE AND PUBLIC HEALTH
LIBRARY

41

Inhalt des 145. Bandes.

Erstes Heft (8. Juli).

Seite

I. Zur Morphologie und Biologie der rothen Blutkörper. Von Prof. Dr. Julius Arnold in Heidelberg. (Hierzu Taf. I und II.) 1

II. Beiträge zur Lehre von der Labgerinnung. (Aus dem chemischen Laboratorium des Pathologischen Instituts zu Berlin.) Von Dr. R. Benjamin. 30

III. Experimentelle Untersuchungen über die Heilkraft des Fiebers. (Aus dem Laboratorium der III. medicinischen Klinik des Herrn Geh.-Rath Prof. Senator.) Von Dr. A. Loewy, Privatdocenten an der Universität, und Dr. P. F. Richter, Assistenten der Klinik. 49

IV. Ueber ein neues locales Anaestheticum, das Eucain. (Aus dem pharmakologischen Institut der Universität zu Berlin.) Von Dr. Gaetano Vinci aus Messina. 78

V. Ueber eine ungewöhnliche Form der Meningitis tuberculosa. Von Privatdocent Dr. Otto Busse, I. Assistenten am Pathologischen Institut der Universität Greifswald. 107

VI. Zur Histologie und Histogenese der primären Nierengeschwülste. (Aus dem Pathologischen Institut zu Strassburg i. E.) Von Dr. Paul Manasse, vormals II. Assistenten des Instituts. (Schluss von Bd. 143. S. 323.) (Hierzu Taf. III.) 113

Seite

VII. Kleinere Mittheilungen.

1. Eigenthümlicher Krankheitsverlauf bei Uterus unicornis und Einzelniere. Von Wilhelm Ebstein in Göttingen. . . . 158
2. Initiale motorische Lähmung im Oculomotoriusgebiet und andere posttyphöse Complicationen bei einem Falle von Unterleibstyphus. Von Wilhelm Ebstein in Göttingen. . . . 165
3. Bemerkungen zu der Mittheilung von Hansemann „Ueber die Entstehung falscher Darmdivertikel" in diesem Archiv Bd. 144. Hft. 2. S. 400. Von Dr. med. Arthur Hanau, Cantonsspital St. Gallen. 172
4. Ein Fall von Cancroid der Haut bei einem 6 Monate alten Kinde. (Aus dem Pathologischen Institut zu Berlin.) Von Dr. med. F. Selberg. 176
5. Ein Beitrag zur Anatomie der Missbildungen am Urogenitalapparat. (Aus der Pathologisch-anatomischen Anstalt des städtischen Krankenhauses im Friedrichshain. Prosector Dr. Hansemann.) Von Dr. Wilhelm Hochheim, Volontärassistenten der Anstalt. 180
6. Ueber die Veränderung des Blutfarbstoffes durch Schwefelkohlenstoff. Von N. Kromer, Privatdocenten an der Universität Jurjew (Dorpat). 188

Zweites Heft (20. August).

VIII. Ueber das primäre Carcinom der Lunge. (Aus dem Pathologischen Institut zu Breslau.) Von Dr. Hans Pässler, ehem. Volontär-Assistenten des Breslauer pathologischen Instituts, zur Zeit Assistenten der medicinischen Klinik in Leipzig. (Hierzu Taf. IV.) 191

IX. Zur Kenntniss der fibrinösen Exsudation bei Entzündungen. Erwiderung an Prof. E. Neumann in Königsberg i. Pr. Von F. Marchand in Marburg. (Hierzu Taf. V.) 279

X. Ueber das Vorkommen krystallinischer und krystalloider Bildungen in den Zellen des menschlichen Hodens. (Aus dem Pathologischen Institut der Universität Rostock.) Von Prof. Dr. O. Lubarsch in Rostock. (Hierzu Taf. VI. Fig. 1—3.) . . . 316

XI. Ueber die Lipome und lipomatösen Mischgeschwülste der Niere. (Aus dem Pathologischen Institut der Universität Rostock.) Von Hellmuth Müller, approb. Arzt aus Rostock. (Hierzu Taf. VI. Fig. 4—6.) 339

Seite

XII. Zur Morphologie des Blutes und der Lymphe. Von Dr. Eugen Botkin aus St. Petersburg. (Hierzu Taf. VII.) 369

XIII. Der Bacillus des gangränösen Schankers und der Bacillus des Hospitalbrandes. Pathogenese und Therapie. (Aus dem Favre'schen Laboratorium in Chaux-de-Fonds.) Von Dr. Alex. Favre, Prof. ag. und D. L. Barbezat, Pharm. (Hierzu Taf. VIII.) Nebst einer Replik an Herrn Pels Leusden betreffend Eklampsie. 404

XIV. Ein casuistischer Beitrag zur Multiplicität der primären Carcinome. (Aus der Pathologisch-anatomischen Anstalt des städtischen Krankenhauses im Friedrichshain. Prosector Dr. Hansemann.) Von Dr. H. Cordes, Volontärassistenten der Anstalt. 422

Drittes Heft (17. September).

XV. Allgemeine Betrachtungen über das Wesen und die Function des vegetativen Nervensystems. Von Prof. Dr. Ernst Jendrássik in Budapest. 427

XVI. Ueber die Bedeutung der Chloride bei den Anämien. (Aus der Medicinischen Klinik des Herrn Prof. Dr. Eichhorst in Zürich.) Von Dr. W. v. Moraczewski, Chem. Assistenten der med. Klinik. 458

XVII. Ueber die Entstehung der Porencephalie und der Hydranencephalie auf Grund entwickelungsgeschichtlicher Studien. Von Dr. Oskar Schaeffer, Privatdocenten für Geburtshülfe und Gynäkologie an der Universität Heidelberg. (Hierzu Taf. IX.) 481

XVIII. Ueber einen seltenen Ausgang der von der Taenia botrioplitis im Huhndarm herbeigeführten Verletzungen. (Aus dem Pathologisch-anatomischen Institut der königl. Universität zu Palermo. Dir. Prof. S. Sirena.) Von Dr. med. G. Scagliosi. (Hierzu Taf. X.) 538

XIX. Die Rolle des Alkohols und der acuten Infectionskrankheiten in der Entstehung der interstitiellen Hepatitis. (Aus dem Pathologisch-anatomischen Institut der Königl. Universität zu Palermo. Dir. Prof. S. Sirena.) Von Dr. med. G. Scagliosi. 546

XX. Experimentelle Studien über den Pneumothorax. (Aus dem Pneumatischen Institute des Krankenhauses der jüdischen Gemeinde in Berlin. Sanitätsrath Dr. Lazarus.) Von Dr. E. Aron, Assistenten. (Hierzu Taf. XI.) 562

Seite

XXI. Krebs des Ductus thoracicus. (Aus dem Leichenhause des Krankenhauses am Urban. Prosector Dr. Benda.) Von E. Unger, Cand. med. (Hierzu Taf. XII.) 581

XXII. Ueber Entwickelung und Ausbildung der Erythroblasten. (Aus dem Pathologischen Institut zu Berlin.) Von Dr. Artur Pappenheim. (Hierzu Taf. XIII und XIV.) 587

XXIII. Berichtigung. Von P. Fürbringer in Berlin. 644

XXIV. Ueber anomale Sehnenfäden im Herzen und deren eventuelle Bedeutung. Von Prof. Browicz in Krakau. 649

Berichtigung. 652

Archiv
für
pathologische Anatomie und Physiologie
und für
klinische Medicin.

Bd. 145. (Vierzehnte Folge Bd. V.) Hft. 1.

I.

Zur Morphologie und Biologie der rothen Blutkörper.

Von Prof. Dr. Julius Arnold in Heidelberg.

(Hierzu Taf. I und II.)

Während durch die Untersuchungen der letzten Jahrzehnte für die meisten Zellen, die Knochenmarkzellen und Leukocyten insbesondere, ein complicirter Bau nachgewiesen ist, werden die rothen Blutkörper vielfach als Gebilde von einfachster Struktur angesehen. Wäre die Ansicht richtig, dass die kernlosen rothen Blutkörper aus kernhaltigen durch Ausstossung der Kerne hervorgehen, so würde ihnen auch in dieser Hinsicht eine Sonderstellung gebühren. — Andererseits fehlt es nicht an Mittheilungen, denen zu Folge die rothen Blutkörper eine complicirtere Zusammensetzung darböten. Es haben diese aber wenig Anklang gefunden, vielmehr wurden die in diesem Sinne gedeuteten Bilder, und zum Theil mit Recht, in das Gebiet der Artefacte verwiesen.

Die wenig erfreuliche Thatsache, dass unsere diesen Gegenstand betreffenden Erkenntnisse so weit zurückgeblieben sind, findet ihre einfache Erklärung in den Schwierigkeiten, mit welchen die Untersuchung des Blutes zu kämpfen hat. Wie gross diese sind, erhellt schon aus dem Umstande, dass die meisten

Suspensions- und Fixationsflüssigkeiten, in welchen andere Zellen sich sehr schön conserviren lassen, in den rothen Blutkörpern die hochgradigsten Veränderungen hervorrufen. Wie bei der Untersuchung des Knochenmarks, so wird man sich auch bei derjenigen des Blutes verschiedener Methoden bedienen müssen; nur auf diesem etwas mühsamen Wege mag es gelingen, in den Auf- und Abbau der rothen Blutkörper einen Einblick zu gewinnen.

In den nachfolgenden Zeilen soll zunächst über Gestalts- und Strukturveränderungen, welche die rothen Blutkörper in 10 procentiger Jodkalilösung erfahren, berichtet werden. Die Herstellung solcher Präparate ist eine sehr einfache. Nach sorgfältiger Desinfection der Haut lasse man aus dem angeschnittenen Blutgefäss einige Tropfen Blutes in ein 10procentige Jodkalilösung enthaltendes Glasröhrchen einträufeln, dessen Inhalt dann durch leichtes Schütteln gemischt wird. Ein genaues Volumenverhältniss beider Substanzen einzuhalten, ist nach meinen Erfahrungen nicht erforderlich; doch scheint es mir zweckmässig, das Blut mindestens durch das zehnfache Volumen der genannten Flüssigkeit zu verdünnen. Nach einigen Stunden trennt sich dieses Gemenge in eine klare farblose und eine blutig gefärbte, den unteren Theil des Röhrchens einnehmende Schicht: später nimmt aber auch die darüber stehende Flüssigkeit einen röthlichen Ton an, welcher in den folgenden Tagen immer intensiver und schliesslich lackfarben wird. Offenbar entzieht die 10procentige Jodkalilösung den rothen Blutkörpern das Hämoglobin sehr langsam. Auch die Gerinnung dieses Gemenges wird sehr verzögert; denn erst nach mehreren Stunden werden Abscheidungen in der Flüssigkeit nachweisbar.

Beschickt man nach Herstellung des Gemisches eine durch Vaselin verschlossene Kammer mit einem Tropfen desselben, so finden sich neben den bekannten stechapfel- und maulbeerförmigen rothen Blutkörpern solche mit zahlreichen, sehr feinen, cilienartigen Fortsätzen, welche nur mit den stärksten Vergrösserungen zu erkennen sind. Die meistens kleiner erscheinenden rothen Blutkörper bieten eine eigenthümlich zitternde, zuweilen rotirende Bewegung dar, so dass eine Entscheidung darüber, ob die Cilien selbständige Bewegungen ausführen, oder ob diese als mitgetheilte angesehen werden müssen, unmöglich ist. Die zwischen

den rothen Blutkörpern spärlich vorhandenen weissen führen keinerlei Form- oder Ortsveränderungen aus; dagegen nimmt man an den Blutplättchen sehr lebhafte zitternde und tanzende Bewegungen, sowie Ortsveränderungen wahr. Von den feinsten cilienartigen Fortsätzen zu grösseren finden sich zahlreiche Uebergänge. Dieselben erscheinen bald als kürzere oder längere Fäden mit und ohne knopfförmige Anschwellungen an den Enden, bald als durch Körneranhäufungen unterbrochene Ketten; andere haben eine mehr dreieckige Gestalt, indem sie sich verbreiternd in die Substanz des rothen Blutkörpers übergehen (Tafel I und II, Fig. 1—6). Manche Fortsätze sitzen mit breiter Basis der Zellperipherie auf und laufen in zahlreiche dickere oder feinere, kürzere und längere Fäden aus (Fig. 1—6). Die feineren Fortsätze sind blass, feingekörnt, seltener homogen und enthalten bald vereinzelte, bald zahlreichere, dunkle, glänzende Körner. Bei den grösseren Fortsätzen erscheinen namentlich die an die rothen Blutkörper sich inserirenden Abschnitte gefärbt und homogen, während die freien Enden blass und gekörnt sind (Fig. 1—6). Ausser Blutkörpern und Blutplättchen enthält die Suspensionsflüssigkeit Gebilde, welche grösser und kleiner sind, wie diese. Die ersteren haben mit den rothen Blutkörpern die Farbe und das homogene Aussehen gemein; die letzteren gleichen durch ihre feinkörnige Beschaffenheit und den Gehalt an glänzenden Körnern mehr den Blutplättchen. Doch fehlt es nicht an Gebilden, deren Substanz gefärbt und homogen ist, welche aber in einer oder mehreren Richtungen blasse, feinkörnige Ausläufer entsenden, sowie an solchen, die an der einen Stelle gefärbt und homogen, an der anderen blass und gekörnt erscheinen.

Beobachtet man ein solches Object längere Zeit, dann kann man nachweisen, dass sowohl an feineren, wie dickeren Fortsätzen Veränderungen und Vorgänge sich abspielen, deren Einzelheiten sich unmittelbar wahrnehmen lassen. Die feineren Fortsätze werden zu langen Fäden, deren körnige Beschaffenheit deutlicher hervortritt. Während die körnige Substanz mehr nach dem freien Ende des Fadens sich zurückzieht, wird dieser an seiner Insertionsstelle dünner und an der Stelle der früheren Fortsätze finden sich nun blasse, feingekörnte, eckige oder mehr rundliche Gebilde, welche durch oft kaum nachweisbare Fäden

mit den rothen Blutkörpern zusammenhängen (Fig. 1—5). Sie verändern ihre Lage zu dem rothen Blutkörper, indem sie nicht nur tanzende Bewegungen ausführen, sondern sich demselben bald nähern, bald von ihm entfernen. Zuweilen ist die Bewegung der Fäden, namentlich unmittelbar nach ihrer Abschnürung, eine vollständig geisselförmige. Endlich wird der Zusammenhang gelöst und die abgeschnürten Körperchen schwimmen frei in der Flüssigkeit umher; später fliessen sie zusammen und bilden kleinere Haufen und grössere Ballen feinkörniger Substanz. Bei einiger Geduld hat es gar keine Schwierigkeiten, solche Abschnürungsvorgänge nicht nur an verschiedenen rothen Blutkörpern, sondern wiederholt an demselben wahrzunehmen (Fig. 1—5); nur muss man randständige Fortsätze zur Beobachtung auswählen, weil es bei centraler Lage derselben nicht möglich ist, die Einzelheiten dieser Vorgänge, welche mit dem Aussenden von Fortsätzen beginnen und mit der Abschnürung dieser abschliessen, zu verfolgen. Diese Untersuchungsmethode bietet überdies die sicherste Garantie gegen Täuschungen und Verwechslungen, wie sie z. B. durch an die Blutkörper angeschwemmte und an ihnen nur vorübergehend haftende Gebilde hervorgerufen werden könnten.

Aehnliche Abschnürungen kommen auch an den grösseren Fortsätzen vor, mögen sie nun eine mehr stäbchenförmige, dreieckige, kuglige oder verzweigte Gestalt besitzen (Fig. 6 und 7). Manche derselben theilen sich zunächst wieder in feinere Fäden, welche dann die oben beschriebenen Umwandlungen erfahren. Andere schnüren sich als grössere, zuweilen noch deutlich gefärbte und mehr homogene Gebilde ab, um sich nach vollzogener Trennung weiter zu spalten, indem sie gleichzeitig ihr Hämoglobin abgeben und eine mehr feinkörnige Beschaffenheit annehmen. Die dabei erfolgende Verkleinerung der rothen Blutkörper ist noch auffallender, als bei der Abschnürung kleinerer Fortsätze. Zuweilen trennen sich die ganzen Blutkörperchen in zwei oder mehr Theile, welche dann dieselben Umwandlungen durchmachen; nicht selten vollzieht sich dann die Abspaltung in der Richtung der Delle in Form eines Hufeisens.

So wechselnd die bisher geschilderten Zerfallserscheinungen sind, sie zeigen in der Hinsicht Uebereinstimmung, dass von

den rothen Blutkörpern zu verschiedenen Zeitperioden und unter fortschreitender Verkleinerung dieser sich Gebilde abschnüren. Einen wesentlich anderen Vorgang habe ich an manchen stechapfel- und maulbeerförmigen rothen Blutkörpern wahrgenommen, nehmlich einen gleichzeitigen Zerfall in mehrere Gebilde. Derselbe wird damit eingeleitet, dass die Fortsätze dunkler werden und homogen bleiben, während die zwischen ihnen gelegene Substanz sich entfärbt und körnig wird; solche Blutkörperchen stellen sich dann wie farblose, mit mehreren kernähnlichen Gebilden ausgestattete Formen dar (Fig. 8 und 9); später zerfallen sie in kleinere Plättchen, in denen Anfangs noch ein dunkleres Centrum nachweisbar ist, das aber mit der Zeit verschwindet, so dass diese Plättchen, wie die anderen aus einer feinkörnigen, dunkle Körner enthaltenden Substanz zu bestehen scheinen. Bei andauernder Beobachtung ist es nicht schwer, den eben geschilderten Modus des Zerfalls in allen seinen Phasen zu beobachten. Das Resultat ist schliesslich dasselbe, wie bei den oben beschriebenen Abspaltungserscheinungen.

Nach 8 Tagen sind die Befunde sowohl an den eingedeckten Blutstropfen, sowie an der im Glasröhrchen eingeschlossenen Flüssigkeit im Wesentlichen dieselben; es nehmen die Farbenintensität, die Grösse und Zahl der rothen Blutkörperchen immer mehr ab, die blassen feinkörnigen Gebilde in demselben Verhältniss zu. Nach 10 Tagen trifft man in dem eingedeckten Blutstropfen nur noch Haufen und Ballen feinkörniger Substanz, fast gar keine gut erhaltenen rothen Blutkörper mehr.

Seit den Untersuchungen von Max Schultze, Brücke, Preyer, Klebs, Rollett, Neumann, Stricker, Beale, Friedreich, v. Recklinghausen, Langhans, Platner, Dusch, Hünefeld, Böttcher, Wittich, de Vries, Hamburger, Kowalewsky, Hayem, Foà u. v. A. wissen wir, dass die rothen Blutkörperchen unter den verschiedensten Verhältnissen und Einwirkungen ihre Gestalt ändern. Manche dieser Beobachter — Max Schultze, Preyer, Klebs, Rollett, Browicz, Cavazzani, Wlassow — haben auch einen Wechsel in der Lage und Form dieser Fortsätze wahrgenommen und die Frage aufgeworfen, ob es sich bei diesen Erscheinungen um die Folgen einer Contraction im Sinne einer vitalen Lebenserscheinung han-

delt. Unter pathologischen Verhältnissen und nach der Einwirkung von Giften haben Browicz, Maragliano, und Castellino, Silbermann, Heinz, Limbeck, Gumprecht, Weintraud, Lubarsch u. A. solche Beobachtungen angestellt. Spärlicher sind die Mittheilungen über Abschnürungsvorgänge an den rothen Blutkörperchen — Max Schultze[1]), Faber[2]), Hayem[3]), Wlassow[4]), van Niessen[5]) u. A. —; überdies scheinen dieselben wenigstens zum Theil auf vereinzelte Vorkommnisse Bezug zu nehmen.

Wie oben bemerkt, wurde die Frage erörtert, ob die geschilderten Erscheinungen als die Aeusserungen vitaler Contractionsvorgänge aufzufassen seien. Es ist dieselbe von den Einen bejaht, von den Anderen verneint worden, woraus schon hervorgeht, dass ihre Beantwortung schwieriger ist, als man ursprünglich glauben sollte. Mag man auch von vornherein geneigt sein, die zitternden Bewegungen der rothen Blutkörper sowie vieler Blutplättchen als molekulare und diejenigen der feineren Fortsätze als mitgetheilte aufzufassen, so ist eine solche Deutung doch nicht ohne weiteres auf die rotirenden Bewegungen der rothen Blutkörper, und auf die geisselförmigen mancher Fäden anwendbar, eben so wenig auf den Lagewechsel, welchen die sich abschnürenden Gebilde zu den rothen Blutkörpern darbieten. Wollte man dessen ungeachtet Bedenken tragen, diese Vorgänge als vitale in dem oben definirten Sinne anzusprechen, so liesse sich dies zunächst mit dem Hinweis auf die bekannte Thatsache begründen, dass Oeltropfen u. s. w. unter gewissen Verhältnissen (G. Quincke, Gad) ganz ähnliche Veränderungen darbieten. Dazu kommt, dass, wie oben erwähnt wurde, die weissen Blutkörper in Jodkalilösungen niemals Protoplasmabewegungen vollziehen, und dass die beschriebenen Vorgänge an den rothen Blutkörpern auch noch nach 12 Tagen in der 16procentigen Jodkalilösung sich abspielen. Beide Erfahrungen mahnen zu der grössten Vorsicht in der Annahme vitaler Contractionsphänomene; eine endgültige Entschei-

[1]) Max Schultze, Archiv für mikroskop. Anatom. Bd. I. 1865.
[2]) Faber, Archiv der Heilkunde. Bd. XIV. 1873.
[3]) Hayem, Du Sang etc. 1889. Paris.
[4]) Wlassow, Ziegler's Beitr. Bd. XV. 1894.
[5]) van Niessen, Dieses Archiv. Bd. 141. 1895.

dung wird nur von Beobachtungen am lebenden Object zu erwarten sein[1]). — Die eigenthümlichen, namentlich auch die geisselförmigen Bewegungen der sich abschnürenden und abgeschnürten Gebilde legen die Vermuthung nahe, dass dieselben den Gaule'schen Würmchen oder von Wallerstein, Danilewsky, Bütschli und Kruse[2]) beschriebenen Parasiten verwandt sein könnten. Focker[3]) z. B. scheint geneigt, seine Hämatocyten als Vorstufen von Bakterien zu betrachten. Berücksichtigt man die Art und Weise der Entstehung der feineren und gröberen Fortsätze, sowie ihr Verhalten während und nach der Abschnürung, so erhält man doch mehr den Eindruck, dass es Theile der Blutkörperchen selbst, nicht blos in ihnen eingeschlossene Gebilde sind, welche, feinere und gröbere Fortsätze bildend, aus ihnen hervortreten und später von ihnen in Form grösserer und kleinerer Gebilde sich abschnüren; Vorgänge, bei denen sie nicht nur lebhafte Bewegungen ausführen, sondern während deren sie auch ihre Struktur ändern, indem sie unter fortschreitender Abgabe von Hämoglobin körnig werden. Als bakterienähnlich würden höchstens die in diesen eingeschlossenen glänzenden Körner bezeichnet werden können. Wie aus den oben angeführten Beobachtungen zahlreicher Autoren hervorgeht, vollziehen sich aber derartige Vorkommnisse ausser an Jodkalipräparaten bei Anwendung anderer Suspensionsflüssigkeiten, sowie bei andersartigen Einwirkungen am frisch gelassenen und normalen Blut.

Um die Zusammensetzung der sich abschnürenden und der abgeschnürten Gebilde, sowie die an den rothen Blutkörpern eingetretenen Veränderungen kennen zu lernen, war es erforderlich dieselben zu färben oder die oben beschriebenen Bilder zu fixiren. Bei einem Zusatz von wässrigen Farbstofflösungen (Eosin, Säurefuchsin, Triacid, Methylgrün u. s. w.) zeigte es sich aber, dass die rothen Blutkörperchen sich nicht färbten, während die Granula der Leukocyten z. B. durch Eosin deutlich tingirt waren. Fügt man dem Jodkaliblutgemenge dünnen Alkohol (50 pCt.)

[1]) Vergl. J. Arnold, Zur Biologie der rothen Blutkörper. Münch. med. Wochenschr. No. 18. 1896.

[2]) Kruse, Dieses Archiv. Bd. 120. 1890. Daselbst die Literatur.

[3]) Focker, Dieses Archiv. Bd. 119. 1890.

oder Chromsäurelösungen (0,2 pCt.) hinzu, so entstehen massige Niederschläge. Am meisten empfiehlt sich noch die Herstellung von Trockenpräparaten. Man bringt einen Tropfen des Gemisches auf ein Deckglas, sorgt durch Bewegung des letzteren nach verschiedener Richtung für eine gleichmässige Ausbreitung des ersteren, saugt die überschüssige Flüssigkeit ab und trocknet schliesslich rasch über der Flamme. Gefärbt wurden die Präparate mit Methylenblau, Eosin oder Gentianaviolett, dann rasch in laufendem Wasser abgespült, getrocknet und schliesslich so lange mit Xylol gewaschen, bis keine Farbe mehr abging. Die rothen Blutkörper sind blauroth bis violett tingirt, manche gleichmässig; andere zeigen ein heller oder gar nicht gefärbtes Centrum. Auch an diesen Präparaten ist der Wechsel der rothen Blutkörper in Bezug auf Grösse und Form sehr auffallend. Nur wenige sind rund, die meisten besitzen feinere, cilienartige oder dickere Fortsätze (Fig. 10). Zuweilen zeigen diese denselben Farbeton wie die Blutkörper selbst, gewöhnlich sind sie aber heller, nicht homogen, sondern gekörnt und enthalten ein dunkleres, kernähnliches Gebilde oder Haufen von dunkleren Körnern; zuweilen solche auch nur vereinzelt (Fig. 10). Wollte ich das genauere Verhalten dieser Fortsätze schildern, ich müsste das oben Mitgetheilte wiederholen, weil die Befunde im Wesentlichen übereinstimmen.

Bemerkenswerth ist, dass an den Trockenpräparaten mittelst der angegebenen Methoden für viele Fortsätze, sowie abgeschnürte Gebilde eine Zusammensetzung aus zwei Substanzen sich feststellen lässt, einer lichter sich färbenden feinkörnigen, welche an den Methylenblau-Eosinpräparaten einen blauen Ton annimmt und einer dunkleren; ausserdem enthalten manche Fortsätze und Plättchen noch Hämoglobin in allerdings wechselnder Menge. Ich will nur noch hinzufügen, dass auch an den Trockenpräparaten neben den zu verschiedenen Zeiten sich vollziehenden Abschnürungsvorgängen ein Zerfall der rothen Blutkörper gleichzeitig in eine grössere oder kleinere Zahl von Bruchstücken nachgewiesen werden kann. Die in Fig. 10, h und g abgebildeten Formen sind wohl in diesem Sinne zu deuten; ob dasselbe auch für die in Fig. 10 e dargestellte Geltung hat, ist mir zweifelhaft. Schliesslich will ich noch das Vorkommen dunkler Körnchen erwähnen, welche

theils freiliegen, theils von schmalen Zonen einer lichten feinkörnigen Substanz umgeben sind.

Die eben angegebene Methode, so interessante Ergebnisse sie liefert, hat doch den grossen Nachtheil, dass diese sehr ungleich ausfallen und Kunstprodukte nicht zu vermeiden sind. Vor Allem schien es geboten, an feucht conservirten Präparaten mittelst Anwendung verschiedener Färbemethoden die oben geschilderten Befunde zu controliren. Ohne der vielen Fehlversuche zu gedenken kann ich die nachfolgende Methode empfehlen. Das aus dem angeschnittenen Gefäss sich entleerende Blut fängt man in einem mit ½—1 procentiger Osmiumsäure gefüllten Glasröhrchen auf, schüttelt dasselbe mehrere Mal in den ersten Stunden und lässt dann 2mal 24 Stunden absitzen. Die vorsichtig abgegossene Osmiumsäure wird durch 50 pCt., später 75 pCt. und 96 pCt. Alkohol und schliesslich durch eine Mischung von Aether und Alkohol ersetzt, der man man Celloidin so lange zufügt, bis eine ziemlich dicke Consistenz des Gemenges erreicht ist; dann giesst man dasselbe auf einen Holzblock aus, lässt es an der Luft stehen bis sich an der Oberfläche ein Häutchen gebildet hat und härtet dann in 85 procentigem Spiritus nach. Von einem solchen Object lassen sich ohne Schwierigkeiten feine Schnitte anfertigen und nach verschiedenen Methoden färben. Ich verwandte 1) Methylenblau-Eosin, 2) Triacid, 3) Eisenhämatoxylin-Eosin mit und ohne Vorfärbung mittelst gesättigten Anilinblaues und 4) Fibrinmethoden.

Methylenblau-Eosinpräparate[1]). Auch an ihnen fällt die wechselnde Grösse und Farbenintensität der rothen Blutkörper auf. Manche zeigen überdies in der Mitte eine dunklere, leicht bläulich abgetönte Färbung; zuweilen ist der blau gefärbte Theil mehr excentrisch gelegen oder es finden sich an zwei einander entgegengesetzten Stellen solche dunkelblaue Flecke von kugliger Form. An sehr vielen rothen Blutkörpern trifft man feinere und

[1]) Bei der Herstellung dieser Farbe verfuhr ich so, dass ich gleiche Theile einer ½procentigen wässrigen Methylenblau- und Eosinlösung mischte. Es entsteht eine dunkelrothe Flüssigkeit, die man, nachdem die Niederschläge sich abgesetzt haben, abgiesst. In dieser bleiben die Schnitte mehrere Stunden liegen, dann werden sie mit Wasser abgespült und mit Alkohol differenzirt.

dickere Fortsätze, welche theils homogen und intensiv roth gefärbt sind, theils eine mehr feinkörnige Beschaffenheit und eine lichtere rothe oder blaue Tinction darbieten oder aber eine solche überhaupt nicht erkennen lassen. Manche dieser Gebilde scheinen mit den Blutkörperchen nur durch feine Fäden in Verbindung zu stehen oder ihnen nur lose anzuliegen; ausserdem finden sich aber auch solche, welche eine Beziehung zu den rothen Blutkörpern überhaupt nicht mehr erkennen lassen, während sie dasselbe Verhalten in Bezug auf Struktur und Tinction darbieten. Die Substanz vieler dieser Plättchen, auch wenn sie noch ganz oder theilweise mit Eosin gefärbt sind, hat eine körnige Beschaffenheit. Von den Rändern gehen sehr häufig feine fädige Ausläufer ab, so dass die Plättchen eine zackige Gestalt annehmen. In der körnigen Substanz enthalten sie sehr oft grössere Körner oder kleinere kuglige Gebilde. Wie man sieht, stimmen diese Befunde vollständig mit den bisher geschilderten überein. Dies hat auch für die maulbeerförmigen Blutkörper seine Geltung, nur scheinen sie mir seltener als an den früheren Präparaten. Doch konnte ich auch an ihnen die verschiedenen Phasen des Zerfalls in mehrere Plättchen nachweisen. Die kuglig vortretenden Partien sind dunkelblauroth gefärbt, während die Zwischensubstanz immer mehr körnig und lichter wird.

Bei Färbung mit Triacid zeigen die rothen Blutkörper im Wesentlichen dasselbe Verhalten. Die feinkörnigen Fortsätze, die mit den rothen Blutkörpern durch Fäden zusammenhängenden, sowie die abgeschnürten Plättchen nehmen zuweilen eine ganz deutliche grüne Färbung an. Manche derselben sind fleckweise roth, an anderen, namentlich den gekörnten Stellen grün gefärbt, sehr viele enthalten grössere und kleinere dunkle Körner; auch Haufen grösserer rother Körner, wahrscheinlich aus dem Zerfall rother Blutkörper hervorgegangen, kommen vor.

Eisenhämatoxylin-Eosinpräparate[1]). Das Auffallendste ist an solchen Präparaten die wechselnde Färbung der rothen Blutkörper, nicht nur was ihre Intensität anbelangt, sondern auch

[1]) Das Verfahren war das von Heidenhain angegebene. Nach der beendeten Differenzirung mit Eisenlösung ist es sehr zweckmässig, die Präparate mit Eosin zu färben. Die Vorfärbung mit Anilinblau scheint mir weniger wichtig.

was die Vertheilung der Farbstoffe innerhalb des Blutkörperchens betrifft; bald ist das Centrum, bald ein Theil der Peripherie oder es sind zwei gegenüberliegende Stellen dunkel gefärbt, oder aber man erhält das Bild einer dunklen Scheibe, eingesäumt von heller Peripherie. Dieselben Formen habe ich übrigens an den rothen Blutkörperchen des Knochenmarks nicht nur bei Anwendung dieser, sondern auch bei derjenigen der Altmann'schen und der Eisenhämatoxylin-Eosinmethode wahrgenommen. Das Verhalten der Fortsätze und der Plättchen, war dasselbe wie bei den Methylenblau-Eosinpräparaten.

Behandelt man Schnitte von Osmiumpräparaten nach der Weigert'schen Fibrinmethode, so werden die meisten rothen Blutkörper ganz entfärbt, dagegen erscheinen manche in der Mitte, andere in toto violett tingirt. Verwendet man bei der letzten Differenzirung Xylol-Anilinöl, dem einige Tropfen alkoholischer Eosinlösung hinzugefügt wurden, dann erscheinen die sonst blaugelben Blutkörper roth gefärbt, manche mit blaugrünen bis violetten Flecken, die bald central, bald excentrisch gelegen sind und so zu der Entstehung sehr wechselvoller Bilder Veranlassung geben. An den rothen Blutkörperchen haften blaue Körner und Körnerhaufen, welche ihnen bald dicht anliegen, bald durch lichte Fäden mit ihnen verbunden sind. Einzelne scheinen mit solchen Körnern und Fädchen dicht besetzt oder von ihnen umsponnen. Die freien Plättchen sind theils schwach roth, theils nicht gefärbt und enthalten zum Theil blaue Körner.

Ich habe noch den Versuch gemacht, frisch gelassenes Blut mit dem zehnfachen Volumen einer 0,2procentigen Chromsäurelösung zu mengen, bezw. dasselbe direct in eine solche einträufeln zu lassen. Es entstehen dabei aber massenhafte Niederschläge, die sehr störend sind, ob man das Gemisch unter Anwendung verschiedener Farbstofflösungen untersucht oder zuvor die oben beschriebene Celloidineinbettung auf dasselbe anwendet und die Schnitte nach den angegebenen Methoden behandelt. Man findet an solchen Präparaten die gleichen Bilder, wie an den anderen, feinere und dickere Fortsätze theils aus homogener, theils aus feinkörniger Substanz bestehend und dunkle Körnchen führend (Fig. 11). Nur begegnet man häufiger Blutkörperchen, deren

zum grossen Theil ausgezeichnet, theils ungefärbt. Die Zellen sind oft [illegible] und ungefärbten Körpern an der Zellwandung haften (Fig. 11). In diesen, sowie in den freiliegenden Kernmassen ist die Kernstructur oft sehr gut erhalten.

Die Methode wird auch zum Färben von Ausstrichpräparaten empfohlen und kann für diese auch recht gute Resultate geben, aber erst durch [illegible] Modificationen, welche ich bei der Herstellung von Trockenpräparaten in Anwendung gezogen habe, wird es möglich, an solchen Präparaten die feineren Structurverhältnisse des Blutes mit Sicherheit zu studiren. Ich verfahre dabei folgendermassen: Nachdem man mit einem [illegible] Präparat hergestellt hat, lasse man es an der Luft vollständig trocknen. Nun färbe ich die Präparate mit Gentiana-Anilin-Acetat, welches ich folgendermassen bereite: Zu einer Mischung von 100 Theilen destillirten Wassers und 11 Theilen Eisessig setzt man unter Umschütteln so lange Gentianaviolett-Anilin-Acetat, bis eine dunkelviolette Lösung entsteht, welche nach einigen Stunden filtrirt wird. Die Präparate werden nun in dieser Lösung 5 Minuten gefärbt, dann mit Wasser abgespült, kurz mit Xylol-Anilin differenzirt und schliesslich mit Xylol so lange behandelt, bis keine Farbe mehr ausgezogen wird. Die zweite Färbung, welche ich versuchsweise machte, ist die mit Methylenblau-Eosin. Die Präparate werden mehrere Stunden in einer wässrigen [illegible] Eosinlösung gelassen, dann spült man rasch ab, bringt einen Tropfen Löffler'sche Methylenblaulösung auf dasselbe, erwärmt bis zum Aufsteigen von Dämpfen, spült wieder mit Wasser ab und differenzirt mit Xylol. Auch nach der Ehrlich'schen Methode habe ich solche Präparate gefärbt, indem ich dieselben mit Xylol-Anilin-Eosin differenzirte.

An den Gentianaviolett-Trockenpräparaten sind die meisten rothen Blutkörper gleichmässig dunkelviolett gefärbt, die anderen weisen ein lichtes Centrum und eine dunkle Peripherie auf, manche sind rund, andere gezackt und mit theils feineren, theils gröberen Fortsätzen versehen (Fig. 12). Neben normal grossen Blutkörpern findet man zahlreiche kleinere, zum Theil in Zerschnürung begriffene. Das Verhalten der Fortsätze ist dasselbe, wie an den früheren Präparaten: theils sind sie dicker, homogen und dunkler gefärbt, theils feiner, körnig und blau tingirt. Auch an rothen Blutkörpern, welche gleichzeitig in mehrere Plättchen zerfallen, fehlt es nicht, eben so wenig an abgeschnürten Gebilden von bald rundlicher, bald zackiger Gestalt, hämoglobinhaltig oder hämoglobinfrei, stellenweise homogen, stellenweise feinkörnig,

dunkle Körner enthaltend oder solcher entbehrend. Sehr häufig liegen auf dem hellen Centrum der rothen Blutkörper einzelne oder mehrere dunkle Körner oder grössere knopfartige Gebilde, von denen schwer zu sagen ist, ob sie der Peripherie oder dem Centrum angehören (Fig. 12). Die lichteren Fortsätze der rothen Blutkörper, sowie die mit ihnen durch Fäden in Verbindung stehenden Gebilde stimmen, was Farbe, Form und Struktur anbelangt, mit zweifellosen Blutplättchen vollständig überein. Besonders auffallend ist dies an den Methylenblau-Eosintrockenpräparaten, an denen die rothen Blutkörperchen und die dickeren Fortsätze violett, die feineren Fortsätze, die aus den Blutkörperchen hervortretenden und mit ihnen zusammenhängenden Gebilde, wie die Blutplättchen, blau tingirt erscheinen. Sehr häufig trifft man einzelne Blutplättchen, sowie Haufen solcher, welche fleckweise noch eine rothe Färbung aufweisen. Zuweilen erhält man unmittelbar den Eindruck, als ob die Blutplättchen aus den Blutkörperchen hervortreten (Fig. 12). Auch an Blutkörperchen, welche in den verschiedenen Phasen des gleichzeitigen Zerfalles in mehrere Plättchen sich befinden, fehlt es nicht (Fig. 12). Während die feinkörnige Zwischensubstanz schon einen blauen Farbenton zeigt, sind die grösseren Körner violett tingirt. Oder aber man trifft Blutkörper, welche auf der einen Seite noch eine homogene Beschaffenheit und violette Tinction darbieten, während die andere Seite schon die Erscheinungen der Umwandlung zeigt, indem in einer feinkörnigen, blau gefärbten Substanz dunkle Körner gelegen sind. Die Anwendung der Fibrinmethode ergiebt im Wesentlichen dieselben Befunde, wie sie oben an Schnittpräparaten geschildert wurden.

Bei dem Versuch, die Bedeutung der oben mitgetheilten Thatsachen zu erörtern und insbesondere die Frage zu beantworten, ob und inwieweit durch sie unser Einblick in die biologischen und morphologischen Eigenschaften der rothen Blutkörper vertieft wird, will ich zunächst der geschilderten Abschnürungsvorgänge gedenken. Verdienen diese unsere Beachtung oder sind dieselben von untergeordnetem Belang, weil sie nur unter Verhältnissen vorkommen, welche einen Rückschluss auf ihre Lebenserscheinungen nicht gestatten? In dieser Hinsicht wurde

bereits oben aus einander gesetzt, dass sie an den rothen Blutkörpern nicht nur in den verschiedensten Suspensionsflüssigkeiten[1]), sondern auch bei Anwendung verschiedener Conservirungsmittel beobachtet wurden. Am bemerkenswerthesten dürfte der Befund solcher Bilder an frisch eingetrocknetem Blut sein, an dem sich alle Phasen der Abschnürung nachweisen liessen, ich meine insbesondere das Auftreten dickerer und feinerer Fortsätze von homogener und feinkörniger Beschaffenheit, sowie die verschiedenen Stadien der Abschnürung und Umwandlung in Bezug auf Struktur und Hämoglobingehalt und endlich die Uebereinstimmung der abgeschnürten Gebilde, was ihre optischen, morphologischen und tinctoriellen Eigenschaften anbelangt, mit den Blutplättchen. Ich darf nicht unterlassen, hervorzuheben, dass das Verhalten der abgeschnürten Gebilde, mochten die rothen Blutkörper in Salzlösungen suspendirt oder in Härtungsflüssigkeiten conservirt oder rasch eingetrocknet worden sein, im Wesentlichen das gleiche war, von Differenzen abgesehen, welche in Anbetracht der Verschiedenheit der Untersuchungsbedingungen sich erwarten liessen.

Schon Donné, Fr. Arnold, Zimmermann, Hensen, Beale u. A. hatten auf das Vorkommen körperlicher Elemente im Blut neben den rothen und weissen Blutkörpern aufmerksam gemacht. Eine sehr eingehende Schilderung dieser Gebilde lieferte Max Schultze[2]); auch die Mittheilungen von v. Bettelheim, Béchamps und Estor, Masius und Vanlair, Lostorfer, Ries, Laptschinsky, Osler und Schaefer haben wahrscheinlich auf diese Bezug. Einen neuen Anstoss haben die Untersuchungen von Hayem[3]), Bizzozero[4]), Eberth und Schimmelbusch[5]) u. v. A. gegeben, sowohl was die Frage ihrer Existenz, sowie ihrer Herkunft und Bedeutung anbelangt.

Es sind die Blutplättchen als Niederschläge aus dem Blute oder aus von den weissen Blutkörpern ausgeschiedenen Substanzen

[1]) Zusatz bei der Correctur: sowie am lebenden und überlebenden Object: vergl. J. Arnold, Zur Biologie der rothen Blutkörper. a. a. O.

[2]) Max Schultze, a. a. O.

[3]) Hayem, l. c.

[4]) Bizzozero, Dieses Archiv. Bd. 90. — Internationale Beiträge. Festschrift für Virchow. Bd. I. 1891.

[5]) Eberth und Schimmelbusch, Die Thrombose. Leipzig 1888.

angesehen werden [Wooldridge[1]), Loewit[2]), Ranvier[3])]. Berücksichtigt man ihr massenhaftes Vorkommen in Mischungen von Blut mit Salzlösungen, Osmium und dergl., also unter Verhältnissen, in denen die Bildung von Niederschlägen vollkommen ausbleibt oder mindestens sehr verzögert wird, so erscheint eine solche Auffassung nicht sehr wahrscheinlich. Dazu kommt, dass in Chromsäure- und Formolpräparaten die Blutplättchen neben den Niederschlägen nachweisbar sind und sich durch Form, Lichtbrechung, Struktur und Farbenreaction wesentlich von den letzteren unterscheiden. Gerade die complicirte Zusammensetzung der Blutplättchen, in welcher Hinsicht ja die meisten Autoren übereinstimmen, weist meines Erachtens darauf hin, dass sie als einfache Niederschläge oder Abscheidungen aus dem Blut nicht aufgefasst werden können, vielmehr deutet diese auf eine Herkunft von organisirten Gebilden unzweideutig hin.

Der Aufbau der Blutplättchen aus Protoplasma im weitesten Sinne genommen, ist offenbar die nächste Veranlassung gewesen, ihre Provenienz von den Leukocyten abzuleiten [Max Schultze (a. a. O.), Ries[4]), Hlava[5]), Halla[6]), Lilienfeld[7]), Czermak[8]) u. A.]. Durch einen Zerfall der Substanz oder ein Austreten des Kerns sollte deren Bildung vermittelt werden. Czermak lässt die Blutplättchen aus den Keimzellen der Lymphdrüsen durch Knospung und Fragmentirung des Kernes und endogenen Zerfall des Protoplasmas entstehen. Die tingiblen Körper sollen die junge vermehrungsfähige Uebergangsform bilden. Auch der Gehalt der Blutplättchen an Nucleoalbumin (Lilienfeld)[9]) ist in diesem Sinne verwerthet worden. Ich bin weit davon ent-

[1]) Wooldridge, Die Gerinnung des Blutes. Leipzig 1891.
[2]) Loewit, Dieses Archiv. Bd. 117. — Archiv für experiment. Pathol. Bd. 23. — Ziegler's Beiträge. Bd. V.
[3]) Ranvier, Gaz. méd. de Paris. 1873.
[4]) Ries, Dubois-Reymond's Archiv. 1872. — Berl. klin. Wochenschr. 1879.
[5]) Hlava, Archiv f. experiment. Path. Bd. 17. 1883.
[6]) Halla, Zeitschr. f. Heilkunde. Bd. IV.
[7]) Lilienfeld, Archiv f. Anat. und Physiol. 1892.
[8]) Czermak, Archiv f. mikroskop. Anat. Bd. 42. 1893.
[9]) Lilienfeld, Hämatologische Untersuchungen. Archiv f. Anat. und Physiol. 1892.

fernt, zu läugnen, dass durch Zerfall weisser Blutkörper den Blutplättchen ähnliche Gebilde entstehen können; es scheint mir dies um so weniger zulässig, als auch der Möglichkeit Rechnung getragen werden muss, dass die Herkunft der vielleicht ziemlich verschiedenen Gebilde, welche wir heutigen Tages als Blutplättchen bezeichnen, auch eine verschiedene sein mag. Andererseits muss ich es als sehr unwahrscheinlich bezeichnen, dass die Blutplättchen ausschliesslich den weissen Blutkörpern ihren Ursprung verdanken, weil in Salzlösungen, in welchen Abschnürungsvorgänge an den weissen Blutkörpern nicht beobachtet werden, zahlreiche Blutplättchen vorkommen und weil sowohl an solchen Objecten, sowie an Trockenpräparaten sehr häufig ein unverkennbares Missverhältniss in der Zahl der weissen Blutkörper und Blutplättchen besteht. An Trockenpräparaten von normalem Kaninchenblut, in welchen nur wenige weisse Blutkörper zu erwarten sind, trifft man Massen von Blutplättchen[1]).

Die Schüler von Alex. Schmidt (Slevogt, Semmer und Feiertag) leiten den Ursprung der Blutplättchen aus den sog. rothen Kugeln ab, welche sie als den Leukocyten nahestehende Gebilde und als Uebergangsformen der weissen Blutkörper zu den rothen ansehen.

Klebs[2]), Ponfick[3]), Welti[4]), Mosso[5]) und neuerdings Bremer[6]), Wlassow[7]) betrachten die rothen Blutkörper als die Ursprungsstätten der Blutplättchen. Engel[8]) ist der Ansicht, dass die kernhaltigen rothen Blutkörperchen, die sog. Normoblasten, durch Ausstossung der Kerne sowohl Blutplättchen, als auch Leukocyten bilden. Gegen diese letztere Auffassung muss ich geltend machen, dass im normalen Blut Erwachsener, welches nur wenig kernhaltige rothe Blutkörper führt, sehr zahlreiche

[1]) Vergl. J. Arnold, Zur Biologie der rothen Blutkörper. Münch. med. Wochenschr. No. 18. 1896.
[2]) Klebs, Ziegler's Beiträge. Bd. III. 1888.
[3]) Ponfick,
[4]) Welti, Ziegler's Beiträge. Bd. IV. 1889.
[5]) Mosso, Dieses Archiv. Bd. 109. 1887.
[6]) Bremer, Centralbl. f. d. med. Wissensch. 1894. — Archiv f. mikr. Anat. Bd. 46. 1895.
[7]) Wlassow, Ziegler's Beiträge. Bd. XV. 1894.
[8]) Engel, Archiv f. mikr. Anat. Bd. 42. 1893.

Blutplättchen vorkommen können. Den oben berichteten Erfahrungen zu Folge muss ich die Blutplättchen als protoplasmatische Abschnürungs- oder Ausscheidungsprodukte entwickelter rother Blutkörper ansehen. — Eine andere Frage ist allerdings die, ob alle rothe Blutkörper und ob sie in jedem Stadium ihrer vor- oder rückschreitenden Entwickelung dazu befähigt sind. Das so wechselnde Verhalten der rothen Blutkörper nicht nur in Salz- und Osmiumlösungen, sondern auch den verschiedenen Farbstoffen gegenüber spricht meines Erachtens nicht für eine solche Annahme. Besonders lehrreich ist in dieser Hinsicht, dass bei Anwendung der Gram'schen Methode und der Fibrinfärbung einzelne Blutkörper oder Theile solcher sich langsamer entfärben, als andere. Es kann dieses Verhalten doch nur im Sinne einer verschiedenen Zusammensetzung gedeutet werden.

Gegen die Ansicht, dass zwischen den Abschnürungsprodukten der rothen Blutkörper und den Blutplättchen genetische Beziehungen bestehen, haben neuerdings Lavdowsky[1]) und Scherer[2]) bemerkenswerthe Gesichtspunkte geltend gemacht, welche die Verschiedenheit in der chemischen Zusammensetzung, dem Hämoglobingehalt insbesondere, sowie ihre tinctoriellen Eigenschaften betreffen. Der erstere hat das differente Verhalten der Blutplättchen und der Nucleoide (s. u.) der Jodsäure gegenüber betont. Von Scherer wird hervorgehoben, dass die Blutplättchen im Gegensatz zu den Ausscheidungsprodukten der rothen Blutkörper kein Hämoglobin führen. Abgesehen davon, dass bekanntlich Hayem den Bluttplättchen Hämoglobin zuerkennt und sie mit Rücksicht darauf als Hämatoblasten auffasst, ist diesem Einwurf gegenüber auf die oben berichteten Thatsachen hinzuweisen. Aus denselben geht hervor, dass nur in einem Theil der Abschnürungsprodukte Hämoglobin nachzuweisen ist, während zahlreiche Fortsätze lediglich aus feinkörniger Substanz bestehen. Viele der abgeschnürten Gebilde verlieren erst später ihr Hämoglobin und zeigen dann dieselbe Zusammensetzung wie die ersteren. Besonders lehrreich ist aber der Befund von hämoglobinhaltigen Stellen in zweifellosen Blutplättchen und die Möglichkeit, die verschiedenen Phasen des Hämoglobin-

[1]) Lavdowsky, Zeitschr. f. wissensch. Mikroskop. Bd. 10. 1893.

[2]) Scherer, Zeitschr. f. Heilkunde. Bd. 17. 1896.

austrittes zu beobachten. Betreffs des tinctoriellen Verhaltens ist oben ausführlich dargethan, dass viele der Fortsätze und Abschnürungsprodukte der rothen Blutkörper die gleiche Farbenreaction zeigen wie die Blutplättchen, indem sie mit Methylenblau-Eosin sich wie diese blau, mit Triacid grün färben.

Auch die Uebereinstimmung im Bau, ihre Zusammensetzung aus feinkörniger Substanz und ihr Gehalt an kleineren und grösseren dunklen Körnern ist oben ausführlich besprochen worden. Bei der Erörterung der genetischen Beziehung zwischen den Blutplättchen und den Abschnürungsvorgängen ist die während und nach der Abschnürung sich vollziehende Umwandlung dieser Gebilde bisher zu wenig berücksichtigt worden. Gegen die genetische Zusammengehörigkeit der in Rede stehenden Formen könnte man endlich noch die wechselnde Grösse geltend machen. Die sich abschnürenden Fortsätze erscheinen bald als feine, einzelne Körner enthaltende Fäden, bald sind sie massiger und schliessen Haufen von Körnern ein: auch die abgeschnürten Gebilde weisen eine verschiedene Grösse und einen ungleichen Gehalt an Körnern auf. An den Jodkalipräparaten konnte man aber unmittelbar wahrnehmen, dass die grösseren Gebilde später zerfallen und mit den kleinen zu Ballen und Haufen feinkörniger Substanz zusammenfliessen: Conglutinationserscheinungen, wie sie für die Zerfallsprodukte der Blutplättchen charakteristisch sind (Eberth). Ueberdies wird man bei der Beurtheilung dieser Verhältnisse die schon betonte Möglichkeit nicht ausser Acht lassen dürfen, dass es vielleicht Blutplättchen verschiedener Herkunft giebt, welche dann auch bezüglich ihres Baues, ihrer chemischen Zusammensetzung und ihrer tinctoriellen Eigenschaften Verschiedenheiten darbieten. Die so wenig übereinstimmenden Berichte der Autoren sprechen jedenfalls nicht gegen eine solche Vermuthung.

Es sind die Blutplättchen auch als selbständige, in ihrer Entstehung von den rothen und weissen Blutkörpern unabhängige Gebilde angesehen worden [Bizzozero [1]), Laker [2]), Sacerdotti [3]),

[1]) Bizzozero, Dieses Archiv. Bd. 90. 1882. — Centralbl. für die med. Wissensch. 1882. — Internationale Beiträge u. s. w. Bd. I. 1891.

[2]) Laker, Wiener akad. Sitzungsberichte. Bd. 80, 90 und 93. — Dieses Archiv. Bd. 116. 1889.

[3]) Sacerdotti, Arch. ital. d. biol. T. 24. 1894.

Mosen[1]), Foà und Carbone[2]), Aschoff[3]), Lavdowsky[4]), Czermak[5]) u. A.]. Um diese Anschauung zu stützen, hat man ihr Vorkommen im normalen Blute betont, was von Loewit (a. a. O.) bezweifelt wird, weil nach seinen Erfahrungen die Zahl der im circulirenden Blute auftretenden Blutplättchen eine sehr schwankende und von den angewendeten Untersuchungsmethoden abhängige ist. In der That wird man zugeben müssen, dass der grosse Wechsel der Befunde in dieser Hinsicht bei sonst gleichen Verhältnissen, z. B. in Trockenpräparaten, der Anschauung von der Präexistenz der Plättchen nicht sehr günstig ist. Das Vorkommen von Plättchen in der Milz (Foà und Carbone, Aschoff), in den Lymphdrüsen (Czermak) und in der Leber (Rubom)[6]) ist in diesem Sinne nicht verwerthbar, weil ihre Identität mit den Blutplättchen nicht feststeht. Ueberdies ist auf die Möglichkeit einer verschiedenen Provenienz schon mehrfach aufmerksam gemacht worden.

Zu Gunsten der Anschauung, dass die Blutplättchen selbständige Gebilde seien, liessen sich endlich noch die Mittheilungen Mondino's und Sala's[7]), sowie Acquisto's[8]) anführen. Die ersteren wollen an den Blutplättchen der Maus Theilungserscheinungen nach dem Typus der Stenose, der letztere an den Blutplättchen von Triton und Salamander nach dem Typus der Kinese gesehen haben. Da es sehr fraglich ist, ob die letzteren mit den ersteren gleichwerthig sind — man vergleiche in dieser Hinsicht die interessanten hämatologischen Studien Neumann's — kämen nur die Theilungsvorgänge an den ersteren in Betracht. Nicht selten hat man Gelegenheit, solche, Kerntheilungsfiguren ähnelnden, Formen zu sehen, namentlich wenn ganze rothe Blutkörper gleichzeitig in mehrere Plättchen zerfallen (Fig. 8, 9, 10 h und f und 12 f). Wie die Beobachtung am Jodkalipräparat

[1]) Mosen, Archiv f. Physiol. 1890.
[2]) Foà und Carbone, Ziegler's Beiträge. Bd. V. 1889.
[3]) Aschoff, Dieses Archiv. Bd. 130. 1892.
[4]) Lavdowsky, Zeitschr. f. wissensch. Mikrosk. Bd. X. 1893.
[5]) Czermak, Archiv f. mikrosk. Anat. Bd. 42. 1894.
[6]) Rubom, Anatom. Anzeiger. 1890.
[7]) Mondino e Sala, Arch. ital. d. biolog. T. XII. 1889.
[8]) Acquisto, Moleschott's Untersuchung. XV. 1893.

lehrt, handelt es sich nicht um eine Theilung im Sinne einer fortschreitenden Entwickelung, sondern um einen Zerfall in feinkörnige Massen.

Mit der eben erörterten Frage steht die andere, ob die Blutplättchen präformirt im Blute vorkommen, nur in mittelbarem Zusammenhang; denn wenn die Blutplättchen auch keine selbständigen Gebilde sind, so können sie doch jederzeit im Blute auftreten, vorausgesetzt, dass Abschnürungs- oder Ausscheidungsvorgänge von Seiten der rothen Blutkörperchen sich einstellen. Vermuthlich spielen solche unter normalen und pathologischen Verhältnissen eine Rolle und erfahren namentlich unter den letzteren Bedingungen eine Steigerung. Der von allen Autoren zugegebene Wechsel in Bezug auf die Zahl der Blutplättchen findet bei einer solchen Vorstellung eine sehr einfache und, wie ich glaube, sachgemässe Erklärung.

In der Einleitung hatte ich das Bekenntniss abgelegt, dass meiner Meinung nach auch den rothen Blutkörpern eine complicirtere Struktur zukomme, als man jetzt im Allgemeinen annimmt. Haben sich aus unseren Untersuchungen Anhaltspunkte ergeben, welche diese Ansicht zu rechtfertigen geeignet sind, und finden sich in der Literatur in diesem Sinne verwerthbare Mittheilungen? — Im Jahre 1867 hat Brücke die interessante Beobachtung gemacht, dass bei der Einwirkung von Borsäure auf die rothen Blutkörper eine Spaltung ihrer Substanz in eine äussere Schicht (Oekoid) und eine Inhaltsmasse (Zooid) erfolgt. Aehnliche Scheidungen der Substanz sind unter den verschiedensten Verhältnissen von Faber, Rollett, Kollmann, Wedl, Böttcher, Rindfleisch, Laptschinsky, Meisels, Maragliano und Castellino, Wlassow, Scherer[1]) u. v. A. beschrieben, aber allerdings sehr verschieden gedeutet worden. — In der That ist es nicht schwierig, von dem Vorkommen solcher Bilder auch an den rothen Blutkörperchen des Kaninchens und Menschen sich zu überzeugen, namentlich bei Mischung frischgelassenen Blutes mit 0,2 procentiger Chromsäurelösung. Wie oben beschrieben, löst sich der Inhalt von der Zellwandschicht ab, die bald einfach, bald doppelt contourirt erscheint (Fig. 11 f und g). Die

[1]) Scherer, Zeitschr. für Heilkunde. Bd. XVII. 1896. Daselbst die Literatur.

äussere Abgrenzung dieser ist sehr oft nicht glatt, sondern durch feinere, punktförmige Gebilde unterbrochen, welche feinsten Poren gleichen, wahrscheinlich aber den feinen, oben beschriebenen Fortsätzen entsprechen. Auch an der inneren Seite inseriren sich zuweilen Fäden, von welchen die einen frei im Innenraum enden, die anderen an den Innenkörper sich inseriren, der manchmal selbst aus Fäden zusammengesetzt erscheint (Fig. 11, d und e), zuweilen eine radiäre, andere Male eine mehr netzförmige Anordnung darbietet; oder aber es hat dieser eine mehr homogene, nicht wie in dem vorigen Falle körnige Beschaffenheit. Auch die Farbe des Innenkörpers, sowie sein Hämoglobingehalt ist ein sehr verschiedener.

Dasselbe gilt von seiner Grösse und Lage, indem er bald mehr die Mitte einnimmt, den Raum zum grösseren oder kleineren Theil erfüllend, oder aber an einer oder zwei Stellen der Peripherie gelegen ist, in welchem Falle er über den Zellcontour knopf- oder pilzförmig hervortreten kann. Nicht selten hat dann der ausserhalb des Zellcontours befindliche Theil eine feinkörnige Beschaffenheit und ist mehr blass, während der an der Innenseite der Zellwandschicht gelegene Abschnitt eine mehr homogene Beschaffenheit und dunkle Färbung darbietet. Hat der Innenkörper die letzteren Eigenschaften in seiner ganzen Ausdehnung, dann gleicht er den von Semmer, Freytag und Slevogt beschriebenen rothen Kugeln. Färbt man Schnittpräparate mit Methylenblau-Eosin, so nimmt er entsprechend dem wechselnden Hämoglobingehalt eine verschieden intensiv rothe Farbe, sehr häufig aber in der Mitte einen verschieden deutlichen, blauen Farbenton an; ein weiterer Beleg für seine verschiedenartige Zusammensetzung. Aus diesen Befunden darf der Schluss gezogen werden, dass die rothen Blutkörper aus einer Zellwandschicht und einem Innenkörper bestehen, und dass diesem eine ungleichartige Zusammensetzung zukommt.

Ueber den Aufbau des Innenkörpers verdanken wir genauere Mittheilungen Loewit[1]), welcher bei den rothen Blutkörpern aus der Vena cava und dem rechten Herzen des Kaninchens ein kernähnliches Gebilde, wie er sich ausdrückt, nachweisen konnte.

[1]) Loewit, Sitzungsber. d. Akad. d. Wissensch. zu Wien. Bd. 95. 1887.
[2]) Foà, Ziegler's Beiträge. Bd. V. 1889.

In manchen Fällen glaubt Loewit eine scharfe, membranartige Abgrenzung wahrgenommen zu haben. Der Innenkörper liege bald central bald mehr peripherisch; manchmal sei er nur durch wenige Granula angedeutet; zuweilen sollen zwischen den Granula Verbindungsfäden verlaufen, so dass eine Aehnlichkeit mit der gerüstförmigen Anordnung des Kernchromatins entstehe. Es scheint deshalb Loewit die Annahme gerechtfertigt, dass in manchen rothen Blutkörpern Kerne oder Kernreste enthalten seien. — Foà hat in den rothen Blutkörpern bald spärliche, bald zahlreichere, durch Methylenblau färbbare Granula beobachtet, welche gewöhnlich um ein helles Centrum angeordnet waren, manchmal aber auch an der Peripherie der Blutkörper lagen. Foà nimmt in der Mitte der rothen Blutkörper einen lichten Raum an, in welchem bei embryonalen Blutkörpern der Kern gelegen sei, an den sich ein Körnchen führendes Fadennetz anschliesse. — Auch Maragliano und Castellino[1]) beschreiben an dem Innenkörper zwei Substanzen. — Sehr eingehend berichtet Lavdowsky[2]) über diese Verhältnisse. Er kommt zu dem Resultat, dass der grösste Theil der rothen Blutkörper des Menschen und der Säugethiere in vollkommen reifem Zustande Reste von Kernsubstanz enthalte, welche er als Nucleoid bezeichnet. Bei der von ihm angegebenen Färbungsmethode treten an den rothen Blutkörpern central gelegene Flecken auf, welche sich mit der Zeit intensiv färben und an Ausdehnung zunehmen. Er hat beobachtet, dass die Nucleoide sich mit einander verbinden können und so eigenthümliche Figuren bilden, welche er chemotropische nennt. Er erwähnt ferner der eigenthümlich strahligen Zeichnungen an den Innenkörpern und schliesst aus ihnen auf eine fächerartige Struktur der Stromata.

Es wurde oben eine ganze Reihe von Thatsachen berichtet, aus welchen auf einen complicirten Bau der Innenkörper geschlossen werden muss. — Die von den rothen Blutkörpern sich abschnürenden Gebilde zeigen an frischen und getrockneten Jodkalipräparaten, von dem wechselnden Hämoglobingehalt abgesehen, eine Zusammensetzung aus einer feinkörnigen, protoplasmatischen

[1]) Maragliano und Castellino, Zeitschr. f. klin. Med. Bd. 21. 1892.
[2]) Lavdowsky, Zeitschr. f. wissensch. Mikrosk. Bd. X. 1893.

Substanz, in welcher dunkle Körner und Körnerhaufen enthalten sind (Fig. 1—10). Derselbe Befund ergab sich an Trockenpräparaten von frisch gelassenem Blut, wenn sie mit Gentianaviolett-Anilinöl oder Methylenblau-Eosin gefärbt waren. An solchen Präparaten konnte man überdies bei vielen rothen Blutkörpern eine fein granulirte, lichte Mitte nachweisen, während die Peripherie dunkelblauviolett tingirt war (Fig. 12, a—g). Der grössere Theil der Granula war ungefärbt; einzelne aber hatten einen violetten, röthlichen oder blauen Ton angenommen; auch fadenähnliche Verbindungen zwischen den Körnern kommen zuweilen vor oder aber der ganze Innenkörper zeigt einen Aufbau aus Bälkchen. Bei der Tinction nach der Fibrinmethode treten blaue Körnchen nicht nur im Centrum, sondern auch an der Peripherie auf; manche liegen paracellulär und sind durch blaue Fäden mit der Zelle verbunden. Ausserdem ist hervorzuheben, dass nach der Gram'sche Methode viele Blutkörper sich ganz, andere sich nur zum Theil entfärben, indem sie im Centrum den Farbstoff festhalten. Tingirt man Osmiumpräparate mit Methylenblau-Eosin, so zeigen viele rothe Blutkörper in der Mitte einen blauen Fleck, während die Mehrzahl mehr gleichmässig roth tingirt ist. Noch deutlicher sind solche Farbenunterschiede bei der Tinction mit Eisenhämatoxylin-Eosin. Die intensiv gefärbten Partien stellen sich als dunklere Flecke oder Scheiben dar, welche central oder peripherisch gelegen und in dem letzteren Falle doppelt sein können. — Dieselben Beobachtungen hatte ich schon früher an Durchschnitten von Knochenmark (Formolpräparate) gemacht. Färbt man dieselben nach der ursprünglich Altmann'schen Methode[1]), so trifft man innerhalb der gelbgefärbten rothen Blutkörper dunkelrothe Flecke und Scheiben, welche die eben erwähnten Lageverhältnisse darbieten, ebenso bei der Tinction mit Anilinblau - Eisenhämatoxylin - Altmann (Fig. 13). Die rothen Blutkörper haben dann eine blaugrüne Farbe, das Centrum ist bald blau, bald roth gefärbt, und zwar bleiben diese Unterschiede nicht nur bei rascher, sondern auch bei stundenlanger Differenzirung. Durch diesen Zusatz will ich an-

[1]) J. Arnold, Zur Morphologie und Biologie der Knochenmarkzellen. Dieses Archiv. Bd. 140. — Ueber die feinere Struktur der hämoglobinlosen und hämoglobinhaltigen Knochenmarkzellen. Ebendaselbst. Bd. 144.

deuten, dass die geschilderten Befunde nicht als Produkte einer mangelhaften Differenzirung angesehen werden können, sondern auf eine ungleichartige Zusammensetzung des Innenkörpers schliessen lassen. — Durch die oben mitgetheilten Thatsachen scheint mir die Vorstellung genügend begründet, dass wir an vielen rothen Blutkörpern, ich sage absichtlich nicht an allen, weil Differenzen in dieser Hinsicht offenbar vorkommen, ausser der Zellwandschicht einen Innenkörper und an diesem einen peripherischen und centralen Theil unterscheiden müssen.

Wie bekannt, ist vielfach darüber gestritten worden, ob die rothen Blutkörper eine Membran besitzen oder nicht. Ich will auf diese Frage nicht weiter eingehen und nur so viel betonen, dass, wie aus dem Verhalten den verschiedensten Reagentien gegenüber hervorgeht, die Zellwandschicht eine andere Dichtigkeit besitzt als die angrenzenden Theile des Innenkörpers. Neuerdings hat Dehler[1]) an den embryonalen rothen Blutkörpern eine scharfe, in Form eines Kreises den Zellleib umspannende Contourlinie beschrieben; jedoch ist er der Meinung, dass diese mit den bisher beschriebenen membranähnlichen Gebilden nicht identisch sei.

Bezüglich der äusseren Schicht des Innenkörpers kann nur vermuthungsweise ausgesprochen werden, dass sie in einem fädigen Gerüst theils homogene, theils feinkörnige Substanz führt.

Auch der centrale Theil des Innenkörpers besteht wohl aus Fädchen und Körnchen (Fig. 11, 12 und 13). Er ist aber offenbar dasjenige Gebilde, welches bezüglich seiner morphologischen und tinctoriellen Eigenschaften dem grössten Wechsel unterworfen ist. Es geht das zunächst daraus hervor, dass bei Anwendung der gleichen Methode und in demselben Präparate an manchen rothen Blutkörpern ein Innenkörper überhaupt nicht nachzuweisen ist, während er in anderen mehr oder weniger deutlich hervortritt. Es wurde oben mehrfach erwähnt, dass die Ausdehnung des gefärbten Theils und die Intensität der Farbe eine sehr wechselnde sein können; häufig ist auch der Farbenton des Innenkörpers an den verschiedenen rothen Blutkörpern des gleichen Präparates ein verschiedener. Zuweilen erscheinen die Centra der Innenkörper

[1]) Dehler, Archiv f. mikroskop. Anat. Bd. 46. 1895.

mehr homogen und gleichmässig tingirt oder es finden sich mehrere solche gefärbte Innenkörper, während andere Male in der Mitte der rothen Blutkörper eine fein granulirte Substanz enthalten ist, in welcher einzelne oder mehrere, zuweilen verschiedenfarbige Körner und Fäden eingebettet sind: alles Gebilde, welche eine mehr oder weniger weitgehende Aehnlichkeit mit Kernen darbieten. — Ich darf es mir versagen, auf die Streitfrage, ob die rothen Blutkörper Kerne besitzen oder nicht, einzugehen; es hat dieselbe wiederholt eine historische Darstellung erfahren. Ich möchte diese Frage verneinen, weil ich die oben beschriebenen Gebilde nicht als mit allen Bestandtheilen ausgerüstete und der fortschreitenden Entwickelung fähige Kerne ansehen kann, sondern als mehr oder weniger weit im Umbau und in der Rückbildung vorgeschrittene Kernreste betrachten muss. Es scheint mir eine solche Auffassung mit Rücksicht nicht nur auf das oben beschriebene Verhalten, sondern auch auf deren durch eigenartige Umwandlungsprozesse vermittelte Herkunft aus den Kernen der rothen Blutkörper geboten. —

In den früheren Mittheilungen über Knochenmarkzellen habe ich wiederholt auf das verschiedene Verhalten der Kerne der rothen Blutkörperchen aufmerksam gemacht. Während an vielen eine Kernwandschicht und ein deutliches, aus chromatischer Substanz bestehendes Gerüst zu unterscheiden ist[1]), erscheint an manchen das letztere so dicht, dass die Kerne ein mehr homogenes Aussehen annehmen und als intensiv gefärbte Gebilde sich darstellen. Diese homogenen Kerne sind bald grösser, bald kleiner, einfach, eingespalten oder mehrfach; sie liegen gewöhnlich mehr central, zuweilen aber auch excentrisch oder an der Peripherie, dieselbe überragend (Fig. 13). Bei manchen erhält man wegen dieser ihrer Lage den Eindruck, als ob sie aus dem Zellkörper austreten wollten (Fig. 13). An anderen Kernen kann man die Zeichen einer innerhalb der Zelle sich vollziehenden Metamorphose wahrnehmen. Dieselben werden heller, färben sich nicht mehr so intensiv; es treten in der Mitte oder zwischen den einzelnen Bälkchen lichte, vacuolenähnliche Stellen auf. Andere

[1]) Ueber die feinere Struktur der hämoglobinlosen und hämoglobinhaltigen Knochenmarkzellen. Dieses Archiv. Bd. 144. Taf. II. Fig. 39—41.

Kerne blassen mehr gleichmässig ab; man findet an ihrer Stelle eine feinkörnige Substanz, welche verschieden gefärbte Körner enthalten kann (Fig. 13)[1]. Es stimmen diese Arten der Metamorphose ganz mit den Bildern nucleärer Degeneration überein, wie ich sie an anderen Objecten geschildert habe[2]; selbstverständlich hat diese in dem in Rede stehenden Falle den Charakter einer physiologischen Umwandlung und die Bedeutung eines normalen Vorganges. Wenn ich das Vorkommen einer Ausstossung von Kernen an den rothen Blutkörpern auch nicht vollkommen in Abrede stellen will, so muss ich doch andererseits der Ueberzeugung Ausdruck verleihen, dass eine intracelluläre Umwandlung der Kernsubstanz, nicht eine Ausstossung der Kerne die Regel ist. An vielen rothen Blutkörpern sind die verschiedenen Phasen der Metamorphose der Kerne in den centralen Theil des Innenkörpers, den man vielleicht zweckmässig als Nucleoid bezeichnet, nachweisbar. — Man hat zu Gunsten der Annahme, dass die rothen Blutkörper durch Ausstossung der Kerne kernlos werden, gerade den Umstand geltend gemacht, dass intracelluläre Metamorphosen an den Kernen sich nicht wahrnehmen lassen; wie aus den obigen Erörterungen hervorgeht mit Unrecht. Aus den mitgetheilten Thatsachen erklärt sich ferner ungezwungen das verschiedene Verhalten der Innenkörper in struktureller und tinctorieller Beziehung; es entspricht dasselbe den verschiedenen Phasen der intracellulären Metamorphose der Kerne und des sich gleichzeitig vollziehenden Umbaues des ganzen Innenkörpers.

Wie oben erwähnt wurde, findet man in der nucleoiden Substanz manchmal glänzende, dunkle Körner, welche zuweilen eine mehr peripherische Lagerung darbieten. Wiederholt hat sich mir die Ueberlegung aufgedrängt, ob es sich um Centrosomen handeln könnte. Bremer[3] hat an den Erythrocyten ähnliche Gebilde gefunden und sie als Paranuclearkörperchen bezeichnet. Dasselbe soll ursprünglich einfach sein; finde man mehrere, so beruhe das auf einem Zufall. Er betrachtet dasselbe als einen Nucleolus oder als Fragment eines solchen. Manchmal sollen die

[1] Vergl. auch Taf. II Fig. 44—49 ebendaselbst.

[2] J. Arnold, Archiv f. mikroskop. Anat. Bd. 30. 1887.

[3] Bremer, Archiv f. mikroskop. Anat. Bd. 45. 1895.

Paranuclearkörperchen mit dem Kerne durch Fäden zusammenhängen. Beim Menschen hat Bremer ein kleines, leuchtendes Kügelchen beobachtet, das er Stigma nennt und möglicherweise mit dem oben beschriebenen Körnchen identisch ist. — Später hat Dehler[1]) in den embryonalen Blutkörperchen des Hühnchens einen Centralkörper mit mehrfachen Centrosomen beobachtet. Auf Grund dieser Befunde deutet Bremer[2]) neuerdings sein Paranuclearkörperchen als Centrosoma. Man müsste dann annehmen, dass bei der Metamorphose des Kerns diese in die Kernsubstanz eintreten, was bei dem Umbau und dem dabei erfolgenden Austausch zwischen Kern und Zellplasma immerhin verständlich wären.

Auf Grund der mitgetheilten Thatsachen ist folgende Vorstellung über den Bau und Herkunft des Innenkörpers der Erythrocyten wohl gerechtfertigt. Derselbe besteht aus einer feinkörnigen, bezw. feinfädigen Substanz, welche das Umwandlungsprodukt des früheren Kernes ist und deshalb als nucleoide bezeichnet werden darf. Ihr Wechsel in Bezug auf Ausdehnung, Zusammensetzung und tinctorielles Verhalten hängt von der Phase der Umwandlung ab, welche die Kerne innerhalb der Zellen durchlaufen.

Das Nucleoid ist umgeben von einer mehr oder weniger breiten Zone einer Substanz, welche in einem fadigen Gerüst ausser Hämoglobin körnige und hyaline Massen enthält. Nucleoid und Paraplasma, mit diesem Namen könnte man die das erstere umgebende Schicht belegen, bilden den Innenkörper. Eine scharfe Abgrenzung beider Bestandtheile dieses hat vermuthlich nicht statt; in den rothen Blutkörpern, deren Metamorphose abgeschlossen ist, besteht vielleicht der ganze Innenkörper aus einer mehr oder weniger vollständigen Mischung beider.

Der Nachweis, dass die rothen Blutkörper nucleoide Substanz enthalten und nucleoide Substanz, sowie eine Mischung solcher mit Paraplasma von ihnen unter verschiedenen Verhältnissen ausgeschieden werden kann, ist sehr bedeutungsvoll für unsere Einsicht in die normalen und pathologischen Ernährungsvorgänge. An dieser Stelle sei nur hervorgehoben, dass ein Gehalt der

[1]) Dehler, a. a. O.

[2]) Bremer, Archiv f. mikroskop. Anat. Bd. 46. 1895.

rothen Blutkörper an nucleoider Substanz von grossem Belang ist für die oben erörterte Frage der Herkunft der Blutplättchen. Ich habe erwähnt, dass gerade der Gehalt der Blutplättchen an Nucleoalbumin die Veranlassung gewesen ist, ihre Provenienz von den Kernen der weissen Blutkörper abzuleiten. Wie oben auseinandergesetzt wurde, will ich eine solche Möglichkeit nicht läugnen. Nachdem aber nachgewiesen ist, dass manche der aus den rothen Blutkörpern austretenden Gebilde hinsichtlich Gestalt, Zusammensetzung und Farbenreaction mit den im Blute circulirenden Plättchen übereinstimmen, scheint es mir bedeutungsvoll, dass auch vom Standpunkt des Auf- und Umbaues der rothen Blutkörper aus betrachtet dieses Verhalten der Blutplättchen und ihre Herkunft von den rothen Blutkörpern eine Aufklärung erfährt.

Nachdem ich mit der vorstehenden Arbeit abgeschlossen hatte, erhielt ich durch die liebenswürdige Vermittlung der Herren Verfasser die Dissertation von Pappenheim „die Bildung der rothen Blutscheiben“ (Berlin 1895) und den Artikel von Israel und Pappenheim „über die Entkernung der Säugethiererythroblasten“ (dieses Arch. Bd. 145. 1896). Es werden in diesen Mittheilungen die beim embryonalen Blute innerhalb der rothen Blutkörper sich vollziehenden Metamorphosen eingehend geschildert. Pappenheim erörtert ausführlich die Typen, nach welchen die Rückbildung erfolgen kann. Die Darstellung zeigt eine weitgehende Uebereinstimmung mit den oben an den rothen Blutkörpern des Knochenmarks geschilderten Vorgängen. Das Vorkommen einer Ausstossung von Kernen stellen die Verfasser in Abrede; vielmehr werden die freien Kerne, um die sie häufig Reste von Plasma wahrnehmen konnten, als degenerirende Zellen aufgefasst.

Erklärung der Abbildungen.

Tafel I und II.

Sämmtliche Figuren sind bei homogener Immersion 2,0 mm und Ocul. 12 oder 18 gezeichnet.

Fig. 1. Rothes Blutkörperchen vom Menschen; 10procentige Jodkalilösung; verschiedene Phasen der Abschnürung von Plättchen mit Zeitangabe.

Fig. 2—7. Rothe Blutkörperchen vom erwachsenen Kaninchen; 10procentige Jodkalilösung; verschiedene Phasen der Abschnürung der Plättchen mit Zeitangabe.

Fig. 8 und 9. Rothe Blutkörperchen vom Kaninchen; 10procentige Jodkalilösung: Methylenblau-Eosinfärbung; Zerfall der rothen Blutkörper gleichzeitig in mehrere Plättchen.

Fig. 10. Rothe Blutkörper vom Kaninchen; Jodkalipräparat getrocknet; verschiedene Formen der Abschnürung und des Zerfalls rother Blutkörper in Plättchen; Methylenblau-Eosinfärbung.

Fig. 11. Rothe Blutkörper des Kaninchens, Mischung des frisch gelassenen Blutes mit dem 10fachen Volumen 0,2procentiger Chromsäurelösung; Färbungsmethoden waren verschiedene angewendet worden. a—c Formen der Abschnürung von Plättchen. d—h Verhalten des Innenkörpers.

Fig. 12. Rothe Blutkörper vom Kaninchen; Trockenpräparat; Färbung theils mit Eosin-Methylenblau, theils mit Gentianaviolett-Anilinöl. a bis g Körnchen im Innern der rothen Blutkörper. f eine mehr fädige Anordnung dieser Stelle. g an der Peripherie des rothen Blutkörperchens ein intensiv gefärbtes Korn. h—l verschiedene Formen der Abschnürung von Plättchen. m gleichzeitiger Zerfall eines rothen Blutkörperchens in Plättchen.

Fig. 13. Rothe Blutkörperchen aus dem rothen Knochenmark des Kaninchens. a—t Formolpräparat; a—d Färbung nach Altmann, e—t Säurefuchsin-Hämatoxylintinction. u—z Trockenpräparat mit Methylenblau-Eosin gefärbt.

II.

Beiträge zur Lehre von der Labgerinnung.

(Aus dem chemischen Laboratorium des Pathologischen Instituts zu Berlin.)

Von Dr. R. Benjamin.

Trotz der vielen Untersuchungen, welche über den Vorgang der Labgerinnung angestellt worden sind, und der Leichtigkeit, mit welcher das Material, Lab, Milch, bezw. Casein, beschafft werden kann, harren einige Punkte immer noch der definitiven Klärung. Ja es fehlt auch nicht an Untersuchungen, die zu Ergebnissen geführt haben, welche in vielen Einzelheiten von den allgemein geltenden Anschauungen abweichen. Zu diesen gehört eine in Rostock (Februar 1894) von Richard Peters verfasste, „Untersuchungen über das Lab und die labähnlichen Fermente" betitelte Preisschrift, mit deren Nachprüfung mich u. A. mein hochverehrter Lehrer, Herr Prof. E. Salkowski, betraute.

Was zunächst die Anordnung meiner Versuche betrifft, so war dieselbe folgende: Ich benutzte ein 22 cm breites, 17 cm hohes Wasserbad, in welches kleine Kölbchen mit Klammern oder mit Kupferdrähten befestigt, eintauchten. Diese Kölbchen wurden jedesmal mit 20 ccm der zu labenden Flüssigkeit angefüllt, nur in einigen Ausnahmefällen wurden in derselben Weise Reagensgläser benutzt, wenn es sich um ganz geringe Quantitäten handelte. Als Optimum der Temperatur hatte sich eine solche von 40° erwiesen, welche an einem in das Wasserbad hineinreichenden Thermometer jederzeit abgelesen werden konnte. Es wurden im äussersten Falle Temperaturschwankungen von $\frac{1}{2}$° bemerkt, welche für die Gerinnung ohne Belang waren. Wenn die betreffende Flüssigkeit sich einige Zeit im Wasserbade befand, so dass sie die oben erwähnte Temperatur hatte, wurde sie mit Lab versetzt. Und zwar wurde zur Herstellung einer Lablösung ein „Reines Naturlab in Pulverform" aus der chemischen Fabrik von Dr. Heinrich Byk, vorm. Dr. Moritz Blumenthal benutzt; Anfangs wurde das gewöhnliche käufliche, später ein

stärkeres Präparat benutzt, hiervon eine Lösung von 0,1 : 100,0 (bezw. 50,0) Aqu. dest. hergestellt, und von solchen Lösungen 1, bezw. mehrere ccm mit der Pipette zugesetzt. In Fällen, in denen Gerinnung nicht eingetreten war, wurde, um unter allen Umständen die günstigsten Bedingungen herbeizuführen, 0,1 Labpulver in ganz wenig Wasser gelöst, direct hinzugesetzt.

Nun ist es noch nöthig, kurz der Terminologie Erwähnung zu thun:

Das durch Säurefällung aus der Milch gewonnene Produkt nennt:

Hammarsten, Salkowski u. A.: Casein.

Halliburton, Peters: Caseinogen.

Das durch Labgerinnung aus der Milch gewonnene Produkt nennt:

Hammarsten: Käse, Paracasein.

Peters: Casein.

Von der von fast allen Autoren bestätigten Annahme ausgehend, dass es sich bei den beiden verschiedenen Prozessen nicht um die Gewinnung des nämlichen Körpers, sondern zweier nur einander sehr ähnlichen handelt, wollen wir im Folgenden da, wo es nöthig sein sollte, um Missverständnisse zu vermeiden, die von Salkowski öfters gebrauchten eindeutigen Bezeichnungen „Säurecasein, Labcasein“ festhalten.

Nach diesen zum Verständniss des Folgenden unumgänglich nothwendigen, einleitenden Erörterungen wollen wir zu den Versuchen selbst übergehen.

Was zunächst die genuine Kuhmilch betrifft, so zeigte sich, dass dieselbe, wie bekannt, am schnellsten bei saurer, langsamer bei neutraler, am langsamsten bei alkalischer Reaction gerinnt. Die Fermentmenge und die Gerinnungsdauer verhalten sich umgekehrt proportional; wird das Lab über eine gewisse Menge hinaus der Milch zugesetzt, so wird die Gerinnung nicht mehr beschleunigt, allerdings auch nicht verlangsamt, was zu beachten ist.

Zum Vergleich ungekochter und gekochter Milch wurde das stärkere (st.) Lab, in einer Lösung von 0,1 : 100 benutzt, 1 ccm Lablösung zu 20 ccm Milch hinzugesetzt. Die Zeit bis zum Eintritt der Gerinnung betrug in Minuten:

Versuch I.

	a	b
Ungekochte Milch	4	4
Gekochte Milch [1])	10	12.

Versuch II.

		a	b
Ungekochte Milch;	0,1 ccm Lab (st.) direct hineingeworfen	½ Min.	½ Min.
Gekochte -	0,1 - - - - - -	2 -	3 -

Versuch III [2]).

	Gerinnungszeit
Gekochte Milch	14 Minuten
Selbststerilisirte [3]) Milch	gerann nicht.

Versuch IV.

Milch	Gerinnungszeit
genuin	3 Minuten
gekocht	8 -

Mischung: 1 : 1 Wasser nach ¾ Stdn. nicht geronnen.

Versuch V.

Mischung: 1 Vol Milch, 1 Vol. Wasser
Mischung: 1 - - 1 - Chloroformwasser.
Beide Proben waren nach 45 Minuten nicht geronnen.

Versuch VI.

Milch	Gerinnungszeit
genuin	10 Minuten
Mischung: 1 : 1 Wasser	nicht geronnen
Mischung: 1 : 1 Chloroformwasser	nicht geronnen.

Versuch VII.

Genuine Milch	Gerinnung in 9 Min.
1 Vol. Milch, 1 Vol. Wasser	nicht geronnen
1 - - 1 - Chloroformwasser	nicht geronnen
Sterilisirte Milch	nicht geronnen.

Versuch VIII.

Milch	Gerinnungszeit
genuin	11 Minuten
1 Vol. Wasser 1 - Chloroformwasser sterilisirt	nach 60 Minuten nicht geronnen.

[1]) Zum Sieden erhitzt, 30 Minuten im Sieden erhalten, schnell abgekühlt.
[2]) Zu diesem und den folgenden Versuchen bis No. X incl. wurde die Lösung aus dem stärkeren Labpräparat verwendet.
[3]) ¾ Stunden in strömendem Dampf erhitzt.

Dieselben Versuche wurden fortgesetzt, nur wurde jetzt die Labmenge gesteigert.

Versuch IX.

	Labmenge	Gerinnungszeit
Genuine Milch, unverdünnt	1 ccm	6 Minuten
1 Vol. genuine Milch, 1 Vol. Wasser	2 -	12 -
1 - - - 1 - Chloroformwasser	3 -	25 -

Versuch X.

	Labmenge	Gerinnungszeit
Genuine Milch	ohne Lab	unverändert
- -	2 ccm	6 Minuten
Chloroformmilch [1])	2 -	11 -

Aehnliche Resultate ergaben die Versuche, bei denen schwächere Lablösung angewandt wurde.

Versuch XI.

	Labmenge	Gerinnungszeit
Genuine Milch	3 ccm	4 Minuten
Gekochte Milch	3 -	nach 30 - nicht
Chloroformmilch	3 -	20 -
Sterilisirte Milch	3 -	nach 30 - nicht.

Versuch XII.

	Labmenge	Gerinnungszeit
Genuine Milch	3 ccm	5 Minuten
Gekochte Milch	3 -	nach 1 Stunde nicht
Chloroformmilch	3 -	8 Minuten
Sterilisirte Milch	3 -	nach 1 Stunde nicht.

Versuch XIII.

	Labmenge	Gerinnungszeit
Genuine Milch	3 ccm	8 Minuten
Käufliche sterilisirte Milch	3 -	nach 1 Stunde nicht
Selbststerilisirte Milch	3 -	- 1 - -
Chloroformmilch	3 -	20 Minuten.

Zu den nächsten Versuchen verwandte ich wieder das stärkere (st.) Lab.

[1]) Die Chloroformmilch war dadurch hergestellt worden, dass Milch mit Chloroform geschüttelt war.

Versuch XIV.

	Labmenge	Gerinnungszeit
Gekochte Milch	4 ccm	nicht geronnen
Chloroformmilch	4 -	8 Minuten
Gekochte Milch	8 -	nicht geronnen
Selbststerilisirte Milch	8 -	- -
Käufliche sterilisirte Milch	8 -	- -

Versuch XV.

	Labmenge	Gerinnungszeit
Genuine Milch	4 ccm	7 Minuten
Chloroformmilch	4 -	9 -

Nun wurde 0,1 Labpulver (stärkeres Präparat), in wenig Wasser gelöst, direct hineingeworfen.

Versuch XVI.

Gekochte Milch	Gerinnung nach 5 Minuten
Selbststerilisirte Milch	nach 1 Stunde keine Gerinnung
Käufliche sterilisirte Milch	- 1 - - -

Aus den bis jetzt angeführten Versuchen folgt also:

Am schnellsten gerinnt die Milch, wie bekannt, bei saurer Reaction, langsamer bei neutraler; allzu alkalische Beschaffenheit der Milch hebt die Gerinnung ganz auf.

Etwas langsamer, allerdings nicht viel, gerinnt die Chloroformmilch.

Wieder langsamer als diese gerinnt die mit Wasser verdünnte. Das Wasser verzögert die Gerinnung mit Zunahme der Verdünnung, bei einer starken tritt Coagulation nicht mehr ein.

Langsamer wiederum als die mit Wasser verdünnte, lässt die mit Chloroformwasser verdünnte Milch Coagulation eintreten.

Was die gekochte Milch anbetrifft, so ist die Angabe von Eugling[1]), gekochte Milch könne durch Lab überhaupt nicht coagulirt werden, und die von Schaffer[2]), die gekochte Milch könne nur in Gegenwart von Säuren, mindestens Kohlensäure, zur Gerinnung gebracht werden, unrichtig. Sie gerinnt, wie oben gezeigt, bei Zusatz von 0,1 Labpulver direct, in 5 Minuten.

[1]) Eugling, Studien über das Casein in der Kuhmilch und die Labfermentwirkung. Landwirthschaftliche Versuchsstation. 31. S. 391—405. Cit. nach Maly's Jahresber. XV. S. 181.

[2]) Schaffer, Ueber das Casein und die Wirkung des Labferments in der Kuhmilch. Maly's Jahresber. 1887. XVII. S. 158.

Was schliesslich die sterilisirte Milch betrifft, so war weder die von uns selbst sterilisirte, noch die im Handel befindliche auf irgend eine Weise zur Coagulation zu bringen.

Da sich verschiedentlich in der Literatur Angaben finden, dass die Labwirkung durch die Anwesenheit fremder Substanzen gehindert wird, eben solche Angaben in der öfter schon erwähnten Preisschrift vorhanden sind, so prüfte ich auch diese Versuche nach und konnte sie bestätigen. Dazu benutzte ich, um die Versuche nicht zu sehr in die Länge zu ziehen, eine sehr starke Lablösung 0,1 (des stärkeren Präparats:) 50,0 Aqu. dest. Es handelte sich dabei um Milch, welcher 4 pCt. der fremden Substanzen hinzugefügt wurde. Um sicher zu sein, dass nicht etwa einmal die Hitze oder sonstige Umstände eine Gerinnung bewirken können, um also diesen Versuchsfehler auszuschalten, machte ich auch bei diesen Versuchen ebenso, wie bei allen früheren, stets einen Controlversuch mit unveränderter Milch.

Versuch XVII.

Bei Zusatz von 2 ccm Lablösung zeigte:

	Gerinnungszeit
Genuine Milch	4 Minuten
Milch mit KNO_3	18 -
- - NH_4Cl	24 -
- - $(NH_4)_2SO_4$	nicht geronnen
Gekochte Milch	- -

Versuch XVIII.

Bei Zusatz von ebenfalls 2 ccm Lablösung zeigte:

	Gerinnungszeit	
Genuine Milch	4 Minuten	
Milch mit KNO_3	20 -	(flockige Gerinnnng)
- - NH_4Cl	27 -	
- - $(NH_4)_2SO_4$	nach 1 Stde. nicht geronnen.	

Es bestätigt sich also, dass die erwähnten Salze hemmend auf die Labgerinnung einwirken.

Schliesslich wurde untersucht, wie sich die Gerinnung bei der Anwesenheit von Kalkwasser verhält.

Versuch XIX.

	Lablösung	Gerinnungszeit
Genuine Milch	1 ccm	4 Minuten
20 ccm Milch, 1 ccm Kalkwasser	1 -	5 -
20 - - 2 - -	1 -	5 -
20 - - 3 - -	1 -	6 -

Versuch XX.

	Lablösung	Gerinnungszeit
20 ccm genuine Milch	2 ccm	2 Minuten
1 Vol. Milch, 1 Vol. H_2O	2 -	3 -
1 - - 1 - Kalkwasser	2 -	nach 1 Stde. nicht geronnen.

Dieser Versuch sollte dazu dienen, um dem Einwande zu begegnen, dass nur die Verdünnung als hinderndes Moment bei der Gerinnung bestände.

Versuch XXI.

	Lablösung	Gerinnungszeit
20 ccm Milch, unverändert	1 ccm	5 Minuten
20 - - 1 ccm Kalkwasser	1 -	6 -
20 - - 2 - -	1 -	15 -
20 - - 3 - -	1 -	18 -

Versuch XXII.

	Lablösung	Gerinnungszeit
Genuine Milch	2 ccm	3 Minuten
1 Vol. Milch, 1 Vol. H_2O	2 -	8 -
1 - - 1 - Kalkwasser	2 -	nach ½ Stdn. nicht geronnen.

Die folgenden Versuche dienten dazu, zu untersuchen, wie sich die verschiedenen Labpräparate zu einander verhalten, mit welchen gearbeitet wurde, ausserdem, wie sich die Lablösungen an den verschiedenen Tagen verhalten.

st. = stärkeres Präparat,
schw. = schwächeres Präparat.

Versuch XXIII.

	Gerinnungszeit in Minuten		
	a	b	c
Genuine Milch, 1 ccm Lablösung, 3 Tage alt, schw.	12	9	8
- - 1 - - 1 Tag - st.	5	4	4
- - 1 - - frisch bereitet, schw.	14	11	12.

Versuch XXIV.

	Gerinnungszeit in Minuten	
	a	b
Genuine Milch, 1 ccm Lablösung, 2 Tage alt, st.	3	3
- - 1 - - 1 Tag - schw.	10	10.

Versuch XXV.

	Gerinnungszeit in Minuten	
	a	b
Genuine Milch, 1 ccm Lablösung, 3 Tage alt, st.	4	4½
- - 1 - - 2 - - schw.	14	13.

Ordnet man die Ergebnisse dieser Versuche in anderer Weise, indem die schwächeren Lösungen an den einzelnen Tagen einander gegenübergestellt werden, ebenso analog die stärkeren, so ergiebt sich:

Schwächere Lösung	Gerinnungszeit in Minuten		
Frisch bereitet	14	11	12
1 Tag alt	10	10	
2 Tage alt	14	13	
3 - -	12	9	8.

Stärkere Lösung	Gerinnungszeit in Minuten		
1 Tag alt	5	4	4
2 Tage alt	3	3	
3 - -	4	4½	

Schon diese Versuche zeigen deutlich — es liessen sich die Resultate von Versuchen, welche bei anderer Gelegenheit gemacht wurden, leicht noch häufen — dass die frisch bereiteten Lablösungen nicht so wirksam sind, als diejenigen, welche 1 Tag alt sind, wie E. Salkowski in seinem Practicum der physiologischen Chem., S. 104, schon angiebt. Diese haben dann gewöhnlich die grösste Wirksamkeit, dieselbe nimmt dann wieder ab, bleibt aber erhalten bis zum 13. Tage, wenngleich sich gewöhnlich am 5. Tage ein übler Geruch einstellt.

Es gelang uns nun, eine Beschleunigung der Labgerinnung herbeizuführen dadurch, dass man die Lablösung mit Chloroformwasser herstellt und auf diesem Wege in die Mischung kleine Mengen von Chloroform hineinbringt. Zu diesem Zwecke wurden die Lablösungen anstatt mit Wasser mit Chloroformwasser bereitet, davon je 1 ccm der Milch zugesetzt, und dann diese mit der durch Wasser hergestellten verglichen.

Versuch XXVI.

1. Tag.

	Gerinnungszeit in Minuten				
20 ccm Milch, 1 ccm H_2O-Lab	4	3	3	2½	2½
20 - - 1 - Chloroform-Lab	3	2	2	1½	1½.

2. Tag.

	Gerinnungszeit in Minuten		
20 ccm Milch, 1 ccm H_2O-Lab	2½	2½	2½
20 - - 1 - Chloroform-Lab	1½	1½	1½.

3. Tag.

	Gerinnungszeit in Minuten	
20 ccm Milch, 1 ccm H_2O-Lab	2½	3
20 - - 1 - Chloroform-Lab	1½	1.

4. Tag.

	Gerinnungszeit in Minuten		
20 ccm Milch, 1 ccm H_2O-Lab	1½	1½	1½
20 - - 1 - Chloroform-Lab	5½	6	5½.

5. Tag.

	Gerinnungszeit in Minuten		
20 ccm Milch, 1 ccm H_2O-Lab	2½	2½	2½
20 - - 1 - Chloroform-Lab	7	7	8.

6. Tag.

	Gerinnungszeit in Minuten
20 ccm Milch, 1 ccm H_2O-Lab	3
20 - - 1 - Chloroform-Lab	8.

7. Tag.

	Gerinnungszeit in Minuten
20 ccm Milch, 1 ccm H_2O-Lab	4
20 - - 1 - Chloroform-Lab	nicht geronnen.

8. Tag.

	Gerinnungszeit in Minuten
20 ccm Milch, 1 ccm H_2O-Lab	6
20 - - 1 - Chloroform-Lab	nicht geronnen.

13. Tag.

	Gerinnungszeit in Minuten		
20 ccm Milch, 1 ccm H_2O-Lab	13	12	12½
20 - - 1 - Chloroform-Lab	nicht geronnen.		

14. Tag.

20 ccm Milch, 1 ccm H_2O-Lab
20 - - 1 - Chloroform-Lab } nicht geronnen.

Aus diesen Experimenten geht hervor, dass die Gegenwart kleiner Quantitäten Chloroform in der Mischung die Gerinnung befördert, die mit Chloroformwasser hergestellten Lablösungen sich am 1.—3. Tage deutlich wirksamer erweisen, als die mit Wasser hergestellten. Vom 4. Tage an kehrt sich das Verhältniss um. Die mit Wasser hergestellte Lablösung bleibt bis zum 13. Tage wirksam, die mit Chloroformwasser hergestellten nur bis zum 6. Tage. Beide Lösungen sind vom 14. Tage an unwirksam.

Diese Erscheinung der Beförderung der Fermentation durch Antiseptica, spec. durch Chloroform, steht nicht allein da.

In einer von Dubs[1]) verfassten Arbeit heisst es: „1) Die künstliche Verdauung wird befördert durch die Anwesenheit von 0,23 pCt. und 0,36 pCt. Chloroform in der Verdauungsflüssigkeit. 2) Die künstliche Verdauung wird gehemmt, wenn die Verdauungsflüssigkeit mit Chloroform gesättigt ist."

Es wird in derselben Arbeit darauf aufmerksam gemacht, dass durch verschiedene Substanzen die Thätigkeit der Fermente unter Umständen befördert oder gehindert werden könne. Für das organisirte Ferment der alkoholischen Gährung hatte, wie wie wir derselben Arbeit entnehmen, namentlich E. Biernacki[2]) für eine Reihe von Körpern bewiesen, z. B. Sublimat, Jod, Brom, Arsenigsäure, Chromsäure, Salicylsäure, dass sie in gewissen Dosen die alkoholische Gährung befördern, in grösseren Dosen hemmen oder gar die Gährung aufheben.

Für die Enzyme wurde von Chittenden[3]) nachgewiesen, dass gewisse Substanzen im Stande sind, je nach der zugesetzten Quantität die Wirkung zu erhöhen oder zu vermindern. So fand er namentlich, dass die Arsensäure und Arsenigsäure in kleinen Mengen in der Pepsinsalzsäure (Verdauungsflüssigkeit) die Verdauung befördern, in grösseren Gaben dieselbe hemmen, dass

[1]) Dubs, Der Einfluss des Chloroforms auf die künstliche Pepsinverdauung. Dieses Archiv. Bd. 134. 1893. S. 519.

[2]) Maly, Jahresbericht über Thierchemie. 1887. S. 477 ff.

[3]) Chittenden and S. E. Allen, Influence of various inorganic and alkaloid salts on the proteolytic action of Pepsin-Hydrochloric acid. Transactions Connecticut Academy. 7. Bericht in Maly, Jahresber. Bd. 15. S. 277.

sich ebenso die Chloride und das Kaliumbromid verhalten. In einer späteren Arbeit[1]) berichtet Chittenden, dass Paraldehyd und Thallinsulphat in grosser Verdünnung die eiweisslösende Kraft des Pepsins erhöhen, in grösseren Dosen aber hemmen.

Es wird späterer Beobachtungen bedürfen, um zu untersuchen, ob sich die erwähnten Substanzen der Labgerinnung gegenüber analog verhalten. Für das Chloroform scheint es uns nach unseren Versuchen erwiesen, dass es, in ganz kleinen Quantitäten zugesetzt, die Gerinnung befördert, in grösseren hemmt.

Ich komme nun zu dem zweiten Theil meiner Arbeit, welcher sich mit der Frage beschäftigt, unter welchen Bedingungen eine Lösung von Säurecasein zur Gerinnung gebracht werden kann. Peters hat hierüber sehr auffällige Angaben gemacht, um deren Prüfung es sich in erster Linie handelte.

Hammarsten[2]) sagt darüber: „Schlägt man aus der Milch oder aus einer Caseinlösung das Casein mit einer Säure nieder, wäscht den Niederschlag mit Wasser und löst ihn in einer möglichst geringen Menge Alkalis, so hat das Casein, selbst wenn man mit Phosphorsäure neutralisirt, die Eigenschaft, mit Lab zu gerinnen, verloren. In seinem Lehrbuch der physiologischen Chemie giebt Hammarsten an, dass das Casein der Labwirkung wieder zugänglich gemacht werden kann durch Lösen in Kalkwasser und Neutralisiren der Lösung mit stark verdünnter Phosphorsäure. Hierdurch kann nach seiner Ansicht das Casein anscheinend in Lösung bleiben, ist jedoch wahrscheinlich wohl nur stark gequollen, wie in der Milch, und gleichzeitig enthält die Flüssigkeit reichliche Mengen Calciumphosphat, ohne dass irgend eine Fällung oder irgend welche suspendirte Partikelchen in ihr zu sehen sind. Eine Labgerinnung kann also nach Hammarsten nur bei Abwesenheit einer hinreichenden Menge

[1]) Chittenden, Influence of several new therapeutic agents on amylolytic and proteolytic action. Studies from the laboratory of physiological Chemistri of Yale University. 3. p. 60. Bericht in Maly, Jahresber. Bd. 20. S. 249 ff.

[2]) Hammarsten, Ueber den chemischen Verlauf bei der Gerinnung des Caseins mit Lab. Maly's Jahresber. IV. S. 135.

von Kalksalzen eintreten. Noch eine andere Methode giebt Hammarsten an: Man kann Casein in Dinatriumphosphat lösen und zu dieser Lösung eine gewisse Menge Chlorcalcium hinzufügen.

Peters behauptet in seiner Arbeit, man bedürfe der Neutralisation mit Phosphorsäure, wodurch Hammarsten die Lösungen der Milch möglichst ähnlich habe machen wollen, nicht, sondern es genüge, das durch Säure gefällte Casein in Kalkwasser zu lösen, um eine für Lab gerinnbare Lösung zu erhalten.

Gleich im Beginn der Nachprüfung stiessen wir auf eine sehr wesentliche Differenz. Peters giebt an, dass es nicht gelinge, das Casein durch eine einmalige Ansäuerung der Milch vollständig auszufüllen. Macht man das Filtrat von dem Caseinniederschlag alkalisch und setzt wiederum Essigsäure hinzu, so fällt nach ihm wieder Casein aus u. s. w. Peters konnte dieses abwechselnde Alkalisiren und Ansäuern 4—5mal und noch öfters wiederholen und erhielt immer noch einen Niederschlag. Den dann etwa noch in der Milchsäure bleibenden Rest von Eiweisskörpern betrachtet er gleichfalls als Casein, er leugnet somit die Gegenwart eines nicht durch Säure fällbaren Eiweisskörpers, des Lactalbumins in der Milch. Unsere Versuche lieferten durchaus entgegengesetzte Resultate. Verfährt man beim Zusatz von Essigsäure zu der verdünnten Milch vorsichtig, unter sorgfältiger Vermeidung eines jeden Ueberschusses, so erhält man aus dem alkalisirten Filtrat von Casein durch Essigsäurezusatz keine Spur von Fällung mehr, wohl aber durch Kochen. Wir müssen daher im stricten Gegensatz zu Peters behaupten, dass die bisherige Anschauung von der Gegenwart des durch Essigsäure fällbaren Caseins und eines nicht dadurch fällbaren Lactalbumins vollkommen richtig ist.

Versuch XXVII.

Es wurde aus einem, mit 2 Liter Wasser verdünnten Liter Milch das Casein durch Essigsäure ausgefällt. Der Niederschlag wurde abfiltrirt, das Filtrat durch sehr verdünnte Natronlauge wieder alkalisch gemacht, dann wieder mit verdünnter Essigsäure versetzt, es war aber absolut kein Niederschlag zu erzielen. Der Niederschlag wurde erst auf dem Filter, dann in der Reibschale gewaschen, darauf in einer schwachen Sodalösung aufgelöst,

abfiltrirt und das schwach opalisirende Filtrat wiederum mit Essigsäure versetzt. Dies wurde 3mal gemacht. Alsdann hatte man eine von Fett und Milchzucker freie Substanz. Von dieser noch ganz feuchten Substanz wurden 16 g abgewogen, diese mit 100 ccm Wasser in der Reibschale verrieben, und mit Kalkwasser (10 ccm) gelöst. So erhielt man eine milchige Flüssigkeit. Mit dieser wurden verschiedene Versuche gemacht. Es wurden a) 20 ccm davon mit 2 ccm einer Lablösung (das stärkere Präparat 0,1 : 50,0) versetzt. b) in 20 ccm wurde 0,1 Lab (in ganz wenig Wasser gelöst) direct hineingeworfen. c) ein Controlgläschen ohne Lab beobachtet. Diese Proben wurden eine Stunde lang im Wasserbad bei 40° gelassen. Eine typische Gerinnung trat nicht ein. Dagegen zeigte sich in dem Glase a) eine leichte Aufhellung; in dem Glase b) eine starke Aufhellung; in beiden Gläschen zeigte sich ein schwacher Bodensatz. Glas c) unverändert.

Bei einem zweiten Versuch derselben Art wurde beobachtet in:

Glas a) leichte Aufhellung, schwacher Bodensatz.

Glas b) starke Aufhellung, starker Bodensatz.

Glas c) unverändert.

Bei beiden Versuchen war das Resultat fast übereinstimmend, und es trat jedenfalls keine typische Gerinnung ein. An dieser Stelle mag überhaupt betont werden, dass als unbedingtes Postulat stets ein Controlversuch mit der zu labenden Flüssigkeit ohne Lab zu fordern ist, da man sonst nie beurtheilen kann, inwieweit etwa die Wärme verändernd wirkt. Solche Controlversuche sind aber nur an wenigen Stellen in der oben erwähnten Preisschrift angestellt worden. Ferner ist der Begriff der Gerinnung überhaupt ein weitgehender; unserer Meinung nach kann man von Gerinnung überhaupt nur sprechen, wenn entweder eine vollständige Coagulation eintritt oder wenigstens ein flockiger Niederschlag sichtbar ist. Wir konnten uns also bei dem vorhin besprochenen Versuch nur davon überzeugen, dass eine Aufhellung der Flüssigkeit durch das Lab eintrat, ausserdem ein geringer, bezw. stärkerer Bodensatz. Letzterer wurde, nachdem die klare Flüssigkeit abgegossen war, vorsichtig mit Aqu. destill. gewaschen, sodann in wenig verdünnter Essigsäure gelöst und Reactionen damit angestellt; bei 3 gleichartigen Versuchen ergaben sich folgende Reactionen:

NaCl + Essigsäure	Trübung	Trübung	Trübung
Essigsäure + Ferrocyankalium	kein Niederschlag	kein Niederschlag	kein Niederschlag
Salzsäure + Phosphorwolframsäure	flockiger Niederschlag	flockiger Niederschlag	flockiger Niederschlag
Salpetersäure	Gelbfärbung	Gelbfärbung mit NaOH orange	Gelbfärbung mit NaOH orange
Biuretprobe	deutlich	deutlich	deutlich
Quecksilberchlorid	Niederschlag	Niederschlag	Niederschlag.

Zum Vergleiche stellte ich dieselben Reactionen mit einer Lablösung (0,1 : 50,0) an.

NaCl + Essigsäure	ganz schwache Trübung
Essigsäure + Ferrocyankalium	starker Niederschlag
Salzsäure + Phosphorwolframsäure	geringer Niederschlag
Salpetersäure	negativ
Biuretprobe	negativ
Quecksilberchlorid	geringer Niederschlag.

Versuch XXVIII.

Es wurde aus einem Liter Milch, welche mit einem halben Liter Wasser verdünnt war, das Casein ausgefällt, abfiltrirt. Das Casein wurde alsdann mehrmals gewaschen, wie früher gereinigt und alsdann eine 4procentige Lösung hergestellt, indem 12 g Casein in 300 ccm Kalkwasser gelöst wurden. Es gelang nun bei zahlreichen Versuchen, trotz vorsichtigsten Arbeitens, nie, durch Lab, welches in Controlversuchen Milch in wenigen Minuten zum Gerinnen brachte, eine Coagulation zu erhalten.

Wir versuchten nun ganz vorsichtig, die Lösungen durch ganz verdünnte Phosphorsäure zu neutralisiren; aber auch so gelang die Gerinnung nicht. Dies ist überhaupt nicht möglich, wie Courant[1]) in einer im Laboratorium von Roehmann verfassten Arbeit, welche von Peters überhaupt nicht berücksichtigt worden ist, ausführlich nachgewiesen hat. Die Calciumcaseinverbindungen sind nach ihm bei Abwesenheit von Kalksalzen für Lab ungerinnbar. Diesen Satz können wir durchaus bestätigen.

Um ein Kalkwasser mit möglichst constantem Kalkgehalt zu erhalten, wählten wir das dort angegebene Verfahren. Es wurde reiner gebrannter Kalk in destillirtem Wasser verrieben und die Kalkmilch 24 Stunden stehen gelassen. Darauf filtrirte ich nach öfterem Umschütteln die Kalkmilch durch ein Faltenfilter und benutzte das Filtrat in der von Courant angegebenen Weise zur Lösung des Caseins. Dieses löst sich langsam, aber vollständig in Kalkwasser, am besten so, dass zu der genau abgewogenen Caseinmenge zuerst wenig Kalkwasser gesetzt wird, dann unter beständigem Verreiben in der Reibschale allmählich der Rest. So hat sich nach 1 Stunde das Ganze gelöst.

Wir prüften nun die dort gemachten Versuche nach, nur mit der unwesentlichen Aenderung, dass wir die doppelten Quantitäten nahmen. Die allzu kleinen Mengen erschwerten das Ar-

[1]) Georg Courant, Ueber die Reaction der Kuh- und Frauenmilch. Inaug.-Diss. Breslau 1887.

beiten unnütz und liessen die Resultate weit weniger deutlich hervortreten.

Versuch XXIX.

0,6 g Casein, mit 4 ccm Kalkwasser verrieben, bildet einen gallertigen Brei, welcher mit Lab nicht gerinnt.

Versuch XXX.

Verreibt man 0,6 g Casein mit 8 ccm Kalkwasser, so bildet sich im Verlauf von mehreren Stunden eine undurchsichtige, milchweisse, vollständige Lösung von Dicalciumcasein, welche mit Lab ebenfalls nicht gerinnt.

Hieraus geht also der oben erwähnte, schon von Hammarsten in ähnlicher Form ausgesprochene Satz hervor: „Die Calciumcaseinverbindungen sind bei Abwesenheit von Kalksalzen für Lab ungerinnbar".

Versuch XXXI.

Man erhält aber sofort eine vollkommene Gerinnung, wenn man 0,6 g Casein mit 8 ccm Kalkwasser verreibt und zu der Lösung 10 Tropfen einer 1 procentigen Chlorcalciumlösung setzt. Diese Lösung ist für Phenolphthalein sauer.

Wir können nun mit Courant also schliessen, dass nur das für Phenolphthalein saure Dicalciumcasein für Lab gerinnbar ist, wenn neben demselben ein lösliches Kalksalz (z. B. Calciumchlorid, Calciumsulfat) vorhanden ist. Genau so, wie Courant angegeben hat, erhält man auch eine gerinnbare Lösung, wenn man zu der Lösung von Casein und Kalkwasser Normalschwefelsäure setzt.

Versuch XXXII.

Es wurden 0,6 g Casein mit 10 ccm Kalkwasser verrieben, alsdann 2,9 ccm $\frac{1}{10}$ Normalschwefelsäure hinzugefügt. Nach wenigen Minuten trat eine fast vollständige Gerinnung durch Lab ein.

— — —

Courant verweist dann weiterhin auf die analogen Verbindungen des Caseins mit Natrium, wie mit Calcium und giebt an, für Lab gerinnungsfähige Lösungen dadurch herzustellen, dass man Lösungen von Dinatriumcasein lösliche Kalksalze hinzufügt. — Dinatriumcasein verhält sich also analog wie Dicalciumcasein.

Ebenso wurde auch in den beiden ausserdem von Courant gewählten Versuchsanordnungen typische Gerinnung erhalten.

Versuch XXXIII.

0,6 g Casein werden in 3,0 ccm $\frac{1}{10}$ Normalnatronlauge und 7,0 Wasser gelöst und nach erfolgter Lösung 10 ccm 0,4 procentiger Chlorcalciumlösung hinzugesetzt. Diese ist in derselben Weise gerinnungsfähig, wie die Lösung des folgenden Versuches.

Versuch XXXIV.

0,6 g Casein in 10 ccm 1,25procentigem Dinatriumphosphat gelöst und die Lösung mit 10 ccm 0,4procentiger Chlorcalciumlösung versetzt, giebt typische Gerinnung.

Schliesslich kommt Courant zu dem Schluss, den auch wir bestätigen müssen:

„Alle mit Lab gerinnenden Caseinlösungen reagiren ebenso wie die Milch für Lakmoid alkalisch, für Phenolphthalein sauer."

Wir wollen hier nur die Frage streifen, ob es möglich ist, den Käse wiederum der Labgerinnung zugänglich zu machen. Diese Frage, über welche wir eigene Versuche nicht angestellt haben, wird, so viel wir wissen, von allen Autoren verneint. Besonders Hammarsten vertritt den Standpunkt, dass das Paracasein unter keinen Umständen der Labgerinnung wieder zugänglich zu machen ist. — Hammarsten[1]) sagt: ohne die Anwesenheit von Kalk kann eine Käsebildung mit Lab nicht zu Stande kommen, ferner: ohne Anwesenheit einer genügenden Menge von Kalk und Phosphorsäure ist kein normaler Käse zu erhalten. Schliesslich ist seiner Meinung nach der chemische Verlauf bei der Caseingerinnung derart, dass das Casein in eine Modification übergeführt wird, ausgezeichnet durch geringeres Lösungsvermögen für das Calciumphosphat und vor Allem durch die Eigenschaft, mit Lab nicht mehr gerinnen zu können.

Auch Ad. Meyer[2]), welcher ebenfalls die Wiedergerinnbarmachung des Käses leugnet, ist der Meinung, dass das Unwirksamwerden des Labfermentes nach der stattgefundenen Ausfällung des Käses weniger daraus zu erklären ist, dass seine Thätigkeit als solche eine Schwächung erleidet, als dadurch, dass es zugleich mit dem Käsegerinnsel niedergerissen wird. — Schliesslich betont auch Roehmann[3]), dass eine Käselösung, die durch Lab gerönne, nicht hergestellt werden kann.

[1]) Hammarsten, Ueber den chemischen Verlauf bei der Gerinnung des Caseins mit Lab.

[2]) Meyer, Neue Beiträge zur Kenntniss der Wirkung des Labfermentes. Landwirthschaftl. Versuchsstat. 29. 247.

[3]) Roehmann, Anleit. zum chem. Arbeit. f. Mediciner.

Nach Peters gelingt es dagegen, in Kalkwasser gelöstes Labcasein durch Lab auf's Neue zur Gerinnung zu bringen.

Weitere höchst auffällige Angaben macht Peters über die Fähigkeit des Labs, auch andere Eiweisskörper ausser dem Casein zur Gerinnung zu bringen. Peters suchte zunächst auf das Molkeneiweiss einzuwirken; seinen Versuch stellten wir ebenfalls an.

Versuch XXXV.

Es wurde ½ Liter Milch durch Lab zur Gerinnung gebracht, der Niederschlag abfiltrirt und das Filtrat unter Zusatz von Essigsäure gekocht. Der zuletzt ausgeschiedene Eiweisskörper, das Laktalbumin, wurde nach dem Erkalten abfiltrirt, ausgewaschen, in verdünnter Sodalösung mehrfach gelöst, wiederum durch Säure ausgefällt und schliesslich in Kalkwasser gelöst.

Nach Zusatz von reichlichsten Labmengen entstand selbst unter günstigsten Bedingungen keine Eiweissfällung, wie sie Peters beobachtet haben will. Es trat nur gegenüber einer Controlprobe ohne Lab eine geringe Aufhellung ein. Auch sorgfältigste Neutralisation mit Phosphorsäure führte zu keinem Resultate, da stets schon vor vollständiger Neutralisation ein Niederschlag eintrat. Auf diesen Umstand macht schon Hammarsten aufmerksam.

Auch an dieser Stelle ist es nöthig, zu betonen, dass wir dauernde Controlversuche ohne Lab für unbedingtes Erforderniss halten.

Es war uns also nicht gelungen, das zuerst vom Lab nicht coagulirte Molkeneiweiss der Labgerinnung zugänglich zu machen. Das negative Resultat dieses Versuches war für uns weit weniger ermuthigend, es auch mit Gerinnbarmachung anderer Stoffe thierischen und pflanzlichen Ursprungs zu versuchen, als für Peters das positive in dieser Hinsicht. Trotzdem machten wir uns daran; frühere Forscher vor Peters hatten bekanntlich die Einwirkung des Labs auf andere Eiweisskörper, als auf das Casein der Milch geleugnet. Diesem Zwecke waren die beiden nächsten Versuche gewidmet, welche genau nach der von Peters angegebenen Methode ausgeführt wurden.

Versuch XXXVI.

Das Weisse von 10 Hühnereiern wurde in einem Glase mit einer Scheere sorgfältig zerschnitten, colirt und durch langsamen Zusatz von Natronlauge zur Gallerte gebracht. Diese wird in bohnengrosse Stücke geschnitten und in 5 Liter Wasser bis zum nächsten Tage ausgewaschen, indem das Wasser

von Zeit zu Zeit umgerührt und öfter gewechselt wurde. Nachdem das Alkali möglichst entfernt war, wurden die Stückchen herausgenommen und in kochendes Wasser geschüttet, in welchem sie sich nach ½ Stunden auflösten. Nach dem Erkalten wurde die Flüssigkeit filtrirt und das Eiweiss mit verdünnter Essigsäure ausgefällt; dieser Niederschlag wurde filtrirt und sorgfältig in einer Reibschale mit Kalkwasser verrieben. Die erhaltene Lösung wurde in vier Theile getheilt und in's Wasserbad gesetzt.

	Beschaffenheit des Lab	Gerinnung
1.	ohne Lab	keine Gerinnung
2.	neutrales Lab	keine Gerinnung
3.	gekochtes Lab	keine Gerinnung
4.	schwach saures Lab[1])	deutlich flockige Fällung.

Das Ergebniss unter 4. kann aber nicht als beweisend angesehen werden, denn man erhielt dieselbe Fällung, wenn man dieselbe Tropfenanzahl einer Lösung mit demselben Säuregehalt ohne Lab zusetzte.

Um die Wirkung des Lab auch auf pflanzliche Eiweissstoffe zu prüfen, wurde der nächste Versuch angestellt.

Versuch XXXVII.

½ kg feinsten Weizenmehls wurde mit 4 Litern Wasser, die 1 pro mille Natronlauge enthalten, in Reibschalen vertheilt, verrieben und dann in 3 grosse Cylinder gegossen. Am nächsten Tage wurde die obere, aus einer hellgelben Flüssigkeit bestehende Schicht davon abgegossen filtrirt und mit verdünnter Essigsäure ausgefällt. Der Niederschlag wurde in Kalkwasser gelöst; darauf wurde die Lösung in 4 Theile getheilt und in ein Wasserbad von 40° gebracht.

	Lösung	Beschaffenheit des Lab	Fällung
1.	neutralisirt	ohne Lab	keine Fällung
2.	neutralisirt	gekochtes Lab	keine Fällung
3.	neutralisirt	ungekochtes Lab	deutliche Aufhellung
4.	alkalisch gelassen	ungekochtes Lab	keine Fällung.

— — — —

Nun will ich nur noch kurz einige Versuche anführen, welche ich analog den mit Lab angestellten mit Papayotin (E. Merck in Darmstadt) ausführte. Ich stellte zu diesem Zwecke eine etwas concentrirtere Lösung des käuflichen Papayotins als die analoge Lablösung dar, da sich eine solche als nicht wirksam erwiesen hatte, von 0,2 : 40,0. Es wurden wieder jedesmal 20 ccm genuiner Milch benutzt. Das zusammenfassende Resultat der Versuche war folgendes.

[1]) 6 Tropfen Essigsäure auf 10 ccm Lablösung.

Versuch XXXVIII.

		papayotinlos	Gerinnungsdauer
20 ccm	Milch	1 ccm	keine Gerinnung
20 -	-	2 -	keine Gerinnung
20 -	-	4 -	nach ½ Stunde
20 -	-	0,05 direct hineingeworfen	nach 2 Minuten.

Fassen wir die Ergebnisse des zweiten Theiles unserer Arbeit zusammen, so ergiebt sich Folgendes:

1. Das Lab wirkt nur auf das Casein der Milch, sonst auf keine Eiweisskörper thierischen oder pflanzlichen Ursprungs.

2. Alle mit Lab gerinnenden Caseinlösungen reagiren ebenso wie die Milch für Lakmoid alkalisch, für Phenolphthalein sauer.

3. Eine Caseinlösung ist nur bei Anwesenheit von löslichen Kalksalzen (z. B. Calciumchlorid, Calciumsulfat) gerinnbar.

Bevor ich die Arbeit schliesse, erfülle ich die angenehme Pflicht, Herrn Prof. Salkowski für die freundliche Unterstützung bei der Bearbeitung des von ihm gestellten Themas, sowie für die bei meinen Versuchen von ihm geübte Controle meinen aufrichtigsten Dank auszusprechen.

III.

Experimentelle Untersuchungen über die Heilkraft des Fiebers.

(Aus dem Laboratorium der III. medicinischen Klinik des Herrn Geh.-Rath Prof. Senator.)

Von Dr. A. Loewy, Privatdocenten an der Universität und Dr. P. F. Richter, Assistenten der Klinik.

Unter allen pathologischen Vorgängen hat vermöge seiner auffallenden, schon der grob sinnlichen Betrachtung zugänglichen Symptome kaum einer so früh die Aufmerksamkeit der Aerzte auf sich gelenkt, wie das Fieber. Aber neben der Sinnfälligkeit seiner Anzeichen musste von jeher dem denkenden Beobachter eine gewisse Gesetzmässigkeit seines Verlaufes sich aufdrängen — und daher sehen wir, dass, so vielfältig auch die Ansichten über Ursachen und Entstehung des Fiebers geschwankt haben, in ihrer Mannichfaltigkeit fast ein getreues Spiegelbild des jeweiligen Standes der medicinischen Wissenschaft überhaupt, unabhängig und neben ihnen sich durch die verschiedenartigsten Theorien die Ueberzeugung von einer dem Fieber innewohnenden, immanenten Heilkraft durchzieht, ursprünglich nur als Ausfluss einer mystischen, naturphilosophischen Betrachtungsweise, einer bewusst oder unbewusst teleologischen Anschauung, später gestützt durch die Empirie, die Erfahrung am Krankenbette, aber stets mehr ein Produkt des Autoritätenglaubens oder der subjectiven Ueberzeugung als eine erwiesene oder zu erweisende Thatsache. „Der Gedanke, dass das Fieber ein von einem internen Agens erzeugter Heilprozess sei", sagt Wunderlich, „kehrt immerdar wieder und galt bis in unsere Zeit als ein Abzeichen tiefer Heilweisheit. Nur der Name der heilenden Kraft wechselte je nach der zeitweisen Ansicht der Physiologie. Sollte eine so allgemeine und fast zu allen Zeiten mit Begeisterung aufgenommene Lehre eine durchaus unrichtige sein? Es ist unmöglich, es muss eine positive Wahrheit sein, die, weil sie schwierig in ihrer Rein-

heit darzustellen war, immer wieder zu logischen Verirrungen drängt."

Dem nachfolgenden Versuche, dieser Lehre eine experimentelle Grundlage zu geben, darf vielleicht eine kritisch-historische Darlegung der Wandlungen vorausgeschickt werden, die der Begriff von der Heilkraft des Fiebers im Laufe der Jahrhunderte und unter der Herrschaft der verschiedensten medicinischen Systeme erfahren hat, um so mehr, als gerade dieser Punkt in den vielfachen Darstellungen, die wir von der historischen Entwickelung der Fieberlehre besitzen, nicht immer die genügende Berücksichtigung gefunden hat.

Als erster, der in dem Fieber einen Selbstheilungsprozess der Natur gesehen, wird gewöhnlich Hippokrates genannt. Allerdings muss hervorgehoben werden, dass diese Idee bei ihm nur in ganz allgemeinen Umrissen erscheint, nicht direct ausgesprochen, sondern nur als nothwendige Consequenz seiner Anschauungen von dem Wesen der Lebensvorgänge und der Krankheit. Als Princip des Lebens gilt ihm das ἐμφυτὸν θερμόν, die thierische Wärme. Vermehrt ist dieselbe im Fieber; das Fieber wird aber nicht als eine Folge dieser Steigerung angesehen, sondern die noch unbefangene, naive Beobachtung identificirt einfach das Hauptsymptom mit dem Vorgang selbst: das Fieber ist gewissermaassen personificirt gedacht, die gesteigerte Wärme selbst, das „Feuer" (πυρετός). Insofern das Fieber also nur den Ausdruck der Steigerung des Lebensactes selbst darstellt, werden durch seine Thätigkeit „die Kochungen und Krisen, kurz der Gang und die Entscheidung der Krankheiten" bestimmt.

Das Fieber ist somit für Hippokrates nur ein Ausdruck der allgemeinen heilenden Naturkraft, die überall zu unterstützen Aufgabe der Therapie sein muss.

Je mehr in der späteren Zeit die Ueberzeugung sich Bahn zu brechen beginnt, dass das Fieber nicht die Krankheit an sich bedeutet, sondern nur etwas Accessorisches, zu ihr Hinzugetretenes ist, um so schärfer und bestimmter tritt der Hippokratische Gedanke von den nützlichen Eigenschaften des Fiebers hervor. So finden wir ihn bei Asklepiades (128—56 v. Chr.), dem bekannten Erfinder des Wahlspruches cito tuto et jucunde, übrigens auch dem ersten, der die Kaltwasserbehandlung methodisch ge-

übt. Mit der Ansicht von der allgemeinen Heilkraft der Natur hat er zwar gebrochen (non solum non prodesse naturam, sed etiam nocere); trotzdem erblickt er im Fieber selbst ein Heilmittel (febre ipsa praecipue se ad remedium uti professus est) und verzichtet daher auf jede Fieberbehandlung.

Wie fest jene Ansicht damals in den Köpfen gewurzelt haben mag, das ersehen wir daraus, dass sogar positive therapeutische Vorschläge aus ihr hervorgegangen sind. So hat uns aus den verloren gegangenen Schriften des Rufus von Ephesus (um 100 v. Chr.) Oribasius, der bekannte fleissige Sammelforscher, den Ausspruch überliefert, „das Fieber dürfe nicht nur nicht bekämpft werden, sondern es sei ein grosses Heilmittel, von dem nur zu wünschen wäre, dass man es künstlich erzeugen könnte“. Ganz auf dem Hippokratischen Standpunkte von der Heilkraft der Natur, die „sich vornehmlich in den hitzigen Krankheiten documentirt“, steht ferner Aëtius aus Amida (550 n. Chr.), ein Compilator des Galenus, bei dem selbst eines salutären Einflusses der Fieberhitze keine Erwähnung gethan wird. Etwas anders formulirt seinen Standpunkt ein zweiter Nachahmer des Galenus, Palladius (7. Jahrh. n. Chr.), in seinem Werke „De febribus“. Er sieht besonders im Fieberfrost eine wohlthätige Einrichtung der Natur, bestimmt, die Krankheitsstoffe aus dem Körper zu schaffen.

Die an eigenen Gedanken so arme mittelalterliche Medicin nimmt die Idee, dass der kranke Körper in sich selbst die Kräfte zur Genesung trage, unter denen das Fieber eine der vornehmsten sei, auf, ohne ihr irgend einen der Erwähnung würdigen Ausdruck zu verleihen. Ungefähr ein Jahrtausend kann die historische Betrachtung überspringen, bis sie in Sydenham einen Forscher findet, der über die alte Hippokratische Lehre noch hinausgeht. Aus der Möglichkeit einer heilsamen Wirkung des Fiebers ist bei ihm die Gesetzmässigkeit geworden, die Heilkraft ist nicht ein nur unter Umständen eintretender Act, sondern der Ausdruck eines ständigen Heilbestrebens. Das Fieber ist ein Werkzeug der Natur, das die Krankheitsmaterie auszutreiben bestimmt ist („instrumentum naturae quo partes impuras a puris secernat“ und „natura febrim accendit, solemnem nempe sibi machinam ad sanguinem a materia aliqua hostili et

contraria intus stabulante vinducandum"): es wird selbst von den reizenden Krankheitsstoffen hervorgerufen, welche es unschädlich macht.

Dass dabei Sydenham die in Vergessenheit gerathene antiphlogistische Behandlung des Fiebers wieder zu Ehren zu bringen bemüht ist, ist durchaus kein Widerspruch gegen seine Vorstellungsweise; denn es gilt nach ihm oft das Uebermaass von Kraft und Wirkung, das die Natur in den Fiebern leistet, herabzustimmen und zu mässigen. Dieses Uebermaass, die „Uebereilung der Natur", kann sogar, wie bei den Wechselfiebern, das Bestreben, die Krankheitsstoffe auszuscheiden, erfolglos machen, ja unter Umständen wie bei den Blattern das Fieber „eine Niederlage der Natur hervorbringen und so den Kranken tödten" — ein Beweis übrigens, wie weit Sydenham davon entfernt war, seine Lehre zum starren Dogma zu erheben.

Völlig auf dem Standpunkte Sydenham's steht auch Hermann Boerhave (1668—1738); er definirt das Fieber direct als teleologischen Act: Quid est febris? Est naturae irritatae conamen ad expellendum stimulum inconsuetum. Aber das Fieber ist für Boerhave nicht nur ein Mittel, durch das sich der Organismus selbst von eingedrungenen Schädlichkeiten befreit, sondern es heilt auch andere Krankheiten, zu denen es zufällig hinzutritt: Febris saepe medicamenti virtutem exercet ratione aliorum morborum.

Von der deutschen Medicin wurde die Sydenham'sche Lehre um so bereitwilliger aufgenommen, je besser ihre teleologische Zuspitzung der herrschenden mystisch-metaphysischen Richtung der Heilkunde entsprach, wie sie sich besonders in Stahl (1660—1734) verkörpert. Aber während der englische Arzt es klüglich vermieden hatte, irgend etwas über die der Heilintention des Fiebers etwa zu Grunde liegende höhere Kraft auszusagen und einzig und allein aus der Beobachtung den Begriff von der Heilkraft des Fiebers gleichsam plastisch deutlich herausgeschält hatte, sehen wir ihn bei Stahl wieder in nebelhafter Speculation zerronnen. Stahl's System ruht auf den Schultern von Paracelsus und van Helmont; von ihnen ist die Anschauung übernommen, dass von einem obersten Princip, einem Archaeus, alle Lebensthätigkeit ausgeht, dass dieser die

Triebkraft sowohl der normalen als der pathologisch veränderten Lebensvorgänge ist. Dieser Archaeus ist bei Stahl die anima, die Seele, das thätige Lebensprincip; „dies wird in Krankheiten angegriffen, es wirkt gegen die feindliche Ursache und heilt die Krankheit“ (autocratia naturae). Ihr Hauptmittel ist das Fieber, „das selbst nichts Anderes ist, als die autocratische Bemühung der Natur, den Fieberreiz, der die Lebenstheile angreift, unwirksam zu machen und aus dem Körper zu entfernen“. „Alle Zufälle der Fieber sind Beweise der erregten tonischen Bewegung, deren Zweck die Austreibung feindlicher Ursachen und die Wiederherstellung der Gesundheit ist.“ Ja, seine Ueberzeugung von dem stets zweckmässigen Walten der Naturkraft, wie es sich in seiner höchsten Potenz im Fieber offenbare, führt Stahl sogar zu der höchst eigenartigen Vorstellung, dass das Fieber nur dem mit einer vernünftigen „Seele“ begabten Menschen eigne, bei den unvernünftigen Thieren dagegen fehle.

Aus dem Banne der Stahl'schen Anschauungen frei gemacht hat sich ein Zeitgenosse und anfänglicher Anhänger Stahl's, Friedrich Hoffmann (1660—1742). Die Heilkraft der Natur wird von ihm auf ein bescheidenes Maass zurückgeführt. Das Fieber ist ihm eine wahre Krankheit, durchaus nicht etwas, was nach einem höheren Heilplan zur Entfernung eines widernatürlichen Zustandes entsteht; aber scharf betont auch er, dass unter Umständen durch das Fieber heilsame Zwecke gefördert werden.

Mit Hoffmann, dem ersten, der den Sitz der Wärme und damit des Fiebers in das Rückenmark verlegt, lenkt die Anschauung über das Fieber in neuropathologische Bahnen ein. Die Betrachtungsweise, die mehr nach seinem Zweck als nach seinem Wesen und seiner Entstehung fragt, tritt vorerst zurück. Aber noch bei Cullen, der die Lehre von den nervösen Grundlagen weiter ausgebaut, blickt sie durch, wenn er neben den Bewegungen, welche im Fieber erregt werden und die Neigung haben, den Körper zu zerstören, auch solche gelten lässt, die die Wirkungen dieser schädlichen Kräfte aufheben und von der „Heilkraft der Natur“ geleitet werden. Und wenn die Frage von der Bedeutung des Fiebers für den Organismus auch nicht mehr den Angelpunkt bildet, um welchen sich die Erklärung des fieberhaften Prozesses dreht, so zeigen doch eingestreute Bemer-

kungen von Männern wie Stoll („Febris medicatrix subinde est inveteratorum malorum"), Burserius („Quos interdum morbos remedia non curant, febris curat"), Reil („durch Fieber werden augenscheinlich allerhand Fehler einzelner Eingeweide, Nervenkrankheiten u. s. w. gehoben"), dass die Anschauung von der Heilkraft des Fiebers das wissenschaftliche Denken wie das praktische Handeln der damaligen Medicin beherrscht.

Ja, diese Anschauung zieht noch weitere Kreise, als im Anfange unseres Jahrhunderts die herrschende Naturphilosophie die Medicin zu beeinflussen beginnt; und noch bei dem Manne, der den Uebergang von der naturphilosophischen zur naturwissenschaftlichen Richtung vermittelt, bei Schönlein, wie bei seinem Schüler Cannstatt, spielt die Heilkraft des Fiebers eine grosse Rolle.

Wenn von nun an ein völliger Umschwung stattfindet und die von Alters her überlieferte Lehre verlassen wird, ja sogar der gegentheiligen Ueberzeugung Platz machen muss, so waren hierfür eine Reihe von Gründen maassgebend. Einmal lag es daran, dass der naturwissenschaftlichen Richtung in der Medicin, die nicht mehr nach dem Zweck der Erscheinungen, sondern nach ihren Ursachen frug, der rein teleologische Gesichtspunkt in der Fieberlehre, von dem aus noch Schönlein seine Eintheilung der Fieber vollzogen hatte, als unwissenschaftlich erscheinen musste. „Das ist gewiss eine nicht glückliche Anschauung", sagt Virchow, „dass man in dem (fieberhaften) Vorgange etwas besonders zweckmässiges, mehr oder weniger Absichtliches, Providentielles sieht." „Es kann zuweilen geschehen, dass ein Fieber salutär wirkt, dass insbesondere ein schon bestehender Fehler in dem grossen febrilen Stoffverbrauch, mit verbraucht sind, es kann sogar wünschenswerth erscheinen, für solche Fälle Fieber zu machen (Boerhave), allein das sind glückliche Ausnahmen." — Weiter in der Opposition gegen die alten Anschauungen ging man, als man begann, das Experiment gegen sie in's Feld zu führen. Man studirte die durch das Fieber im Organismus hervorgebrachten Veränderungen und wandte sich naturgemäss zuerst seiner markantesten Erscheinung, der Ueberhitzung, zu. Man constatirte, dass Vögel und Säugethiere ausnahmslos zu Grunde gingen, wenn ihre Temperatur um wenige Grad über die Normen in die Höhe ge-

trieben wurde; man fand dabei Organveränderungen, parenchymatöse Degenerationen, die man mit den Sectionsbefunden bei infectiösen Fiebern für identisch hielt.

Dass das Fieber Gefahren mit sich bringe, war ja auch den älteren Beobachtern nicht entgangen; wir haben oben bereits der Anschauungen Sydenham's über diesen Punkt Erwähnung gethan. Als weiteres Beispiel möge die lebendige und anschauliche Schilderung folgen, die ein portugiesischer jüdischer Arzt, Zacuto (1667) von den deletären Folgen des Fiebers entwirft. Febris est hostis infectissimus, diligens, irrequietus, audax, temerarius, vitaeque fontis avidus per universum corpus saeviens, nemini parcens.

Von den älteren Autoren war als schwerste Schädigung die febrile Consumtion des Organismus betont worden. Neu dagegen war die jetzt in aller Schärfe von Liebermeister formulirte Ansicht, wonach die Hauptgefahr des Fiebers in der Temperatursteigerung beruhe. Das Fieber kann nach Liebermeister an und für sich dem Organismus die erheblichsten Gefahren bringen; es ist in vielen Fällen die einzige und ausreichende Ursache des Todes; das Hauptmoment, wodurch es gefährlich und sogar tödtlich werden kann, ist der Ueberhitzung: „Ein Mensch, dessen Temperatur anhaltend 40° oder mehr beträgt, geht in Folge der Temperatursteigerung sicher zu Grunde; der eine schon nach wenigen Tagen, der andere erst nach etwas längerer Zeit, je nach der Resistenzfähigkeit des Einzelnen."

Diese Lehre, die der rein theoretischen Speculation von den salutären Eigenschaften des Fiebers die durch das Experiment bewiesene Schädlichkeit desselben entgegengestellte, brach sich rasch Bahn; ihr für lange Zeit Einfluss auf das therapeutische Handeln zu sichern, kamen die Erfolge der Chemie dazu, die eine Reihe neuer Körper auffinden lehrte, mit denen es leicht gelang, den überhitzten Organismus von den angesammelten Wärmemengen zu befreien. Und während (cf. Kurt Sprengel, Geschichte der Medicin, Theil IV, S. 527 und Liebermeister, Handbuch der Pathologie und Therapie des Fiebers, S. 394) zu den Zeiten Sydenham's unter dem Einfluss der herrschenden Doctrin der Einführung der Chinarinde in die Praxis der grösste Widerstand entgegengesetzt worden war, unterstützten sich jetzt theoretische

Anschauung und das praktisch erfolggekrönte Bestreben, immer neue fieberbekämpfende Mittel aufzufinden, wechselseitig, und die Bekämpfung der Temperaturerhöhung um jeden Preis wurde in den Vordergrund der Fiebertherapie gestellt.

Allerdings blieb die Reaction dagegen nicht aus: die experimentellen Grundlagen, auf denen Liebermeister seine Lehre von den Gefahren der Ueberhitzung begründet hatte, erwiesen sich als nicht ausreichend. Rosenthal, Naunyn und Andere konnten zeigen, dass die Resistenz von Thieren gegen höhere Temperaturgrade grösser war, als man angenommen hatte. Einflussreiche Kliniker (Cantani, Curschmann, Fräntzel, Heubner, Naunyn, Senator, vor allem aber Unverricht u. A.) machten nach ihren Erfahrungen am Krankenbette gegen die einseitige Auffassung von den Gefahren der Ueberhitzung Front.

Dazu kam, dass der Fortschritt in unseren Kenntnissen von der Aetiologie des Fiebers, vor Allem aber die bakteriologische Forschung, streng verpönte teleologische Vorstellungen in gewissem Sinne wieder zu Ehren brachte. Man erkannte das Fieber als einen durch dieselbe Ursache wie die Krankheit selbst ausgelösten Vorgang, der gesetzmässig fast jede bakterielle Invasion begleitet. Von der Gesetzmässigkeit eines durch die ganze Thierreihe der Warmblüter zu verfolgenden Actes bis zur Zweckmässigkeit war unter dem Einflusse Darwin'scher Lehren nur ein Schritt [Leyden und Fränkel[1]), Finkler[2])], und so konnte man wieder der Auffassung zuneigen, in der „spontanen Erhöhung der Temperatur eine ererbte Abwehrmaassregel des Organismus zu erblicken, der danach diejenige Brttemperatur verlässt, aufgiebt, welche der Ansiedelung der pathogenen Bakterien so günstig, einladend war und dafür Temperaturen annimmt, die der Schmarotzer nicht verträgt“ (Filehne). Man lernte ferner eine Reihe von Selbstschutzeinrichtungen kennen, durch die der Organismus sich gegenüber den krankmachenden Einflüssen bis zu einem gewissen Grade erfolgreich zur Wehr setzt. Was lag auf Grund derartiger Thatsachen näher, als auch in der constantesten Begleiterscheinung der In-

[1]) Leyden und Fränkel, Dieses Archiv. Bd. 76.
[2]) Finkler, Pflüger's Archiv. Bd. 18.

fection, dem Fieber eine Reaction des Körpers zu erblicken, die vielleicht manchmal nutzlos ist, oft sogar das nöthige Maass überschreitet, sicherlich aber nicht immer unterdrückt werden darf.

So sehen wir heute im Grossen und Ganzen den Liebermeister'schen Standpunkt verlassen, das Fieber als eine heilsame Regulationsvorrichtung vielfach anerkannt, aber nirgends bewiesen: „Ob die Erhöhung der Eigenwärme, sagt Unverricht in seiner Polemik gegenüber Liebermeister, etwas nützt, weiss ich ebenso wenig wie Herr Liebermeister das Gegentheil und es wird noch ausführlicher Untersuchungen bedürfen, ehe man einen solchen Satz endgültig wiederlegt oder ihm wissenschaftliche Fundamente gegeben haben wird."

In diesem Kampfe der Lehrmeinungen hat bisher die statistische Betrachtung klinischer Ergebnisse die Hauptrolle gespielt; der entscheidendere Weg, der des Experimentes, ist bisher nur wenig, und mit nicht geeigneter Versuchsanordnung betreten worden. Was darüber vorliegt, ist in kurzer Zusammenfassung Folgendes:

Zunächst war es Walther[1]), der den Effekt der erhöhten Körpertemperatur auf den Ablauf von Infectionen, und zwar zunächst der pneumonischen Infection bei Kaninchen untersuchte. — Er inficirte in fünf Versuchen je zwei möglichst gleiche Kaninchen mit gleichen Dosen Pneumoniebacillencultur, beliess das eine bei Zimmertemperatur und setzte das zweite in einen Wärmeschrank, in dem seine Körpertemperatur auf 40—42° stieg, und in dem es kürzere oder längere Zeit verblieb.

Bei allen diesen Thieren wurde für die Zeit der Erwärmung das Zustandekommen einer Allgemeininfection verhütet; aber, sobald die Thiere durch Herausnahme aus dem Kasten dem wärmeerhöhenden Einfluss entzogen waren, begann die Allgemeininfection denselben Verlauf wie beim Controlthier zu nehmen, um zum Tode zu führen.

Die künstliche Erwärmung hat so in allen Fällen mehr oder minder, je nach der Dauer der Erwärmung, lebensverlängernd gewirkt, ohne dass nach ihrem Abklingen der Eintritt der Infection oder ihr Verlauf modificirt worden wäre.

[1]) Walther, Archiv für Hygiene. Bd. 12. 1891.

Ueber gleiche Versuche berichtete Rovighi[1]). Auch er fand, dass Erwärmung die Lebensdauer von mit menschlichem Speichel, mit den Bacillen der Kaninchensepticämie, mit Milzbrandbacillen inficirten Kaninchen und Meerschweinchen verlängerte, Abkühlung dagegen sie verkürzte. Turteltauben, deren normale Körpertemperatur 42°—42,5° beträgt, vertrugen die Speichelinfection ohne Weiteres meist gut. Abgekühlt starben sie bald nach der Infection.

Endlich hat auch Filehne[2]) die von ihm wiederholt vertretene Idee der Heilkraft des Fiebers experimentell zu stützen gesucht. Er berichtet über eine Versuchsreihe, in der er durch subcutane Injection von Erysipelkokken in das Kaninchenohr eine locale Infection herbeiführte und den unbeeinflussten Ablauf mit dem am künstlich erhitzten Thiere verglich.

Er fand, dass die Localaffection an letzterem zwar stärker ausgebildet, der Gesammtverlauf der Infection aber ein günstigerer war.

In naher Beziehung zu unserem Thema stehen noch einige weitere Arbeiten, in denen gleichfalls die Wirkung der erhöhten Körpertemperatur zwar nicht auf Infectionen, aber gegenüber Giften untersucht wurde.

Dochmann[3]) brachte Katzen Curare bei und constatirte, dass erwärmte es besser vertrugen, als normal temperirte.

Hildebrandt[4]) konnte dasselbe für Fermentintoxicationen feststellen, und neuestens hat Zeehuisen[5]) in einer ausführlichen Arbeit gezeigt, wie eine Steigerung oder Herabsetzung der Körpertemperatur auch die Wirkung von Alkaloiden (Morphin, Apomorphin) auf den thierischen Organismus erheblich zu ändern vermag.

Infectionen und Intoxicationen verlaufen also, wie schon diese Versuche zeigen, bei künstlicher Aenderung der Körpertemperatur anders, als ohne Beeinflussung derselben, und zwar günstiger, wenn die Körpertemperatur erhöht, ungünstiger, wenn sie erniedrigt wird. —

[1]) Rovighi, Prager med. Wochenschr. 1892. No. 26.
[2]) Filehne, From the Proceedings of the Phys. society. 11. August 1894.
[3]) Dochmann, Wiener med. Wochenschr. 1889.
[4]) Hildebrandt, Dieses Archiv. Bd. 122.
[5]) Zeehuisen, Archiv für experim. Pathol. und Pharmakol. Bd. 35.

Was aber die Bedeutung aller mitgetheilten Versuche für die vorliegende Frage abzuschwächen geeignet ist, und was Gegner der Lehre von der Heilkraft des Fiebers ihnen gegenüber immer einwenden können, das ist der Umstand, dass in ihnen die Erhöhung der Körpertemperatur in einer dem fieberhaften Prozesse wenig entsprechenden Weise bewirkt wurde. — Denn sie geschieht durch Einsetzen der Thiere in erwärmte Behälter, also rein passiv. Es handelt sich einfach um eine in Folge der hohen Aussentemperatur eintretende künstliche Wärmestauung, und es ist klar, dass hierbei ganz andere Verhältnisse in Frage kommen, als wenn aus inneren Ursachen der Anstieg der Körpertemperatur erfolgt. Im ersteren Falle wehrt sich das Thier mit allen ihm zu Gebote stehenden Regulationsmitteln gegen eine Erhöhung der Körpertemperatur, im letzteren strebt es einer solchen zu. Die Wärmevertheilung ist bei den künstlich erwärmten Thieren eine gänzlich andere, die Peripherie bedeutend heisser, als bei den gleichen Temperaturgraden im Fieber.

Das ganze äussere Verhalten des Thieres, der Modus seiner Regulation, die circulatorischen Verhältnisse, soweit der Zustand der dem Auge zugänglichen Gefässe ein Urtheil zulässt, zeigen tiefgreifende Unterschiede zwischen dem künstlich erhitzten und dem spontan seine Körpertemperatur erhöhenden Thiere.

Ob auch Unterschiede im Ablauf des Stoffwechsels bestehen, lässt sich auf Grund der nicht übereinstimmenden Resultate, die über den Stoffwechsel bei künstlicher Erwärmung vorliegen, mit Sicherheit nicht angeben.

Abgesehen von diesen qualitativen Differenzen erscheint noch mit Rücksicht auf einen weiteren Umstand die Erzeugung der Körpertemperatursteigerung durch künstlich erzwungene Ueberhitzung nicht eben geeignet. Wir meinen die Dauer und den Grad der Erwärmung, bis zu denen man gehen darf. — Selbstverständlich kann man, das beweisen klinische Erfahrungen, eine Einwirkung der gesteigerten Körpertemperatur nur erwarten, wenn sie langdauernd und continuirlich ist. Das kann man aber auf die geschilderte Art nur unter grossen Schwierigkeiten und im Einzelfall nur unsicher erreichen. Ein grosser Theil der Thiere stirbt, die überlebenden werden so geschwächt und so wenig

widerstandsfähig, dass sie für Infectionsversuche unbrauchbar sind.

Die angegebenen Umstände liessen es uns nothwendig erscheinen die Körpertemperatursteigerung nicht durch künstliche Wärmezufuhr herbeizuführen, sondern durch Eingriffe, die neben möglichst geringer Schädigung der Thiere die Wärmeökonomie ähnlich wie im spontanen Fieber, nehmlich aus inneren Ursachen beeinflussen, und gestatten die Thiere Tage und Wochen unter erhöhter und zwar sehr beträchtlich erhöhter Körpertemperatur zu halten.

So viele Mittel auch hierfür zu Gebote zu stehen scheinen, so waren doch aus verschiedenen Gründen die meisten nicht anwendbar.

Die Injection eitrigen oder jauchigen Materials oder von Bakterienprodukten verbot sich durch die ganz unsichere und unzureichende Wirkung[1]); wäre aber selbst eine bedeutende Körpertemperatursteigerung sicher zu erzielen, so würden doch mit diesen Substanzen zugleich fremde Stoffe injicirt, und nach neueren Erfahrungen muss man mit der Möglichkeit rechnen, dass diese auf die Bakterien, die wir prüfen wollten, bezw. auf deren Gifte einen Virulenz verändernden Einfluss ausübten. Was wir für die Wirkung der Körpertemperaturerhöhung hielten, konnte der paralysirende Effekt der eingeführten Fiebermittel sein.

Deshalb gingen wir[2]) nach einigen Versuchen mit sterilisirter Heujauche zum sog. Hirnstich über, d. h. zur durch Stichverletzung bewirkten Reizung des im Corpus striatum gelegenen, als Wärmecentrum aufgefassten Punktes.

Die Vorzüge dieser Methode liegen darin, dass bei einiger Uebung sehr intensive und langdauernde Steigerungen der Körpertemperatur zu erzeugen sind, dass beim Abklingen der Wirkung des ersten Stiches ein zweiter eine neue Steigerung hervorrufen, bezw. die noch bestehende verlängern kann.

Die gestochenen Thiere verhalten sich ferner, was ihren Stoffwechsel, ihre Wärmeökonomie betrifft, wie fiebernde.

[1]) Vergl. besonders die ausführliche Arbeit von Krehl, Arch. f. experim. Pathol. Bd. 35.

[2]) Für die folgenden Untersuchungen hatten wir uns der Unterstützung aus den Mitteln der Gräfin Bose-Stiftung zu erfreuen.

Allerdings würden sie auf Grund ihres äusseren Verhaltens nur mit aseptisch fiebernden in Parallele zu stellen sein; denn irgend welche Krankheitserscheinungen sind an ihnen nicht zu beobachten. Die Thiere sind munter, fressen, so dass man einigermaassen erstaunt ist, in ano eine Temperatur von 41,5°—42° zu finden. Entgegen der vielfach verbreiteten Anschauung, dass derart operirte Thiere nur kurze Zeit leben, günstigen Falls aber nach einigen Wochen zu Grunde gehen, gelang es uns sie für Monate zu erhalten, ohne dass nach Ablauf der Körpertemperaturerhöhung irgend etwas Krankhaftes an ihnen zu bemerken war.

Allerdings haftet der Methode namentlich bei noch mangelnder Uebung der Uebelstand an, dass man den Erfolg nicht in jedem Falle in der Hand hat. Denn einerseits gelingt es nicht immer, den fraglichen Punkt zu treffen, andererseits ereignet es sich zuweilen, dass, wenn auch das Wärmecentrum getroffen ist, doch Nebenverletzungen gesetzt werden, denen die Thiere nach kürzerer oder längerer Zeit erliegen; ganz ausgeschlossen sind auch nicht, trotz der Bemühung aseptisch zu operiren, Eiterungen an den Hirnhäuten, die zum Tode führen. Solche Fälle, über die das Verhalten der Thiere und die Section Aufschluss giebt, sind natürlich für die Beurtheilung der Wirkung der Körpertemperaturerhöhung auf die erzeugte Infection nicht zu verwerthen, und sie bedingen es, dass nicht in allen Fällen die, wie sich zeigen wird, günstige Wirkung der gesteigerten Körpertemperatur zur Beobachtung gelangt.

Wir haben bisher stets von Körpertemperatursteigerungen, die wir hervorriefen, gesprochen, nicht von Fieber.

Wenn auch sonst in allen wesentlichen Beziehungen die gestochenen Thiere sich wie Fiebernde verhalten, so besteht doch, wenn man sich auf den Liebermeister-Filehne'schen Standpunkt stellt, eine Differenz darin, dass durch den Hirnstich die „Einstellung" der Körpertemperatur sich nicht ändert, wie der eine von uns (Richter) vor längerer Zeit schon dargethan hat[1]).

Indess meinen wir, ist diese Differenz wohl für die Theorie der Körpertemperatursteigerung, nicht aber für unsere Frage von Belang.

[1]) P. F. Richter, Dieses Archiv. Bd. 123.

Mehr Bedeutung könnte man einem zweiten Unterschiede beimessen, den wir im Verlaufe unserer Untersuchungen constatiren konnten zwischen den künstlich erwärmten und gestochenen Thieren einerseits und den nach Infection fiebernden andererseits. Er betrifft das Verhalten der Blutalkalescenz und ist bisher nicht bekannt gewesen.

Wie der eine von uns [Loewy[1])] früher bereits mitgetheilt, ist die auf Grund von Kohlensäurebestimmungen des Blutes beruhende, fast allgemein verbreitete Annahme einer constanten Alkalescenzverminderung des Blutes im Fieber so allgemein ausgedrückt nicht richtig. Die Alkalescenzwerthe, die man durch Titration erhält, liegen innerhalb der normalen Grenzen oder sind unter Umständen erhöht, ein Befund der von v. Limbeck und Steindler[2]) bestätigt wurde.

Wir haben nun diesen Punkt in einer grösseren Reihe von Thierversuchen weiter verfolgt und fanden in Infectionsfiebern eine Alkalescenzsteigerung, die zwar nicht constant, aber sehr häufig vorhanden war. Dagegen war dies bei Steigerungen der Körpertemperatur durch künstliche Erwärmung oder Stich nie zu constatiren. Vielmehr war sie entweder constant, d. h. schwankte innerhalb der Fehlergrenzen nach oben oder unten, oder sie sank in erheblichem Maasse.

Ersteres war in der überwiegenden Zahl der Versuche der Fall, während das stärkere Absinken zu den Ausnahmen gehörte. Es zeigte sich weiterhin, dass das erheblichere Sinken der Blutalkalescenz in eigenthümlichen Verhältnissen begründet war, auf die an anderer Stelle näher eingegangen werden wird.

Als Beispiele mögen die in der nebenstehenden Tabelle zusammengestellten Versuche dienen.

Die Blutalkalescenzerhöhung haben wir aber nicht nur in infectiösen Fiebern gefunden, sondern auch bei fieberlos verlaufenden Infectionen, ferner bei Intoxicationen mit Bakteriengiften, auch mit Proteinen, und konnten damit zugleich bestimmte weitere Veränderungen im Organismus feststellen, auf die jedoch an dieser Stelle näher einzugehen zu weit führen würde.

[1]) Loewy, Centralbl. für die med. Wissensch. 1895.

[2]) v. Limbeck und Steindler, Centralbl. für innere Med. 1895.

Versuch No.		Körper-temp.	Alkalescenz von 100 ccm Blut in mg NaHO		
1.	7. März 1895	39,1	541,0	vor	Pneumokokkeninfection
		40,5	715,2	nach	
2.	25. Juli 1895	39,2	320,6	vor	Eiterinfection
		40,5	346,0	nach	
3.	15. April 1896	38,8	564,96	vor	Diphtherieinfection
		40,7	632,16	nach	
4.	17. Mai 1895	39,2	364,3	vor	Hirnstich
		40,0	349,3	nach	
5.	22. Juli 1895	38,8	311,8	vor	Wärmestauung
		41,5	294,2	nach	
6.	23. Juli 1895	40,0	328,1	nach Hirnstich	dasselbe Thier wie in Versuch 4
7.	24. Juli 1895	40,5	332,8	nach Hirnstich	
8.	25. Juli 1895	39,2	312,3	vor	Hirnstich
		40,5	292,5	nach	
9.	27. Juli 1895	38,7	292,9	vor	Wärmestauung
		40,6	278,56	nach	
		41,0	276,0	nach	
10.	18. Juli 1895	38,7	332,8	vor	Hirnstich
		41,2	270,4	nach	
11.	18. Juni 1895	39,1	422,3	vor	Hirnstich.
		41,1	347,3	nach	

Jedenfalls glauben wir nach unseren Erfahrungen Grund zu der Annahme zu haben, dass, wo eine Alkalescenzerhöhung in infectiösen Fiebern sich findet, sie eine Folge der Infection ist, durch das inficirende Agens bedingt ist, und nur dann mit dem Fieber in Zusammenhang gebracht werden kann, wenn man sich auf den Standpunkt stellt, in den Begriff des Fiebers zugleich den der Infection hineinzulegen. —

Ist nun die eine Schwierigkeit: genügend hohe und genügend langdauernde Körpertemperaturerhöhungen aus inneren Ursachen hervorzurufen, durch einen oder mehrere gelungene Wärmestiche zu beheben, so tritt uns eine zweite darin entgegen, ein inficirendes Material zu wählen, das sicher, innerhalb ganz bestimmter und zwar kurzer Zeit und in bestimmten Dosen das Versuchsthier tödtet.

Als Versuchsthiere benutzten wir ausschliesslich Kaninchen. Grössere Thiere konnten wir aus äusseren Gründen nicht ver-

wenden, kleinere — Meerschweinchen oder Mäuse — darum nicht, weil wir, wenn wir selbst von der für diese Thiere noch nicht ganz durchgebildeten Technik des Hirnstichs absehen, mit den Infectionsversuchen weitere verbanden, die die Untersuchung des Blutes betrafen und grössere Blutmengen erforderlich machten, als sie Meerschweinchen oder gar Mäuse ohne schwere Schädigung hergeben konnten.

Die Zahl der pathogenen Organismen, die wir von den oben erörterten Gesichtspunkten aus verwenden konnten, erwies sich als sehr beschränkt.

Nach einer grossen Reihe, mit verschiedenen Mikroorganismen angestellter aber misslungener Vorversuche, fanden wir folgende als die geeignetsten:

1) Allgemeininfection erzeugende:

a) solche, die schon durch eine Temperaturerhöhung, wie wir sie im Thiere herbeiführen können, in ihrer Virulenz verändert werden: Pneumokokken;

b) solche, bei welchen eine Temperatur von 41°—42°, soweit bekannt, die Virulenz nicht beeinflusst. Hier benutzten wir Hühnercholera, den Typus zugleich der virulentesten und in ihrer Infectiosität zuverlässigsten Mikrobien.

2) Zur Hervorrufung von zunächst localisirt bleibenden Infectionen bedienten wir uns des Schweinerothlaufs.

Ausser den Culturen selbst stellten wir dann aus später zu besprechenden Gründen eine Reihe von Versuchen mit Diphtheriegift (Aronson) an.

Wir haben im Ganzen 62 Versuche angestellt, von denen allerdings durch zu geringe Wirksamkeit der Culturen, durch Nebenverletzungen, durch Auftreten von Wundkrankheiten eine grössere Zahl misslungen sind. Es bleiben im Ganzen 39 verwerthbare übrig; davon kommen auf Infection mit Pneumokokken 9, mit Hühnercholera 21, mit Schweinrothlauf 4, mit Diphtheriegift 5. —

Wir gingen so vor, dass wir an einer Reihe von Controlthieren, meist von gleichem Wurf und annähernd gleichem Gewicht wie die Versuchsthiere die minimale tödtliche Dosis und die Zeit des Eintritts des Todes bestimmten. Die Infection geschah stets um die quantitativen Verhältnisse genau abzumessen,

durch subcutane oder intravenöse Injection mit entsprechend verdünnten Bouillonculturen der betreffenden Mikroorganismen. Eine weitere Reihe von Thieren wurde trepanirt und gestochen, und nach Eintritt der Körpertemperaturerhöhung in derselben Weise mit der gefundenen tödtlichen Minimaldosis oder einem Mehrfachen davon inficirt. Wegen der Methode des Hirnstichs verweisen wir auf die bekannte Arbeit von Aronsohn und Sachs[1]).

Was das allgemeine Resultat betrifft, so kann es als sicherer experimenteller Beweis für die Thatsache betrachtet werden, dass nach der so erzielten Körpertemperatursteigerung der Ablauf der Infectionen günstig beeinflusst wurde. Denn keines der Versuchsthiere, selbst wenn es excessiv hohe Körpertemperaturen erreichte (über 42°), starb früher als die Controlthiere. Dagegen zeigten fast alle Lebensverlängerungen, ein Theil überlebte die für das Controlthier absolut tödtliche Infection. — Das Ergebniss trifft in gleicher Weise für Pneumokokken, Hühnercholera- und Schweinrothlaufbacillen zu; ebenso für Diphtheriegift. — Im Einzelnen gestalteten sich die Ergebnisse folgendermaassen:

I. Pneumokokkeninfection: Ausgeführt 9 Versuche, misslungen 3. Die Resultate der 6 gelungenen sind folgende: 1) Controlthier stirbt nach 20 Stunden, Versuchsthier, nach Anstieg der Körpertemperatur auf 41,1° mit der hundertfachen Dosis geimpft, stirbt nach 30 Stunden. 2) Controlthier todt nach 20 Stunden, Versuchsthier geimpft bei 41,7° mit zehnfacher Dosis stirbt nach 48 Stunden. 3) Controlthier lebt 50 Stunden, bei 41,5° geimpftes Thier lebt 74 Stunden. 4) Controlthier lebt 48 Stunden, bei 41,5° mit vierfacher Dosis geimpftes überlebt. 5) Controlthier stirbt nach 3 Tagen, mit gleicher Dosis bei 40,4° geimpftes lebt 6 Tage. 6) Controlthier stirbt nach 3 Tagen; mit gleicher Dosis bei 40,3° geimpftes überlebt. Betrachtet man den Ablauf genauer, so zeigen sich bemerkenswerthe Differenzen bei den verschiedenen Thieren.

Bei den vorstehend verzeichneten Controlthieren, wie auch bei einer grösseren Zahl anderer zu anderen Zwecken mit tödtlichen Pneumokokken-Dosen vergifteter Thiere war der Temperaturanstieg in folge der Infection relativ gering. Er betrug

[1]) Aronsohn und Sachs, Pflüger's Arch. f. d. ges. Physiol. Bd. 37.

nur wenige Zehntelgrade, erreichte die Temperatur von 40° nicht, oder überstieg sie nur um $\frac{1}{10}$—$\frac{2}{10}$°, wenn nach Verimpfung sehr grosser Mengen infectiösen Materials der Tod sehr schnell, innerhalb 24 Stunden, eintrat. Lebten die Thiere länger, bis 48 Stunden, so erhob sich die Temperatur bis 40,5°, auch bis 40,8°. So hohe Körpertemperaturen wie die gestochenen zeigte kein einziges dieser Controlthiere. Nur nach Verimpfung so kleiner Mengen, dass der Tod erst nach 5—6 Tagen eintrat, waren vorübergehend Körpertemperaturen von 41,3—41,5° zu constatiren. Stets ging dem Tode ein mehrstündiges Sinken der Körpertemperatur bis unter die Norm (bis zu 36,5°) voran, so dass daraus der alsbaldige Tod in allen Fällen prognosticirt werden konnte.

In letzterem Punkte verhielten sich die gestochenen Thiere, die der Infection erlagen, ebenso; begann in den ersten Tagen ihre Temperatur zu sinken, so war dies ein sicheres Zeichen des eintretenden Todes. — Besonders interessant gestaltete sich der Krankheitsverlauf der beiden die Infection überlebenden Thiere, sie hatten analog der Pneumonie des Menschen, ein siebentägiges continuirliches Fieber, das kritisch, d. h. innerhalb noch nicht 24 Stunden, zur Norm fiel, sodann noch etwas weiter absank, um nach einiger Zeit zur Normaltemperatur anzusteigen.

Als Beispiel diene die Curve des Thieres aus Versuch 4:

	Uhr	Min.	Körpertemperatur	
25. Febr. 1895	10	30	39,9	in ano; trepanirt um 10 Uhr 30 Min.
	11	45	41,5	
	12	45	41,5	Infection mit 0,0002 ccm Pneumoniebouilloncultur.
	4	—	41,0	
	6	30	40,9	
26. Febr. 1895	10	40	40,5	
	12	45	40,7	
	4	30	40,6	
	6	20	40,5	
27. Febr. 1895	9	30	41,3	Thier vollkommen munter, frisst gut.
	11	—	41,8	
	1	—	41,5	
	5	—	41,8	
	6	30	41,7	

	Uhr	Min.	Körper-temperatur	
28. Febr. 1895	8	30	41,8	Thier ganz mobil.
	10	30	41,5	
	12	40	41,1	
	3	40	41,3	
	6	—	40,5	
1. März 1895	9	—	41,1	
	12	—	41,8	
	3	—	41,7	
	6	—	42,2	
2. März 1895	8	40	41,5	Thier munter, frisst gut.
	10	30	41,5	
	1	30	41,3	
	4	—	41,0	
3. März 1895	11	30	40,5	
	1	—	40,3	
4. März 1895	9	30	39,5	44 ruhige Respirationen.
	10	45	39,5	
	1	—	38,8	
	4	—	39,0	
5. März 1895	1	30	38,7	
	4	—	38,8	
	6	30	38,3	
6. März 1895	10	—	38,1	
	1	—	38,8	
	4	—	38,1	
	6	—	38,2	
7. März 1895	10	30	38,8	
	12	—	38,6	
	6	—	38,7	
8. März 1895	10	—	39,2	
9. März 1895	10	—	39,1	
15. März 1895	10	—	39,7	Thier bleibt am Leben.

II. Hühnercholera: Ausgeführt 21 Versuche. Es würde zu weit führen, alle mit Hühnercholerabouilloncultur angestellten Versuche im Einzelnen zu besprechen. Da die Resultate hier auch weniger prägnant sind, wollen wir nur eine allgemeine Uebersicht geben.

Zunächst muss erwähnt werden, dass wir theilweise so virulente Culturen in Händen hatten, dass es nicht gelang, die minimale tödtliche Dosis festzustellen. Selbst $\frac{1}{10000}$ mg tödtete noch in 15—16 Stunden. In diesen Fällen hatte der Hirnstich

gar keinen Effekt; die gestochenen Thiere starben genau ebenso schnell wie die Controlthiere. Anders war es bei älteren und schwächeren Culturen. Hier gelang es bei nicht übermässiger (mehr als 1000facher) Dosis Lebensverlängerungen zu erzielen. Dagegen trat Heilung in keinem Falle ein.

Die Lebensverlängerungen betrugen bei 1000facher Dosis: 14—27 Stunden. Eben so viel auch nur bei 6—10fach tödtlicher. Auffallend war, dass auch bei einfach tödtlicher Dosis die Lebensverlängerung keine viel erheblichere war, dass also der erzielte Effekt in keinem Verhältniss zur Grösse der inficirenden Dosis stand, während dies bei den Pneumokokken annähernd der Fall war.

Dieses Verhalten, wie auch die eigenthümliche Art des Todes macht es wahrscheinlich, dass es sich um eine lethale Toxinwirkung handelt. Der Tod trat stets plötzlich bei den eben noch munteren, kräftigen Thieren ein und zwar ohne Unterschied bei den gestochenen, länger lebenden, wie bei den Controlthieren.

Im Allgemeinen war also zwar eine Wirkung der Körpertemperaturerhöhung zu konstatiren, aber sie war geringfügig.

III. Schweinerothlauf. Die zu geringe Virulenz einer Reihe von Schweinerothlaufculturen, wie auch das schnelle Unwirksamwerden derselben bei Anfangs so starkem Virulenzgrade, dass der Tod in wenigen Tagen erfolgte, ist der Grund dafür, dass wir trotz einer grossen Zahl diesbezüglicher Versuche nur 4 gelungene aufzuweisen haben.

Die Impfung geschah in das Ohr, der Verlauf der Infection war daher gut zu verfolgen.

Was Filehne[1]) in seinen Versuchen mit Erysipelkokken von den erwärmten Thieren angiebt, fanden auch wir bei unseren gestochenen, in ihrer Körpertemperatur erhöhten Thieren, dass nehmlich der Localprozess intensiver war und sich schneller und weiter ausdehnte, als bei den Controlthieren[2]). — Die ersten 3—4 Tage verläuft der Prozess am Ohre gewöhnlich progredient. Die Thiere machten in dieser Zeit nicht den Eindruck allgemeinen Erkranktseins. Vom 3. oder 4. Tage an begann dann der Prozess

[1]) Filehne, a. a. O.

[2]) Vergl. hierzu auch Samuel, Dieses Archiv. Bd. 127.

am Ohre sich zurückzubilden, zugleich erschienen die Thiere krank und die Controlthiere starben am 4.—5. Tage, die gestochenen lebten noch einige Tage, um dann gleichfalls zu sterben oder erholten sich und blieben am Leben.

Erwähnenswerth ist, dass die Controlthiere, ebenso wie wir es von den Pneumoniethieren mittheilten, nur in sehr geringem Maasse fieberten. Ihre Körpertemperatur stieg nur am 3. Tage nach der Impfung auf wenige Zehntel über 40° an und sank nach 24—36 Stunden wieder unter 40° ab.

Die Lebensverlängerungen der gestochenen Thiere betrugen:

In Versuch 1 und 2: 3 Tage; die Controlthiere lebten 4 Tage, die gestochenen 7 Tage. Infection fand mit einfach tödtlicher Dosis statt.

Versuch 3: 3 Tage. Controlthier lebt 6 Tage; gestochenes 9 Tage.

Versuch 4: Controlthier lebt 6 Tage; gestochenes überlebt.

IV. Diphtheriegift. Das Diphtheriegift (Aronson) war vollkommen steril und hielt sich, wie wir uns überzeugten, monatelang bei gleicher Virulenz. — Im Ganzen haben wir fünf Versuche zu verzeichnen. In dem einen bekam das gestochene Thier am Tage des Stichs und der Impfung heftige Diarrhöe und starb nach 48 Stunden. Die Section ergab starke Enteritis.

Bei den vier übrigen Versuchen wurde dreimal mit einfach tödtlicher Dosis vergiftet. Es lebten die gestochenen Thiere länger als die Controlthiere, zweimal um je 24 Stunden, einmal um 3 Tage. Im 4. Versuch, in dem die doppelt tödtliche Dosis verwandt wurde, überstand das Thier die Infection und blieb am Leben.

Ueberblicken wir die mitgetheilten Resultate, so ist ein günstiger Einfluss der Körpertemperaturerhöhung auf den Ablauf der angeführten Infectionen, wie der Intoxication mit Diphtheriegift ausser Zweifel.

In allen Versuchen — von den mit Hühnercholera in über 1000facher tödtlicher Dosis unternommenen glauben wir absehen zu dürfen — lebten die gestochenen Thiere länger als die Controlthiere, eine Anzahl wurde definitiv geheilt.

Am ausgesprochensten waren die günstigen Ergebnisse bei

Pneumonie, dann bei Schweinerothlauf und Diphtheriegift; am wenigsten augenfällig bei Hühnercholera.

Soweit die von uns ermittelten Thatsachen. — Sie lassen, wie wir glauben, den sicheren Schluss zu, dass Thiere bei einer fieberhaft gesteigerten Körpertemperatur gewissen Infectionen und Intoxicationen mit Bakteriengiften grössere Widerstandskraft entgegensetzen, ja, sonst absolut tödtliche Infectionen überwinden können.

Es vermag also, wie unsere Versuche beweisen, eine aus inneren Ursachen gesteigerte Körpertemperatur einen heilenden Einfluss auszuüben.

Es würde nun die Frage zu erörtern sein, wodurch wirkt die Steigerung der Körpertemperatur in heilendem Sinne?

Der Möglichkeiten, mit denen man hier zu rechnen hat, sind viele. Zunächst kann es sich um eine Einwirkung auf die Bakterien selbst handeln, ihre Entwickelung bezüglich Giftbildung kann gehemmt werden. Oder es kann auch das von ihnen gebildete Gift abgeschwächt, mehr oder minder paralysirt werden. — Andererseits könnte aber auch die Steigerung der Körpertemperatur auf irgend eine Weise eine Steigerung der Widerstandskraft, eine Festigung des Organismus gegenüber den Bakterien bewirken, ohne dass diese in ihrem Verhalten wesentlich beeinflusst wurden.

Weiter drängt sich dann die Frage auf, da doch mit der Körpertemperatursteigerung complicirte und mannichfache Veränderungen im Organismus vor sich gehen, welcher Factor ist der eigentlich wirksame? Ist es die Steigerung der Körpertemperatur an sich? Sind es die damit einhergehenden Aenderungen des Stoffwechsels, die durch ihre Höhe oder ihr Abweichen von der Norm wirken?

Eine so exacte Antwort unsere Versuche auch von der Thatsache der Heilwirkung geben, so können wir über die Art ihrer Wirkung nur eine theilweise befriedigende Erklärung geben, theils weil wir noch nicht in der Lage waren, die einzelnen in Betracht kommenden Punkte zu prüfen, theils weil manches vor der Hand überhaupt noch ausserhalb des Bereiches experimenteller Prüfung fällt.

Einzelne Punkte haben wir allerdings in Angriff genommen. So versuchten wir festzustellen, ob das Ueberstehen der Infection mit einer vollkommenen Vernichtung oder Unschädlichmachung der Krankheitserreger einhergeht, oder ob die geheilten Thiere noch virulente Bakterien enthalten.

Zu dem Zweck verimpften wir Blut oder Gewebsstückchen einzelner durchgekommener Thiere weiter. Die Resultate waren wechselnd, und wir können bei der erst geringen Zahl der Versuche sichere Angaben noch nicht machen.

Ferner hofften wir einen weiteren Anhalt dafür finden zu können, worauf der sich einleitende Heilungsvorgang beruhe, und forschten nach etwaigen Aenderungen im Organismus der gestochenen Thiere, denen man eine günstige Wirkung beimessen konnte.

Es liegt ja nahe daran zu denken, dass die erhöhte Körpertemperatur als solche wirksam sei. Aber eine solche directe Wirkung wäre doch nur da heranzuziehen, wo eine Temperatur von 41° — 42° bereits verändernd auf Entwickelung und Virulenz der Infectionserreger sich geltend macht.

Unter den Bakterien, bei denen dies der Fall ist, kommen für uns zunächst die Pneumokokken in Betracht.

Von ihnen hat Pipping in einer unter Friedländer's Leitung gefertigten Dissertation (citirt nach Unverricht) bereits vor längerer Zeit festgestellt, dass die bei Pneumonien zur Beobachtung kommenden Temperaturen zwar die Pneumokokken selbst nicht vernichten, aber doch im Stande sind, einen schädigenden Einfluss auf sie auszuüben. Das zeigt sich nicht nur an ihrer verlangsamten Entwickelung, sondern auch morphologisch an verkümmerten und degenerativen Formen, die bei dieser Temperatur beobachtet werden.

Von anderen Bakterien, die durch solche Hitzegrade schädlich beeinflusst werden, welche noch an der oberen Grenze fieberhafter Temperatursteigerungen liegen, wären noch Tuberkel- und Milzbrandbacillen zu erwähnen. Aber bei beiden ist zur Abschwächung ihrer Virulenz eine so lange Temperaturerhöhung auf 42—42,5° nothwendig, wie sie, selbst wenn sie mit dem Fortbestehen des Lebens verträglich wäre, beim Menschen jedenfalls niemals erreicht wird. Bei der Mehrzahl der übrigen Krank-

heitserreger liegt aber gerade bei diesen Temperaturen das Wachsthumsoptimum; für sie kann also dieses Moment nicht in Betracht kommen.

Eben so wenig war uns etwas bekannt über die Wirkung mehr oder weniger langer Temperaturerhöhung auf 42° auf die Virulenz des Diphtheriegiftes. Wir haben deshalb einige Versuche darüber angestellt, ob die Erwärmung auf die genannten Temperaturen an sich geeignet sei, die Wirksamkeit desselben zu beeinflussen. Die Ergebnisse waren folgende:

1. Injection von 0,3 ccm Diphtheriegift (Aronson) in das subcutane Gewebe eines Kaninchens. Thier stirbt nach 28 Stunden, nachdem während der letzten 6 Lebensstunden die Körpertemperatur subnormal gewesen war. Sie war nach 6 Stunden auf 40,7° gestiegen, nach 14 Stunden wieder zur Norm abgefallen.

2. Kaninchen vom selben Wurf; erhält 0,3 ccm desselben Giftes, das 24 Stunden auf 42,5° erhitzt war. Am ersten Tage steigt die Temperatur bis 40,2°, am zweiten bis 40°, am dritten ist sie völlig normal.

3. Ein weiteres Kaninchen dieses Wurfes erhält 0,3 ccm des Giftes, das 3mal 24 Stunden auf 42,0° erhitzt war. Es fiebert überhaupt nicht und zeigt gar keine Krankheitserscheinungen.

Wir glauben aus diesen Versuchen schliessen zu dürfen, dass an der günstigen Wirkung gegen die Diphtherieintoxication, welche die Körpertemperaturerhöhung bei unseren gestochenen Thieren zu Wege gebracht hat, die gesteigerte Eigenwärme als solche in erster Reihe betheiligt sei.

Dagegen können wir in unseren Versuchen mit Schweinerothlauf und Hühnercholera auf diesen Factor nicht recurriren, müssen hier vielmehr andere Momente für die wirkenden ansehen; Momente, die wohl auch bei der Pneumokokkeninfection und Diphtherievergiftung — neben der Wirksamkeit, die die gesteigerte Körpertemperatur an sich übt — zur Geltung kommen. Denn bei jeder aus inneren Ursachen erhöhten Temperatur des Thierkörpers tritt zugleich eine Reihe weiterer Veränderungen im Ablauf der chemischen Prozesse auf, deren Bedeutung für den Ablauf von Infectionen man in Betracht ziehen muss.

Der am längsten und am besten gekannte Zeuge dafür ist der Eiweissmehrzerfall, neben dem neuere Untersuchungen auch qualitative Abweichungen der Chemie des Blutes und des Harns festgestellt haben.

Diese Abweichungen stellen Aenderungen des Nährbodens der Bakterien dar, und wir wissen aus neueren Untersuchungen, wie sehr selbst geringfügige Aenderungen seiner Zusammensetzung für das Maass der Vermehrung der Krankheitserreger und den Grad ihrer Virulenz von Wichtigkeit sind.

Die Veränderungen des Chemismus, die am Thierkörper bisher festgestellt sind, sind verhältnissmässig grober Natur; feinere, die sich im Stoffwechsel der Organe abspielen, sind mit unseren heutigen Methoden nicht exact nachzuweisen. Nur einen Indicator dafür haben wir, der experimentell uns leicht zugänglich ist, das ist das Verhalten der Alkalescenz des Blutes.

Sie erfährt, wie seit langem bekannt, im Fieber eine Abweichung von der Norm, und sie ist darum so beachtenswerth, weil neuerdings ein bestimmter Zusammenhang zwischen dem Alkalescenzgrade des Blutes und der Widerstandskraft gegen Infectionen aufgedeckt worden ist, so zwar, dass eine Steigerung des ersteren zu einer Erhöhung, Sinken dagegen zu einer Verminderung der Widerstandskraft führt[1]).

Auf Grund dieser Thatsache lag es nahe, die Blutalkalescenz bei Körpertemperatursteigerung nach Hirnstich, wie nach Einsetzen in eine Wärmekammer genauer festzustellen.

Wir haben in der oben gegebenen Tabelle eine Anzahl dieser Versuche, deren wir eine grössere Reihe ausgeführt haben, zusammengestellt. Wir fanden keine Steigerung derselben, in den meisten Fällen ein Constantbleiben, in wenigen ein Sinken.

Dagegen konnten wir ein Steigen der Blutalkalescenz vielfach constatiren, wo Fieber und Infection gleichzeitig vorhanden waren. Dieses Ansteigen scheint uns, wie oben schon erwähnt, eine Reaction des Organismus zu sein, die durch das, Fieber und Infection gleichzeitig erregende, Agens ausgelöst wird.

Für das Infectionsfieber kann das Verhalten der Blutalkalescenz also von Bedeutung sein, für unsere experimentell gesetzte Körpertemperatursteigerung kann es jedoch nicht in Betracht kommen.

In den theoretischen Erörterungen über den Heilwerth des Fiebers wird von vielen Seiten ein besonderes Gewicht auf die

[1]) s. Foder (Centralbl. f. Bakteriol. Bd. VII) u. A.

Wirkung der quantitativen Veränderung des Stoffwechsels, auf die Steigerung der Verbrennungsprozesse im Thierkörper gelegt. Das Fieber soll „durch Feuer reinigend“ wirken, die erhöhte Oxydation in den Geweben wird als etwas besonders Wirksames angesehen.

Diese Ansicht setzt voraus, dass im Fieber wirklich eine erhebliche Steigerung der Oxydationen stattfinde. Das ist aber gewöhnlich nicht der Fall. Der Anstieg der Oxydationsprozesse ist, wenn auch bei Thieren vielleicht beträchtlicher als beim Menschen, jedenfalls verhältnissmässig gering und nicht den Steigerungen an die Seite zu stellen, die z. B. bei schon mässigen Muskelbewegungen stattfinden. Und doch wird Niemand letzteren einen heilsamen Einfluss auf Infectionen zusprechen wollen.

Wir möchten daher der Thatsache, dass die Oxydationsprozesse im Fieber gesteigert sind, eine grössere Bedeutung in Hinsicht auf die Heilwirkung des Fiebers nicht beimessen.

Schliesslich haben wir noch der einen Frage unsere Aufmerksamkeit geschenkt, die durch die Untersuchungen der letzten Jahre in den Vordergrund des Interesses gerückt worden ist, nehmlich: ist bei unseren geheilten Thieren durch das Ueberstehen der Infection, bezw. Intoxication ein Impfschutz gewissen Grades und gewisser Dauer gegen Neuinfection erzielt worden oder nicht?

Es ergab sich, was a priori zu erwarten war, dass kein solcher Impfschutz bestand. Wir fanden, dass unsere geheilten Thiere 8 bis 14 Tage nach Ueberstehen der Krankheit einer neuen Infection mit dem Doppelten der zuvor verwendeten Dosis erlagen, ohne deutliche Lebensverlängerungen zu zeigen.

War somit der salutäre Einfluss der Temperaturerhöhung für den Organismus positiv erwiesen, so lag es nahe, diese Versuche gleichsam von der negativen Seite zu ergänzen, d. h. nachzusehen, wie sich im Gegensatz dazu der Ablauf der Infection gestalte, wenn der Temperaturanstieg künstlich hintangehalten, oder auf ein geringes Maass beschränkt wurde. Experimente in dieser Richtung hat bereits Rovighi angestellt. Auch wir fanden, wie er, dass die Körpertemperaturerniedrigung den umgekehrten Effekt ausübte, wie ihre Erhöhung. Der Verlauf der Infection war ein schwererer, rascher zum lethalen Ausgang

führender. Wir verfügen allerdings über keine grosse Anzahl solcher Versuche; sie in grossem Maassstabe fortzusetzen, nahmen wir Abstand, weil wir uns nicht verhehlten, dass gegen ihre Deutung erhebliche Bedenken nicht unterdrückt werden konnten. Denn die Häufung der verschiedensten Eingriffe: Hirnstich, Infection, wärmeherabsetzende Manipulationen machen es an und für sich nicht wunderbar, wenn das Versuchsthier eher erliegt, als das Controlthier. Dazu kommt, dass die Art und Weise, auf welche bei den nach Hirnstich hoch temperirten Thieren die Temperaturherabsetzung erzielt werden muss, durchaus keine indifferente ist. Die relativ unschädlichen Mittel, die wir in der menschlichen Pathologie als Antithermica verwenden, kamen hier wegen ihrer langsamen und milden Wirkung nicht in Betracht; wir mussten uns auf das Kairin und das Guajacol (letzteres erwies sich bei Aufpinselung auf die Haut als äusserst wirksam) beschränken, die einen jähen Absturz der Temperatur bewirken, als intensive Blutgifte aber die Versuchsthiere erheblich schädigen.

Die wünschenswerthe Ergänzung nun, für die sich das Experiment als unzureichend erweist, liefert die Klinik. Die überaus grosse Anwendung, welche die Therapie der letzten Jahrzehnte von wärmeherabsetzenden Mitteln gemacht hat, hat reiche Erfahrungen sammeln lassen, wie infectiöse Erkrankungen verlaufen, wenn künstlich der pyretische Einfluss der Krankheitserreger gehemmt oder beschränkt wird. Wer nicht in vorgefassten Lehrmeinungen befangen ist, kann aus ihnen jedenfalls folgende allgemeine Gesichtspunkte entnehmen:

Eine günstige Einwirkung auf die Krankheitserreger selbst findet durch rein antithermische Behandlung nicht statt: Recurrenzspirillen „tänzeln“, auch wenn die Temperatur des Kranken unter die Norm herabgedrückt wird. Eben so wenig wird die Intensität des Krankheitsprozesses überhaupt durch systematische Antipyrese modificirt. Fieberhafte Infectionskrankheiten verlaufen bei künstlich erzwungener Normaltemperatur nicht günstiger (Riess u. A.). Umgekehrt scheint sogar dabei die Lebensdauer der Krankheitskeime zuzunehmen. Die Behandlungsdauer bei nur antipyretischer Therapie ist eine längere (v. Jaksch); Recidive kommen bei dem mit consequenten Wärmeentziehungen behandelten Abdominaltyphus häu-

figer vor, als bei rein exspectativem Verfahren (v. Liebermeister).

Was lehrt dagegen die Betrachtung unbeeinflusster, fieberhafter Erkrankungen? Zunächst die Thatsache, dass eine Reihe hochfieberhafter Infectionskrankheiten in hohem Maasse die Tendenz zu spontaner Heilung zeigen. Ja diese Tendenz ist sogar am ausgesprochensten bei der Krankheit, bei welcher die höchst beobachteten Temperaturgrade geradezu die Regel sind, bei der Febris recurrens; hier ist die Mortalität von allen gefährlichen Infectionskrankheiten am geringsten (92 bis 98 pCt. Genesungsfälle, s. Samuel, Artikel „Fieber" und „Antipyrese" in Eulenburg's Realencyklopädie). Die Gefahr geht also durchaus nicht proportional mit der Temperatursteigerung. Im Gegentheil gelten bei verschiedenen Infectionen gerade diejenigen Fälle als besonders schwer, bei denen der Verlauf von Anfang an fieberlos ist; so Pneumonie, Septicämie, Cerebrospinalmeningitis, Typhus abdominalis [„Fälle von Abdominaltyphus, die fast fieberlos verlaufen und doch die grösste Gefahr mit sich bringen, so dass man sich fast freuen würde, wenn der Kranke stärker fieberte und man Grund hätte, mit einer antifebrilen Therapie einzugreifen" (Gerhardt)]. Dass derartige Fälle schwer sind, weil der günstige Effekt einer fieberhaften Temperatursteigerung sich bei ihnen nicht geltend macht, ist allerdings kein zwingender Schluss. Die Folge der Erscheinungen kann auch die umgekehrte sein, die Steigerung der Körpertemperatur fehlt, weil von vornherein die Infection eine schwere ist. Fieber ist ja nur einer von den Effekten der Reizung, die von dem infectiösen Agens ausgelöst werden. Ueberschreitet der auslösende Reiz eine gewisse Grenze, ist sein Effekt Lähmung, so kommt es zu keiner Temperaturerhöhung, im Gegentheil sinkt die Temperatur sogar unter die Norm, weil die nervösen Centralapparate durch den übermaximalen Reiz erschöpft sind. Mit dieser Auffassung übereinstimmende Beobachtungen konnten wir in grosser Anzahl an unseren Versuchsthieren machen. Wurde denselben — am evidentesten zeigte sich dies bei der Kaninchensepticämie — infectiöses Material einverleibt, das die tödtliche Dosis um ein erhebliches Multiplum übertraf, so gingen die Thiere ausnahmslos ohne ausgesprochene fieberhafte Temperatur-

steigerung zu Grunde. Ueberhaupt schien die Höhe des Fiebers in einem gewissen umgekehrten Verhältniss zur Grösse der inficirenden Dosis zu stehen.

Endlich zeigen fieberlos verlaufende chronische Infectionskrankheiten (Lepra, Syphilis) so gut wie gar keine Tendenz zur Spontanheilung, werden dagegen durch intercurrente fieberhafte Temperatursteigerung auffallend günstig beeinflusst.

Was dagegen die Gefahren des Fiebers betrifft, so hat die früher in den Vordergrund gestellte parenchymatöse Degeneration viel von ihren Schrecknissen verloren und musste in ihrer Bedeutung erheblich eingeschränkt werden, seitdem sich gezeigt hat (Naunyn u. A.), dass sie viel mehr der Infection, als der Temperatursteigerung selbst zur Last fällt. Eine neue Untersuchung von Werhowski betont zwar wieder etwas schärfer, dass unter Umständen auch durch die Ueberhitzung an sich erheblichere Organschädigungen bewirkt werden können, hält aber ebenfalls für die Degenerationen im Fieber an der Infection als dem bedeutsamsten Factor fest. Uebrigens haben auch wir an Thieren, die nach dem Hirnstich Tage lang 41° und mehr hatten, nie etwas von parenchymatöser Degeneration gesehen.

Wir mussten zur Ergänzung unserer Versuche auf die allgemeinen Resultate klinischer Beobachtungen eingehen, ohne dass wir daraus irgend welche praktische Consequenzen für den einzelnen Fall ableiten wollen. Jedenfalls beweisen unsere Experimente anschaulich und eindeutig die Möglichkeit einer Heilkraft des Fiebers; eine Heiltendenz im Sinne der Alten lässt sich natürlich nicht beweisen. Aber auch wenn wir auf Grund unserer Resultate im Fieber eine heilsame Abwehr- und Regulationsvorrichtung des Organismus erblicken, so steht mit dieser Auffassung durchaus nicht im Widerspruch, dass dieselbe, mitunter zu schwach, ihre Wirkung versagt, zu stark, manchmal über ihr Ziel hinausschiesst und zu ihrer Bekämpfung auffordert.

Nachtrag bei der Correctur: Von ähnlichen Gesichtspunkten ausgehende Versuche, über die Kast auf dem letzten Congress für innere Medicin berichtet hat, konnten in dieser Arbeit leider keine Berücksichtigung mehr finden.

IV.

Ueber ein neues locales Anaestheticum, das Eucain.

(Aus dem pharmakologischen Institut der Universität zu Berlin.)

Von Dr. Gaetano Vinci aus Messina.

Das Gebiet der localen Anästhesie kann nicht als abgeschlossen betrachtet werden, obgleich eine grosse Anzahl von Arbeiten über diesen Gegenstand existiren, was nicht wunderbar ist, da die locale Anästhesie in hohem Grade das praktische Interesse in Anspruch nimmt. Seit der Entdeckung Pelikan's in St. Petersburg (1867) und Koehler's über die anästhesirenden Eigenschaften des Saponins, und besonders seit der Einführung des Cocains in die Praxis durch Koller, ist man bemüht gewesen, andere Körper zu finden, welche eine ähnliche Wirkung zeigen.

Einmal geschah dies aus rein theoretischen Gründen, andererseits aus dem Bedürfniss, Substanzen für die Praxis benutzen zu können, welche weniger Gefahren darbieten.

Die Methode unsere Kenntnisse zu erweitern, kann einmal die rein empirische sein, oder wir versuchen, nach den Grundzügen moderner pharmakologischer Untersuchungen neue Körper aufzufinden, d. h. wir trachten die chemische Constitution der angewandten Substanzen mit der Wirkung in Beziehung zu bringen. Um zu erkennen, ob eine Substanz anästhesirende Eigenschaften besitzt, reicht der Laboratoriumsversuch vollkommen aus.

Man benutzt am besten das thierische Auge und die physiologische Reaction der Hautmusculatur. Allerdings muss man alle jene Cautelen berücksichtigen, wie sie aus zahlreichen Versuchen Prof. Liebreich's und seiner Schüler sich ergeben haben, d. h. einmal muss die normale Empfindlichkeit der Cornea und der Sclera festgestellt werden, unter Berücksichtigung der Thatsache, dass, durch das Ganglion ciliare bewirkt, eine verschiedenartige Anästhesie der Cornea und der Sclera statt-

findet; ferner muss die Vascularisation der Conjunctiva bulbi und das Verhalten der Musculatur geprüft werden. Eine weitere Methode, welche sehr schnell Auskunft über die Wirkung ertheilt, ist die Prüfung der Reflexe seitens der Hautmusculatur, die bei Thieren meistens sehr gut reagirt. Bei der subcutanen Injection anästhesirender Substanzen beobachten wir nehmlich, dass durch einen Stich mit einer Nadel von der Umgebung der Injectionsstelle aus keine Hautbewegung durch die Hautmusculatur eintritt.

Durch genaue Anwendung dieser Methode gelang es, eine grosse Reihe Körper zu finden, welche eine locale Anästhesie hervorrufen, dabei aber gleichzeitig unter Erzeugung einer mehr oder weniger starken Hyperämie Schmerz bewirken; das Bekanntwerden dieser Thatsache hat vor manchen therapeutischen gefährlichen Missgriffen bewahrt. Alle diese Körper sind mit dem Namen „Anaesthetica dolorosa" von Liebreich[1]) bezeichnet worden. Der von anderer Seite gemachte Vorschlag, sie als Anaesthetica excitantia zu bezeichnen, scheint nach meiner Auffassung zu dem Irrthum zu verleiten, dass eine allgemeine excitirende Wirkung den Körpern zukommt, was nicht der Fall ist.

Dieser Gruppe nicht zugehörig ist das Cocain, welches eine ganz besondere Stellung einnimmt. Es erzeugt Anästhesie ohne Hyperämie hervorzurufen. Im Gegentheil, es bewirkt eine locale Ischämie.

Es erschien mir nun von Interesse, zu erforschen, ob andere, dem Cocain der Constitution nach nahe stehende Körper anästhesirende Eigenschaften besitzen und, wenn dies der Fall ist, ob sie der Gruppe der Anaesthetica dolorosa, oder jener des Cocains zugerechnet werden müssen.

Ich verdanke der Güte des Herrn Geheimraths Prof. Liebreich ein neues synthetisch dargestelltes Präparat, welches schon Angesichts seiner chemischen Constitution erwarten liess, dass es ähnlich wie das Cocain local anästhesirende Eigenschaften besitzt.

[1]) Liebreich, Ueber locale Anästhesie. Verh. d. 7. Congr. f. innere Med. Bd. VII. — Liebreich, Extrait des compt. rend. de la Soc. de Biologie. 14. April 1888. — W. Bussenius, Locale Anästhesie bei Thieren. Inaug.-Diss. Berlin 1888. — A. v. Kunowski, Die ätherischen Oele als Anaesthetica dolorosa. Inaug.-Diss. Berlin 1888. — B. Müllerheim, Beitrag zur Wirkung der Anaesthetica dolorosa. Inaug.-Diss. Berlin 1888.

Diese Erwartung ist in der That durch das Experiment bestätigt worden.

Für diese Frage des Zusammenhanges der Wirkung mit der Constitution bot sich eine gute Gelegenheit dar durch die Untersuchungen Merling's, welche es möglich machten, ein reiches Material zu benutzen. Es ist bei der Besprechung unumgänglich nothwendig, die etwas abseits liegende chemische Frage genau in's Auge zu fassen.

Das Cocain wurde im Jahre 1860 von Niemann aus den Blättern der Cocapflanze isolirt. Seine Zusammensetzung $C_{17}H_{21}NO_4$ ermittelte Lossen. Derselbe stellte fest, dass das Cocain beim Erhitzen mit concentrirten Mineralsäuren oder Barytwasser in Ecgonin, Benzoesäure und Methylalkohol zerfällt, im Sinne der Gleichung:

$$\underset{\text{Cocain}}{C_{17}H_{21}NO_4} + 2H_2O = \underset{\text{Ecgonin}}{C_9H_{15}NO_3} + \underset{\text{Benzoesäure}}{C_7H_6O_2} + \underset{\text{Methylalkohol}}{CH_4O}$$

wonach das Cocain also aufzufassen ist als Benzoyl-Methyl-Ecgonin $(C_9H_{15}NO_3)\overset{OCH_3}{\underset{OCOC_6H_5}{}}$.

Das basische Spaltungsprodukt des Cocains, das Ecgonin, ist Gegenstand zahlreicher wissenschaftlicher Untersuchungen gewesen und zwar haben an der Erforschung seiner Constitution Merck, Skraup, Stoehr und namentlich Einhorn, Liebermann, Giesel und Merling gearbeitet. Merck fand, dass Ecgonin beim Behandeln mit Phosphorpentachlorid ein Molekül Wasser abspaltet und in eine Base $C_9H_{13}NO_2$ übergeht, die er Anhydroecgonin nannte. Diese Base machte Einhorn zum Ausgangspunkt umfassender werthvoller Untersuchungen, die ihn, im Einklang mit dem von Stoehr bewirkten Abbau des Ecgonins zu α-Allylpyridin, dazu führten, das Anhydroecgonin als Methyltetrahydropyridylacrylsäure

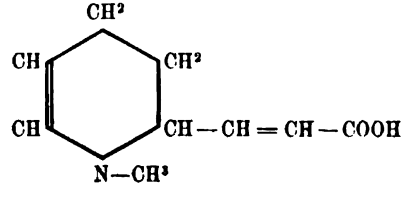

das Ecgonin als Methyltetrahydropyridylmilchsäure

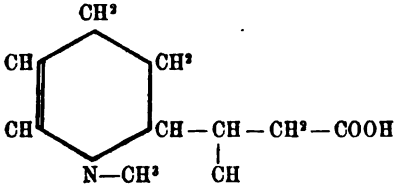

aufzufassen. Für das Cocain selbst folgte hieraus die Constitutionsformel

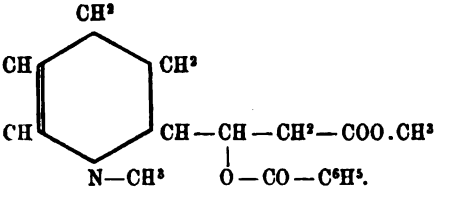

Eine ähnliche Spaltung, wie das Cocain erleidet Atropin unter dem Einfluss von Mineralsäuren oder Barytwasser. Es zerfällt hierbei in Tropin und Tropasäure

$$\underset{\text{Atropin}}{C_{17}H_{23}NO_3} + H_2O = \underset{\text{Tropin}}{C_8H_{15}NO} + \underset{\text{Tropasäure.}}{C_9H_{10}O_3}$$

Auch das Tropin geht, wie das Ecgonin, beim Behandeln mit wasserentziehenden Mitteln in eine, um die Elemente eines Moleküls Wasser ärmere Base $C_8H_{13}N$ über, die von ihrem Entdecker Ladenburg Tropidin genannt wurde und für die er auf Grund eingehender Untersuchungen die Constitutionsformel

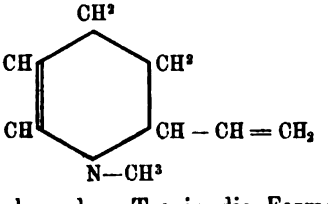

aufstellte, während er dem Tropin die Formel

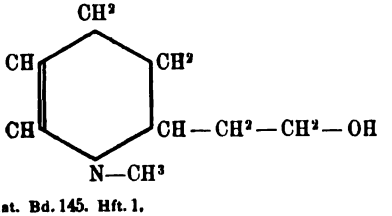

zuerkannte (Methyl-Oxäthyl-Tetrahydropyridin). Ladenburg's Formeln für Tropin und Tropidin einerseits und andererseits die Formeln Einhorn's für Ecgonin und Anhydroecgonin liessen einen nahen Zusammenhang zwischen den basischen Spaltungsprodukten des Atropins und Cocains erkennen, der von Einhorn im Jahre 1889 durch directe Umwandlung von Anhydroecgonin in Tropidin experimentell erwiesen wurde. Von dem Zeitpunkte dieser wichtigen Entdeckung an datirt eine neue Epoche in der Geschichte des Cocains, insofern als nun alle auf die Erforschung des Tropins gerichteten und zu richtenden Arbeiten auch einen bestimmten Aufschluss über die Constitution des Ecgonins geben mussten.

Im Jahre 1891 tauchten zum ersten Mal gewichtige Bedenken gegen die Richtigkeit der Ladenburg'schen Tropinformel auf. Liebermann wies nach, dass die von Merling durch Oxydation des Tropins mit Chromsäure erhaltene Tropinsäure $C_8H_{13}NO_4$, wie letzterer schon früher annahm, zweibasisch sei. Gleichzeitig erhielt Liebermann dieselbe Säure auch durch Oxydation von Ecgonin, wodurch von Neuem die nahen Beziehungen zwischen Tropin und Ecgonin dargelegt wurden. Liebermann fasste, wie Merling, die Tropinsäure als eine Dicarbonsäure des Methylpiperidins

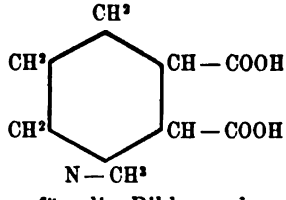

auf und verwarf, um für die Bildung derselben eine Erklärung zu finden, die bis dahin allgemein anerkannten Formeln Ladenburg's und Einhorn's für Tropin und Ecgonin, an deren Stelle er die Formel

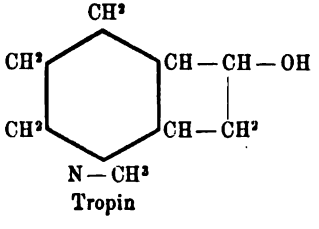

Tropin

und

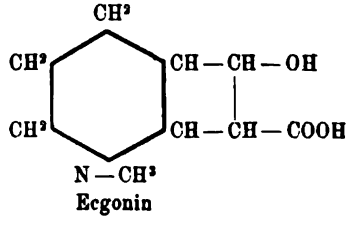

Ecgonin

vorschlug, von denen die erstere sich mit der schon früher von Merling aufgestellten Tropinformel deckt.

Im Jahre 1891 nahm Merling die Untersuchung des Tropins wieder auf und stellte fest, dass demselben in der That nicht die Ladenburg'sche Formel zukommt, sondern dass das Tropin sich folgendermaassen aus der Combination zweier Verbindungen darstellt, nehmlich:

1) aus dem Hexahydrophenol, d. h. einem Phenol, in welchem alle Doppelbindungen verschwunden und statt dessen zur Sättigung Wasserstoffatome eingetreten sind

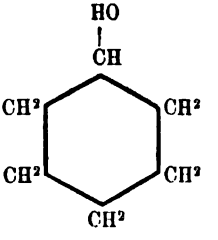

und 2) aus dem γ-Oxymethylpiperidin, einem Derivat jener Base, welche aus dem Pfeffer gewonnen wird

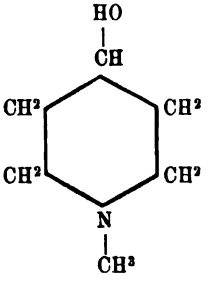

Aus diesen beiden Formeln setzt sich die Verbindung zusammen

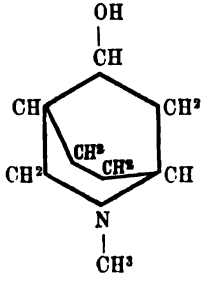

welche das Bild des Tropins repräsentirt. Hier ersieht man, dass die beiden Ringe zusammengetreten sind, indem beide Ringe 4 Kohlenstoffatome zusammen haben.

Damit fiel natürlich auch die bis dahin herrschende Ansicht über die Constitution des Ecgonins, für welches sich nunmehr und nachdem im weiteren Erfolg der durch obige Untersuchung der Forschung erschlossenen Wege von Einhorn die Stellung der Carboxylgruppe COOH zum Stickstoffatom endgültig festgestellt worden war, die Formel

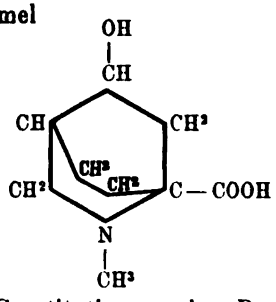

als Ausdruck seiner Constitution ergab. Durch neuere Arbeiten von Ejkmann, sowie von Einhorn und insbesondere Willstätter ist die Richtigkeit dieser Formel so gut wie ausser Zweifel gestellt worden. Andererseits ersieht man, wie es vorher behauptet wurde, dass die Aehnlichkeit zwischen Tropin und Ecgonin eine complete ist. Dass es sich hier nicht um ein reines Formelspiel handelt, dafür ist der beste Beweis, dass, wie bereits erwähnt, ein Derivat des Ecgonins, nehmlich das Anhydroecgonin, in das Tropidin übergeführt worden ist (Einhorn). Während nach der älteren Auffassung von der Constitution des Ecgonins, Carboxyl und Hydroxyl in demselben als Substituenden in der Seitenkette fungiren, sind diese, wie die eine Formel erkennen lässt, in Wirklichkeit direct an die Kohlenstoffatome der ringförmig geschlossenen Kette gebunden. Das Ecgonin ist demnach n-Methyl-γ-oxypiperidincarbonsäure, in der ein α- und ein β-Kohlenstoffatom des Piperidinringes durch die Brücke

$$—CH^2—CH^2$$

mit einander verbunden sind.

Ersetzt man nun den Hydroxylwasserstoff durch das Radical der Benzoesäure, durch das Benzoyl, und den Carboxylwasserstoff durch das Radical des Methylalkohols, durch

das Methyl, so resultirt Cocain, für welches sich nach Obigem die folgende Formel ergiebt:

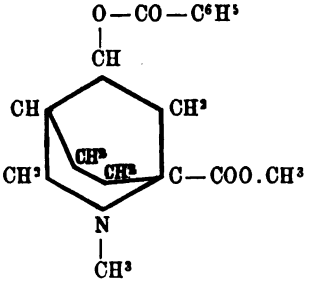

Bei der nunmehr gewonnenen Anschauung über die Constitution des Cocains schien es wünschenswerth, solche Körper zu benutzen, welche durch Einführung der Gruppen oder Aenderung der Gruppenstellung den Zusammenhang mit der Cocainformel nicht aufgegeben haben.

Um solche Körper zu finden, könnte man von dem Cocain ausgehen. Es ist jedoch von Emil Fischer im Jahre 1886 ein anderer Weg vorgezeichnet worden. Er ging von dem durch Heintz entdeckten Triacetonamin aus. Dasselbe entsteht durch Einwirkung von Ammoniak auf Aceton (durch Condensation von 3 Mol. Aceton mit 1 Mol. Ammoniak unter Austritt von 2 Mol. Wasser)

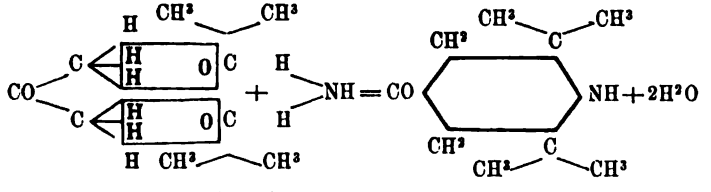

Bei der Reduction durch 2 Atome H entsteht Triacetonalkamin

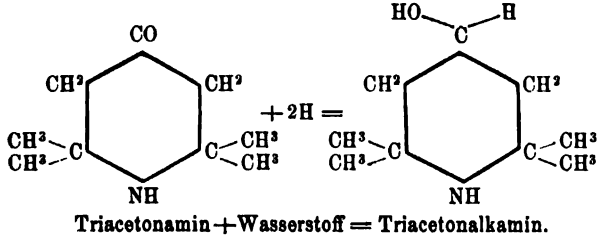

Triacetonamin + Wasserstoff = Triacetonalkamin.

Aus dem Methylderivat des Triacetonalkamin entsteht, wie E. Fischer zeigte, durch Austausch des Hydroxylwasserstoffes gegen das Radical der Mandelsäure ein Körper

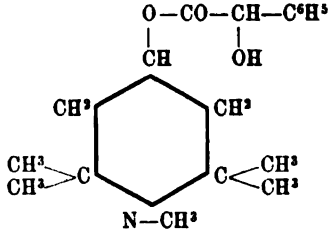

der wie Atropin und Homatropin ausgesprochene Mydriasis erzeugt [1]). Diese Beobachtung gewann erheblich an Interesse, nachdem erkannt war, dass, wie im Triacetonalkamin, so auch im Tropin ein in Parastellung zum Stickstoff hydroxylirtes Derivat des Piperidins vorliegt.

Angesichts dieser Verhältnisse lag es nahe, synthetisch darzustellende γ-Oxypiperidincarbonsäuren zu esterificiren und benzoyliren, denn es liess sich erwarten, dass so Verbindungen entstehen würden, die sich physiologisch dem Cocain an die Seite stellen.

Diese Erwartung ist in der That durch das Experiment bestätigt worden.

Merling fand ebenfalls, dass die hierfür benöthigten γ-Oxypiperidincarbonsäuren sich aus Triacetonamin und den dem Triacetonamin analog constituirten Körpern, wie Vinyldiacetonamin, Benzoldiacetonamin u. a. durch Addition von Cyanwasserstoff und Verseifen der dabei sich bildenden Cyanhydrine dargestellt werden können, z. B.

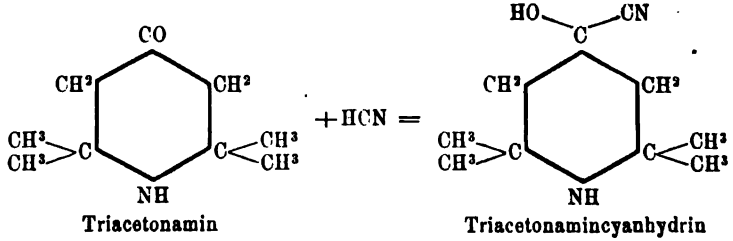

Triacetonamin — Triacetonamincyanhydrin

[1]) Ber. d. deutsch. chem. Gesellsch. 1883. I. S. 1604.

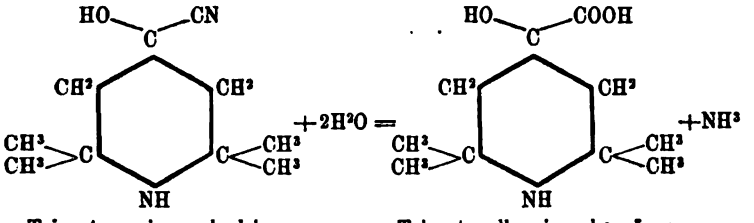

Triacetonamincyanhydrin

Triacetonalkamincarbonsäure
oder
Tetramethyl-γ-oxypiperindincarbonsäure.

Die so aus dem Triacetonamin und den ihm analog constituirten Verbindungen entstehenden Oxypiperidincarbonsäuren haben alle mit dem Ecgonin die γ-Stellung des Hydroxyls zum Stickstoff und das Carboxyl gemein, aber unterscheiden sich allerdings dadurch, dass die Brücke $CH^2—CH^2$ fehlt und die Stellung des Stickstoffs zum Carboxyl eine andere ist.

Auf dieselbe Weise nun, wie man aus Ecgonin nach den bekannten Methoden von Liebermann und von Giesel und von Einhorn das Cocain synthetisch aufbauen kann, lassen sich auch in den oben erwähnten synthetischen γ-Oxypiperidincarbonsäuren der Hydroxylwasserstoff durch Benzoyl, der Carboxylwasserstoff durch Alkoholradicale ersetzen, wodurch Körper entstehen, die, ähnlich wie Cocain, starke locale Anästhesie hervorrufen.

Die gleiche Eigenschaft kommt auch den von diesen Verbindungen durch Ersatz des Imidwasserstoffatoms durch Alkoholradicale und durch Ersatz des Benzoyls durch substituirte Benzoyle sich ableitenden Körpern zu.

Alle diese alkaloidartigen Körper sind im freien Zustande, wie die Cocainbase, in Wasser sehr schwer löslich; sie haben vor dem Cocain den Vorzug, dass sie sich, ohne Zersetzung zu erleiden, mit Wasser kochen lassen, während Cocain dabei bekanntlich unter Wasseraufnahme in Benzoylecgonin und Methylalkohol zerfällt und seine Eigenschaft als locales Anaestheticum einbüsst.

Mit Säuren vereinigen sich jene Verbindungen zu neutralen Salzen, die, wie die freien Basen, local anästhesirend wirken.

Dargestellt wurden u. a. die folgenden Körper:

1. Benzoyltetramethyl-γ-oxypiperidincarbonsäuremethylester.
   (Farblose Prismen. Schmelzpunkt 97—98°.)

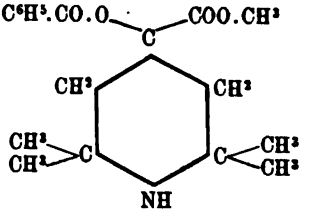

2. Benzoyltetramethyl-γ-oxypiperidincarbonsäureäthylester.
   (Farblose Tafeln. Schmelzpunkt 85—86°.)

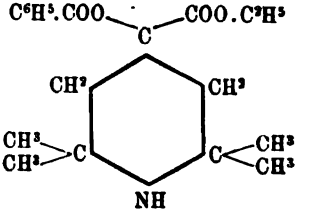

3. n-Methylbenzoyltetramethyl-γ-oxypiperidincarbonsäuremethylester.
   (Grosse wohlausgebildete, glasglänzende Krystalle. Schmelzpunkt 104—105°.)

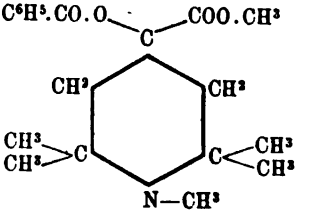

4. n-Aethylbenzoyltetramethyl-γ-oxypiperidincarbonsäuremethylester.
   (Prismen. Schmelzpunkt 94°.)

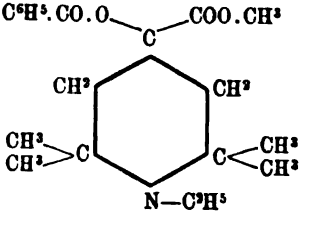

5. n-Methylbenzoyltetramethyl-γ-oxypiperidincarbonsäureäthylester.
   (Compacte Krystalle. Schmelzpunkt 90°.)

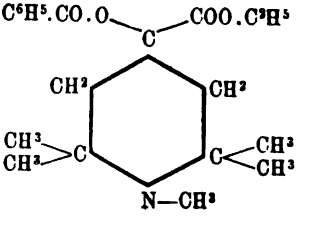

6. n-Aethylbenzoyltetramethyl-γ-oxypiperidincarbonsäureäthylester.
   (Compacte Krystalle. Schmelzpunkt 91—92°.)

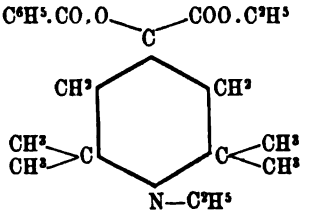

7. n-Normalpropylbenzoyltetramethyl-γ-oxypiperidincarbonsäureäthylester.
   (Farblose Nadeln. Schmelzpunkt 95°.)

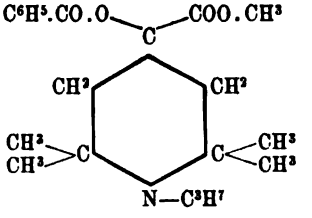

8. n-Alkylbenzoyltetramethyl-γ-oxypiperidincarbonsäuremethylester.
   (Krystallpulver. Schmelzpunkt 91°.)

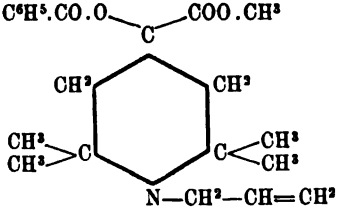

9. n-Methylbenzoyl-phenyldimethyl-γ-oxypiperidincarbonsäuremethylester.
   (Krystalle. Schmelzpunkt 130—131°.)

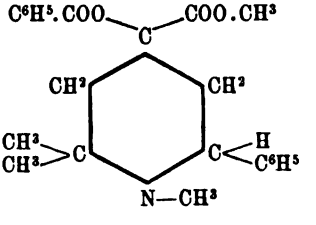

10. n-Methylbenzoyl-trimethyl-γ-oxypiperidincarbonsäuremethylester.
    (Krystalle. Schmelzpunkt 101—101,5°.)

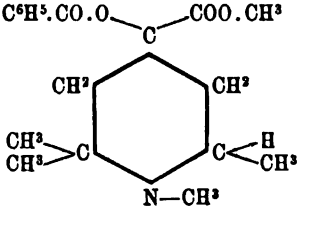

11. n - Methyl - o - Toluyltetramethyl - γ - oxypiperidincarbonsäuremethylester.
(Prismen. Schmelzpunkt 99°).

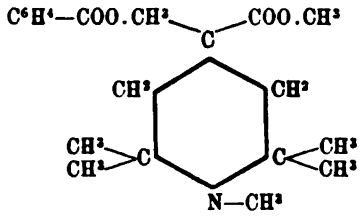

12. n-Methyl-p-Toluyltetramethyl-γ-oxypiperidincarbonsäuremethylester.

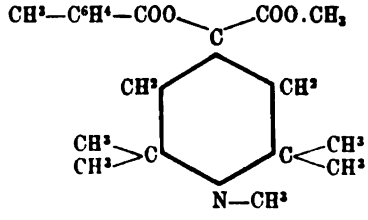

Von allen diesen oben erwähnten Körpern zeichnete sich der Körper

n - Methylbenzoyltetramethyl-γ-oxypiperidincarbonsäuremethylester

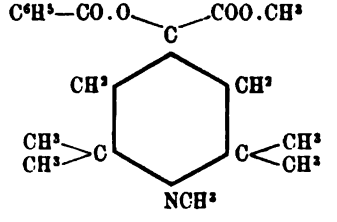

vor den anderen durch ein hervorragendes Krystallisationsvermögen, sowie dadurch aus, dass er ein in Wasser leicht lösliches salzsaures Salz bildet. Der lange chemische Name sei einfach für die ärztliche Praxis durch Eucain ersetzt.

Die freie Base ist in Wasser sehr schwer löslich; leicht löst sie sich in Alkohol, Aether, Chloroform, Benzol. Beim Verdunsten der ätherischen Lösung scheidet sich das Eucain in grossen, glasglänzenden, allseitig gut ausgebildeten Krystallen aus, die bei 104—105° schmelzen. Das salzsaure Eucain krystallisirt aus Wasser in glänzenden, luftbeständigen Blättchen oder Tafeln, die 1 Molekül Krystallwasser enthalten, entsprechend der Formel

$$C_{19}H_{27}NO_4,\ HCl,\ H_2O$$

und die sich zu etwa 10 pCt. in Wasser von Zimmertemperatur lösen.

Aus Methylalkohol krystallisirt salzsaures Eucain in glänzenden Prismen, die 2 Mol. Krystallmethylalkohol enthalten, ge-

mäss der Formel

$$C_{19}H_{27}NO_4,\ HCl,\ 2CH_3OH.$$

Letzterer entweicht schon beim Liegen der Krystalle an der Luft, indem diese verwittern.

Reactionen des salzsauren Eucains.

1. Alkalien, Ammoniak und kohlensaure Alkalien fällen die Eucainbase als klebrigen, bald erstarrenden Niederschlag. Ebenso verhält sich salzsaures Cocain.

2. Beim Erhitzen mit wenig Eisenchlorid färbt sich die Lösung des salzsauren Eucains, wie die des salzsauren Cocains, vorübergehend gelb und orangeroth.

3. Fügt man zu 5 ccm einer 1procentigen Lösung von salzsaurem Eucain 3 Tropfen einer 5procentigen Chromsäurelösung, so entsteht sofort ein schön krystallinischer, citronengelber Niederschlag.

Salzsaures Cocain giebt unter denselben Verhältnissen keinen Niederschlag.

4. Beim Versetzen von 5 ccm einer 1procentigen Lösung von salzsaurem Eucain mit 3 ccm einer 10procentigen Jodkaliumlösung tritt milchige Trübung ein. Nach kurzem Stehen gesteht die ganze Lösung durch Abscheidung schöner farbloser Blättchen (jodwasserstoffsaures Eucain) zum dünnen Krystallbrei. Lösungen von salzsaurem Cocain bleiben unter gleichen Verhältnissen vollkommen klar.

5. Gegen übermangansaures Kali und gegen Quecksilberchlorid (Sublimat) verhalten sich salzsaures Eucain und salzsaures Cocain gleich.

In meinen Untersuchungen habe ich beide salzsauren Salze, sowohl das mit Wasser, als auch das mit Methylalkohol krystallisirte Präparat, versucht, welche wir von jetzt an der Kürze wegen, das erstere W.- und das letztere M.-salzsaures Eucain nennen wollen. Die Versuche betrafen nicht nur die locale, sondern auch die allgemeine Wirkung des Mittels, und wurden immer mit Cocain hydrochloricum verglichen.

Die angewendeten Lösungen waren 2—5procentige.

Schliesslich bin ich auch in der Lage gewesen, die Ergebnisse der Laboratoriumsversuche durch klinische Beobachtungen bestätigen zu können.

Oertliche Wirkungen.

Versuch I.

Versuchsthier: Kaninchen.

Salzsaures Eucain M. und Cocain. 2procentige Lösung.

Zeit Uhr	Min.	Rechtes Auge	Linkes Auge	Bemerkungen
		Eucain	Cocain	
1	50			Einträufelung eines Tropfens.
1	52	Starke Anästhesie der Cornea und der Conjunctiva. Reizung und Hyperämie der Conjunctiva palpebrarum.	Anästhesie eben so wie bei Eucain. Keine Reizung. Ischämie.	
2	—	Vollkommene Anästhesie.	Anästhesie lässt ein wenig nach.	
2	5	Deutliche Anästhesie.	Leichte Anästhesie.	
2	15	Leichte Anästhesie.	Anästhesie ist vorüber.	
2	20	Anästhesie hat aufgehört.		
2	22			Einträufelung eines Tropfens.
2	25	Vollkommene Anästhesie.	Wie bei Eucain.	
2	30	Vollkommene Anästhesie.	Anästhesie lässt nach.	
2	35	Leichte Anästhesie.	Sehr leichte Anästhesie.	
2	40	Sehr leichte Anästhesie.	Anästhesie vorüber.	
2	44	Anästhesie vorüber. Keine Mydriasis.	Geringe Pupillenerweiterung.	

Auf beiden Augen reagiren die Pupillen auf Licht.

Versuch II.

Versuchsthier: Kaninchen.

Salzsaures Eucain W. und Cocain. 2procentige Lösung.

Zeit Uhr	Min.	Rechtes Auge	Linkes Auge	Bemerkungen
		Eucain	Cocain	
2	—			Einträufelung eines Tropfens.
2	5	Vollkommene Anästhesie.	Anästhesie wie bei Eucain.	
2	10	Vollkommene Anästhesie. Sehr leichte Reizung und Hyperämie der Conjunctiva der Augenlider.	Vollkommene Anästhesie. Ischämie.	
2	20	Leichte Anästhesie.	Anästhesie verschwunden.	
2	23	Anästhesie vorüber.		

Zeit Uhr	Min.	Rechtes Auge	Linkes Auge	Bemerkungen
2	24			Einträufelung eines Tropfens.
2	26	Starke Anästhesie.	Wie Eucain.	
2	30	Vollkommene Anästhesie.	Leichte Anästhesie.	
2	40	Leichte Anästhesie.	Anästhesie erloschen.	
2	45	Anästhesie erloschen. Die Pupille ist nicht erweitert.	Die Pupille ist ein wenig erweitert.	

Beide Pupillen reagiren gut auf Lichteinfall.

Versuch III.

Versuchsthier: Hund.

Salzsaures Eucain M. und Cocain. 2procentige Lösung.

Zeit Uhr	Min.	Rechtes Auge	Linkes Auge	Bemerkungen
		Eucain	Cocain	
1	10			Einträufelung von zwei Tropfen der Lösungen in den Conjunctivalsack.
1	15	Vollkommene Anästhesie.	Vollkommene Anästhesie.	
1	20	Ebenso. Reizung und Hyperämie d. Conjunctiva der Augenlider.	Ebenso. Ischämie.	
1	25	Sehr leichte Anästhesie.	Leichte Anästhesie.	
1	30	Anästhesie erloschen.	Anästhesie fast vorbei.	
1	32			Einträufelung von zwei Tropfen der Lösungen.
1	36	Vollkommene Anästhesie.	Wie bei Eucain.	
1	40	Leichte Anästhesie.	Anästhesie lässt nach.	
1	45	Anästhesie ist vorüber.	Leichte Anästhesie.	
1	48	Keine Pupillenerweiterung.	Anästhesie erloschen. Pupillenerweiterung.	

Die Reaction der Pupillen auf Licht ist bei beiden Augen erhalten.

Aus den vorstehenden und vielen anderen, auch mit stärkeren Dosen oder mit concentrirteren (5 pCt.) Lösungen ausgeführten Versuchen, geht die anästhesirende Wirkung des Eucains klar hervor.

Diese Anästhesie, welche zuerst in der Cornea und später in der Conjunctiva auftritt, ist schon 1—3 Minuten nach der

Einträufelung deutlich nachweisbar, dauert durchschnittlich etwa 10—20 Minuten und kann durch wiederholte Einträufelung verlängert werden.

Die Pupille wird dabei nicht erweitert und reagirt auf Lichteinfall. Ausserdem erzeugt Eucain eine leichte Reizung und Hyperämie der Conjunctiva der Augenlider, aber da diese Nebenwirkung beim W.-Präparate sehr gering ist, so kommt dieselbe offenbar der Eucainbase als solcher nur in geringem Grade zu und ist bei dem Präparat M. hauptsächlich durch die zwei Moleküle Krystall-Methylalkohol bedingt.

Bei Kaninchen zeigt sich die Eucain-Anästhesie ein wenig stärker und dauert länger, als die durch Cocain hervorgerufene.

Bei Hunden dagegen ist umgekehrt die Cocainanästhesie von etwas längerer Dauer, wenngleich hier die Unterschiede nur sehr gering sind.

Injicirt man Thieren (Kaninchen) Eucainlösung unter die Haut, so kommt es in der Umgebung der Injectionsstelle zu vollständiger Anästhesie, so dass durch den Stich einer Nadel keine Reflexbewegungen der Hautmuskeln ausgelöst werden. Wie nach subcutanen Injectionen, so stellt es auch nach Bepinselungen der Schleimhäute, z. B. der Zunge, eine so starke örtliche Unempfindlichkeit ein, dass nach meiner Ansicht schmerzhafte operative Eingriffe schmerzlos werden ausgeführt werden können.

Allgemeine Wirkung.

Ueber die Wirkung des Eucains auf den gesammten Organismus habe ich eine grössere Anzahl von Versuchen bei verschiedenen Thieren gemacht. Die Substanz wurde subcutan beigebracht.

Versuch IV.

Versuchsthiere: Frösche.

2procentige Eucainlösung.

4 fast gleich schwere Frösche erhalten 0,02, bezw. 0,01—0,005—0,002 g Eucain eingespritzt. Schon 5 Minuten nach der Injection kommt eine starke Vergiftung zu Stande. Es tritt Anfangs grosse, allgemeine Erregung, Reizbarkeit, Erhöhung der Reflexe, hierauf Incoordination der Bewegungen und schliesslich Lähmung ein. Dieselbe beginnt immer an den hinteren Beinen, um hernach sich auf den ganzen Körper zu erstrecken.

Diese Erscheinungen wurden, natürlich bei den ersten zwei mit grösse-

ren Gaben injicirten Thieren in etwas grösserer Intensität, bei allen Fröschen beobachtet.

Beim ersten Frosche wurde auch der Ischiadicus freipräparirt und das peripherische Ende desselben mittelst Inductionsstromes gereizt. Der Schenkel reagirte sehr prompt, ein Beweis, dass die Lähmung eine centrale war.

Versuch V.

Versuchsthiere: Mäuse.

Eucainum hydrochloricum. 2procentige Lösung. Subcutane Injection.

Zeit Uhr	Zeit Min.	Maus No. 1	Zeit Uhr	Zeit Min.	Maus No. 2	Zeit Uhr	Zeit Min.	Maus No. 3	Zeit Uhr	Zeit Min.	Maus No. 4
1	30	Eucain 0,01 g.	1	30	Eucain 0,01 g.	1	30	Eucain 0,005 g.	1	30	Eucain 0,001 g.
1	40	Erregung. Reflexe gesteigert. Allgemeine klonische und tonische Krämpfe.	1	40	Das Thier zeigte sich sehr ruhig Leichte Dyspnoë.	1	50	Das Thier ist ruhig.	1	40	Das Thier ist ganz normal.
						2	10	Eucain 0,005 g.	1	50	Eucain 0,002 g.
						2	20	Das Thier ist sehr ruhig.	2	40	Ganz normal.
			1	45	Allgemeine Krämpfe.			Leichte Dyspnoë.	3	—	Eucain 0,005 g. Erregung.
1	45	Collaps. Tod.							3	10	
			1	50	Collaps. Tod.				3	30	Das Thier zeigte sich ruhig.
						3	45	Eucain 0,005 g.			Leichte Dyspnoë.
						3	50	Erregung. Dyspnoe. Allgemeine Krämpfe. Collaps. Tod.	3	40	Eucain 0,005 g.
						4	—		4	—	Thier immer ruhig. Leichte Dyspnoë. Am folgenden Tag wird die Maus gesund gefunden.

Auch bei den Mäusen ruft das Eucain bei grossen Gaben (0,01 g) Erregung, allgemeine klonische und tonische Krämpfe, Athmungsbeschleunigung, Collaps, Tod hervor.

Bei kleinen, wiederholten Dosen lassen die Thiere Schwäche, grosse Ruhe und leichte Dyspnoë erkennen, aber hiernach tritt wieder Wohlbefinden ein.

Versuch VI.

Zeit Uhr	Zeit Min.	Eucain. hydrochloricum, 5procentige Lösung. Gelbes Kaninchen von 1650 g.	Cocain. hydrochloricum, 5procentige Lösung. Weisses Kaninchen von 1250 g.
1	50	Subcutane Injection von 0,0495 g (0,03 g pro kg).	Subcutane Injection von 0,0375 g (0,03 g pro kg).
1	55	Erregung.	Erregung.
1	57	Grosse Schwäche. Das Thier kann nicht aufstehen und liegt auf dem Bauche.	Grosse Schwäche. Das Thier liegt auf einer Seite. Klonische und tonische Krämpfe der Extremitäten.

Zeit Uhr	Min.	Eucain. hydrochloricum, 5procentige Lösung. Gelbes Kaninchen von 1650 g.	Cocain. hydrochloricum, 5procentige Lösung. Weisses Kaninchen von 1250 g.
2	—	Die hinteren Extremitäten schleppen beim Versuch, zu gehen, nach. Leichte Athmungsbeschleunigung.	Wenn man das Thier stösst, treten sogleich heftige klonische und tonische Krämpfe auf. Die Athmung ist leicht beschleunigt.
2	5	Spontane, starke, klonische und tonische Krämpfe, die einige Secunden dauern.	Spontane leichte Krämpfe.
2	10	Das Thier liegt auf dem Bauche. Lähmung der hinteren Beine.	Das Thier liegt auf einer Seite. Häufige Krämpfe.
2	20	Das Kaninchen vermag nicht aufzustehen.	Das Thier beginnt zu gehen, lässt dabei aber die hinteren Beine nachschleppen.
2	30	Das Thier kann aufstehen und beginnt zu gehen.	Die Lähmung ist vorüber, das Kaninchen vermag fortzuhüpfen. Wohlbefinden.
2	40	Lähmung vorüber. Das Thier hüpft fort. Wohlbefinden.	

Beim mit Cocain injicirten Kaninchen sind die Krämpfe früher aufgetreten, heftiger und häufiger gewesen, als beim anderen Kaninchen. Bei dem Eucain-Thier war dagegen die Lähmung der hinteren Beine stärker und dauerte auch ein wenig länger.

Versuch VII.

Zeit Uhr	Min.	Schwarzes Kaninchen von 1200 g. Eucain, 2 pCt.	Weisses Kaninchen von 1000 g. Cocain, 2 pCt.
12	30	Subcutane Injection von 0,18 g (0,15 g pro kg).	Subcutane Injection von 0,15 g (0,15 g pro kg).
12	35	Allgemeine heftige tonische und klonische Krämpfe. Dyspnoë.	Ebenso wie beim Eucain-Thier.
1	—	Das Kaninchen liegt auf einer Seite mit an den Körper angezogenen Beinen. Die Krämpfe sind noch heftiger geworden. Schwimmbewegungen der Hinterbeine, kein Muskel des Körpers ist in Ruhe. Dyspnoë. Opisthotonus.	Kein Unterschied vom Eucain-Thier. Kein Opisthotonus. Emprosthotonus. Speichelausscheidung.
1	30	Das Thier liegt auf einer Seite. Fortdauernde Krämpfe. Athmungsbeschleunigung.	Wie bei Eucain.
1	35	Ruhepause.	Collaps. — Tod.
2	40	Seltene und leichte Krämpfe. Das Kaninchen liegt noch auf einer Seite.	
3	20	Das Thier hat sich aufgerichtet, vermag aber noch nicht fortzuhüpfen. Es versucht, zu gehen, die hinteren Beine schleppen nach. Am folgenden Morgen vollkommenes Wohlbefinden.	

In diesem Versuch hat das Eucain, dem Cocain ähnlich, starke Vergiftungserscheinungen verursacht.

Die schwächere giftige Wirkung des Eucains, die aus dem früheren Versuch deutlich hervorgeht, ist hier bestätigt, da das mit Eucain eingespritzte Kaninchen nicht zu Grunde gegangen ist.

Doch ist der Unterschied der Giftigkeit beider Körper, obwohl immer klar und in allen Versuchen beobachtet, nicht sehr gross.

Wie die vorstehenden und viele anderen Versuche, von deren Wiedergabe hier Abstand genommen werden kann, beweisen, zeigt das Eucain bei kalt- und bei warmblütigen Thieren eine deutliche allgemeine Wirkung. Dieselbe besteht in einer starken Erregung des gesammten Centralnervensystems, welcher später eine Lähmung folgt, an der die Versuchsthiere nach toxischen Dosen zu Grunde gehen.

Bei Fröschen treten schon nach 0,002 g zuerst Erregungen der musculo-motorischen Apparate, Erhöhung der Reflexe, Incoordination der Bewegungen und zuletzt allgemeine Lähmung auf. Diese hat centrale Ursache.

In kleinen wiederholten Gaben ruft das Eucain bei Warmblütern Anfangs Erregung, erhöhte Reflexe und schliesslich Schwäche der Muskeln, Ruhe, Athmungsbeschleunigung, hervor.

Diesen Erscheinungen folgen bei grösseren Dosen (0,02—0,03 pro kg) spontane, heftige, klonische und tonische Krämpfe, die einige Secunden dauern und sich nach nicht langer Ruhepause wiederholen.

Ausserdem ist die Schwäche der musculo-motorischen Apparate so stark, dass die Versuchsthiere sich nicht aufrecht halten können, sondern auf einer Seite, oder seltener, wie in einem Versuche, auf dem Bauche liegen. Nach 1—2 Stunden tritt Erholung ein.

Nach grossen, toxischen Dosen (0,10—0,15 g pro kg) sind die Vergiftungserscheinungen noch heftiger. Schon 3—5 Minuten nach der Einspritzung des Mittels treten plötzlich heftige, allgemeine Krämpfe, theils tonischen, theils klonischen Charakters, auf. Die Thiere liegen auf einer Seite, das Bewusstsein scheint verloren. Gleichmässig treten Athmungsbeschleunigung und Dyspnoë, starke Contractionen der Muskeln, Opisthotonus, auf. Die Krämpfe werden immer heftiger, alle Muskeln des Körpers sind in Mitleidenschaft gezogen. Schwimmbewegungen der Extremitäten

stellen sich ein. Die Ruhepausen zwischen den einzelnen Anfällen sind nur kurz und selten.

Geht das Kaninchen nach diesen Erscheinungen nicht zu Grunde, so hören die Krämpfe nach und nach auf, die gesteigerte Reflexerregbarkeit verschwindet, und es bildet sich eine starke, einige Stunden dauernde Lähmung, besonders der Hinterextremitäten, aus; dann tritt vollkommenes Wohlsein ein.

Die Respiration ist immer beschleunigt, aber regelmässig, nur während der Krämpfe ist sie dyspnoïsch und unregelmässig. Wie schon der Versuch bei dem Frosche bewiesen hat, in dem das peripherische Ende des Ischiadicus mit dem Inductionsstrom gereizt, normal reagirte, und wie die beschriebenen, verschiedenen Erscheinungen ganz klar zeigen, wirkt das Eucain demnach auf das gesammte Centralnervensystem zuerst erregend, später nach toxischen Dosen lähmend. Es wird nicht nur das Grosshirn und das Rückenmark, sondern auch die anderen Nervencentren, wie Vierhügel, Kleinhirn, verlängertes Mark, kurz das ganze Centralnervensystem ergriffen.

Der Eucaintod tritt immer in Folge Athmungslähmung ein, indem das Herz noch einige Zeit nach dem Respirationsstillstand weiter schlägt.

Wirkung auf die Circulation.

In diesen Versuchen ist das Eucain subcutan oder intravenös injicirt und stets mit Cocain verglichen worden.

Versuch VIII.

Versuchsthier: Kaninchen von 1350 g.

Salzsaures Eucain (M.), 2procentige Lösung. Subcutane Injection.

Zeit Uhr	Min.	Herzschläge in 10 Sec.	Blutdruck in mm Hg	Bemerkungen
1	40	45	80—100	
1	45	—	—	Injection von 0,054 g (0,04 g pro kg).
1	50	43	80—100	
1	55	43	80—100	
1	—	42	80—100	
				Injection von 0,054 g.
2	5	39	80—100	
2	10	33	100—110	Leichte Krämpfe.
2	15	32	100—110	

Zeit Uhr	Min.	Herzschläge in 10 Sec.	Blutdruck in mm Hg	Bemerkungen
				Injection von 0,054 g.
2	20	32	85—105	
2	25	33	90—105	Krämpfe.
2	30	31	85—105	
				Injection von 0,054 g.
2	35	30	90—110	Dyspnoë.
2	40	31	90—100—110	Starke Krämpfe.
2	45	32	90—100—110	
				Injection von 0,054 g.
2	50	34	90—105	
3	—	21	100—105.	

Tod durch Lähmung der Athmung.

Versuch IX.

Versuchsthier: Kaninchen von 1170 g.

Salzsaures Cocain, 2procentige Lösung. Subcutane Injection.

Zeit Uhr	Min.	Herzschläge in 10 Sec.	Blutdruck in mm Hg	Bemerkungen
1	7	39	80—100	
1	12	—	—	Injection von 0,046 g (0,04 g pro kg).
1	17	43	80—100	
1	22	43	80—100	
1	27	42	80—100	
				Injection von 0,046 g.
1	32	43	80—110	
1	37	43	90—120	Dyspnoë. Krämpfe.
1	45	38	90—120	
				Injection von 0,046 g.
1	50	34	80—110	
1	55	34	80—110	
2	—	34	80—110	
				Injection von 0,046 g.
2	5	33	80—110	
2	10	34	80—110	
2	15	33	80—100.	

Der Versuch wird abgebrochen.

Es tritt also beim Eucain nach subcutaner Anwendung mittlerer Gaben deutliche Pulsverlangsamung und gleichzeitig leichte Blutdrucksteigerung ein. Beim Cocain wird dagegen der Puls Anfangs beschleunigt und hierauf verlangsamt, der Blutdruck zuerst nicht beeinflusst und nachher leicht erhöht.

Versuch X.

Versuchsthier: Kaninchen von 1650 g.

Salzsaures Eucain (W.), 2procentige Lösung. Intravenöse Injection.

Zeit Uhr	Min.	Herzschläge in 10 Sec.	Blutdruck in mm Hg	Bemerkungen
2	25	40	70—80	
2	28	34	75—90	während der Injection von 0,005 g.
2	30	35	70—85	
2	32	36	70—85	
2	34	34	75—90	während der Injection von 0,005 g.
2	36	36	70—85	
2	37	37	70—85	
2	40	34	75—90	während der Injection von 0,005 g.
2	42	38	70—85	
2	44	38	70—85	
2	46	34	75—90	während der Injection von 0,005 g.
2	48	38	70—90	
2	50	39	70—90	
2	52	34	70—85	während der Injection von 0,005 g.
2	54	38	70—90	
2	56	40	70—90	
2	58	31	75—90	während der Injection von 0,005 g.
3	—	34	70—90	
3	2	38	70—90	
3	4	30	75—90	während der Injection von 0,005 g.
3	6	36	70—90	
3	8	38	70—90.	

Versuch XI.

Versuchsthier: Kaninchen von 1400 g.

Salzsaures Eucain (M.), 2procentige Lösung. Intravenöse Injection.

Zeit Uhr	Min.	Herzschläge in 10 Sec.	Blutdruck in mm Hg	Bemerkungen
2	25	38	90—115	
2	30	16	60— 80	während der Injection von 0,02 g.
2	32	16	40— 70	Dyspnoë, Krämpfe.
2	34	65	50— 80	
2	36	35	90—110	
2	45	34	90—110	
2	50	18	60— 90	während der Injection von 0,01 g.
2	51	18	70— 90	während der Injection von 0,01 g.
3	—	33	90—115	Krämpfe, Dyspnoe.
3	3	16	40— 60	während der Injection von 0,02 g.
3	5	10	15— 35	
3	7	14	20— 50	
3	10	12	10— 20.	(Der Tod trat durch Athmungslähmung ein.)

Wie aus diesen Versuchen klar hervorgeht, erzeugt das Eucain nach kleinen, in die Venen eingespritzten Dosen Pulsverlangsamung und Blutdrucksteigerung. Nur sehr grosse Dosen rufen eine rapide Erniedrigung desselben hervor.

Versuch XII.

Versuchsthier: Kaninchen von 1700 g.

Salzsaures Eucain (W.), 2procentige Lösung. Intravenöse Injection.

Zeit Uhr	Min.	Herzschläge in 10 Sec.	Blutdruck in mm Hg	Bemerkungen
2	50	41	100—120	
2	55	37	100—120	während der Injection von 0,005 g.
2	57	38	100—120	
3	—	38	100—120	
3	2	37	105—125	während der Injection von 0,005 g.
3	4	38	100—120	
3	8	39	100—120	
3	10	38	105—125	während der Injection von 0,005 g.
3	12	34	100—125	
3	13	42	115—140	Durchschneidung der Vagi.
3	15	44	120—140	
3	17	45	115—135	Atropin 0,01.
3	19	45	110—130	Dyspnoë.
3	21	45	110—130	
3	25	44	110—130.	

Der Vagus wird vom Eucain central erregt, da nach der Durchschneidung desselben die Pulsfrequenz bis zur Norm und über diese hinaus ansteigt und der Blutdruck erhöht wird.

Es findet also nach subcutanen und intravenösen Injectionen kleiner und mittlerer Dosen von Eucain eine deutliche Einwirkung des Mittels auf die Herzthätigkeit statt. Es kommt wegen der Erregung des centralen Vagus zu einer starken Pulsverlangsamung, im Durchschnitt von 20—30 Schlägen in der Minute, zu Stande.

Der Blutdruck erfährt nach kleinen Dosen in Folge der Reizung des vasomotorischen Centrums eine geringe Steigerung, nach grossen, toxischen Gaben tritt plötzliches Sinken desselben ein.

Die Respiration wird immer beschleunigt.

Der Tod erfolgt auch bei intravenösen Injectionen durch Lähmung des Athmungscentrums, da das Herz noch einige Zeit weiter schlägt.

Klinische Versuche.

Nach den im Thierexperiment erhaltenen Resultaten erschien es gerechtfertigt, das Eucain auch am menschlichen Auge auf seine anästhesirende Wirkung zu prüfen.

Zu diesem Zwecke wurde das Mittel bei einer grossen Reihe, sowohl an Augenkrankheiten leidender Patienten, als auch bei gesunden Menschen versucht. Zu diesen klinischen Untersuchungen habe ich, mit Genehmigung des Herrn Prof. Schweigger, die zahlreichen Patienten der Universitäts-Poliklinik für Augenkranke benutzen können.

Herrn Geheimrath Schweigger, sowie Herrn Privatdocenten Dr. Silex, welch' Letzterer mich durch seine reiche Erfahrung bei diesen Untersuchungen unterstützte, spreche ich meinen verbindlichsten Dank aus.

Die Krankheiten, bei welchen das Mittel angewendet worden ist, waren die verschiedensten: acute und chronische Conjunctiva- und Hornhautentzündungen, Dakryocystitis, operative Eingriffe, Entfernung von Fremdkörpern von und aus der Hornhaut, Cauterisation derselben u. s. w.

Fast bei jedem Fall wurde ein Vergleich mit einer gleichstarken Cocainlösung angestellt; deshalb wurden immer, soweit es möglich war, Patienten, deren beide Augen erkrankt waren, für die Versuche ausgewählt. Es wurden beide Präparate sowohl das Eucain M. als auch W. geprüft.

Aus der grossen Zahl von Fällen will ich, der Kürze wegen, aus meinem Protocoll nur die folgenden wiedergeben.

Salzsaures Eucain (M.).

Versuch I.

Conjunctivitis catarrhalis subacuta, beiderseits mit gleicher Intensität.

Zeit Uhr	Min.	Rechtes Auge 2procentige Eucainlösung.	Linkes Auge 2procentige Cocainlösung.
11	15	Einträufelung eines Tropfens.	Einträufelung eines Tropfens.
11	20	Anästhesie. Pat. giebt an, ein leichtes Brennen während einiger Secunden zu fühlen.	Anästhesie. Das Auge brennt nicht.
11	25	Zweiter Tropfen.	Zweiter Tropfen.
11	30	Starke Anästhesie. Leichte Gefässinjection. Keine Pupillenerweiterung. Accommodation nicht gestört. Die Pupille reagirt gut auf Licht.	Starke Anästhesie. Leichte Ischämie. Starke Pupillenerweiterung. Accommodation leicht gestört. Die Pupille reagirt gut auf Licht.
11	40	Anästhesie fast vorbei.	Anästhesie fast vorbei.

Versuch II.

Keratitis interstitialis mit starker Reizung.
2procentige Eucainlösung.

11 Uhr 10 Min. Einträufelung eines Tropfens.
11 - 15 - Leichte Anästhesie.
Einträufelung eines zweiten Tropfens.
11 - 20 - Leichte Anästhesie.
Einträufelung eines dritten Tropfens.
11 - 25 - Starke Anästhesie. Intraoculärer Druck stark vermindert. Gefässinjection nicht verringert.
11 - 45 - Anästhesie vorüber.

Versuch III.

Zeit Uhr	Min.	Junger Mann mit Fremdkörper in der Cornea. Starke Reizung. 2procentige Eucainlösung.	Mann mit Fremdkörper in der Cornea. Leichte Reizung. 2procentige Cocainlösung.
11	50	Einträufelung eines Tropfens.	Einträufelung eines Tropfens.
12	—	Anästhesie. Entfernung des Körpers.	Anästhesie. Entfernung des Körpers.

Salzsaures Eucain (W.).

Versuch IV.

Normale Augen.

Zeit Uhr	Min.	Rechtes Auge Eucain, 2procentige Lösung.	Linkes Auge Cocain, 2procentige Lösung.
11	23	Einträufelung eines Tropfens. Das Auge brennt nicht.	Einträufelung eines Tropfens.
11	28	Anästhesie.	Anästhesie.
11	33	Starke Anästhesie. Leichte Hyperämie. Keine Erweiterung der Pupille.	Starke Anästhesie. Ischämie. Starke Erweiterung der Pupille.
11	45	Leichte Anästhesie.	Leichte Anästhesie.

Beide Pupillen reagiren gut auf Licht. Die Accommodation ist beim Eucain nicht beeinflusst.

Versuch V.

Kerato-conjunctivitis. Rechtes Auge.
Eucain, 2procentige Lösung.

11 Uhr 50 Min. Einträufelung eines Tropfens.
12 - — - Starke Anästhesie. Die Gefässinjection ist nicht verringert.
12 - 5 - Leichte Anästhesie.

Versuch VI.

Conjunctivitis phlyctaenolosa beiderseits, von fast gleicher Intensität.

Zeit Uhr	Min.	Rechtes Auge Eucain, 2procentige Lösung.	Linkes Auge Cocain, 2procentige Lösung.
11	10	Einträufelung eines Tropfens.	Einträufelung eines Tropfens.
11	15	Zweiter Tropfen.	Zweiter Tropfen.
11	25	Starke Anästhesie. Leichte Gefässverengerung.	Starke Anästhesie. Starke Gefässverengerung.

Versuch VII.

Keratitis pannosa. Linkes Auge
Eucain, 2procentige Lösung.

11 Uhr 15 Min. Einträufelung eines Tropfens.
11 - 25 - Leichte Anästhesie.
Zweiter Tropfen.
11 - 35 - Leichte Anästhesie.
Dritter Tropfen.
11 - 45 - Starke Anästhesie.

Versuch VIII.

Beiderseits multiple Infiltrationen der Conjunctiva.

Zeit Uhr	Min.	Rechtes Auge Eucain, 2procentige Lösung.	Linkes Auge Cocain, 2procentige Lösung.
11	40	Einträufelung eines Tropfens Eucainlösung.	Einträufelung eines Tropfens Cocainlösung.
11	50	Die Anästhesie ist beim Eucain stärker.	

Ebenso wie bei den Experimenten an Thieren, ruft das Eucain beim Menschen, wie die zahlreichen ausgeführten klinischen Versuche sehr deutlich erkennen lassen, eine sehr starke vollkommene örtliche Unempfindlichkeit hervor. Dieselbe ist hinsichtlich der Schnelligkeit des Eintretens, der Dauer und Intensität derjenigen nach gleichstarker Cocainlösung gleich; sie beginnt früher in der Cornea und später in der Conjunctiva, ist schon 2—5 Minuten nach der Einträufelung nachzuweisen und dauert im Durchschnitt etwa 10—15 Minuten. Wünscht man eine längere Dauer der Anästhesie, so kann dies durch wiederholte Einträufelung erreicht werden.

Das Auftreten der Anästhesie ist von keiner Ischämie, wie beim Cocain, sondern von leichter Hyperämie und Reizung der Conjunctiva der Augenlider begleitet. Doch ist diese Neben-

wirkung bei beiden angewendeten Eucainpräparaten nicht gleich. Dieselbe tritt beim Eucain M. etwas stärker hervor, und einzelne Patienten geben auf Befragen an, ein leichtes, einige Secunden anhaltendes Brennen zu verspüren.

Das Eucain W. wird dagegen sehr gut vertragen. Keiner der Patienten klagte über Brennen und, mit Ausnahme der oben erwähnten leichten Hyperämie, welche die Anästhesie meistens überdauert, wurden keine Nebenwirkungen beobachtet. Es ist daher für die Praxis das aus Wasser krystallisirte Präparat, das salzsaure Eucain W., zu benutzen.

Die Pupille wird in keiner Weise vom Eucain beeinflusst, indem sie gut auf Licht reagirt und nicht erweitert wird. Die Accommodation bleibt normal. Bei entzündeten Augen erzeugt das Eucain keine Gefässverengerung. Der intraoculäre Druck wird stark vermindert.

Die Wirkung des Eucains ist also, wie aus dem Mitgetheilten hervorgeht, im Allgemeinen in den Hauptpunkten derjenigen des Cocains ähnlich. Doch giebt es zwischen beiden Körpern einige wichtige Unterschiede, die hervorgehoben werden müssen. Ein Unterschied besteht darin, dass das Eucain weniger giftig ist, als das Cocain. Auch das Verhalten des Pulses ist bei beiden Substanzen nicht ganz gleich. Bei dem Eucain wird derselbe stark verlangsamt, und zwar durchschnittlich um 20—30 Schläge in der Minute, beim Cocain geht der Verlangsamung eine Frequenzvermehrung vorher.

Was die örtliche Wirkung anlangt, so giebt es keinen Unterschied bei beiden Substanzen, hinsichtlich der Schnelligkeit des Eintretens, der Dauer und Intensität der Anästhesie; dagegen fehlt beim Eucain die Ischämie, es tritt vielmehr eine leichte Hyperämie auf. Wenn wir das Eucain unter den Anästheticis classificiren wollen, so müssen wir es deshalb zwischen Cocain und die Anaesthetica dolorosa einreihen und es dem Tropacocain (Benzoyl-ψ-Tropeïn) an die Seite stellen. Andererseits kann man, nach meiner Ansicht, die leichte reizende Wirkung und die geringe Hyperämie bei mehreren Krankheiten der Horn- und der Bindehaut benutzen. Bei stärker entzündlichen Zuständen des Auges tritt zwar die Anästhesie nach Eucain prompt ein, aber da die ischämirende Wirkung fehlt,

wird man allerdings bei diesen Fällen dem Cocain den Vorzug geben.

Ein anderer wichtiger Unterschied besteht darin, dass beim Eucain keine Mydriasis und keine Accommodationsparese, wie es immer nach Cocain der Fall ist, eintritt. Die Pupille erweitert sich gar nicht und reagirt auf Lichteinfall, die Accommodation bleibt normal. Diese Thatsache ist für die praktische Augenheilkunde von der grössten Bedeutung und spricht zu Gunsten des Eucains.

Weiter hat das Eucain vor dem Cocain den Vorzug, dass es beim Kochen mit Wasser keine Zersetzung erleidet. In Folge dessen lassen sich die Lösungen gut sterilisiren, ohne an Wirkung zu verlieren, während Cocain sich hierbei bekanntlich in Benzoylecgonin und Methylalkohol spaltet, wodurch es seine Eigenschaften als locales Anaestheticum einbüsst und reizend auf Schleimhäute wirkt. Die Eucainlösungen halten sich monatelang ganz klar, während die Cocainlösungen trübe und flockig werden und an ihrer Wirkung einbüssen.

Endlich als letzter, in der Praxis nicht zu unterschätzender Vorzug des Eucains vor dem Cocain, der hervorgehoben zu werden verdient, ist sein billigerer Preis. Das Eucain ist also ein vorzügliches locales Anaestheticum, welches dem Cocain an die Seite gestellt werden kann. Es ist zweifellos in einzelnen Fällen gleich dem Cocain, in anderen Fällen besser als das Cocain. Nur bei sehr entzündeten Augen, wo eine ischämirende Wirkung gleichzeitig neben der Anästhesie nöthig ist, kann es das Cocain nicht ersetzen.

Es wäre wünschenswerth, dass das Mittel jetzt auch auf anderen Gebieten versucht würde.

V.

Ueber eine ungewöhnliche Form der Meningitis tuberculosa.

Von Privatdocent Dr. Otto Busse,
I. Assistenten am Pathologischen Institut der Universität Greifswald.

Am 11. Januar dieses Jahres wurde dem Greifswalder pathologischen Institut aus der Provinzial-Irrenanstalt bei Ueckermünde eine Hirnhälfte übersandt, die in ihrer Pia mater eine ganz und gar ungewöhnliche tuberculöse Erkrankung enthielt. Das Gehirn entstammt einem 37jährigen Mädchen, das seit dem 20. April 1894 an Paranoia hallucin. in der Irrenanstalt behandelt worden war. Aus der Krankengeschichte, die in höchst liebenswürdiger Weise von dem Director der genannten Anstalt, Herrn Dr. Knecht, zur Verfügung gestellt wurde, entnehmen wir folgende Daten:

Die Patientin, erblich belastet, war in der Jugend schwächlich, nachher in der Pubertätszeit bleichsüchtig und an Magengeschwüren leidend. Im späteren Alter hat sie mehrmals Erysipelas am Fusse und im 31. Lebensjahre Scharlach überstanden. Seit Herbst 1891 bestand geistige Störung, die zu verschiedenen Zeiten verschieden stark auftrat und zeitweilige Behandlung in einer Privatirrenanstalt nöthig machte, und nach vorübergehender Besserung endlich am 30. April 1894 ihre Aufnahme in der Provinzial-Irrenanstalt veranlasste. Die schwächlich gebaute Pat. litt an mannichfaltigen Wahnvorstellungen, besonders von Seiten des Gehör- und Gesichtssinnes. Sie war meistens scheu und zurückgezogen und wurde nur selten von vorübergehenden Wuthanfällen ergriffen. Im April 1895 machte sie dann eine mehrtägige Influenza mit geringem Fieber durch, seitdem litt sie an häufigerem Erbrechen. Im November fing sie an, über schlechtes Allgemeinbefinden zu klagen, besonders über Kopf- und Rückenschmerzen, hustete zuweilen auch ziemlich stark, war aber fieberfrei, nahm jedoch in wenigen Wochen 9 kg an Körpergewicht ab. Am 11. December wurden zum ersten Mal und von da an fortgesetzt abendliche Temperatursteigerungen bis 38,5 bis zum 27. December hin beobachtet. Auch der Husten hielt an und in dem Sputum wurden Tuberkelbacillen nachgewiesen. Allmählich verfiel sie mehr und mehr und unter zunehmender Schwäche trat am 9. Januar 1896 der Tod ein.

Bei der am nächsten Tage vorgenommenen Section findet sich nach dem Sectionsprotocoll eine Verwachsung der rechten Dura mater mit den weichen Hirnhäuten im Bereich des Scheitel- und Stirnlappens, die Innenfläche der Dura ist nach erfolgter Trennung von gelblichen Erhabenheiten

bedeckt. Die rechtsseitige Pia mater lässt sich an den bezeichneten Stellen nur mit Substanzverlust von der darunter gelegenen Hirnrinde trennen, enthält im Uebrigen nur wenig Flüssigkeit in ihren Maschen, erscheint aber in der Umgebung der prall gefüllten Venen grauweiss und undurchsichtig, Die linksseitige Dura mater ist gesund, die Pia mater stark hyperämisch, etwas ödematös, aber sonst ohne Veränderungen. Die Gehirnventrikel sind durch klare Flüssigkeit erheblich ausgedehnt, das Ependym ist leicht gekörnt.

Die Lungen sind mit der Brustwand verwachsen und enthalten einige luftleere, graugelbe Stellen. In der Bauchhöhle finden sich Verwachsungen des Magens mit Milz und Leber, aber sonst keine uns interessirenden Veränderungen.

Das uns übersandte Präparat stellt die rechte Hemisphäre des Grosshirns dar und ist an seiner Oberfläche überall von der Pia mater überzogen, deren Venen zum Theil noch prall mit dunkelkirschrothem Blute und deren Maschen zum Theil mit klarer Flüssigkeit, besonders im Bereiche der Fossa Sylvii erfüllt sind. Auf der Convexität sieht man unregelmässig gestaltete, verschieden grosse, graurothe, flache Erhebungen, die sich mit scharfer, aber vielfach gezackter Grenze gegen die Umgebung absetzen, an ihrer Oberfläche glatt sind und sich derb anfühlen. Die umfangreichsten und dicksten Erhebungen finden sich über dem Sulcus centralis und den anstossenden Gyris und zwar in dem medialen Theile derselben, also auf der Scheitelhöhe. Hier liegt der grösste, etwa fünfmarkstückgrosse Heerd, der, ungefähr kreisrund gestaltet, tief auf die mediale Fläche des Lobus parietalis bis zum Sulcus callosomarginalis hinabreicht. Hieran schliessen sich lateral drei kleinere und flachere Erhebungen, die, zum Theil unter sich oder mit dem Hauptheerd confluirend, weitere Partien der Centralwindungen überlagern; der grösste derselben misst etwa 1,5 cm im Durchmesser. Ein anderer kleiner Heerd ist über dem Sulcus praecentralis gelegen, wieder ein anderer deckt ein etwa markstückgrosses Stück des Gyrus frontalis superior, vier kleinere endlich liegen in dem hinteren Theile der oberen, mittleren und unteren Stirnwindungen. Auf dem Durchschnitt sehen die Heerde grauroth bis grauweiss aus, der dickste derselben, nehmlich der über dem medialen Theile der Centralwindungen gelegene, ist etwa 1,5 cm dick, die übrigen sind ihrer Grösse entsprechend dünner. Sie sind alle nur auf die Pia mater beschränkt und setzen sich mit scharfer Grenze gegen das darunter liegende Rindengrau des Gehirns ab, lassen sich aber nicht ohne Substanzverlust davon trennen. Sie sind sämmtlich durchscheinend, Heerde von Fettmetamorphose oder Verkäsung sind trotz genauester Untersuchung nicht zu erkennen. Neben diesen Heerden findet man besonders im Bereiche der Fossa Sylvii kleine, bis hirsekorngrosse, grau durchscheinende Knötchen. Das Gehirn selbst ist von mittlerem Blutgehalt, die Rindensubstanz ist gleichmässig breit in den verschiedenen Theilen entwickelt, pathologische Veränderungen sind an keiner Stelle der grauen oder weissen Substanz, auch nicht unter den verdickten Theilen der Pia mater wahrzunehmen.

Mikroskopischer Befund. Querschnitte durch die dickste Stelle der Wucherung der Pia auf der Höhe des Scheitellappens enthalten, bei schwacher Vergrösserung betrachtet, im Wesentlichen ein festes, derbes Bindegewebe, in dem sich dickere und dünnere Faserbündel in sehr verschiedener Weise durchflechten und durchkreuzen. Zwischen diesen kernarmen Feldern liegen Haufen von kleinen, intensiv färbbaren Kernen. Diese Kernhaufen variiren sehr an Grösse und Gestalt. Einzelne stellen kleine, ungefähr kuglige, circumscripte Knoten dar, andere wieder sind mehr um die längs getroffenen Blutgefässe herum angeordnet und bilden demnach auch länglich gestaltete Gruppen. An einzelnen Stellen sieht man auch nur eine oder mehrere Reihen solcher Kerne im Verlaufe der grösseren Bindegewebsspalten. Viele dieser Kernanhäufungen, jedoch nicht alle, schliessen eine Riesenzelle mit randständigen Kernen ein. Diese Zellenhaufen liegen in gleicher Weise durch das ganze Präparat hin verstreut. In Bezug auf Ausdehnung und Reichhaltigkeit der Rundzellengruppen lassen sich Unterschiede für die verschiedenen Zonen der Schnitte, etwa zwischen Ober- und Unterfläche der Pia, nicht auffinden. Eben so wenig sind charakteristische regressive Prozesse, wie Verkäsung oder Fettmetamorphose an frischen oder gehärteten Präparaten erkennbar. Bei stärkerer Vergrösserung erweisen sich die meisten dieser zusammenliegenden Kerne als vom Typus der Endothelkerne mit geringer Zellsubstanz in ihrer Umgebung. Die Form der Zellen ist in der Mitte der Knötchen meistens ausgesprochen rund, nach der Peripherie zu modificirt sich die Gestalt allmählich zu Spindel- und Sternzellen. Die Kerne in dem angrenzenden Fasergewebe sind deutlich spindelförmig.

Schnitte, die durch den etwa markstückgrossen Heerd über dem unteren Sulcus frontalis gemacht werden, enthalten nicht so festes, noch kernarmes Bindegewebe, sondern sind in allen ihren Theilen mehr zellenreich. Die Knoten von Rundzellen sind grösser und umschliessen häufig mehrere Riesenzellen. Vielfach confluiren die Zellenhaufen. Verkäsungsbezirke oder Heerde von Fettmetamorphose sind auch hier nicht zu entdecken. Trotzdem wird eine Untersuchung auf Tuberkelbacillen vorgenommen. Es wird in der üblichen Weise mit Anilinwasserfuchsin gefärbt, und nun finden sich sowohl innerhalb der Riesenzellen, wie auch verstreut in dem Gewebe der Knötchen einzeln oder in Gruppen liegende Tuberkelbacillen.

Eine Untersuchung der Pia aus der Fossa Sylvii, einfach in der Weise ausgeführt, dass die abgezogene und in Alkohol gehärtete Pia mit Lithioncarmin gefärbt und sorgfältig ausgebreitet in Canadabalsam eingebettet wurde, zeigt sehr zahlreiche kleinere und grössere Knoten von Rundzellen in der Umgebung der Gefässe oder unregelmässig zerstreut in der Pia. Trotz der zum Theil recht erheblichen Grösse der Tuberkel ist auch hier nichts Verkästes vorhanden. Dagegen trifft man sowohl in den Tuberkeln, wie auch in ihrer Umgebung ausgedehnte Blutungen. Vielfach ist die Pia auch einfach diffus mit kleinen Rundzellen infiltrirt, ohne dass eine besondere Anordnung zu Knoten ersichtlich wäre.

Besondere Veränderungen an den Gefässen sind nicht beobachtet worden.

Epikrise. Wir haben es in dem vorliegenden Falle also mit einer chronischen, zur Bildung narbiger Schwielen führenden Entzündung der weichen Hirnhaut zu thun, welche, wie die mikroskopische Untersuchung besonders durch den Nachweis der Tuberkelbacillen gezeigt hat, tuberculöser Natur ist. Eine derartige fibröse Verdickung der Pia mater in Folge der Tuberculose ist durchaus ungewöhnlich. Die bei weitem häufigste Form der Meningitis tuberculosa führt zur Bildung wirklich ausgesprochener Tuberkelknötchen mit umfangreicher centraler Verkäsung. Sie liegen in besonders reichlicher Zahl in der Nachbarschaft der Gefässe, doch pflegt die ganze Pia mater mehr oder minder an der Entzündung theilzunehmen, indem sich in ihren Maschen je nach der Intensität der Entzündung grössere Mengen mehr oder weniger trüben Oedems ansammeln, oder aber das Gewebe sogar selbst vereitert oder fibrinös aufquillt. Die Knötchen selbst zeigen sehr bald, wenigstens die grösseren von ihnen, central beginnende Verkäsung, diese der Tuberculose zukommende, für sie charakteristische Degeneration.

Prädilectionssitz ist die Basis des Gehirns und die Fossa Sylvii. Eine zweite, nicht ganz seltene Form der Tuberculose in der Pia mater ist der Solitärtuberkel. Die Tuberkelbacillen kommen an einer einzigen bestimmten Stelle zur Ansiedelung, in deren Umgebung das Gewebe in Wucherung geräth und Knötchen bildet, die sehr schnell in Folge der von den Bacillen producirten Gifte verkäsen. Indem die Entzündungserreger in die Peripherie der Wucherungsbezirke gelangen, wirken sie hier wiederum reizend auf die Nachbarschaft und es entstehen dann allmählich grössere Conglomerate von Tuberkelknötchen, die mehr oder minder verkäst sind. Es ist bekannt, dass diese Solitärtuberkel eine beträchtliche Grösse annehmen und lange Zeit hindurch als einziger Krankheitsheerd in der Schädelhöhle bestehen können und in vielen Fällen ihren Symptomen nach vollständig unter dem Bilde von Tumoren auftreten, bis dann schliesslich eine von ihnen oder von anderen Verkäsungsheerden ausgehende allgemeine Tuberculose den Tod des Individuum herbeiführt. Auch hier bei dem Solitärtuberkel tritt die Verkäsung wieder als das eigentlich Charakteristische in die Erscheinung.

Anders liegt die Sache in unserem Falle. Auch hier besteht eine chronische, über lange Zeit auf einzelne isolirte Bezirke beschränkte Erkrankung der Pia, auch hier finden sich Tuberkelknötchen in grosser Menge in den Erkrankungsheerden, aber es fehlt in den Heerden und zwar in allen die Verkäsung, das hier gebildete Granulationsgewebe zeigt eine ausgesprochene Tendenz zum Uebergang in den fibrösen Zustand, zur Vernarbung, deren Produkt die Schwarten und schwieligen Verdickungen der Pia bilden. Auf diese Weise sind hier Veränderungen geschaffen, die wir viel häufiger bei Syphilis, als wie bei Tuberculose antreffen. Die Erkrankung muss ganz ausserordentlich chronisch und schleichend verlaufen sein, das zeigt sowohl der anatomische Befund, wie auch die Krankengeschichte. Zwar finden sich jetzt bei der Section auch sonst in der Pia einzelne wirkliche Tuberkelknötchen und Oedem, auch Hydrocephalus, aber die Grösse der Knötchen sowie ihr Aufbau aus ausschliesslich runden Zellen zeigt, dass diese Herde, d. h. die Allgemeinerkrankung der Pia mater, erst in jüngster Zeit begonnen hat, man geht vielleicht nicht fehl, wenn man das Auftreten des Fiebers und die Verschlechterung des Allgemeinzustandes vier Wochen vor dem Tode mit dem Einsetzen der Gesammterkrankung der Pia in Zusammenhang bringt, während die Anfänge dieser grösseren Schwarten sicher über Monate zurückreichen, vielleicht stehen sie mit dem in den letzten 8 Monaten aufgetretenen Erbrechen in ätiologischem Zusammenhange.

Aehnliche Fälle sind in der einschlägigen Literatur bisher nur in ganz verschwindender Zahl und unvollständiger Weise berichtet worden, in den gebräuchlichen Lehrbüchern der pathologischen Anatomie ist nichts von einem derartigen Vorkommen der Tuberculose in der Pia mater erwähnt, auch die Lehrbücher der Gehirnkrankheiten lassen diese Veränderung der Pia entweder überhaupt unerwähnt, wie z. B. Hirt[1]), oder sie stellen diese Schwartenbildung in einen gewissen Gegensatz zu der tuberculösen Meningitis und den durch sie herbeigeführten Verdickungen [Wernicke[2])]. In seinem umfangreichen Werke über

[1]) Hirt, Pathologie und Therapie der Nervenkrankheiten. Wien und Leipzig 1890.

[2]) Wernicke, Lehrbuch der Gehirnkrankheiten. Berlin 1883.

die Meningitis tuberculosa der Erwachsenen führt Seitz[1]) unter 67 ausführlich beobachteten Fällen nur einen einzigen Fall (No. 50), der vielleicht etwas Aehnliches wie der vorliegende zeigt; es heisst dort S. 193: „Am inneren Rande der Grosshirnhemisphäre, ungefähr in der Mitte, finden sich in der Pia zahlreiche Knötchen und neben ihnen eine ziemlich ausgedehnte, sehnige, plattenartige Verdickung der weichen Hirnhäute.“ Eine genauere Beschreibung wird hier ebenso wenig gegeben wie bei dem Falle 47, in dem nur von einer geschwulstartigen Verdickung der Pia gesprochen wird, so dass also thatsächlich nicht festzustellen ist, inwieweit diese Fälle dem vorliegenden gleichen.

Dieser Befund an der Pia erinnert mich lebhaft an einen im letzten Sommer untersuchten tuberculösen Heerd im Musculus triceps, bei dem auch ebenso wie hier die Verkäsung gegenüber der Narbenbildung ganz und gar zurücktrat. Auch da war in dem Muskelfleisch ein grösserer sehnenartiger Heerd entstanden, in dessen Peripherie man bei genauem Hinsehen noch die kleinen isolirten Tuberkel unterscheiden konnte. Auch der Solitärtuberkel im Muskel konnte sehr leicht eben wegen der Narbenbildung für ein Produkt syphilitischer Wucherung gehalten werden.

Vielleicht ist diese Form der Tuberculose in der Pia mater doch nicht so ganz selten und der Zweck dieser Zeilen würde erfüllt sein, wenn sie zur richtigen Erkenntniss und Beurtheilung ähnlicher Befunde beitrügen.

[1]) Seitz, Die Meningitis tuberculosa der Erwachsenen. Berlin 1874.

VI.

Zur Histologie und Histogenese der primären Nierengeschwülste.

(Aus dem Pathologischen Institut zu Strassburg i. E.)

Von Dr. Paul Manasse,
vormals II. Assistenten des Instituts.

(Schluss von Bd. 143. S. 323.)

(Hierzu Taf. III.)

C. Die von heterologen Keimen ausgehenden Nierengeschwülste.

Bekanntlich hat Cohnheim die Theorie aufgestellt, dass sämmtliche Geschwülste aus Keinem hervorgehen, welche bei der intrauterinen Entwickelung abnormer Weise sich in ein andersartiges Gewebe verirrt haben. Diese Theorie ist leider Theorie geblieben, denn bei der Mehrzahl der Geschwülste ist eine derartige Genese nicht bewiesen worden, man musste deshalb versuchen, die Geschwülste, welche aus einem, dem ergriffenen Organ nicht fremden Material bestehen, auf eine abnorme Wucherung der sessilen Elemente zurückzuführen, d. h. also die Matrix der Geschwulst in das betreffende Organ zu verlegen.

Nun giebt es aber gerade in der Niere zwei Arten von Geschwülsten, welche aus Geweben bestehen, die der Niere als solcher fremd sind. Von diesen ist es als sicher erwiesen zu betrachten, dass sie aus embryonal aberrirten Keimen entstehen, zumal da die Organe, welche die diesen Tumoren charakteristischen Gewebsarten normaliter enthalten, bei der fötalen Entwickelung der Nierenanlage sehr nahe treten. Es sind dies erstens die Geschwülste, welche von aberrirten Nebennierenkeimen ausgehen (Strumae suprarenales aberratae), zweitens die Rhabdomyome.

I. Die von versprengten Nebennierenkeimen ausgehenden Geschwülste und ihre Beziehungen zu den primären Nebennierengeschwülsten.

Auf diese Art der Nierengeschwülste habe ich schon bei Besprechung der Adenome kurz hingewiesen (A. I.), muss aber jetzt noch etwas genauer auf dieselben eingehen.

Grawitz hat vor 10 Jahren die Lehre aufgestellt, dass die sog. Lipome der Niere keine wahren Fettgeschwülste seien, sondern von versprengten Nebennierenkeimen ausgingen, welche unter der Kapsel der Niere gar nicht so selten anzutreffen wären. Er vergleicht diese kleinen Tumoren mit den Virchow'schen Strumae suprarenales und findet die Struktur beider Geschwulstarten vollständig übereinstimmend. Er illustrirt diese Aehnlichkeit sehr treffend durch die Figuren 2 und 7: denn die fetthaltigen Zellen in säulenförmiger Anordnung sind für die Nebenniere selbst, sowie für ihre hyperplastischen Tumoren recht charakteristisch. Grawitz vergleicht dann mit diesen kleinen Nierengeschwülsten einen grossen Tumor, welcher nach seinem histologischen Verhalten auf die gleiche Genese zurückzuführen ist, wie jene sog. Lipome. Für diese Ansicht stützt sich Grawitz auf folgende 6 Punkte: 1) die Lage der Geschwulst unter der Kapsel, 2) die gänzliche Verschiedenheit der Tumorzellen von den Harnkanälchenepithelien, 3) der Fettgehalt der Zellen, 4) die Abgrenzung der Geschwülste von der Nierensubstanz durch eine deutliche bindegewebige Kapsel, 5) ein dem Bau der Nebenniere analoges Verhältniss zum Zwischengewebe, 6) das gleichzeitige Auftreten von Amyloid an den Gefässen des Tumors, sowie an der Rinde der Nebenniere.

Später erschienen dann die Arbeiten von Wiefel, Ambrosius, Strübing, Benecke, Horn, Askanazy, Lubarsch, Hildebrand und Anderen, welche die Grawitz'schen Befunde bestätigten, bezw. weiter ausführten. Besonders Lubarsch hat in einer ausführlichen Arbeit an einem grösseren Material diese Geschwulstart genau geschildert und hat auch verschiedene neue Punkte angegeben, welche für dieselbe charakteristisch sein sollen.

Grawitz bespricht auch die eventuelle Bösartigkeit dieser Geschwülste und warnt am Schlusse seiner zweiten Abhandlung

davor, die bei den accessorischen Strumen gewonnenen Erfahrungen irgendwie weiter zu generalisiren. Dieser Warnung sind leider nicht alle Autoren gefolgt, welche jene Art von Geschwülsten fernerhin beschrieben haben.

In erster Linie ist hier Horn zu nennen; derselbe rechnet, wie schon an anderer Stelle bemerkt, auch die papillären und die alveolären Adenome Weichselbaum's und Greenish's zu den Strumae aberratae; eine Ansicht, die wohl für die alveoläre Form zutreffend, für die papilläre dagegen unhaltbar ist.

Ferner rechnet Horn die Angiosarcome de Paoli's hierher, ebenso wie Lubarsch; auch für das von Driessen beschriebene Endotheliom nimmt Lubarsch die suprarenale Genese in Anspruch; und es muss allerdings zugegeben werden, dass die morphologische Aehnlichkeit, sowie der Glykogengehalt sehr leicht zu dieser Ansicht verleiten können. Driessen beschreibt aber einen Tumor derselben Art vom Knochen, und so gebaute Endotheliome sind in der That nicht selten, wie aus der soeben erschienenen Arbeit von Volkmann zu ersehen ist. Es muss also die Lubarsch'sche Deutung des Driessen'schen Falles den Schluss involviren, dass derartige Endotheliome in der Niere überhaupt nicht vorkommen, dass diese Tumoren hier vielmehr stets von versprengten Nebennierenkeimen ausgingen, niemals von den Endothelien der Lymphgefässe. Und darin scheint mir Lubarsch entschieden zu weit gegangen zu sein; auch seine gegen Driessen vorgebrachten Gründe haben mich nicht überzeugen können.

Während nun die meisten Autoren sich der Grawitz'schen Theorie angeschlossen haben, fehlt es auch nicht an Gegnern, welche jenen Geschwülsten eine andere Genese vindiciren, als die suprarenale. Sudeck hält, wie wir oben schon gesehen haben, die fraglichen Geschwülste für Adenome, hervorgerufen durch eine Wucherung der Harnkanälchen; Driessen jedoch nimmt nur für seinen Tumor, der, wie bemerkt, nach Lubarsch gleichfalls zu den Strumae aberratae gehören soll, die endotheliale Genese in Anspruch. Auch Hildebrandt bezeichnet 3 von ihm beschriebene Tumoren ähnlicher Art als Endotheliome.

Es sind also drei Ansichten, welche bei den verschiedenen Autoren über die Entstehung dieser Geschwülste bestehen: Ent-

wickelung aus versprengten Nebennierenkeimen, aus präformirten Epithelien, aus präformirten Endothelien. Besonders die beiden ersten dieser Ansichten sind von den betreffenden Autoren mit ziemlicher Exclusivität vertheidigt worden. Vielleicht ist hier ein Wort Virchow's aus seiner Cellularpathologie am Platze; er sagt: „Wie immer führt die Exclusivität zu Einseitigkeit und damit zum Irrthum". „Jeder Forscher betrachtet seine Erfahrungen als die maassgebenden, und statt zu fragen, ob nicht vielleicht auch der andere Forscher richtig gesehen habe, erklärt er die fremden Angaben, welche mit den seinigen nicht übereinstimmen, sofort für falsch" (S. 98). Diese Worte scheinen mir ganz speciell für das vorliegende Thema zu gelten, ebenso wie der folgende Satz, welcher kurz vor den eben citirten zu lesen ist: „Dasselbe Gewebe kann auf die eine und auf die andere Weise entstehen". Denn es giebt Bilder in Adenomen und Endotheliomen der Nieren, welche einzelnen Stellen von Strumae suprarenales vollständig gleichen. Deshalb darf man natürlich nicht diese 3 Arten zusammenwerfen und alle auf eine einzige Genese zurückführen wollen. Man muss vielmehr versuchen, an möglichst jungen Tumorstellen Bilder aufzufinden, welche uns auf die Genese führen. Für die Adenome und Endotheliome glaube ich diesen Punkt in den ersten Capiteln genügend behandelt zu haben. Für die von versprengten Nebennierenkeimen ausgehenden Geschwülste muss der Nachweis richtigen Nebennierengewebes oder doch des höchst charakteristischen Nebennieren-Adenomgewebes verlangt werden, um ihre Identität festzustellen. Das wird natürlich an weit vorgeschrittenen Tumoren nicht immer möglich sein, und in solchen Fällen wird man nothgedrungen die genauere histologische Diagnose in suspenso lassen müssen; denn ich möchte noch einmal betonen, dass sowohl die Strumae aberratae, als auch die Adenome und endlich die Endotheliome (bezw. Angiosarcome überhaupt) der Niere ganz die gleichen Bilder zu liefern im Stande sind.

Am einfachsten wird die Diagnose bei den kleinen, fetthaltigen, in der Nierenrinde gelegenen Tumoren sein, deren Struktur vollständig der der Nebenniere gleicht. Dieselben sind recht häufig. — Ein Beispiel mag hier genügen.

Fall XX.

Runder, gelber, fetthaltiger Tumor der Nierenrinde, bedeckt von der Kapsel, 5 mm im Durchmesser, zufälliger Sectionsbefund; fixirt in Müller'scher Flüssigkeit.

Mikroskopisch besteht der Tumor aus einem höchst charakteristischen Gewebe: Sehr dünnes bindegewebiges Stroma schliesst Zellhaufen von verschiedener Gestalt ein. Am äusseren Rande sind dieselben klein, theils rundlich, theils länglich; in der nach innen folgenden Zone bilden die Zellen lange, regelmässige, solide Cylinder ohne Lumen, welche theils eine, theils zwei Reihen von Elementen enthalten. Dann folgt wieder eine Zone, welche aus kleineren Zellhaufen besteht, manchmal liegen sogar nur einzelne Zellen im Bindegewebe; in dieser Zone zeigen die Zellen in ihrem Innern häufig hellgelbes, feinkörniges Pigment angehäuft; dann aber mehr nach der Niere zu haben die Zellen ein homogenes Protoplasma von dunkelbrauner Farbe. Sonst sind die Zellen, besonders in der aus Cylindern bestehenden Partie, mittelgross, viereckig oder polyedrisch, haben ein dunkelkörniges, oft mit Fetttropfen durchsetztes Protoplasma und einen gut färbbaren Kern. Mit Nierenepithelien haben die Zellen keine Aehnlichkeit. — Der ganze Tumor hat auf dem zur Nierenoberfläche senkrechten Schnitt eine exquisit keilförmige Gestalt. Gegen das Nierengewebe ist er stellenweise durch eine bindegewebige Grenze abgesetzt; überall ist dieselbe jedoch nicht zu constatiren; hier stösst dann Tumor- und Nierengewebe dicht an einander.

Also unterliegt es keinem Zweifel, dass die kleine Geschwulst von versprengten Nebennierenkeimen ausgeht. Denn dieselbe besteht in der That nur aus Nebennierengewebe. Und zwar handelt es sich hier nicht nur um eine Versprengung von Nebennierenrinde, sondern auch von Zona pigmentosa und selbst von Marksubstanz, welche deutlich an den durch chromsaures Kali braungefärbten Zellen zu erkennen war. — Uebrigens erscheint es mir sehr fraglich, ob man diese kleinen (5 mm) Gebilde schon als Geschwülste bezeichnen kann oder einfach als abgesprengte Nebennierenstücke. Denn ob hier in der That eine Wucherung des aberrirten Keimes stattgefunden hat, lässt sich gar nicht sagen.

Wir hätten dann die Tumoren zu besprechen, die man als Typen der Struma accessoria bezeichnen kann. Es sind dies grössere, gelappte fetthaltige, Geschwülste, die in ihrem feineren Bau keine Abweichung vom Nebennierengewebe zeigen, welches natürlich in seinen einzelnen Complexen stark gewuchert ist, wenn die letzteren auch als solche noch in höchst charakteristischer Weise zu erkennen sind. Hier kommt es noch nicht zur Cysten-, auch

nicht zur Riesenzellenbildung u. s. w.: der ganze Tumor stellt sich nur als eine grosse Menge von richtigem Nebennierengewebe (und zwar meist Rindensubstanz) dar.

Diese ganz reinen Fälle scheinen mir, wie ich aus der Literatur ersehe, recht selten zu sein; ich begrüsste es deshalb mit grosser Freude, als der jetzt zu beschreibende Tumor von Herrn Dr. J. Böckel in's Institut gebracht wurde. Zunächst folgende Daten aus der Krankengeschichte, welche ich der Freundlichkeit des Herrn Dr. Hannes, Assistenten am hiesigen Bürgerspital, verdanke.

Fall XXI (Fig. 11—13.)

M., Catherine, 53 Jahre alt, verheirathet, 2 Kinder, letzte Geburt vor 17 Jahren. Seit 2—3 Jahren verspürte Pat., besonders, wenn sie gebückt arbeitete, Krämpfe im Rücken. Im Februar dieses Jahres fühlte sie plötzlich gleich nach einem Hustenstoss eine ungefähr eigrosse Geschwulst in der Gegend der Gallenblase auftreten, welche wenig Beschwerden verursachte, jedoch nach und nach wuchs. 10. Juli 1894 Operation (Dr. J. Böckel). Exstirpation der Niere mit Tumor, starke Verwachsungen mit den umgebenden Organen. Heilung nach 29 Tagen; während derselben machte Pat. noch eine 8tägige Pneumonie durch. Pat. hat seit ihrer Entlassung nichts von sich hören lassen. — Der Tumor (Fig. 11) hat die Grösse einer Mannsfaust und liegt in dem oberen Pol der Niere, ist von der Nierenkapsel überzogen. Die Oberfläche ist im Allgemeinen glatt, nur wenige Höcker ragen über dieselbe hervor. Auf dem Schnitt zeigt sich, dass der Tumor aus einzelnen, bis wallnussgrossen Läppchen besteht, welche stets ein gelbes, fettiges Aussehen zeigen. Die Substanz ist von festweicher Consistenz, auf dem Schnitt etwas körnig und überquellend. In der Mitte des Tumors zeigt sich eine derbere, strahlige, entschieden bindegewebige Stelle, von der einige Bindegewebszüge in den übrigen Tumor hineingehen; diese Bindegewebszüge sind durch eine auffallend glasige Beschaffenheit ausgezeichnet. Am obersten Ende der Geschwulst findet sich eine dunkelrothe, weichere, hämorrhagische Stelle von Haselnussgrösse. — Von der Nierensubstanz ist der Tumor sehr scharf durch eine deutliche bindegewebige Kapsel getrennt. Nierenbecken frei von Tumormassen, weder zusammengedrückt, noch dilatirt.

Mikroskopisch lässt sich am frischen Präparat fast nur ein grosser Fettgehalt nachweisen, von einzelnen Zellen sieht man polyedrische epitheliale Elemente, welche mit Fetttröpfchen überladen sind. Bei Zusatz von Jodlösung bildet sich eine braune Wolke um den Schnitt herum, Einzelheiten lassen sich aber nicht erkennen. — Härtung in Sublimat und Alcohol absolutus.

Nach 24stündiger Härtung in absolutem Alkohol ist der Fettgehalt nur zum Theil verschwunden: man sieht Reihen und Haufen von Zellen, welche

mit ziemlich grossen Fetttropfen gefüllt sind, ein Bild, welches sehr an die Nebennierenrinde erinnert.

Nach vollständiger Härtung zeigte sich in den Schnitten folgendes Bild: Sehr feines, bindegewebiges Stroma, welches fast nur aus Capillaren oder kleinen Venen bestand, bildete ein Netzwerk mit theils cylindrischen, theils rundlichen Maschen. In diesen lagen Zellen von hellem, blasigem Aussehen, aus welchen das Fett jetzt vollends extrahirt war; sie waren ziemlich gross, von cubischer oder rundlicher Gestalt, zeigten stets die gleiche Grösse, sowie einen gut färbbaren Kern. Die Elemente waren stets sehr scharf von einander abgegrenzt und bildeten immer solide Haufen oder Cylinder, welche von jenem feinen Stroma eingehüllt waren. Niemals kam es zur Bildung von Hohlräumen oder Kanälen, welche etwa mit jenen Zellen ausgekleidet waren. Die Zellen selbst, sowie ihre Anordnung, besonders in den Theilen, in welchen lange, neben einander liegende Cylinder zu sehen waren, erinnerten auch jetzt noch sehr an die Zellsäulen der Nebennierenrinde. — Ausser dem Fett zeigten die Tumorzellen noch eine andere Einlagerung glasiger hyaliner Natur, welche nach Zusatz von Jodlösung ein intensiv braunes Colorit annahm, und somit offenbar Glykogen darstellte.

Dies Glykogen lag in ganz verschiedener Form in den Zellen, meist waren es Kugeln von verschiedener Grösse, dann aber auch Stäbchen oder Keulen, sowie ganz unregelmässige Formationen kamen vor; stets aber zeigten sich diese Gebilde abgerundet, so dass ich immer den Eindruck gewann, fixirte Tropfen eines einst flüssigen Materials vor mir zu haben. Manchmal war die Zelle fast ganz von Glykogen ausgefüllt, häufiger jedoch war ein Theil des Protoplasmas frei geblieben, niemals war der Kern ergriffen. In den Zellen, welche nicht vollständig mit Glykogen ausgefüllt waren, lag das Glykogen öfters zwar in der nächsten Umgebung des Kerns, häufiger jedoch am Rande der Zelle; sehr schöne Bilder erhielt ich, wenn ich die Schnitte mit Alauncarmin vorfärbte und die Weigert'sche Fibrinfärbung folgen liess; hierzu wurden die Lösungen in sehr starken Concentrationen angewandt; weil anderenfalls die Methode leicht versagte. Bei Anwendung dieser Weigert'schen Methode präsentirte sich das Glykogen häufig in Gestalt von feinsten Körnchen (Fig. 13); die oben erwähnte Tropfenform kam besser an den Jodpräparaten zum Ausdruck. — Die makroskopisch glasigen Bindegewebszüge zeigten mikroskopisch eine helle, glänzende, hyaline Beschaffenheit; nur wenige Bindegewebszellen und Gefässe liessen sich in ihm nachweisen.

Hier sehen wir also einen Tumor vor uns, welcher, wie schon oben bemerkt, geradezu als Typus der Struma accessoria anzusprechen ist. Hierfür sprach makroskopisch (Fig. 11) die Lage der Geschwulst am oberen Pol unter der Nierenkapsel, der starke Fettgehalt, das glasige, helle Bindegewebe, welches die ganze Geschwulst in einzelne, ziemlich grosse Läppchen trennte.

Mikroskopisch waren nun höchst charakteristisch die Bilder, welche ich an Handschnitten von Gewebstheilen erhielt, die nur einen Tag in Alkohol gelegen hatten. Hier war die Aehnlichkeit mit der Nebennierenrinde durch die Säulen mit stark fetthaltigen Zellen eine geradezu frappante. Nach vollständiger Härtung und Extrahirung des Fettes fiel dann das gleichfalls höchst charakteristische zarte Bindegewebe auf, welches die Zellcylinder als feine Septen von einander trennte. Diese Zellcylinder zeigten also, wie schon bemerkt, eine ganz regelmässige, häufig parallele Anordnung, waren stets solide, meist von sehr schmalem Durchmesser, wie die bekannten Zellsäulen der Nebennierenrinde. Stellenweise jedoch waren sie auch nicht so schmal, zeigten sich vielmehr zu grösseren Kolben ausgewachsen, wie aus der Fig. 12 deutlich zu ersehen ist.

Was die Zellen betraf, so glichen sie gleichfalls vollständig denen der Nebennierenrinde: sie waren meist viereckig, auch mit abgerundeten Ecken, zeigten starken Fettgehalt und hatten immer die gleiche Grösse.

Der Tumor scheint mir also zweifellos hervorgegangen aus einem unter die Nierenkapsel versprengten Nebennierenkeim; und zwar handelt es sich um einen reinen hyperplastischen Tumor ohne Veränderung der Struktur und der charakteristischen Elemente von zweifelloser Benignität.

Dieser Tumor gleicht also vollständig den primären Nebennierengeschwülsten, welche auf eine gutartige Wucherung der präformirten Elemente zurückzuführen sind. Ich halte es nicht für nöthig, auf die genauere Beschreibung dieser gleich gebauten Nebennierenadenome hier näher einzugehen, zumal da ich schon früher in einer kleineren Arbeit diese Geschwulstart näher besprochen habe.

Besonders bemerkenswerth ist noch der grossartige Glykogengehalt der Zellen, auf den Lubarsch bei diesen Geschwülsten vor einiger Zeit aufmerksam gemacht hat. Er hält diesen Glykogengehalt bei den von versprengten Nebennierenkeimen ausgehenden Nierentumoren für etwas ganz Charakteristisches. Und zwar meint er 1), dass derselbe den Geschwülsten dieser Art immer zukomme, dass 2) die anderen Nierentumoren keinen Glykogengehalt aufwiesen. Ich kann nach meinen Erfahrungen

nur dem ersten dieser Sätze zustimmen, denn ich konnte in der That in allen meinen hierher gehörigen Geschwülsten, welche nicht in Müller'scher Lösung fixirt waren, einen recht erheblichen Glykogengehalt constatiren; dagegen muss ich bestreiten, dass die übrigen Nierengeschwülste von Glykogen frei sind: denn wir haben oben (Abschnitt B.) gesehen, dass bei den Bindegewebsgeschwülsten gar nicht selten Glykogen gefunden wurde; bei den Adenomen und Carcinomen der Niere dagegen habe ich dieses Kohlehydrat auch stets vermisst.

Was die Färbung dieses Glykogens nach der Weigert'schen Fibrinfärbemethode anbetrifft, so habe ich bei diesem Tumor recht gute Resultate erzielt, besonders wenn ich eine alte, starke Anilinwasser-Gentianaviolett-, sowie starke Jodlösung benutzte; d. h. mit der erwähnten starken, etwas eingedickten Farbstofflösung glückte die Färbung an diesem Tumor sowohl wie an anderen jedesmal; als dieselbe aber verbraucht war, gelang es mir nicht, wieder eine Lösung, mit der ich überall den gleichen Erfolg hatte, herzustellen. Auf die Brauchbarkeit der Weigert'schen Methode für Glykogenfärbung hat Lubarsch vor einiger Zeit hingewiesen; derselbe hat auch eine Modification angegeben, die ihm aber auch nur in den meisten Fällen gute Resultate lieferte. — Bemerken möchte ich, dass ich bei Anwendung der Weigert-Methode stets den Eindruck gewann, als ob eine beträchtliche Menge Glykogens, vielleicht in Folge der mannichfaltigen Manipulationen aus den Zellen verschwunden, jedenfalls aber nicht mitgefärbt war, denn in den mit Jod behandelten Schnitten aus derselben Serie zeigten sich die Zellen in viel grösserem Maasse mit Glykogen gefüllt.

Bei einer weiteren Gruppe dieser von versprengten Nebennierenkeimen ausgehenden Geschwülste finden wir grossartige Wucherungserscheinungen nicht nur an den einzelnen Zellcomplexen, sondern auch an den sie zusammensetzenden Zellindividuen. Wir haben da also nicht nur eine numerische Hyperplasie, sondern auch eine Vergrösserung der einzelnen Elemente. Die Tumorzellen zeigen oft erhebliche Dimensionen, wachsen sogar zu ordentlichen Riesenzellen aus, bekommen viele und grosse, auch ganz unförmige Kerne, so dass diese Elemente natürlich ohne Weiteres nicht als Nebennierenzellen zu erkennen

sind. Doch auch dieser Vorgang hat sein Analogon in den reinen Adenomen der Nebenniere. Denn auch in diesen Geschwülsten konnte ich schon früher eine erhebliche Vergrösserung der einzelnen Elemente bis zur Riesenzellenbildung nachweisen. Lubarsch hat dann darauf hingewiesen, dass der gleiche Vorgang auch in den Nierengeschwülsten gleicher Genese vorkommt. — Zwei schöne Exemplare dieser Art möchte ich in Folgendem beschreiben.

Fall XXII.

Der Tumor wurde dem Institut von Herrn Dr. Pönsgen in Nassau zugeschickt. 1. Februar 1887. Härtung in Alkohol.

Die Geschwulst hatte die Grösse eines Mannskopfes und zeigte, am unteren Ende aufsitzend, die Niere, von welcher die eine Hälfte noch vollständig normales Aussehen zeigte, während die andere vollständig in den Tumor übergegangen war. Die Oberfläche des letzteren zeigte eine stark höckrige Beschaffenheit, hervorgerufen durch Knoten von Wallnuss- bis Hühnereigrösse, welche sich unregelmässig über die Oberfläche erhoben. Ueberzogen wurde der Tumor der ganzen Ausdehnung nach von der Fortsetzung der Nierenkapsel. Auf dem Schnitt zeigte sich denn, dass, der höckrigen Oberfläche entsprechend, der ganze Tumor sich aus mehreren kleineren zusammensetzte, welche durch starke Bindegewebszüge von einander getrennt waren. — Die Consistenz des Tumors war eine ziemlich feste; in der Mitte eine erweichte Stelle.

Mikroskopisch erwiesen sich sämmtliche Knoten zusammengesetzt aus feinen, bindegewebigen Schläuchen, welche mit Zellen angefüllt waren. Diese Schläuche zeigten keine bestimmte Anordnung, sondern kreuzten sich häufig unter einander, so dass sie sich auf dem Schnitt bald als Cylinder, bald als Scheiben neben einander präsentirten. Die cylindrischen Partien, also die Längsschnitte, umschlossen nun meist eine Doppelreihe oder auch nur eine einfache Reihe von Zellen, die rundlichen, quergetroffenen Theile zeigten dagegen eine radiäre Aufstellung der Zellen, so dass durch dieses Nebeneinander die Vermuthung vollständig gerechtfertigt wurde, dass es sich hier um sehr dünne, solide Zellcylinder handelte, welche durch feine Bindegewebssepten von einander getrennt waren. Die Zellen selbst waren ziemlich gross, viereckig oder polygonal und hatten ein blasiges, mit Vacuolen durchsetztes, seltener ein körniges Protoplasma. Augenscheinlich hatten die blasigen Zellen Fett enthalten, welches durch den Alkohol extrahirt war. Die ganze Zellart, sowie ihre Anordnung hatte eine sehr auffallende Aehnlichkeit mit dem Gewebe der hyperplastischen Nebennierentumoren, ja an manchen Stellen mit der vollständig normalen Nebennierenrinde. In den Zellen sowohl, wie zwischen denselben fanden sich reichliche, helle, glänzende Gebilde, meist von rundlicher, seltener von unregelmässiger Gestalt, welche durch Jodlösung intensiv braun, durch Weigert-Färbung dunkelblau gefärbt

wurden, also augenscheinlich Glykogen darstellten. Nach Russel waren dieselben nicht färbbar. Diese Glykogenabscheidungen fanden sich ferner auch in den Gefässen, sowohl an Leukocyten gebunden, als auch frei im Lumen derselben. — In den Gefässen lagen ferner noch mehrfach epithelartige, den Tumorzellen gleichende Elemente, theils einzeln, theils in grösseren Schollen bei einander liegend; oft auch fanden sich im Lumen nur grössere Kerne von körnigen Höfen umgeben, welche offenbar die Residuen ehemaliger Tumorzellen darstellten. Weiter liess sich manchmal constatiren, dass von dem Tumorgewebe Zapfen, welche gleichfalls aus epithelartigen Zellen bestanden, in die Venen hineinschossen; meist waren diese Zapfen noch von Endothel überzogen, seltener fehlte ein solches. — Von den Tumorzellen ist noch zu bemerken, dass sie nicht immer die gleiche cubische, regelmässige Form, sowie nicht immer die gleiche Grösse zeigten; oft waren sie zu grösseren Elementen, seltener zu richtigen Riesenzellen ausgewachsen. Die letzteren hatten manchmal einen grossen Kern, dann wieder mehrere kleinere. Offenbar waren sie aus den cubischen Tumorzellen hervorgegangen. In einer dieser grossen Zellen fand ich eine einzige, ganz colossale, deutliche Mitose von vollständig regelmässigem Bau. — Das Bindegewebe hatte meist eine hyaline, sehr kernarme Beschaffenheit; es war mit grossen Kalkconcrementen, sowie mit Anhäufungen von körnigem, amorphem, gelbem Pigment durchsetzt.

Fall XXIII.

Frau B., 37 Jahre alt. Tumor der linken Niere, operirt am 7. September 1892 von Herrn Dr. Karewski (Berlin). Der letztere hat den klinischen Verlauf in der freien chirurgischen Vereinigung (Sitzung am 11. Juni 1894) genauer besprochen. Ich kann noch nachtragen, dass die Pat. bis heute (December 1895) vollständig gesund und recidivfrei geblieben ist. — Die mir zur mikroskopischen Untersuchung übergebenen Theile der Geschwulst zeigten folgende Einzelheiten.

Der Tumor setzte sich zusammen aus Knoten und Knötchen von höchst eigenthümlicher Beschaffenheit. Dieselben bestanden aus einem sehr dünnen, bindegewebigen Stroma, in welchem Zellhaufen und -Stränge eingebettet waren. Und zwar waren die letzteren in der Mehrzahl vorhanden, so dass man wohl annehmen kann, dass auch die rundlichen Haufen meist Querschnitten von cylindrischen Zellgruppen entsprachen. Gewöhnlich zeigten diese Cylinder nur 2 Zellreihen, seltener auch mehrere. Das Stroma bestand eigentlich nur aus Capillaren oder kleineren, sehr dünnwandigen Venen, welche die einzelnen Zellgruppen von einander abgrenzten. Die Venen hatten eine höchst eigenthümliche Form: sie waren nehmlich fast niemals rund, also kanalartig gebaut, sondern imponirten als grosse Spalten, welche unter einander sowohl, als auch mit drehrunden Capillaren zahlreiche Communicationen zeigten. Dort, wo die einzelnen Zellcylinder durch jene spaltförmigen, aber doch ziemlich weiten Venen abgegrenzt waren, war das Gefüge des Tumors natürlich ein viel lockereres, als an den Stellen, an welchen die Zellgruppen fest an einander lagen, nur durch feinste Capillaren

getrennt. — Die Zellen waren nicht immer vom gleichen Bau. Meist waren sie von mittelgrosser, cubischer oder polyedrischer Form, hatten einen grossen gut färbbaren Kern und körniges Protoplasma. Dann wieder sah das letztere ganz anders aus: von einer regelmässigen Körnelung war nichts mehr wahrzunehmen, der Zellleib zeigte vielmehr eine ganz feine Streifung oder grosse Vacuolen, welche offenbar in frischem Zustande mit Fett ausgefüllt waren. In diesem Falle war der Kern, sowie der Rest des Protoplasmas durch die Fetttropfen verschmälert und an die Wand gedrückt. Mit dieser starken Vacuolisirung der Zellen ging Hand in Hand eine beträchtliche Vergrösserung der letzteren. Doch war die letztere nicht immer auf Rechnung des Fettgehaltes zu setzen, oft bemerkte ich auch ganz colossale Zellexemplare, deren Inhalt seine regelmässige Körnung ohne auch nur die kleinste Vacuole zeigte. Dagegen war hier häufig eine grosse Anzahl von Kernen in je einer Zelle zu bemerken, so dass man die letztere mit Recht als Riesenzelle bezeichnen konnte. Dann wieder hatte eine derartige Zelle einen einzigen, sehr grossen Kern, welcher oft die wunderbarsten Formen zeigte; hier sahen wir Kugel-, Ei-, Biscuit-, Rosettenform, sowie auch ganz unregelmässige, verzerrte Bilder. — Alle diese Zellen waren offenbar generell nicht von einander zu trennen, vielmehr gehörten sie entschieden einer Gattung an und zeigten nur mehr oder weniger verschiedene Wachsthumsvorgänge. — In den Zellen, sowie im Bindegewebe und in den Gefässen waren nun zahlreiche, kleine, helle, glänzende, seltener grössere Kugeln zu bemerken, welche sich nach Zusatz von Lugol'scher Lösung braun, nach der Weigert'schen Fibrinfärbemethode intensiv blau färbten. — Häufig zeigten sich dann in dem Tumor mehr oder weniger grosse Hämorrhagien, welche oft gerade in einen Zellhaufen eingedrungen waren, und jetzt einen Hohlraum vortäuschten, welcher mit Tumorzellen ausgekleidet und mit Blut angefüllt war. An der Zerrissenheit der Wandung war aber deutlich zu erkennen, dass es sich hier nicht um präformirte Hohlräume, sondern eben um Hämorrhagien handelte. Auch waren häufig Ansammlungen von Blutpigment zu constatiren, welche regellos im Gewebe zerstreut lagen. — An einzelnen Stellen war das die Geschwulstläppchen trennende Bindegewebe viel stärker, als oben angegeben, und zeigte dann bei ziemlicher Kernarmuth eine helle, glänzende Beschaffenheit.

Die beiden geschilderten Geschwülste sind so ähnlich, dass wir sie wohl gemeinschaftlich besprechen können. Zunächst haben wir also stellenweise reine Struma suprarenalis-Struktur: Zellsäulen in feinen, fast nur aus Capillaren bestehenden Bindegewebshüllen liegend, aus epitheloiden, cubischen Zellen bestehend, welche letztere sich durch Fett- und Glykogengehalt auszeichnen. Wenn wir hier also noch an vielen Stellen den Typus des Nebennierenadenoms haben, sind jedoch auch Partien vorhanden, wo die Struktur eine ganz andere ist. Und zwar sind die Zell-

cylinder stellenweise zu grösseren Kolben ausgewachsen, die Zellen selbst zeigen ein bedeutendes Eigenwachsthum, haben sich häufig in richtige Riesenzellen umgewandelt, kurz die Wucherung von Zellcomplexen und Zellindividuen ist eine viel grössere geworden. Wie schon oben bemerkt, sehen wir die gleichen Vorgänge auch an den hyperplastischen Tumoren der Nebenniere selbst; und diesen Parallelismus zwischen den primären Nebennierengeschwülsten und den von versprengten Nebennierenkeimen ausgehenden Nierentumoren möchte ich überhaupt etwas mehr betonen.

Auf eine Besonderheit will ich hier noch hinweisen, welche ich auch schon bei den reinen typischen Tumoren, sowie bei den primären Nebennierenadenomen, wenn auch in geringerem Grade, beobachten konnte. Ich meine das Verhalten der Venen. Abgesehen von den, in das Venenlumen hineinragenden Parenchympfröpfen, welche ich auch bei ganz normalen Nebennieren beschrieben habe, finden sich in diesen Geschwülsten venöse Gefässe, welche ganz sicher keine Röhrenform haben, sondern grossen Spalträumen entsprechen, die die einzelnen Parenchymkörper von einander abgrenzen. Das ganze sogenannte Stroma dieser Tumoren ist nehmlich häufig gar kein besonderes Bindegewebe, sondern wird nur von dünnwandigen, klaffenden, mehr oder weniger mit Blut gefüllten Gefässen gebildet. Ich habe nun fast niemals ein rundes Lumen an diesen Gefässen entdecken können, stets präsentirte sich der Querschnitt als dreieckige oder viereckige Figur mit lang ausgezogenen Zipfeln. Die Venen haben also fast durchgehends die Form von Spalten, welche oft eine erhebliche Breite aufweisen und, nach den Bildern an auf einander folgenden Schnitten zu schliessen, ganz unregelmässige Figuren haben müssen. Sie passen sich nehmlich der Form der Zellstränge an. Die letzteren erscheinen stets sehr lose an einander gefügt, ein continuirliches, festes Gewebe findet sich eigentlich nur innerhalb der rein epithelialen Zellhaufen, so dass der ganze Tumor ein loses Geflecht von mehr oder weniger dicken Zellsträngen darstellt, welche nur durch jene spaltförmigen Bluträume von einander getrennt werden.

Im Gegensatz zu den Venen finden sich Arterien in diesen Tumoren nur sehr spärlich, ebenso wie in der Nebenniere selbst

die Venen, bezw. die venösen Räume auch in viel grösserer An zahl vorhanden sind, als die Arterien. — Die geschilderte Bauart zeigt sich auch an einigen der Sudeck'schen Abbildungen; ich komme auf diese Arbeit noch weiter unten zurück.

Auf ein Moment, welches den Nachweis der suprarenalen Natur dieser Geschwülste wesentlich erleichtern würde und auf welches bisher wenig Gewicht gelegt worden ist, möchte ich die Aufmerksamkeit lenken. Da es sehr schwer ist, einer epithelähnlichen Zelle anzusehen, woher sie stammt, so gelingt der Nachweis von Rindensubstanzzellen in den fraglichen Tumoren nicht immer, selbst wenn sie Fett und Glykogen enthalten. Es giebt jedoch in der Nebenniere eine andere Art von Zellen, welche sich nur in der Marksubstanz dieser Organe (und in der Glandula carotidea, Stilling) finden; dieselben sind leicht daran zu erkennen, dass sie, wenn man die Nebennieren mit chromsauren Salzen behandelt, ein braunes Colorit annehmen. Es müsste deshalb darauf geachtet werden, dass die auf Nebennierenkeime verdächtigen Nierentumoren wenigstens zum Theil in Müller'scher Flüssigkeit, Kal. oder Ammon. bichrom. eingelegt werden. Diese Braunfärbung der Zellen in hierher gehörigen Nierengeschwülsten ist, soweit mir bekannt, nur von Weichselbaum und Greenish (in den von ihnen so benannten alveolären Adenomen) und von Ambrosius (Fall 1) beschrieben worden. Nach der Schilderung des letzteren müssen diese bräunlichen Zellen von den mit Blutpigment gefüllten sich wesentlich unterschieden haben, wenn er selbst auch diesen Unterschied nicht besonders hervorhebt.

Um die Möglichkeit nachzuweisen, dass überhaupt in jenen Nierentumoren ausser den Rindensubstanzzellen auch Markzellen sich an der Neubildung betheiligen können, sind zwei Voraussetzungen erforderlich: 1) dass Markpartikelchen überhaupt in den versprengten Keimen (ohne Wucherung) zu finden sind; 2) dass es in der Nebenniere selbst Tumoren giebt, welche aus gewucherten Markzellen bestehen, dass also den letzteren überhaupt eine erhebliche Wucherungsfähigkeit zukommt.

Die erste Frage ist unbedingt zu bejahen: Markzellen sind in den versprengten Nebennierentheilchen gar nicht selten zu finden (s. o. Fall 20). Zur Beantwortung der zweiten Frage, ob

in der Nebenniere hyperplastische Tumoren vorkommen, welche aus jenen Marksubstanzzellen bestehen, möchte ich den folgenden Fall beschreiben.

Fall XXIV.

R. Peter, 64 Jahre alt. 14. November 1893. Als zufälliger Sectionsbefund: Tumor der linken Nebenniere, von Hühnereigrösse, weisser Farbe und festweicher Consistenz.

Gehärtet in Müller'scher Flüssigkeit, zeigte sich, dass die Geschwulst offenbar der Marksubstanz angehörte, dass sie die Rindensubstanz grösstentheils zum Schwinden gebracht hatte, welche sie als dünne Kapsel überzog; nur am oberen Pol war auf dem Sagittalschnitt noch ein 5 mm langes wohl erhaltenes Stück anscheinend normaler Rindensubstanz zu bemerken. Die Schnittfläche zeigte nach der Härtung eine auffallend braune Farbe, welche theils stärker, theils schwächer auftrat.

Mikroskopisch erwies sich die Rindensubstanz sehr schmal, nur noch spärliche Züge normaler Rindenzellen waren zu erkennen. Der Tumor selbst bestand aus einem sehr zellreichen Gewebe, indem sich nur sehr wenige dünne Bindegewebszüge, jedoch ziemlich viele klaffende Gefässe vorfanden. Diese feinen Bindegewebszüge grenzten meist Haufen ab, welche ausschliesslich aus Zellen bestanden. Letztere hatten ein höchst eigenartiges Gepräge: Allen gemeinschaftlich war eine braune Farbe, durch welche das Protoplasma in diffuser Weise imbibirt war. Dieser braune Farbenton zeigte alle Nuancen von dunkelbraun bis hellgelb; vereinzelte Elemente erschienen auch vollständig frei von Farbstoff. An anderen Stellen fand sich, allerdings höchst selten, der Zellleib angefüllt mit hellgelben, körnigen Pigmentpartikelchen (offenbar Blutpigment), vollständig verschieden von jenen vorher beschriebenen, diffus braunen Zellen. Die Form der letzteren bot nun die weitgehendsten Unterschiede dar, wenn auch die einzelnen Elemente entschieden der gleichen Art angehörten. Die kleinsten Zellen unterschieden sich weder was ihre Grösse, Gestalt und Verhalten des Kerns anbetraf, irgendwie von den normalen braunen Markzellen. Dann fanden sich aber grössere Elemente von viereckiger, rundlicher oder keulenförmiger Gestalt, welche meist einen grösseren oder mehrere kleinere Kerne hatten; daneben, in grosser Anzahl, richtige Riesenzellen von der gleichen Verschiedenheit in der Gestalt; und zwar wurden hier ganz colossale Dimensionen und höchst abenteuerliche Formen erreicht: allen gemeinschaftlich war die mehr oder weniger starke braune Farbe. — Die Kerne waren meist zu mehreren in einer Riesenzelle vorhanden, sie waren zum Theil erheblich grösser, als die normalen Kerne der Marksubstanzzellen. Was ihre Anordnung anbetraf, so lagen sie oft regellos durch einander im Protoplasma, dann wieder wandständig, so dass sie an Langhans'sche Riesenzellen erinnerten. — Bezüglich des Lageverhältnisses der einzelnen Zellen zu einander ist zu bemerken, dass die kleineren, den normalen Markzellen gleichenden Elemente gewundene Reihen oder Stränge bildeten, ganz wie in der normalen Nebenniere. Die

grösseren Elemente jedoch lagen ziemlich regellos in Haufen bei einander, welche letztere durch feine, seltener durch breite, hyaline Bindegewebszüge von einander getrennt wurden. In diesen Haufen lagen die Riesenzellen manchmal so dicht bei einander, die Contouren waren so undeutlich, dass es schwer war, die einzelnen Zellindividuen von einander abzugrenzen.

Wir sehen hier also einen Tumor vor uns, welcher sowohl makroskopisch, wie mikroskopisch der Marksubstanz angehört; und zwar handelt es sich um einen reinen hyperplastischen Tumor, welcher fast ausschliesslich aus den specifischen Elementen, eben jenen braunen Zellen der Marksubstanz besteht. Von grossem Interesse ist es, dass wir auch hier wieder ausser der numerischen Hyperplasie eine grossartige Hypertrophie der einzelnen Zellindividuen beobachten können, welche zur Bildung ganz colossaler Riesenzellen von brauner Farbe führte.

Diese Fälle scheinen mir sehr selten zu sein: ich selbst konnte früher einmal einen sehr ähnlichen Fall gleichfalls mit Zellvergrösserung beschreiben, doch war damals wegen der Fixirung in Alkohol der Nachweis jener braunen Zellen nicht mehr möglich.

Jedenfalls ist durch das Vorkommen derartiger Fälle theoretisch die Möglichkeit gegeben, dass sich bei der Entstehung der von versprengten Nebennierenkeimen ausgehenden Nierengeschwülste auch die Marksubstanz in erheblicher Weise betheiligen kann. Der directe Beweis ist durch die Befunde der oben genannten Autoren erbracht worden.

Ueberhaupt scheint es mir angemessen, behufs Feststellung der Diagnose dieser Geschwülste mehr als bisher die primären Tumoren der Nebenniere selbst zum Vergleich heranzuziehen.

Es ist das nöthig, um die Fälle genauer charakterisiren zu können, welche nicht mehr den reinen Typus des Nebennierenadenoms darbieten, besonders diejenigen, welche nicht nur aus soliden epithelialen Zellcylindern bestehen, sondern auch mit Epithel ausgekleidete Hohlgebilde, wie Schläuche oder ächte Cysten enthalten. Bei diesen Abarten wird natürlich immer die Frage aufgeworfen werden müssen, stammen diese Geschwülste wirklich von versprengten Nebennierenkeimen ab, oder haben wir es hier einfach mit hyperplastischen, homologen Tumoren, mit richtigen Nierenadenomen zu thun.

Es ist dieser Punkt Gegenstand einer heftigen Polemik zwischen Lubarsch und Sudeck geworden; und der letztere tritt durchaus dafür ein, dass der grösste Theil der sogenannten Strumae suprarenales aberratae ebenso wie seine eigenen 4 Fälle Nierenadenome wären.

Was zunächst die drei ersten Sudeck'schen Fälle anbetrifft, so finde ich, dass an ihnen gerade das, was er besonders beweisen will, nicht sehr deutlich zu erkennen ist; denn wenn diese Tumoren den Typus der Harnkanälchen wiedergeben sollen, so müssten sie doch der Hauptsache nach aus richtigen Drüsenschläuchen, Hohlräumen oder Cysten bestehen. Das ist aber keineswegs der Fall. Denn über seinen ersten Tumor äussert er sich bezüglich dieses Punktes folgendermaassen: Selten sieht man ein deutliches Lumen, sondern die einzelnen Zellen stossen in der Regel in der Mitte der Zellcomplexe gegen einander. An einer Stelle befinden sich mehrere kleinere Hohlräume, welche mit rothen Blutkörperchen und Geschwulstzellen gefüllt sind und mit einschichtigem Epithel ausgekleidet sind. Auch bei seinem zweiten Falle fanden sich keine Lumina in den Zellcomplexen nur an einer Stelle eine Gruppe von etwa 30 Hohlräumen; ähnlich verhält es sich mit seinem dritten Fall. Ueberall sind die cystischen Bildungen in verschwindend kleiner Anzahl vorhanden (stellenweise handelt es sich sogar wahrscheinlich um Hämorrhagien), zum grössten Theil bestehen die Sudeck'schen Tumoren aus soliden Zellcylindern, welche nach Abbildung und Beschreibung grosse Aehnlichkeit mit denjenigen in Nebennierenadenomen haben. Denn die Zellen waren grösser als Nierenepithelien, zeigten starken Fettgehalt, sassen keiner Membrana propria auf; die Zellcomplexe waren rund, oval oder langgestreckt; in letzterem Falle bildeten sie durchschnittlich eine doppelte Zellreihe, die runden oder ovalen zeigten häufig Anordnung um eine centrale Axe. Ich muss deshalb diese Tumoren Sudeck's ebenso wie die alveolären Adenome Weichselbaum's und Greenish's mit Lubarsch als Strumae suprarenales aberratae bezeichnen und halte daran fest, dass die eigentlichen Nierenadenome gemeinhin ganz anders aussehen, wenn es auch nicht geleugnet werden kann, dass in extremen Fällen beide Geschwulstarten die gleiche Gewebsstruktur aufweisen können. Das beweist

ausser anderen auch der 4. Fall von Sudeck; bei diesem muss die Wahrscheinlichkeit einer renalen Entstehung zugegeben werden, wenn er auch stellenweise Bilder zeigt, welche man in den Geschwülsten von suprarenaler Genese gar nicht selten zu sehen bekommt.

Es fragt sich nun, sprechen Hohlräume und cystische Bildungen überhaupt gegen die Annahme einer Entstehung von suprarenalen Keimen, oder können wirklich Drüsenschläuche und ächte Cysten in den fraglichen Tumoren vorkommen? Auf diese Frage wird eigentlich von den meisten Autoren recht wenig Gewicht gelegt, und Sudeck verlangt ganz mit Recht, dass erst einmal die durch Hohlräume und Cysten gekennzeichneten Geschwülste auch in der Nebenniere primär nachgewiesen werden sollen, vorher wolle er seine Ansicht, dass diese Gebilde in Nierengeschwülsten von Harnkanälchen abstammen, nicht aufgeben. Nun sind aber derartige hyperplastische Tumoren mit drüsigem Gewebe an der Nebenniere schon von Marchand und von Askanazy beschrieben worden; ich selbst kann in Folgendem eine ähnliche Beobachtung hinzufügen.

Fall XXV.

Sammlungspräparat. Systemat. Catalog. I. 5. (Alkoholhärtung.)

Der Tumor hat die Grösse eines Hühnereies, oblonge Gestalt und gehört einem seitlichen Zipfel der Nebenniere an, so dass der obere und der andere seitliche Zipfel der Geschwulst aufsitzen. Nebenniere und Geschwulstparenchym gehen ohne Grenze in einander über. Auf dem Schnitt hat der Tumor eine weiche Consistenz, grauweisse Farbe mit einigen rothbraunen Sprenkelungen, und zeigt makroskopisch nichts von einem bindegewebigen Gerüst; nur eine dünne bindegewebige Kapsel umgiebt den Tumor und geht über auf die Nebenniere.

Mikroskopisch findet sich gleichfalls nichts von gröberen Bindegewebszügen in der ganzen Geschwulst; letztere besteht ausschliesslich aus Haufen und Strängen von epithelialen Zellen, welche nur durch Capillaren oder dünne Venen von einander getrennt sind. Die Zellen, welche jene Haufen zusammensetzen, zeigen nicht immer die gleiche Grösse und Gestalt: theils waren es kleinere cubische oder cylindrische Zellen, welche den Marksubstanzzellen der Nebenniere gleichen, dann wieder waren sie grösser, cubisch oder rundlich, mit Vacuolen, welche auf ehemaligen Fettgehalt schliessen liessen, versehen, wie sie der Rindensubstanz eigen sind. Manchmal kamen hier auch recht grosse Zellindividuen vor. — Die Zellen setzten sich also, wie gesagt, zu Haufen oder Cylindern zusammen, welche meist

voluminöser waren, als in der normalen Nebenniere. Oft hatten die Zellstränge des Tumors ein deutliches, scharf abgegrenztes Lumen aufzuweisen, so dass sie sich dann als Hohlcylinder präsentirten, welche mit regelmässigem Cylinderepithel, wie richtige Drüsenschläuche, ausgekleidet waren; an anderen Stellen waren die Zellstränge vollständig solide Gebilde; letztere waren in der Mehrzahl vorhanden. — Nicht selten sassen die Zellen, und zwar besonders die cylindrischen, in ganz eigenthümlicher Weise der Aussenwand der Capillaren oder der kleinen Venen auf, so dass sie die letzteren mantelartig umgaben. — Ferner waren noch einige Blutergüsse und Anhäufungen braunen grobkörnigen Pigments zwischen den Zellen zu constatiren.

Wir stehen hier also einem Tumor gegenüber, welcher der Hauptsache nach sich absolut nicht von den gemeinen Adenomen der Nebenniere unterscheidet; wir haben die typischen soliden Zellstränge mit kleinen und grossen epithelialen Zellen, dazwischen einige grosse riesenzellenartige Elemente, Trennung der Zellstränge lediglich durch Capillaren, keine besondere Entwickelung von Bindegewebe. Ausser diesen soliden Zellsträngen haben wir aber nicht selten Hohlcylinder mit cylindrischen Epithelien ausgekleidet, richtige Drüsenschläuche. Die Bilder, welche ich hier bekam, erinnerten sehr an die Sudeck'sche Figur 7, und zwar noch besonders die Stellen, an welchen die cylindrischen Zellen der Aussenwand der Capillaren und kleineren Venen pallisadenartig aufsassen.

Ich kann noch eine weitere Beobachtung hinzufügen, die ich an einer Pferdenebenniere machte und die beweist, dass auch richtige epitheliale Cysten an diesem Organ vorkommen.

Fall XXVI.

Ich fand diese kleine Geschwulst, als ich einige Pferdenebennieren zwecks chemischer Untersuchung zerschnitt. In der Marksubstanz eines dieser Organe wurde eine etwa bohnengrosse Cyste mit zähem, farblosem Secret, welch' letzteres leider beim Anschneiden ausfloss, eröffnet; Fixirung in 2 procentiger Kal. bichrom.-Lösung.

Die mikroskopische Untersuchung ergab dann, dass die Cyste auf einer dünnen, bindegewebigen Wandung einen Belag von einer einzigen Schicht cyliudrischer Zellen hatte. Die letzteren hatten durchweg eine dunkelbraune Farbe und glichen vollständig den charakteristischen Marksubstanzzellen.

Es handelt sich also um eine einkammerige Cyste, welche mit den gleichen Zellen ausgekleidet war, wie sie die in loco vorhandenen Zellstränge zusammensetzen.

Ziehen wir die Consequenzen aus diesen Fällen, so kommen wir zu folgenden Schlüssen: Das Auftreten von Drüsenschläuchen, Hohlräumen und Cysten, die mit Epithel ausgekleidet sind, spricht nicht dagegen, dass diese Geschwülste von versprengten Nebennierenkeimen abzuleiten sind. Allerdings sind sie auch alles andere, als ein Beweis für eine solche Genese; und es kann nicht genug vor einer solchen Verallgemeinerung gewarnt werden, da wir ja in den Harnkanälchen einerseits, in den Blut- und Lymphgefässen andererseits eine Matrix haben, welche ganz ähnliche Gebide produciren kann. Die Hauptsache wird sein, neben diesen Hohlgebilden in jenen Nierentumoren noch reichlich Gewebe nachzuweisen, welches entweder dem in normalen Nebennieren oder doch dem in primären Nebennierenadenomen vollständig gleicht. Die einzelnen Charakteristica dieser Gewebe brauche ich nicht zu wiederholen.

Ueber einen derartigen, mit richtigen Cysten durchsetzten Nierentumor von suprarenaler Herkunft möchte ich jetzt berichten. Die klinischen Notizen, die ich vorausschicke, verdanken wir der Güte der Herren DDr. Hugo Schmidt und Lobstein.

Fall XXVII.

Herr L., 63 Jahre alt. Aus gesunder Familie; vor etwa 40 Jahren Malaria durchgemacht. Sein jetziges Leiden besteht seit 1889. Damals Schüttelfrost, heftige Colik in der linken Nierengegend und entlang des Ureters. Blut im Harn, zum Theil coagulirt, ein Coagulum wird als Abguss des Ureters gedeutet. Solche Schmerzanfälle wiederholen sich jährlich 2—4 mal. Dazwischen Intervalle relativen Wohlbefindens, nur ein dumpfer Schmerz in der linken Nierengegend bleibt. Ein Anfall in der Nacht vom 11. bis 12. October 1892 wird genauer beobachtet. Urin von normaler Menge, viel Blut darin, mikroskopisch viele weisse Blutkörperchen, zum Theil polynucleäre, auch wirkliche Eiterkörperchen. Am nächsten Tag schon kein Blut mehr im Urin, der sauer, ohne Eiweiss und Zucker; mikroskopisch noch Eiterkörperchen, spärliche hyaline Cylinder mit Fettkörnchen; dann ausser Blasenepithelien auch kleinere, zum Theil linienweise angeordnete Zellen, die etwas gequollen sind. Der Eitergehalt des Urins hält sich noch 4 Wochen lang. 1893 Blutung alle 1—2 Monate, 1894 seltener, im Mai die letzte, seitdem nur hier und da Spuren von Blut im Harn. Anfang August 1894 leichte Anschwellung der Beine; Anasarca nimmt zu bei steter Abnahme der Diurese. Anfang September ist Pat. bettlägerig; Appetit schlecht, Erbrechen, dann fast vollkommene Anurie. 16. September, Morgens 7½ Uhr ziemlich plötzlich unter Krämpfen Exitus lethalis.

Section (Dr. Hugo Schmidt). Im Abdomen wenig Ascites; im Herzbeutel wenig Flüssigkeit; Herz im Ganzen etwas hypertrophisch, etwas Fett in der Musculatur, Arteriosklerose der Kranzarterien. Lungen, Magen, Darm, Leber, Milz nichts Besonderes. Linke Niere zeigt den unten zu beschreibenden Tumor; rechte Niere von normaler Grösse; nur geringe entzündliche Veränderungen darin. Nebennieren normal.

Die linke Niere ist zum grössten Theil in einen Tumor verwandelt, welcher hauptsächlich den oberen und mittleren Theilen des Organs angehört. Derselbe hat die Grösse einer Mannsfaust, erstreckt sich hauptsächlich lateralwärts und zeigt eine stark höckrige Oberfläche. Der untere Pol der Niere ist frei von Geschwulstknoten. Auf dem Frontalschnitt sieht man denn, dass der Tumor medianwärts bis zum Nierenbecken reicht, ohne jedoch die Wand desselben zu durchbrechen. Von den Nierenkelchen ist aber nichts mehr zu sehen, da dieselben durch die an der Aussenwand des Nierenbeckens sich befindenden Knoten vollständig verstrichen sind. Die ganze Marksubstanz ist verschwunden, ihr Platz von Tumormassen eingenommen. Auch der grösste Theil der Rinde, bis auf die Partien des unteren Poles, besteht aus Geschwulstknoten. Spuren von Rindensubstanz sieht man auf dem Schnitt auch noch weiter nach oben hin, doch sind auch diese von Tumorknoten durchsetzt. Ueberhaupt besteht der ganze Tumor aus einzelnen Knoten von Hasel- bis Wallnussgrösse, welche durch Bindegewebszüge von einander getrennt sind. Letztere zeichnen sich durch eine stark durchsichtige, glasige Beschaffenheit aus, im Gegensatz zu dem Parenchym der in sie eingelagerten Geschwulstknoten, welche aus sehr undurchsichtigem, gelbem Gewebe, von weicher, butterähnlicher Consistenz bestehen. Mehrfache braunrothe, hämorrhagische Stellen liegen zerstreut in den gelben Knoten. — Die Nierenkapsel überzieht Niere und Tumor, sie ist leicht abzulösen.

Der Tumor wurde ganz in Müller'scher Flüssigkeit fixirt.

Die mikroskopische Untersuchung gab dann folgende Resultate: Frische Schnitte und solche von dem direct aus Müller'scher Lösung (ohne Alkoholnachhärtung) genommenen Tumor zeigten ein alveoläres Gewebe mit ungemein starkem Fettgehalt der die Alveolen einnehmenden Zellen. — Nach vollständiger Härtung ergab sich denn, dass nur die grösseren, schon makroskopisch sich als solche documentirenden Geschwulstläppchen, durch derbere Bindegewebszüge von einander abgetrennt wurden. Letztere waren von heller glasiger Beschaffenheit, sehr kernarm, durchsetzt von grossen Haufen gelben, körnigen Blutpigments und vereinzelten Pigmentzellen. — Die mikroskopischen Läppchen, welche die grösseren Knoten zusammensetzten, wurden fast ausschliesslich durch Capillaren oder kleinere, sehr dünnwandige Venen von einander abgegrenzt, welche prall mit Blut gefüllt, fast das alleinige Geschwulststroma darstellten. Dieses Stroma war also eingenommen von ziemlich dünnen, cylindrischen oder rundlichen Haufen von Zellen, welche einen exquisit epithelialen Charakter trugen. Sie waren meist gross, cubisch oder rundlich, häufig mit Vacuolen oder auch jetzt noch (nach der Alkoholbehandlung) mit dicken Fetttropfen versehen; seltener

zeigten sie ein grobkörniges Protoplasma; an einzelnen Stellen waren Anhäufungen von gelbem Blutpigment im Zellleibe zu notiren. Der Kern war gross, stets gut färbbar. Die Zellhaufen, bezw. Zellcylinder waren meist solide, nicht so selten jedoch imponirten sie als Hohlcylinder im Längs- oder Querschnitt, welche dann mit einer einfachen Lage jener oben beschriebenen, meist sehr stark fetthaltigen Zellen ausgekleidet waren; ferner fanden sich kleine Cysten mit der gleichen Wandung, wie diese Hohlcylinder. Sehr häufig waren sowohl in den soliden, als auch in den hohlen Zellsträngen, sowie besonders in den zuletzt erwähnten Cystchen Ansammlungen von rothen Blutkörperchen zu notiren. — Nun war also die ganze Geschwulst von einer derben bindegewebigen Kapsel umgeben. Es zeigte sich denn, dass mikroskopisch die Grenze zwischen beiden nicht überall innegehalten war, dass vielmehr an einzelnen Stellen sich Geschwulstzapfen recht tief in die bindegewebige Kapsel hinein erstreckten und sogar durch Bindegewebe abgeschnürt war, so dass in der Kapsel vereinzelte, isolirte, mikroskopische Geschwulstknötchen zu verzeichnen waren. — Von Nierensubstanz war innerhalb der Geschwulst nichts zu finden. — Glykogen konnte nicht nachgewiesen werden, da die Geschwulst ganz in Müller'scher Lösung fixirt worden war.

Der Tumor könnte also an einzelnen Stellen geradezu als Typus der besprochenen Art gelten. Sitz am oberen Pol der Niere, Abtrennung der einzelnen Knoten durch glasiges Bindegewebe, Stroma fast nur aus Capillaren und dünnwandigen Venen bestehend, Anordnung der cubischen, fetthaltigen Zellen in schmalen, cylindrischen Haufen. Daneben aber sahen wir, dass diese Zellsäulen hin und wieder ein Lumen hatten wie richtige Drüsenschläuche, dass es sogar zur Bildung richtiger Cysten gekommen war, welche stets mit einer einfachen Lage von Epithel ausgekleidet waren. — Wie wir oben gesehen haben, ist das absolut kein Grund, den Tumor für nicht suprarenaler Natur anzusprechen.

Auffallend war an diesem Tumor ferner die ungeheure Multiplicität der Knoten, welche letztere sogar in dem dem Nierenbecken anliegenden Gewebe anzutreffen waren, weiterhin der Umstand, dass mikroskopisch Geschwulstzapfen und Stränge sich vom eigentlichen Tumor in die Kapsel hinein erstreckten. Es muss dies Einwuchern von Geschwulstgewebe in's Bindegewebe schon stark den Verdacht der Bösartigkeit erwecken, und in der That können wir wohl diesen Tumor nach dem geschilderten Befunde schon fast als malignen bezeichnen, oder doch als

solchen, der eben im Begriff steht, bösartig zu werden. Allerdings fehlen uns noch die Metastasen, um die Malignität dem Tumor sicher zusprechen zu können.

Ueberhaupt habe ich Metastasen bei diesen Tumoren leider niemals gesehen. Sie sind jedoch von einer Reihe von Forschern beschrieben worden, und zwar sowohl Metastasen, welche der Muttergeschwulst glichen, als auch solche, welche eine hochgradige Anaplasie zeigten; ja es sind sogar Metastasen geschildert worden, welche vollständig den drüsigen Typus verloren hatten und aus reinem Sarcomgewebe bestanden. Ich will auf diese Frage nach den Metastasen nicht näher eingehen, da mir, wie gesagt, eigene Erfahrungen über diesen Gegenstand fehlen.

Auch auf die andere Frage, ob man solche von versprengten Nebennierenkeimen ausgehenden malignen Geschwülste als Carcinome oder als Sarcome zu bezeichnen habe, will ich mich nicht weiter einlassen, zumal da dieser Gegenstand eingehend von Benecke, Lubarsch und Anderen behandelt worden ist; dieser Punkt kann meiner Ansicht nach nicht früher erledigt werden, als bis die Embryologen darüber einig sind, ob die Nebenniere bindegewebiger oder epithelialer Herkunft ist. Nach den neuesten Arbeiten von Graf Spee, Semon, Hans Rabl, scheint ja das letztere der Fall zu sein. — Doch ist wohl diese Frage noch nicht gelöst, und ich stimme deshalb Lubarsch vollständig bei, welcher für diese Geschwülste eine möglichst wenig präjudicirende Bezeichnung wählt und dieselben einfach als Geschwülste vom Typus der Nebenniere (und zwar gutartige und bösartige) bezeichnet.

Bemerken möchte ich nur noch, dass sowohl Benecke wie Jores versuchen, den directen Uebergang von Nebennierenzellen in Sarcom-, also Bindegewebszellen nachzuweisen. Demnach würden die specifischen Nebennierenelemente also keine Carcinome (epitheliale), sondern Sarcome bilden. Nun sind ja schon einige primäre Nebennierenkrebse beschrieben worden; und wenn dieselben auch von einigen Autoren angezweifelt werden, so kann ich doch in Folgendem einen Fall mittheilen, welcher meiner Ansicht nach nur als ächtes primäres Nebennierencarcinom (nicht Endotheliom) anzusprechen ist:

Fall XXVIII.

A., Marie, 43 Jahre alt. 6. September 1894.

Aus dem Sectionsprotocoll (Verfasser): Vor der Wirbelsäule erhebt sich ein grosses Packet von infiltrirten Lymphdrüsen, von etwas schwammiger Beschaffenheit, die beim Ausschneiden etwas röthliche Flüssigkeit entleeren. Linke Nebenniere vergrössert, vor Allem der Dicke nach; auf dem Schnitt zeigt sich an der verdickten Stelle das Gewebe von stark markiger Beschaffenheit; weisse Stellen wechseln mit röthlichen ab. Linke Niere klein, Oberfläche leicht granulirt. Dann zeigt sich, dass die rechte Nebenniere mit der unteren Fläche der Leber zwar ziemlich stark verwachsen, aber noch stumpf abzulösen ist. Die rechte Nebenniere ist in einen Tumor verwandelt, welcher mit seiner medialen Partie in das Lymphdrüsenpacket vor der Wirbelsäule übergeht. Rechte Niere frei von Tumoren, Vena cava gleichfalls. Der Tumor der rechten Nebenniere hat eine Länge von 8, Breite von 6½, Dicke von 2 cm. Das Gewebe desselben hat überall eine markige Beschaffenheit und sehr bunte Farbe, so dass weisse mit rothen und gelben, fetthaltigen Stellen abwechseln; Mark- oder Rindensubstanz lässt sich an dem Organ nicht mehr abgrenzen. Der Magen ist an der kleinen Curvatur stark verdickt, dicht unter der Cardia findet sich eine fünfmarkstückgrosse, derbe, infiltrirte Stelle, welche etwas knotig in das Lumen vorspringt, durch sämmtliche Schichten der Wandung hindurchgeht, auf dem Schnitt weiss und glatt aussehend. Die Leber zeigt auf der Oberfläche massenhafte, hellgelbe Stellen, etwas verwaschen, nicht scharf vom Parenchym abgesetzt, bis zu Zweimarkstückgrösse; dieselben lassen sich beim Einschneiden deutlich in's Parenchym verfolgen, von dem sie sich wohl ganz gut abgrenzen lassen, imponiren aber nicht eigentlich als circumscripte Tumorknoten. Die Stelle der Leber, welche der rechten Nebenniere aufgesessen hatte, ist in eine derbe, hellrötbliche Tumormasse umgewandelt, deren grösste Breite 6½, Dicke 2½, Länge 5 cm beträgt. Dann ist die ganze vordere Beckenpartie rechts viel dicker, als links; der rechte absteigende Schambeinast ist in einen Tumor verwandelt, überhaupt ist der ganze Beckenring rechts fast bis zur Synchondrosis sacroiliaca von Tumormassen durchsetzt und zwar einmal die Musculatur, dann aber auch nach dem Aufsägen der Knochen selbst, besonders die Beckenschaufeln. Stets sind die Tumoren nicht sehr scharf von den Organen abgegrenzt. Auch die Musculi adductores rechts und ihre Sehnen sind derb, graurötblich, stark verdickt, entschieden von Tumormassen in diffuser Weise infiltrirt. Blase, Uterus, Ovarien, Mammae frei von Tumormassen, ebenso die Wirbelsäule; dagegen finden sich Tumoren in den Oberarm- und Oberschenkelknochen, hauptsächlich im Mark, aber auch in der Compacta gelegen. Auf der Dura beider Stirnbeine, sowie in der ganzen linken vorderen Schädelgrube und an der Innenfläche beider Seitenwandbeine frische hämorrhagische Auflagerungen. Die Dura zeigt an der Aussenseite der Convexität ausgedehnte plattenartige Verdickungen von 1 mm Stärke, bis zu Thalergrösse, von graurother Farbe und

markiger Beschaffenheit, der harten Haut nur mässig fest anhaftend. Im Gehirn nichts Besonderes; eben so wenig im Herzen, in den Lungen und in der Milz. Keine Bronzehaut.

Mikroskopische Untersuchung: Rechte Nebenniere: Fast das ganze Organ war in Tumormasse verwandelt, nur an vereinzelten Stellen fanden sich noch Gewebstheile, welche aus Säulen von polygonalen oder viereckigen Zellen bestanden und offenbar Nebennierenrinde darstellten. Doch auch sie waren nicht unverändert, sondern zeigten fast alle schon beginnende Nekrose, Kernschwund und verschwommene Zellgrenzen. Was nun die eigentliche Neubildung anbetraf, so hatte dieselbe einen exquisit krebsigen Charakter; sie bestand aus Strängen und Zapfen, welche in einem bindegewebigen Stroma wirr durch einander lagen und oft recht grosse Dimensionen erreichten. Die Zellen, aus denen sich diese Zapfen zusammensetzten, waren gross, länglich-rund oder polyedrisch, von entschieden epithelialer Anordnung, mit schönem, grossem, gut färbbarem Kern versehen. Das Tumorgewebe hatte keine Aehnlichkeit mit normalem Nebennierengewebe oder dem der Struma suprarenalis. Stellenweise waren starke regressive Metamorphosen, wie fettige und hyaline Degeneration zu verzeichnen. Ferner waren innerhalb der rein zelligen Theile sowohl, als auch im bindegewebigen Stroma zahlreiche Blutergüsse nachzuweisen, seltener gelbe Pigmentkörner. — Schon innerhalb des Organs, bezw. der Neubildung fanden sich vereinzelte Kanäle, welche offenbar Gefässen entsprachen, prall gefüllt mit Krebsmassen; noch viel auffallender war das aber in dem die Nebenniere umgebenden Bindegewebe. Hier zeigten sich grössere und kleinere Gefässe, zum Theil noch mit Blut, zum Theil mit krebsigem Material gefüllt; offenbar handelte es sich hier um Venen, wie aus dem constant neben den Krebszellen im Lumen liegenden Blut, sowie an der Lage der gefüllten Gefässe zu den Arterien zu constatiren war. Gefässe, welche als lymphatisch anzusprechen gewesen wären, wurden nicht mit Krebsmaterial gefüllt angetroffen. Das letztere lag nun in ganz verschiedener Vertheilung innerhalb der Venen: gewöhnlich sass ein zusammenhängender Pfropf von Krebszellen fest an irgend einer Stelle der Intima, der übrige Theil des Lumens war mit Blut gefüllt; dann wieder — und zwar war dies besonders bei den kleinsten Venen der Fall — war fast die ganze Lichtung mit Krebszellen ausgefüllt, und nur noch vereinzelte rothe Blutkörperchen am Rande zu sehen; endlich fanden sich auch Blutkörperchen und Krebszellen, innig unter einander gemischt im Lumen der Venen, so dass hier also von einem continuirlichen krebsigen Gewebe keine Rede sein konnte, dass wir vielmehr sicher isolirte Krebszellen in grosser Menge vor uns hatten. Ferner zeigten sich auch Gefässchen mit Krebszellen gefüllt, welche nur ein Endothel als Wandung und ein so enges Lumen hatten, dass ich sie als Capillaren ansprechen musste. — Das Endothel der afficirten Gefässe liess sich stets in ausgezeichneter Weise differenziren; auch an den Stellen, an welchen grössere Pfröpfe der Intima fest anlagen, hob es sich deutlich von ihnen ab. — In gleicher Weise, wie die Venen des die Nebenniere umgebenden Bindegewebes, zeigten sich die

kleinsten Venen und Capillaren der grossen sympathischen Ganglien (bis zu 6 mm Durchmesser), sowie die dazu gehörigen Nerven, welche der Nebenniere auflagen, mit Krebsmaterial erfüllt.

Leber: Die Stelle, an welcher die Leber dem Nebennierentumor fest adhärent war, hatte am meisten gelitten. Hier sah man grosse, dicke Krebsstränge, welche nur noch spärliche Mengen von Leberzellenbalken zwischen sich zeigten. Doch war auch hier schon stellenweise zu erkennen, dass die Krebsmassen in präformirten, mit Endothel ausgekleideten Strassen lagen, welche zum Theil noch Blut in ihrem Innern erkennen liessen; noch deutlicher wurde das an den entfernter gelegenen Lebermetastasen, welche makroskopisch nicht deutlich vom Parenchym abzugrenzen waren. Hier lagen die Tumorzellen ganz deutlich in theils grösseren, theils kleineren Gefässen, und zwar hauptsächlich in den Aesten der Pfortader, wie sich leicht an den das betreffende Gefäss begleitenden Gallengängen und Leberarterien erkennen liess. Stellenweise waren sogar auf ziemliche Strecken hin sämmtliche Pfortaderäste mit Krebsmassen ausgestopft, während das sie umgebende Lebergewebe frei geblieben war. Seltener fand sich krebsiges Material in den Centralvenen; auch innerhalb der Acini waren die Capillaren nicht allzu häufig damit ausgefüllt. Deutliche Lymphgefässe mit Krebsmassen darin waren nicht nachzuweisen. — Die in den Venen befindlichen Geschwulsttheile präsentirten sich häufig als vollständige, continuirliche Abgüsse der Venen, liessen dann nur wenig Blutkörperchen zwischen dem Pfropf und dem sehr deutlichen, unveränderten Endothel erkennen; dann wieder imponirten sie als kleinere, der Wand fest anhaftende Hügel, welche noch einen grossen, mit Blut erfüllten Theil des Lumens freigelassen hatte. Seltener waren die Venen mit einem Gemenge von losen, wohl erhaltenen Tumorzellen und rothen Blutkörperchen angefüllt. Ueberall waren in den Krebszellen reichliche Mitosen zu notiren. — Uebrigens waren die Geschwulstpfröpfe in den Gefässen oft so gross, dass sie schon makroskopisch als solche erkannt werden konnten. Im Centrum dieser Pfröpfe waren dann vielfach Degenerationserscheinungen zu bemerken.

Linke Nebenniere: Der Hauptstamm der Vena suprarenalis zeigte sich schon makroskopisch vollständig verlegt durch einen Thrombus, welcher mikroskopisch in seinen peripherischen Theilen aus krebsigem Gewebe, in den centralen aus hyalinem, kernlosem Material bestand. Die Metastase in dem Organ bestand gleichfalls aus krebsigem Gewebe, ebenso, wie der primäre Tumor in der rechten Nebenniere; doch lag hier (links) dasselbe hauptsächlich in deutlichen, mit Endothel ausgekleideten Räumen, welche neben dem krebsigen Material noch Blut in ihrem Lumen erkennen liessen; offenbar waren hier also ebenfalls die Venen mit Krebsmassen angefüllt. Dieselben bildeten innerhalb des Lumens fast stets ein continuirliches Gewebe, seltener lagen sie als vereinzelte Zellen mit Blut untermischt. Auch hier reichliche Mitosen.

Die tumorartig infiltrirten Muskeln und Sehnen zeigten die gleichen Verhältnisse. Selten waren richtige Krebsknoten (mikroskopisch) vorhanden.

fast stets zeigten sich die Venen in grosser Ausdehnung mit Krebsmaterial gefüllt; hier bestanden die Ausfüllungsmassen häufiger aus losen, mit Blut innig untermischten Krebszellen, seltener aus festen Pfröpfen reinen carcinomatösen Gewebes. — Die übrigen Metastasen verhielten sich ebenso, besonders schön zeigten sich die grossen venösen Räume des Knochenmarks mit Krebsmassen erfüllt.

Von hervorragendem Interesse waren noch die flachen Platten auf der Dura mater; die Schnitte wurden senkrecht zur Oberfläche durch Dura + aufgelagerter Platte gelegt; dabei zeigte sich denn, dass diese Platten eigentlich nur aus dünnwandigen, im Bindegewebe liegenden, venösen Gefässen bestand, welche theils mit Krebsmassen, theils mit Blut ausgefüllt waren; die Anordnung war die gleiche, wie in den Venen der übrigen Organe; nur zeigten die Venen selbst recht merkwürdige Verhältnisse; sie waren nehmlich von sehr verschieden starkem Caliber, so zwar, dass recht weite Venen ganz plötzlich in schmale, fast capilläre Gefässe übergingen. Die Ausfüllungsmasse ging vom weiten in's schmale Gefäss ohne Unterbrechung über. Der unter der Platte gelegene Duratheil zeigte nur ganz spärliche, schmale Gefässe, welche nur wenige Krebszellen und Blutkörperchen enthielten. — Kleinere, bis erbsengrosse Pfröpfe fanden sich noch im Sinus longitudinalis; dieselben bestanden mikroskopisch aus Krebsmaterial und setzten sich deutlich in die in den Sinus einmündenden Duralvenen fort. — Ueberall hatten die Krebszellen die gleiche Gestalt und zeichneten sich durch eine grosse Anzahl karyokinetischer Figuren aus.

Ganz anders, als die geschilderten Tumoren stellte sich die ulcerirte Geschwulst des Magens dar. Dieselbe zeigte nichts von krebsigem Bau, sondern bestand lediglich aus massenhaften Spindelzellen mit spärlicher Intercellularsubstanz ohne irgend eine Spur von alveolärer Anordnung, documentirte sich somit als richtiges Spindelzellensarcom.

Lassen wir bei der Besprechung das Sarcom des Magens ganz aus dem Spiele und beschäftigen wir uns nur mit dem uns hier interessirenden Nebennierentumor und seinen Metastasen.

Nach dem geschilderten Befunde handelt es sich also um eine grossartige Tumorbildung, welche in beiden Nebennieren, in der Leber, in der Musculatur, in den Knochen und auf der Dura mater Platz gegriffen hatte. Und zwar müssen wir annehmen, dass die primäre Geschwulst in der rechten Nebenniere entstanden ist, denn dies Organ war am stärksten ergriffen, der Tumor war hier am grössten und zeigte schon ziemlich ausgedehnte regressive Metamorphosen in Gestalt von fettiger Degeneration, verbunden mit Nekrosen.

Ueber die Natur des Tumors konnten wir auch nicht lange im Zweifel sein; denn die grossen Haufen und Stränge, aus

epithelialem Gewebe bestehend, im bindegewebigen Stroma liegend, liessen nur die Diagnose Carcinom zu. Ein directer Uebergang von präformirten drüsigen Elementen in Carcinomzapfen war allerdings nicht nachzuweisen; doch ist das ja überhaupt nur in seltenen Fällen möglich, und ich muss an der Diagnose Carcinom festhalten, zumal da die beiden überhaupt noch in Frage kommenden Tumorarten, nehmlich Lymphgefäss- und Venenendotheliom mit Sicherheit auszuschliessen waren. Was zunächst das erstere anbetrifft, so fehlte jedwede Injection von charakteristischen Lymphgefässen oder Spalten vollständig, nirgends zeigten sich die bekannten Bilder, die ich oben bei der Beschreibung eines Nierenendothelioms abgebildet habe. Für Venenendotheliom könnte man ja anführen, dass in der That einige Venen im primären Tumor mit Geschwulstzellen angefüllt waren; wenn wir uns aber überlegen, dass wir an den eigentlichen Krebszapfen nirgends etwas sahen, was an eine Venenwand erinnert hätte, wenn wir ferner bedenken, dass wir neben dem krebsigen Gewebe in den Venen an den letzteren stets normales Endothel nachweisen konnten, so müssen wir zurückweisen, dass der Tumor aus den Venenendothelien hervorgegangen war.

Diese Anfüllung einiger Venen mit Geschwulstmassen im primären Tumor führt mich zur Besprechung der Metastasen, welche letztere eigentlich das Hauptinteresse dieses Falles ausmachen. Diese Metastasen zeichneten sich nehmlich dadurch aus, dass sie, mit Ausnahme der Contactmetastase in der Leber, niemals in einer wichtigen, grösseren Tumorbildung zum Ausdruck kamen, sondern in einer diffusen krebsigen Infiltration der afficirten Gewebe. Diese merkwürdige Art der Metastasirung wurde durch die weiterhin bemerkenswerthe Thatsache erklärt, dass auch mikroskopisch nirgends richtige, in's Gewebe eingelagerte Krebsknötchen oder auch nur Krebszapfen gefunden wurden: das krebsige Gewebe lag überall fest in den Venen oder auch in den Capillaren und war fast nirgends aus denselben heraus in's Gewebe übergetreten. Nun könnte man ja sagen, es handle sich um eine primäre Tumorbildung in den Venen, um eine Art von multiplen Venenendotheliomen; doch auch hier in den Metastasen konnte ich ebenso wie im primären Tumor nachweisen, dass neben jener Ausfüllungsmasse in den Venen das Endothel

der letzteren sehr gut zu differenziren und frei von jeder Art von Wucherungsvorgängen war.

Betrachten wir die Metastasen der einzelnen Organe noch genauer und achten wir dabei auch auf die Wege, die die Geschwulsttheile bei der Propagation genommen haben. Die Leber zeigte nur an der der rechten Nebenniere adhärenten Stelle eine Art von richtiger Tumorbildung, die übrigen massenhaften Lebermetastasen setzen sich überhaupt nicht scharf vom Parenchym ab, überall imponirten sie nur als verwaschene graue Flecken, welche auf dem Schnitt noch deutliche Zeichnung der Leberacini erkennen liessen. Mikroskopisch war wohl in dem grossen Tumor an der unteren Fläche das Lebergewebe zum grössten Theil durch Tumorgewebe ersetzt worden; doch auch hier lagen die Tumorstränge vielfach schon in präformirten, mit Endothel ausgekleideten Bahnen, welche wahrscheinlich den Lebercapillaren entsprachen. Vereinzelte Gefässe venösen Charakters waren auch an dieser Stelle theils mit Blut, theils mit Krebsmaterial gefüllt. Ganz auffallend wurde dies Verhältniss aber in den übrigen kleineren Lebermetastasen, welche makroskopisch nur undeutlich als solche imponirten. Hier lagen die krebsigen Gewebstheile ausschliesslich in den Venen, und zwar merkwürdiger Weise viel häufiger in den Pfortaderästen als in denen der Lebervene. Auch die intracinösen Lebercapillaren liessen hier manchmal Krebsmassen in ihrem Lumen erkennen. — Die Art der Verbreitung der Lebermetastasen war demnach ganz klar: Der primäre Nebennierentumor hatte direct auf die Leber übergegriffen, war in die kleinen Venen und Capillaren hineingewachsen, hatte sich von hier, und zwar hauptsächlich auf dem Wege der Pfortader in dem Organ ausgebreitet.

Der Tumor der linken Nebenniere war zweifellos als Metastase aufzufassen, nicht etwa als gleichzeitiger primärer Krebs; denn wir sahen, dass hier gerade wie in der Leber die Krebsmassen nur in präformirten Bahnen, und zwar gleichfalls in den Venen lagen. Wir bemerkten ferner einen grossen Krebspfropf in der Vena suprarenalis sinistra und können wohl annehmen, dass von diesem Geschwulstpfropf aus die Wucherung in das Parenchym der Nebenniere weiter gegangen ist. Nun könnte man auch umgekehrt sagen, der Pfropf in der Vene ist das

Secundäre, er ist entstanden durch Einwuchern von krebsigem Material aus dem Nebennierentumor. Das glaube ich ablehnen zu können, denn 1) zeigte der Venenpfropf eine hochgradige hyaline Degeneration in seinem Innern, 2) fanden sich in dem Krebsknoten der Nebenniere massenhafte Mitosen, zweifellos ist also der Venenpfropf älter als der Tumor der linken Nebenniere. Dann ist aber der erstere als Embolus aufzufassen, muss demnach, da er von der rechten Nebenniere oder von der Leber hergekommen ist, durch retrograden Transport an seinen Platz gelangt sein.

Keineswegs jedoch können die Metastasen in den Muskeln und Knochen eben so gedeutet werden, da eine derartige Entstehungsart wegen der an den Extremitätenvenen vorhandenen Klappen vollständig ausgeschlossen erscheint. Directe venöse Embolien von den Nebennieren in die Muskeln und Knochen sind natürlich gleichfalls undenkbar. Eben so wenig können die Metastasen auf der Dura mater, welche ja gleichfalls in den Venen lagen, auf embolischem Wege zu Stande gekommen sein, zumal da die Lungen vollständig frei von Geschwulstmassen waren.

Zur Erklärung der in den genannten Organen gefundenen Metastasen möchte ich folgende Thatsache heranziehen: Wir sahen, dass in allen Metastasen die Krebsmassen nicht nur als continuirliche Abgüsse des Lumens und als wandständige Pfröpfe auftraten, sondern wir konnten auch oft genug feststellen, dass die Venen mit grossen Massen von losen Geschwulstzellen, eng untermischt mit rothen Blutkörperchen, angefüllt waren. Und zwar lagen diese beiden verschiedenartigen Elemente absolut nicht verfilzt oder eng zusammengedrängt, sondern oft ganz locker, zum Theil ohne sich zu berühren bei einander, so dass sie sicher bei Lebzeiten des Patienten keine feste, sondern eine flüssige Masse dargestellt haben müssen. Ich glaube aus diesen Bildern mit Bestimmtheit schliessen zu können, dass die Krebszellen mit dem Blute während des Lebens circulirt und so den ganzen Organismus durchkreist haben. So sind auch die multiplen Metastasen, welche sich ausschliesslich in den Venen der befallenen Organe vorfanden, zu erklären. Die Geschwulstzellen sind hier durch irgend welche Umstände sitzen

geblieben, haben sich vermehrt und jene krebsigen Ausfüllungsmassen gebildet. Für diese Annahme, dass die Metastasen nicht durch Embolie, also nicht durch obturirenden, in die Vene eingetriebenen Geschwulstpfropf zu Stande gekommen sind, spricht auch die Thatsache, dass sich ausser den vollständigen Abgüssen der Gefässe auch häufig kleine Knöpfe, an irgend einer Stelle der Intima aufsitzend, fanden, welche frei in's Lumen hineinragten, ohne dasselbe auch nur annähernd zu verschliessen. Auch v. Recklinghausen nimmt von den metastatischen, osteoplastischen Knochenkrebsen bei primärem Prostatakrebs an, dass dieselben nicht als Capillarembolien zu entstehen brauchen; vielmehr giebt er der Theorie den Vorzug, dass sie innerhalb der kleinen Venen stattfinden. Es sollen also an Stellen, wo die Blutbahn rasch weit wird, Krebselemente, ebenso wie bei der Thrombose corpusculäre Elemente des Blutes hängen bleiben, mit Fortbestand der Strömung, also ohne Verlegung des Lumens. Für diese Art der metastatischen Fixirung seien die Venen und die venösen Capillaren des Knochenmarks besonders geeignet, erstens da sie im Verhältniss zur ganzen arteriellen Strombahn unverhältnissmässig weit seien, zweitens da ihre Wand äusserst dünn sei und keine musculären Elemente habe.

Dieses plötzliche Weiterwerden der Blutbahn, was v. Recklinghausen für die Knochenmarkvenen voraussetzt, konnten wir auch an den Metastasen der Dura mater beobachten. Es handelt sich hier natürlich um die Venen der inneren Schädelperiostlage, denn die krebsigen Platten sassen nur auf der ostealen Fläche der Dura. Hier konnten wir an den theils mit Blut, theils mit Krebsmassen injicirten Venen dies plötzliche Weiterwerden sehr gut studiren. Diese Venen zeigten nehmlich fast stets an einem Ende ein ganz enges, fast capillares Lumen, um dann plötzlich, ohne allmählichen Uebergang, wohl um das 10fache dicker zu werden. —

Bemerkenswerth ist, dass die Zellen des Carcinoms absolut nicht den Epithelien des Mutterbodens glichen, eben so wenig den Zellen der Struma suprarenalis, denn sie waren niemals cubisch, zeigten keine Einlagerungen, wie Fett oder Glykogen, waren auch niemals zu jenen charakteristischen schmalen Cylindern angeordnet. Vielmehr sah das ganze Gewebe aus, wie

ein richtiges Carcinoma commune, die wir so häufig an anderen Orten, besonders an der Mamma beobachten können. — Auffallend waren noch die massenhaften Mitosen, welche, trotzdem die Autopsie etwa 10—12 Stunden nach dem Tode vorgenommen wurde, sehr deutlich zu sehen waren. — Wie gesagt, halte ich den geschilderten Tumor für ein primäres Carcinom der rechten Nebenniere, wenn es auch nach Benecke nur Sarcome, also desmoide Geschwülste dieser Organe geben soll.

Natürlich müssen die krebsähnlichen Tumoren der Nebenniere hinsichtlich ihrer Genese mit Vorsicht beurtheilt werden, denn es giebt auch alveoläre Geschwülste in diesen Organen, welche nicht von den specifischen Organelementen, sondern von den Zellen der Gefässwände abzuleiten sind. Dafür möge der folgende seltene Fall als Beispiel dienen.

Fall XXIX.

Tumor der linken Nebenniere; zufälliger Sectionsbefund bei einem mittelkräftigen Manne.

Der Tumor gehörte hauptsächlich dem lateralen Theile der Nebenniere an, war von Wallnussgrösse, von weisser Farbe, etwas weicher Consistenz, Substanz etwas glasig. Auf dem Schnitt zeigte sich denn, dass die Geschwulst offenbar der Marksubstanz angehörte; die intacte Rindensubstanz überzog ihn kapselartig.

Mikroskopisch bestand der Tumor aus Strängen und Haufen von höchst eigenartigen Zellen. Die Stränge waren nicht übermässig gross, gewöhnlich in ihrem ganzen Verlauf von gleicher Dicke, niemals zu unförmigen Kolben ausgewachsen. Sie waren deutlich ramificirt und anastomosirten mit einander. Abgegrenzt wurden die Zellzüge nur durch sehr spärliches Bindegewebe. — Die Zellen, welche jene Stränge zusammensetzten, lagen zwar stets im schönsten Mosaik, ohne jegliche Intercellularsubstanz bei einander, glichen aber weder den Nebennierenzellen, noch den im vorigen Fall (Carcinom) angetroffenen Zellen. So verschieden die Gestalt der Elemente auch war, sie hatte doch insofern etwas Gleichartiges, als alle Zellen an irgend welche Formen von Bindegewebszellen erinnerten. Meist waren sie lang, schmal, spindlig, dann wurden auch dreieckige, keulenförmige, sternförmige, sowie ganz unregelmässige Elemente angetroffen, welche vor Allem durch ihre verschiedene Grösse auffielen. Diese war oft eine ganz colossale; manchmal liess sich auf grosse Strecken hin keine Abgrenzung der einzelnen Zellen erkennen, so dass wir grosse Protoplasmaklumpen mit vielen grossen Kernen vor uns hatten. Die letzteren zeigten auch mannichfache Variationen bezüglich ihrer Form und Gestalt; ganz grosse runde oder längliche Kerne fanden sich neben unregelmässig geformten, gelappten Exemplaren vor. — Nun zeigte sich, dass die Zellstränge

oftmals nicht solide waren, sondern einen Kanal darstellten, dessen Wandung aus eben jenen Zellmassen bestand. Hier zeigten sich auch wieder jene grossen Protoplasmaklumpen, die öfter als fast circuläre breite Bänder jene Kanäle auskleideten; manchmal sah es so aus, als ob eine einzige Zelle, ausgehöhlt, eine Strecke des Kanals darstellte. Stellenweise jedoch bestand die Auskleidung der Kanäle aus kleineren, schmalen Elementen, welche wohl sicher Endothelien entsprachen, daneben fanden sich dann wieder grössere, ebenso geformte Elemente, welche dann alle Uebergänge zu den oben notirten, ganz grossen Zellen zeigten. — Der Inhalt der Kanäle bestand meist aus deutlichen, feinen Fibrinnetzen, seltener, und deutlich nur an Müller-Präparaten, aus rothen Blutkörperchen. In das Innere erstreckten sich sehr häufig die die Kanäle auskleidenden Tumorzellen weit hinein, so dass die letzteren mit den Fibringerinnseln vollständig verfilzt erschienen.

Wir sehen hier also einen Tumor vor uns, welcher aus Haufen und Strängen von Zellen besteht, der jedoch sicher kein Carcinom ist. Dafür sprechen nicht nur die regelmässigen, gleichcalibrigen, anastomosirenden Zellstränge, welche nirgends zu unförmigen Krebszapfen ausgewachsen waren, sondern vor allen Dingen die Elemente, welche diese Stränge zusammensetzten. Nirgends glichen dieselben irgend einer bekannten Art von Epithelien. Wohl aber waren unter ihnen alle Formen von Bindegewebszellen vertreten; wir sahen hier lange spindelige, stern-, keulen-, dreieckförmige Zellen, stets auffallend durch ihre Grösse, in welcher sie übrigens, eben so wie in der Form erheblich unter einander differirten; ein Umstand, der übrigens gleichfalls sehr gegen ihre epitheliale Herkunft spricht. Es handelt sich also zweifellos um eine Bindegewebsgeschwulst.

Von welcher Art der Bindegewebszellen haben wir nun diese Neubildung abzuleiten? Auch diese Frage ist nicht schwer zu beantworten. War es nach dem Verlauf der Tumorstränge schon sehr wahrscheinlich, dass dieselben präformirten Kanälen entsprachen, so wird diese Wahrscheinlichkeit zur Gewissheit, wenn wir uns die Partien ansehen, in denen die Tumorzüge nicht mehr solide Stränge darstellen. Hier bilden sie richtige Kanäle, haben auf ganze Strecken hin ein deutliches Lumen, sind zum Theil mit schmalen, endothelartigen Zellen, zum Theil mit den grossen länglichen Elementen ausgekleidet, wie wir sie oben bei soliden Strängen gesehen haben. An den Kanälen war es deutlich, dass zwischen den endothelialen und den grossen auskleidenden

Zellen nur graduelle Unterschiede bestanden, offenbar waren diese aus jenen hervorgegangen. Oft imponirten diese auskleidenden Zellen als schmale, fast circuläre Zellbänder, die einzelnen Elemente lagen so dicht bei einander, dass es schwer war die Grenze zu bestimmen, ja manchmal hatte ich den Eindruck, als ob ein Kanal seiner ganzen Dicke nach aus einer einzigen grossen Zelle bestand, die dann in der Mitte durchbohrt war. Aus den zahlreichen Uebergangsbildern zwischen den kleinen endothelialen und den grossen riesenzellenartigen Elementen innerhalb der Kanäle, war es klar, dass auch die letzteren von Endothelien abstammten. Durch stärkeres Wachsthum dieser Zellen entstehen dann die soliden Zellstränge, welche den Haupttheil des Tumors ausmachten.

Der Tumor ist also auf eine Wucherung von Endothelien zurückzuführen und demnach als Endotheliom zu bezeichnen.

Die Frage ist nun, haben wir in jenen Kanälen, bezw. Strängen Lymphgefässe oder Venen mit gewuchertem Endothel vor uns? Für die letzteren möchte ich mich entscheiden; dafür sprach die Anfüllung der Kanallumina mit Fibrin und Blutkörperchen; und wenn die letzteren auch nur an wenigen Stellen angetroffen wurden, so hat das nicht viel zu sagen, da von einer richtigen Circulation in diesen Kanälen keine Rede mehr sein kann. Dagegen sprach nichts für Lymphgefässe: es fehlte die Injection der spaltförmigen Lymphbahnen mit Tumorzellen, die seitlichen Ausbuchtungen der Kanäle u. s. w. —

Ich glaube deshalb nicht fehl zu gehen, wenn ich den Tumor als ein in den Venen, bezw. den venösen Räumen der Marksubstanz entstandenes Endotheliom anspreche. —

Nach vollständigem Abschluss meiner Arbeit erschien eine Abhandlung aus dem Hanau'schen Institut in St. Gallen von Ulrich (Anatomische Untersuchungen über ganz und partiell verlagerte und accessorische Nebennieren u. s. w. Dissertation. Zürich 1895), welche auch die von versprengten Nebennierenkeimen ausgehenden Nierengeschwülste behandelt. Leider kann ich auf diese Arbeit nicht mehr genauer eingehen. Von Interesse war für mich ausser vielem anderen auch die Bemerkung Ulrich's, die er im Anschluss an die Beschreibung zweier maligner, nach dem Typus der Struma suprarenalis gebauten, Nebennierentumoren

macht, welche er als Carcinome bezeichnet. Er sagt dort, dass nach den Erfahrungen Hanau's auch andere Carcinome in der Nebenniere vorkämen, dass also der maligne epitheliale Tumor nach dem Grawitz'schen Typus nicht die einzige Form des Nebennierencarcinoms sei. Diese Auffassung wird durch meinen Fall 28 vollständig bestätigt.

II. Die Rhabdomyome.

Wenn es bei der soeben besprochenen Art von Nierengeschwülsten immer erhebliche Schwierigkeiten macht, den Nachweis zu führen, dass die Neubildung von embryonal verirrten fremdartigen Keimen abzuleiten ist, so haben wir in den Rhabdomyomen eine Art von Tumoren, welche uns durch ihre specifischen Elemente sofort den Weg zeigen, auf welchem wir ihre Matrix zu suchen haben. Denn da bisher nirgends ein Beweis dafür erbracht ist, dass im postembryonalen Leben aus glatten Muskelfasern oder gar aus Bindegewebszellen quergestreifte Muskelzellen entstehen, da es vielmehr feststeht, dass diese Elemente beim entwickelten Organismus nur von quergestreiften Muskelfasern abzuleiten sind, müssen wir die Rhabdomyome an Orten, an denen normaliter keine quergestreifte Musculatur vorkommt, für Neubildungen erklären, die von versprengten Keimen ausgehen, um so mehr als sich gar nicht selten das Muskelgewebe mit Knorpelgewebe untermischt erweist.

Die erste Arbeit über diesen Gegenstand rührt von Eberth her; er beschreibt ein metastasirendes Rhabdomyom der Niere, für dessen Entstehung er eine Aberration und spätere Wucherung von Muskelzellen annimmt. Dann beschrieb Cohnheim einen doppelseitigen Nierentumor bei einem 1¼jährigen weiblichen Kinde, welcher seiner grössten Menge nach aus quergestreiften Muskelfasern, ferner aus Rundzellensarcomgewebe bestand. Bezüglich der Genese nimmt er an, dass, da die erste Urogenitalanlage hart und unmittelbar neben der Urwirbelplatte gelegen ist, vermöge einer fehlerhaften Abschnürung einige von den Muskelkeimzellen sich von Anfang an der ersten Urnierenanlage beiderseitig beigemischt haben, die später zu geschwulstartiger Neubildung gelangt sind. — Ferner sind derartige Geschwülste von Marchand, Brosin, Kocher und Langhans, Ribbert beschrieben worden,

fast alle schliessen sich bezüglich der Genese der Theorie von Eberth und Cohnheim an; nur Ribbert leitet in seiner ersten Arbeit die Entstehung der quergestreiften Muskelfasern von den glatten Muskelzellen des Nierenbeckens ab, verlässt diese Theorie jedoch in seiner zweiten Arbeit und nimmt hier auch eine fötale Entwickelungsstörung als Ursache der heterologen Neubildung an.

Auch an anderen Stellen des menschlichen Körpers sind Rhabdomyome beobachtet worden, so am Hoden, der Orbita, an der Speiseröhre, sowie im Abdomen, deutlich von der Niere getrennt; die Literatur über diesen Gegenstand findet sich zum Theil in der zweiten Ribbert'schen Arbeit, zum Theil in der Abhandlung von Wolfensberger.

Der Fall, den ich selbst an der Niere zu beobachten Gelegenheit hatte, möge in folgenden Zeilen seinen Platz finden. Die klinischen Daten verdankt das pathologische Institut zum einen Theil Herrn Prof. Dr. Fritz Fischer, zum anderen Herrn Dr. Garcin in St. Amarin (Ober-Elsass), welcher das betreffende Kind zur Operation in die hiesige chirurgische Klinik sandte und nach seinem Austritt bis zum Tode beobachtet, auch die Autopsie ausgeführt hat. Uebrigens wird ein ausführlicher klinischer Bericht über den Fall von Herrn Prof. Fischer selbst an anderer Stelle publicirt werden.

Fall XXX (Fig. 14—16).

B., Marie, 3 Jahre alt. Eintritt in die chirurgische Klinik am 28. April 1894. Im Leib ein Tumor zu fühlen, der 3 Wochen bestehen soll. Bei einer Probepunction werden einige winzige Gewebsfetzen zu Tage gefördert, welche dem pathologischen Institut zur Untersuchung übergeben werden. Die mikroskopische Untersuchung ergab kleinere und grössere Zellen, besonders aber ganz merkwürdige längliche Gebilde, welche erst nach Zusatz von Jodlösung etwas Charakteristisches zeigten: es trat nehmlich sehr deutliche Glykogenreaction ein, jedoch nur an queren Streifen der länglichen Gebilde, die dazwischen liegenden Theile, sowie eine mantelartige Partie blieb frei, so dass das Ganze wie eine Leiter mit braunen Sprossen aussah. Ich komme auf diese Gebilde bei der Beschreibung des Tumors noch zurück, habe zwei davon in Fig. 14b abbilden lassen. Auf diese mikroskopischen Befunde hin wurde von uns die Diagnose Rhabdomyosarcom gestellt. Operation am 11. Juni 1894: Exstirpation der linken Niere. (Ich hatte Gelegenheit, der Operation beizuwohnen und kleine Stückchen des Tumors frisch in

Sublimat, bezw. in absoluten Alkohol zu legen.) 14. Juli 1894 nach völliger Heilung der Bauchwunde Entlassung nach der Heimath.

Der Tumor hat die Grösse eines Mannskopfes, ein Gewicht von 1900 g incl. Niere. Er gehört im Wesentlichen der lateralen Partie der Niere an, so zwar, dass er vom Nierenbecken aus gegen den convexen Rand des Organs gewachsen zu sein scheint. Dabei hat er das letztere von vorne nach hinten stark aus einander gedrängt, so dass die vordere und hintere Fläche der Niere wie zwei dünne Schalen dem Tumor vorne und hinten aufsitzen. Das Nierenbecken ist etwas erweitert; in ihm finden sich auf der den Papillen zugekehrten Seite bis haselnussgrosse, polypenartige Tumormassen von graurother Farbe; mit ähnlichen Massen ist der mediale Theil des Nierenbeckens und der sich daran schliessende Ureter bis zur Stelle, an der er abgeschnitten ist, vollständig ausgestopft. — Die Farbe des Tumors ist eine rein weisse; im Centrum finden sich braunrothe, ziemlich weiche Massen; sonst hat der Tumor die Consistenz eines weichen Uterusfibroms und zeigt auch eine ähnliche fasrige Beschaffenheit. An dem unteren und vorderen Theile des Tumors kann man sogar bis zu 5 cm lange weisse Fasern sehr leicht mit der Pincette isoliren.

Mikroskopisch erwies sich der Tumor zusammengesetzt aus einem derbfasrigen Gewebe, in welches viele Zellen eingelagert waren. An fasrigen Gebilden fanden sich sowohl breite, lange, bandartige Formen, sowie auch schmälere, an den Enden zugespitzte, gleichfalls ziemlich lange Fasern. Fast alle diese Fasern zeigten einmal eine deutliche Querstreifung, dann aber erwiesen sie sich, besonders deutlich war das an den breiten Bändern, zusammengesetzt aus parallelen Längsfibrillen. Diese breiten Fasern stellten also zweifellos quergestreifte Muskelfasern dar, die schmäleren Fasern zeigten die Querstreifung nicht so deutlich, vor Allem nicht so constant über die ganze Faser verbreitet; dieselbe zeigte sich häufig nur in den dem meist central gelegenen Kern benachbarten Partien, sehr selten auch an den spitzen Enden der Faser. Die schmäleren Fasern hatten dann häufig eine ganz eigenartige Zusammensetzung: sie enthielten nehmlich einen deutlichen Centralkanal, welcher die Faser der ganzen Länge nach durchbohrte und an beiden Enden blind endigte (Fig. 14 b). Während dieser Centralkanal vollständig homogen war, zeigte der peripherische Mantel eine deutliche Querstreifung, wodurch die beiden, gleichsam in einander geschobenen Cylinder sehr scharf von einander abgesetzt erschienen. An Kernen fanden sich in allen Arten von Fasern meist mehrere hinter einander innerhalb der Faser liegend, seltener war nur einer vorhanden.

Was die Zellen anbetraf, welche in diesem Faserwerke eingelagert waren, so konnte man hier deutlich zwei verschiedene Arten unterscheiden: 1) kleinere spindlige, mit stark tingiblem Kern versehene Zellen, welche durch ihr enges Beieinanderliegen dem Tumor ein exquisit sarcomatöses Gepräge gaben, 2) grosse rundliche, riesenzellenähnliche Gebilde, welche mehrere Kerne, meist dicht bei einander liegend, enthielten, und einen stark blasigen Charakter trugen, so zwar, dass im Protoplasma grosse Vacuolen lagen, welche durch

feine Septa von einander getrennt waren. Diese grossen runden Zellen liessen manchmal eine deutliche Querstreifung erkennen, welche dann radiär um den Kern angeordnet war; sie documentirten sich somit als Abkömmlinge von quergestreiften Muskelfasern. — Aehnliche blasige Gebilde, welche jedoch eher zu den Fasern, als zu den Zellen zu rechnen sind, machten weiterhin einen grossen Theil des Tumors aus; es waren dies lange, unregelmässig geformte, theils solide, theils stark aufgeblähte Gebilde, welche häufig in breitere oder schmälere Zipfel ausliefen. Auch sie entsprachen stark veränderten Muskelfasern, denn es gelang gar nicht selten, an ihnen ganz evidente Querstreifung, sowie deutliche Längsfibrillen nachzuweisen (Fig. 16a—c). — An anderen Stellen waren noch häufig schlauch-, bezw. röhrenförmige Gebilde zu bemerken, welche stark mit glasigen Kugeln und Schollen gefüllt waren. Es waren dies spindel-, sack- und kugelförmig aufgetriebene, seltener cylindrische Röhren mit ganz dünner Wandung. Letztere zeigte eine höchst eigenthümliche Beschaffenheit: sie verlief nehmlich niemals glatt, sondern zeigte stets eine regelmässige Querfältelung in der ganzen Circumferenz, so dass sie aussah, wie die gefaltete Elastica einer Arterie. Ausser diesen Falten liess sich an den äusserst dünnen Wandungen noch manchmal eine deutliche Querstreifung constatiren, so dass sich diese Hohlräume gleichfalls als veränderte Muskelfasern erwiesen. Mehrfach liess sich sogar nachweisen, dass jene mit gefälteter Membran umkleideten Hohlräume direct in solide, quergestreifte Muskelfasern übergingen, so dass die ersteren lediglich einer spindligen Auftreibung der ersteren entsprachen. Von dem soliden Theil gingen dann auch richtige Längsfibrillen in den Hohlraum hinein, welche dann gleichfalls jene merkwürdige Querfältelung zeigten. — Alle diese Gebilde, Fasern, Zellen und Hohlräume zeigten einen mehr oder weniger starken Glykogengehalt, wie sich durch Zusatz von Jodlösung leicht nachweisen liesse. Und zwar war die Glykogenmenge am geringsten in den kleinen Sarcomzellen, alle übrigen Gebilde waren so stark angefüllt, dass sie bei Zusatz von dünner Jodjodkalilösung ganz schwarzbraun wurden. Und zwar zeigten die von homogenen Centralfasern durchzogenen, quergestreiften Muskelfasern die Glykogenreaction nur an dem Centralfaden, nicht an der peripherischen Querstreifung (Fig. 15c, d). Und auch dieser wurde nicht immer der ganzen Länge nach braun, sondern zeigte scharf abgesetzte, quere Glykogenstreifen, welche theils sehr breit, theils so schmal, wie die ungefärbten Zwischenstreifen waren. Sonst lag das Glykogen ebenso häufig diffus in den grossen Zellen und Fasern, als in Form von Kugeln und Schollen. — Die schmalen langen Fasern mit deutlichem Centralkanal zeigten oft eine Veränderung, welche im Wesentlichen ihren äusseren Cylindermantel betraf. Dieser war nehmlich in eine dicke, glasige, homogene, wulstige Masse verwandelt und zeichnete sich vor allen Dingen dadurch aus, dass ihm jedwede Querstreifung fehlte. Er gab nicht etwa Glykogenreaction, sondern setzte sich bei Anwendung der Jodreaction sehr scharf von den stellenweise im Centralkanal vorhandenen, glykogenhaltigen Partien ab. Die im Kanal gelegenen Kerne hatten eine merkwürdige Beschaffenheit. Sie

waren nehmlich niemals rund oder länglich, wie in den übrigen Fasern, sondern zeigten sich platt, schmal, entschieden stark geschrumpft, wurden aber durch Hämatoxylin und Alauncarmin intensiv gefärbt (Fig. 14a, b). Es sind dies dieselben Formen, die wir, wie ich schon oben erwähnte, an den zwecks der Diagnose mit der Pravaz'schen Spritze entnommenen Tumorpartikelchen wahrgenommen hatten. Sie lagen an den Theilen des Tumors, welche regressive Veränderungen, hauptsächlich in Gestalt von Nekrosen, zeigten. — Kerntheilungen fanden sich nur an den kleinen Sarcomzellen. — Als ganz vereinzelte Befunde sind noch zu notiren kleine, kaum stecknadelkopfgrosse Knorpelinseln mitten im Tumor; ich traf deren nur 2 an, sie bestanden aus hyalinem Knorpel und waren von dem umliegenden Gewebe scharf abgesetzt. Weiter fanden sich noch, ebenfalls sehr vereinzelt, kleine, drüsige Gebilde, welche eine feine Membran mit darauf sitzender einfacher Lage von kleinen Cylinderepithelien als Wandung hatten. — Die auf eine dünne Schale zusammengedrängte Nierensubstanz zeigte sehr atrophische Glomeruli und Harnkanälchen.

Am 19. September 1894 wurde in St. Amarin durch Herrn Dr. Garcin ein apfelgrosses Recidiv constatirt; der Tumor wuchs sehr schnell und verursachte starke Schmerzen. Exitus 16. April 1895. Section (Dr. Garcin): Umfang des Bauches 92 cm. Bauchdecken mit dem Tumor verwachsen; im Bauchraum 150—200 ccm gelbröthliche Flüssigkeit; derselbe ist vollständig vom Tumor ausgefüllt; Colon transversum ist allein sichtbar in einer Rinne des Tumors liegend; Colon descendens weit nach rechts über die Mittellinie hinaus verdrängt. Linke Niere 8 cm lang, 4 breit, 3 dick; Magen grösstentheils am Tumor festgelöthet. Länge des Tumors 33—35 cm, Breite 27, Dicke 24. Alle anderen Organe normal. — Der 5. Theil dieses Recidivs wurde an's pathologische Institut geschickt. Die Untersuchung ergab die gleichen Verhältnisse, wie beim Haupttumor.

Zur quantitativen Bestimmung des Glykogens habe ich einen Theil des primären Tumors in bekannter Weise, nach Brücke-Külz verarbeitet, und dabei folgendes Resultat erhalten:

7,0525 g Tumor enthielten 0,3142 g reines Glykogen.

Zur Bestimmung der Trockensubstanz wurden 0,1955 g Tumor bis zur Gewichtsconstanz bei 110° getrocknet; dieselben wogen dann noch 0,0437 g.

Der Tumor enthielt also

auf feuchte Substanz berechnet: 4,45 pCt. Glykogen,
- trockene - - 20,06 - -

Ueber die Diagnose des Tumors kann wohl kein Zweifel obwalten; es handelt sich um einen sehr bösartigen, schnell recidivirenden Tumor bei einem 3jährigen Kinde, welcher zum grössten Theil aus quergestreiften Muskelfasern, zum anderen Theile aus sarcomatösem Gewebe besteht, dem somit der Name Rhabdomyosarcom zukommt. Nicht nur die quergestreiften

Muskelfasern, sondern auch der Knorpel, sowie die vereinzelten drüsigen Elemente lassen uns als Ursache des Tumors eine congenitale Entwickelungsstörung annehmen, wir könnten ihn demnach mit Virchow auch als eine Neubildung aus dem Gebiete der Teratome auffassen. Bezüglich der kleinen, mit Epithel ausgekleideten Schläuche möchte ich noch bemerken, dass ich sie nicht für verdrängte Harnkanälchen ansehen möchte; denn sie zeigten niemals ein verkümmertes, zusammengedrücktes Aussehen, auch fanden sich keine anderen Nierenbestandtheile, also Glomeruli, in dem Tumor; überhaupt hatte der letztere die Niere nicht etwa in diffuser Weise durchwachsen, sondern nur in der Richtung von medial nach lateral in zwei Theile getheilt, welche dem Anfangstheil der Geschwulst schalenförmig aufsassen.

Die Knorpelinseln sowohl als auch jene kleinen epithelialen Schläuche sind auch schon von Ribbert und anderen Autoren beobachtet worden. Auch findet man beide Gewebsarten verhältnissmässig häufig in Rhabdomyomen an anderen Orten, wovon ich mich neulich an 2 schönen Exemplaren von Hoden-Rhabdomyomen überzeugen konnte.

Von Interesse sind bei unserem Falle die vielfachen Formen, in denen sich die Muskelfasern präsentirten, sowie der grosse Glykogengehalt.

Die Fasern waren manchmal so von der Norm abweichend, dass es nicht so leicht war, ihre Herkunft festzustellen.

Was zunächst die den normalen quergestreiften Fasern am meisten gleichenden Gebilde betrifft, so waren diese am wenigsten vertreten. Viel häufiger waren die schmaleren an beiden Enden spitzen Fasern, welche die Querstreifung nicht in ganzer Ausdehnung zeigten, sondern nur in der Mitte, in der Nähe des Kerns. Sie glichen den normalen Fasern insofern, als sie die Querstreifung im ganzen Querdurchmesser zeigten und vollständig solide Gebilde darstellten. Beide Arten waren gewöhnlich in ganz diffuser Weise von Glykogen durchtränkt.

Am meisten Interesse nahmen aber die Fasern in Anspruch, welche einen Hohlraum in ihrem Innern enthielten. Diese boten die mannichfachsten Formen dar, auch das Glykogen verhielt sich hier ganz anders, als in den soliden Fasern. Zahlreich waren die Formen, welche ich in Fig. 15, b, c, d abgebildet habe. Sie

stellten einen Schlauch dar, dessen Wand stets deutliche Querstreifung aufwies und frei von Glykogen war, während das Innere mit einem vollständig homogenen Glykogencylinder ausgefüllt war. Es sind diese Fasern von den meisten Autoren gesehen worden, so von Marchand, Ribbert und Anderen; sie glichen vollständig den embryonalen Muskelfasern einer bestimmten Entwickelungsperiode; Marchand hat die Glykogenvertheilung in den embryonalen Muskelfasern genauer studirt und die gleichen Bilder beschrieben, wie ich sie bei diesem Tumor finden konnte. Auch ich habe mich an Präparaten, welche von einem dreiwöchentlichen Kaninchenembryo stammten, davon überzeugen können, dass in der That diese Röhrenform mit alleiniger Querstreifung des Mantels sehr häufig ist. Die Kerne in derartigen Fasern bei jenem Embryo waren in ziemlicher Anzahl vorhanden, sie verliefen quer über die Faser und unterbrachen den centralen Glykogenfaden. Ob die Kerne frei in dem centralen Hohlraum lagen oder an der inneren Wand des Mantels, konnte ich nicht deutlich unterscheiden, jedenfalls mussten sie, wie an Querschnitten ersichtlich, stark in's Lumen vorspringen; auch lag, wie schon bemerkt, das Glykogen zwischen den Kernen.

Ganz ähnlich verhielt es sich auch mit der Glykogenausfüllung an den röhrenförmigen Fasern in unserem Tumor, nur waren hier die centralen Glykogenfäden nicht nur von Kernen unterbrochen, sondern zeigten auch ohne dies eine Trennung in der Continuität, wie ich es in Fig. 15d abgebildet habe.

Eine Form, welche der eben beschriebenen offenbar sehr nahe steht, ist die, welche in der Fig. 14 wiedergegeben ist. Es sind dies gleichfalls röhrenförmige Gebilde, jedoch, und das ist der wesentliche Unterschied gegen die vorige Form, ohne jegliche Querstreifung des Mantels. Derselbe besteht vielmehr aus einer vollständig homogenen, hyalinen Substanz, welche im Gegensatz zu der centralen Ausfüllungsmasse keine Jodreaction giebt. Die Kerne zeigen in diesen Fasern keine schöne runde oder ovale Form mehr, sondern sind meist unregelmässig gestaltet, offenbar stark geschrumpft. Die Ausfüllung der Hohlcylinder mit Glykogen ist die gleiche wie bei den vorher beschriebenen Fasern, auch hier wird der centrale Glykogenfaden durch die Kerne unterbrochen. Diese Fasern sind meiner An-

sicht nach nur als Degenerationsformen der vorher geschilderten aufzufassen, das glaube ich aus der hyalinen Umwandlung des Mantels, der Veränderung an den Kernen und nicht zum kleinsten Theile aus dem Umstande schliessen zu können, dass auch das umliegende Gewebe fast immer erhebliche Degenerationen, meist in Gestalt von einfachen Nekrosen, aufzuweisen hatte.

Eine andere Form von Fasern, welche jenen embryonalen Röhren gleichfalls sehr nahe stehen, sind die oben notirten weiten Schläuche, welche mir nur sehr stark erweiterte Röhrenfasern zu sein scheinen; sie waren niemals so regelmässig gebaut wie die letzteren, hatte eine viel dünnere Wandung, imponirten als feinwandige Hohlgebilde, welche meist sackartig aufgetrieben waren. Die Querstreifung, welche hier gleichfalls nur den dünnen Mantel betraf, war ungemein fein, manchmal überhaupt nicht nachzuweisen; dagegen zeigte sich dieser Mantel häufig in feine Falten gelegt. Auch diese Schläuche waren stark mit Glykogen gefüllt, jedoch lag das letztere unregelmässig in Kugeln und Schollen bei einander.

Aehnliche kuglige oder sackartige Auftreibungen zeigten jene Fasern, die ich in Fig. 16, a—c abgebildet habe; sie liefen meist in längere, schmale, solide, zipfelartige Gebilde aus, welche ebenso wie das dickere Ende häufig deutliche Querstreifung zeigten. Diese Gebilde documentirten sich somit gleichfalls als Abkömmlinge quergestreifter Muskelfasern; allerdings ist ihnen diese Abkommenschaft nicht immer gleich anzusehen, zumal wenn sie, was oft genug der Fall ist, der Querstreifung vollständig entbehren. Die Auftreibung dieser sowohl wie der vorherbeschriebenen Formen scheint mir hydropischer Natur zu sein; jedenfalls beruht sie wohl kaum auf dem Glykogengehalt, denn diese Substanz war zwar fast stets in reichlicher Menge vorhanden, füllte aber die Faser fast niemals vollständig aus, lag sogar in den meisten Schläuchen oft in Kugel- oder Schollenform.

Der wesentliche Unterschied dieser beiden zuletzt geschilderten Abarten von Muskelfasern beruht der Hauptsache nach darin, dass bei den einen nur der feine Mantel die Querstreifung zeigte, während die letztere bei den anderen sich über die ganze Faser erstreckte, oder um den Kern herum angeordnet war.

Was die Zellen anbetrifft, so fielen hier ausser den kleinen

Sarcomzellen in erster Linie jene grossen kugligen, mehrkernigen Gebilde auf, welche gewöhnlich einen sehr starken Glykogengehalt besassen (Fig. 16, d—h). Diese Zellen sind fast von allen Autoren beobachtet worden, Marchand erklärt sie für missbildete Muskelfasern. Und in der That, es ist klar, dass sie Muskelzellen entsprechen, welche sich in pathologischer Weise entwickelt haben, das geht zur Evidenz aus den Bildern hervor, von denen ich eins in Fig. 16 e wiedergegeben habe. Hier sehen wir zunächst eine deutliche, breite Streifenbildung, welche der Querstreifung der normalen Muskelfaser entspricht, sowie feinere Streifen, welche den Längsfibrillen entsprechen. Durch die Kugelform der Zellen zeigt sich die erstere als Radiärstreifung die zweite wird durch die concentrischen Kreise dargestellt. (Die Kerne liegen meist in der Mitte, seltener am Rande). Demnach kommt also die pathologische Qualität der einzelnen Faser hier der Hauptsache nach in einer falschen Wachsthumsrichtung zum Ausdruck.

Ob die kleineren Zellen, welche, meist von spindeliger Gestalt, der Geschwulst den sarcomatösen Charakter geben, gleichfalls von Muskelzellen abzuleiten sind, erscheint mir mehr als zweifelhaft. Denn erstens konnte ich niemals Querstreifung an ihnen entdecken, zweitens war ihr Glykogengehalt ein höchst spärlicher im Gegensatz zu den grossen Zellen, welche sicher von quergestreiften Muskelfasern abstammten.

In diesen sowohl wie in allen übrigen musculären Elementen war, wie gesagt, diese Substanz in reichlichem Maasse vorhanden eine Thatsache, welche zuerst Marchand an diesen Geschwülsten in genügender Weise gewürdigt hat. Mir schien es auch von Interesse die Menge festzustellen, in welcher dieses Kohlehydrat in der Geschwulst vorhanden war. Dieselbe betrug also, wie schon oben bemerkt:

auf feuchte Substanz berechnet 4,45 pCt.
- trockene - - 20,06 - Glykogen.

Wenn wir nun annehmen wollen, dass das Glykogen im ganzen Tumor in der gleichen Menge vorhanden war (was nicht ganz zutrifft, da die sarcomatösen Stellen glykogenärmer waren als die musculären), so enthielt die ganze primäre Geschwulst (1200 g) 53,4 g Glykogen. Das Recidiv wurde nicht quantitativ

untersucht, da es hergesandt, erst mehrere Tage nach dem Tode des Kindes in meine Hände gelangte.

Dieser grosse Glykogengehalt, welcher zu dem des normalen Muskels in gar keinem Verhältniss steht, wird wohl erstens durch den Umstand erklärt, dass es sich hier grossentheils um embryonale Muskelfasern handelt, die bekanntlich an Glykogen sehr reich sind (Cl. Bernard); zweitens aber auch durch die Erfahrung, dass andere, nicht musculäre, sehr schnell wachsende Tumoren gleichfalls häufig einen starken Glykogengehalt zeigen. Vielleicht ist auch für die grosse Glykogenansammlung noch ein Moment heranzuziehen: Bekanntlich speichert der ruhende Muskel grössere Mengen von Glykogen auf, welch' letzteres durch die Muskelarbeit wieder verloren geht; und so, meine ich, wäre auch die Ansicht discutabel, dass in einem solchen Tumor, in welchem eine grosse Anzahl quergestreifter Muskelfasern unthätig liegen, durch eben diese Unthätigkeit Gelegenheit zu grösserer Glykogenaufspeicherung gegeben wäre.

Literatur.

I.

Ambrosius, Diss. Marburg 1891.
Askanazy, Ziegler's Beiträge. Bd. 14. S. 33.
Benecke, Ziegler's Beiträge. Bd. 9. S. 428.
Canolly Norman, Transact. of the Royal Acad. of medic. in Ireland. Vol. XI. p. 377. 1893.
Driessen, Ziegler's Beiträge. Bd. 12. S. 65.
Grawitz, Dieses Archiv. Bd. 93.
Grawitz, Langenbeck's Archiv. Bd. 30.
Hildebrand, Langenbeck's Archiv. Bd. 47.
Horn, Dieses Archiv. Bd. 126.
Jores, Deutsche med. Wochenschr. 1894. S. 209.
Löwenhardt, Deutsche Zeitschr. f. Chir. Bd. 29.
Lubarsch, Dieses Archiv. Bd. 135. S. 149.
Lubarsch, Dieses Archiv. Bd. 137. S. 191.
Manasse, Dieses Archiv. Bd. 133.
Manasse, Dieses Archiv. Bd. 135.
Marchand, Festschr. f. Virchow. 1891. Bd. I.
de Paoli, Ziegler's Beiträge. Bd. 8.
Rabl, Hans, Arch. f. mikr. Anat. Bd. 38. S. 492. 1891.
v. Recklinghausen, Festschr. d. Assistenten f. Virchow. 1891.

Semon, Anat. Anz. Bd. V.
Graf Spee, Arch. f. Anat. und Physiol., anat. Abtheil. 1884. S. 89.
Strübing, Deutsches Arch. f. klin. Med. Bd. 43.
Sudeck, Dieses Archiv. Bd. 133.
Sudeck, Dieses Archiv. Bd. 136. S. 293.
Virchow, Cellularpathologie.
Volkmann, Deutsche Zeitschr. f. Chir. Bd. 41. S. 1.
Weichselbaum und Greenish, Wien. med. Jahrb. 1883.
Wiefel, Diss. Bonn 1885.

II.

Brock, Dieses Archiv. Bd. 140. S. 293.
Brosin, Dieses Archiv. Bd. 96. S. 453.
Cohnheim, Dieses Archiv. Bd. 65. S. 64.
Eberth, Dieses Archiv. Bd. 55. S. 518.
Hoisholt, Dieses Archiv. Bd. 104. S. 118.
Kocher und Langhans, Deutsche Zeitschr. f. Chir. IX. S. 312.
Marchand, Dieses Archiv. Bd. 73. S. 289.
Marchand, Dieses Archiv. Bd. 100. S. 42.
Ribbert, Dieses Archiv. Bd. 106. S. 282.
Ribbert, Dieses Archiv. Bd. 130$_4$ S. 249.
Virchow, Die krankhaften Geschwülste. III. 106.
Virchow, Würzburger Verhandlungen. I. 191.
Wolfensberger, Diss. Zürich 1894.

Erklärung der Abbildungen.

Tafel III.

Fig. 11. Fall XXI. Frontalschnitt. $\frac{1}{2}$ der natürlichen Grösse.
Fig. 12. Schnitt aus diesem Tumor; Vergrösserung Zeiss AA, Oc. IV.
Fig. 13. Schnitt aus demselben Tumor. Glykogen blau gefärbt, Kerne roth; Alauncarmin- und Weigert-Färbung; Vergrösserung Zeiss DD, Oc. IV.
Fig. 14 und 15. Fall XXX. Verschiedene Arten von Muskelfasern, theils mit Jod behandelt, theils mit Hämatoxylin gefärbt. Zeiss DD, Oc. IV.
Fig. 16. Derselbe Fall, dieselbe Vergrösserung. Grosse Zellen und Muskelfasern; Näheres im Text.

VII.

Kleinere Mittheilungen.

1.

Eigenthümlicher Krankheitsverlauf bei Uterus unicornis und Einzelniere.

Von Wilhelm Ebstein in Göttingen.

Es ist bekannt, dass beim Mangel oder bei der Verkümmerung eines Hornes der Gebärmutter zuweilen die Niere der entsprechenden Seite fehlt. Die nachfolgende Beobachtung liefert einen Beitrag dazu, in welcher Weise ein einhörniger Uterus bei gleichzeitigem Fehlen einer Niere die Existenz des Individuums vernichten kann.

I. Krankengeschichte.

1. Inhaltsübersicht. 21jähriges Mädchen. Ohne nachweisbare familiäre Krankheitsanlage soll die Patientin früher oft krank gewesen sein. Erwiesen ist, dass sie seit 1½ Jahren bei der Arbeit oft kurzathmig war, dass sie viel Durst gehabt und viel Wasser getrunken habe. Etwa 2 Monate vor ihrem Tode erkrankt Pat. am Scharlachfieber, etwa 1 Monat später wird gelegentlich poliklinischer Untersuchung, abgesehen von einer Desquamatio membranacea, eine, angeblich seit längerer Zeit bestehende Heiserkeit und geringe Albuminurie constatirt. Ungefähr ½ Monat später tritt wiederholt mässiges Blutspucken ein, dessen erneutes Auftreten Pat. 3 Tage vor ihrem Tode in die Klinik führt. Hier wird zunächst, ausser starker Heiserkeit, eine mässige Beschleunigung der Puls- und gelegentlich auch der Athmungsfrequenz ohne Temperaturerhöhung, schleimigeitriges, zwischendurch etwas blutiges Sputum festgestellt. Mehrfaches Nasenbluten, Erbrechen galliger (salzsäurehaltiger) Massen kommt hinzu. Starke Schmerzhaftigkeit im Leibe, stetig zunehmend, tritt auf. Während zunächst Urin in normaler Menge entleert wird, besteht in den letzten 12 Stunden des Lebens Anurie. Tod plötzlich, syncopal.

2. Anamnese. Das 21jährige Dienstmädchen Friederike Weitemayer aus Sieboldshausen wurde am 10. Juni 1895 in die Göttinger medicinische Universitätsklinik aufgenommen. Die Kranke giebt an, seit längerer Zeit

heiser zu sein. Sie will etwa 14 Tage vor ihrer Aufnahme einen Esslöffel schaumigen Blutes und am Tage der Aufnahme auch noch etwas Blut ausgehustet haben. Am 17. Mai 1895, also 24 Tage vor der Aufnahme, hatte die Pat. bereits in der medicinischen Poliklinik Rath und Hülfe gesucht, ist aber der ihr dort ertheilten Weisung, sich in die Klinik aufnehmen zu lassen, zunächst nicht nachgekommen. Die Kranke gab damals an, dass sie 4 Wochen vorher (also etwa in der Mitte April) rothe Flecken auf der Haut bekommen habe. Gleichzeitig hat die Pat., wie sich aus ihrer Schilderung entnehmen lässt, zweifelsohne, abgesehen von Halsschmerzen, auch Fieber mit Delirien gehabt. Seit 14 Tagen leidet die Pat. an Husten, Schmerzen in den Beinen und über der Brust, seit 8 Tagen haben sich Schmerzen in den meisten Gelenken eingestellt. Ausserdem besteht eine Neigung zu Nasenbluten. Die Untersuchung der sehr bleichen, mässig genährten Kranken ergab in der medicinischen Poliklinik heisere Stimme, am Halse liess sich Abschuppung der Epidermis in grösseren Fetzen, am übrigen Körper kleienförmige Abschuppung nachweisen, über den Lungen bestand kein Katarrh, die Herztöne waren rein, und das Herzvolumen war normal, dagegen war eine ziemlich starke Schwellung der Zunge vorhanden, die hintere Rachenwand war mit eingetrocknetem Secret bedeckt, der Urin enthielt eine geringe Menge Eiweiss. Die Pat. gab an, 4 gesunde Geschwister zu haben, die Mutter sei 1879 an Lungenentzündung gestorben. Die nach dem Tode unserer Pat. angestellten Nachforschungen bei der letzten Dienstherrschaft über die Vorgeschichte der Kranken haben ergeben, dass sie während der letzten 1½ Jahre, wo sie dort gedient hat, stets blass ausgesehen hat, dass sie viel Durst gehabt und viel Wasser getrunken habe. Sie sei im Uebrigen gerade nicht krank gewesen und habe ihren verhältnissmässig leichten Dienst immer versehen können, sie sei aber bei der Arbeit immer kurzathmig gewesen. Ehe sie diesen Dienst antrat, soll sie nach der Mittheilung ihres Dienstherrn oft krank gewesen sein. Ueber die Art dieser Erkrankungen fehlen weitere Angaben. Auch von dem Vater der Pat., welcher, abgesehen von einer complicirten Fractur eines Schenkels, welche 1886 in der hiesigen chirurgischen Klinik zur Amputation führte, anscheinend gesund ist, konnte Genaueres über seine Tochter in anamnestischer Beziehung nicht in Erfahrung gebracht werden. Wir erfuhren von ihm nur die das schon vorher Gesagte bestätigende Mittheilung, dass die Kranke in der letzten Zeit viel Durst gehabt und viel Wasser getrunken habe.

3. Befund und Krankheitsverlauf. Die Patientin befindet sich in selbst gewählter Rückenlage und ist durchaus besinnlich. Das im Allgemeinen gut genährte und normal gebaute Mädchen zeigt aber durchweg eine blasse Hautfarbe, sowie einen leidenden Gesichtsausdruck. Die sichtbaren Schleimhäute sind ebenfalls blass. Die Pulsfrequenz beträgt 100, der Puls ist von sehr geringer Füllung und Spannung. Die Respirationsfrequenz beträgt 32 in der Minute, Temperatur 37,6°. Die Pat. ist heiser, klagt über starken Hustenreiz und hustet, abgesehen von einigen zähen, schleimig-eitrigen Ballen, geringe Menge von hellerem, etwas schaumigem Blut aus. Mit Rück-

sicht auf den blutigen Auswurf wird absolute Ruhe anempfohlen, die Diät wird entsprechend geordnet und besonders wird von einer genaueren Untersuchung des Thorax Abstand genommen. Der sehr starke Durst wird durch Darreichung von Eisstückchen in den Mund zu stillen gesucht. Die Haut ist trocken, schuppt sich an der Brust kleienförmig ab. Die Kranke klagt über Appetitmangel, sowie über starke Kopfschmerzen. 10. Juni Abends Temp. 37,1°, Puls 100, Resp. 32. 11. Juni früh Temp. 36,6°, Puls 84 Resp. 16. Pat. hat mehrfach Nasenbluten und mehrfach Erbrechen von gallig aussehenden Massen gehabt. Sie klagt heut ausserdem über starke Schmerzen im Leibe, welcher sich etwas voll anfühlt. Die Schmerzen werden etwa 2 Querfinger unterhalb des Nabels in der Linea alba localisirt. Pat. giebt an, dass sie die ihr gereichte Milch nicht vertragen könne und klagt über starke Kopf- und Ohrenschmerzen. Aus dem linken Ohre soll früher Eiter herausgeflossen sein. Husten besteht noch. Die 24stündige Urinmenge, vom 10.—11. Juni früh beträgt 2000 ccm, bei einem spec. Gew. von 1010, die Temperatur in der Achselhöhle 37,4° C. 12. Juni früh Temp. 37°, Puls 100, Resp. 38. Alle Beschwerden, besonders die Leibschmerzen haben zugenommen. Schon bei Berührungen werden starke Schmerzen des übrigens weichen Leibes geklagt, welche sich unterhalb des Nabels bis in die Lendengegend erstrecken. Das Gesicht der Pat. wird durch die Schmerzen zeitweise verzerrt. Stuhl war nicht da, seitdem die Pat. in der Klinik ist (Klysmen ohne Erfolg). Die Pat. hat wiederum grünliche Massen erbrochen, in welchen Salzsäure nachzuweisen ist. Als Medicament hat die Pat. Salzsäure nicht gebraucht. 12. Juni Nachmittags gegen 5 Uhr Temp. 37,1°. Der Radialpuls ist nicht mehr fühlbar, die Herztöne sind deutlich hörbar. 1 Stunde später (Nachmittags gegen 6 Uhr) wird die Pat., während sie sich, um Urin zu lassen, auf dem ihr, ihrem Wunsch entsprechend, untergeschobenen Stechbecken befindet, plötzlich bewusstlos, Pupillen sehr erweitert. Das blasse Roth der Lippen ist vollkommen verschwunden. Todesblässe überzieht das ohne dies schon bleiche Gesicht. Die Gesichtszüge sind verzerrt. Nach einigen Secunden erscheint die Zunge zwischen den Lippen. Die Pat. athmet noch dreimal oberflächlich auf, worauf der Tod eintritt. Die ganze Scene hat sich innerhalb der Zeit etwa ½ Minute abgespielt. Im Stechbecken finden sich wenige Cubikcentimeter eines zahlreiche Rundzellen enthaltenden Urins. Vom 11.—12. Juni früh waren noch 1100 ccm Urin, spec. Gew. 1015, spontan entleert worden, welcher, ebenso wie der Urin am vorhergehenden Tage, eiweissfrei war.

II. Section.

Die Sectionsdiagnose (Herr Prof. Orth) lautet: Gastritis productiva. Defect der rechten Niere, des rechten Ureters, des rechten Uterushornes nebst einem Theile der rechten Tube. Verengerung des linken Ureters in Folge Drucks des linken Uterushornes. Dilatation des oberen Theiles des linken Ureters. Chronische Pyelitis mit Narbenbildung. Nephritis chronica

atrophicans; Cystenbildung und Vereiterung. Dilatation des rechten Ventrikels. Chronische Bronchitis. Allgemeine Anämie. Rothes Knochenmark mit kernhaltigen rothen Blutkörperchen.

Aus dem ausführlichen Sectionsprotocoll mag Folgendes zur Ergänzung hinzugefügt werden: Die linke, stark granulirte Niere verbreitet urinösen Geruch, ihre Kapsel haftet ziemlich fest, besonders an einzelnen Stellen, wo sich Cysten mit hellem, klarem Inhalte finden. Am oberen Ende der Niere findet sich ein grösserer, etwa nussgrosser, am unteren ein kleinerer Abscess. Die mikroskopische Untersuchung der Nieren ergab in der Umgebung der Abscesse cystisch erweiterte Harnkanälchen. Im Uebrigen zeigte die Niere theils eine gelblich-graue, theils aber eine graurōthliche Färbung. Rinde und Mark sind schwer von einander zu unterscheiden. Die Glomeruli traten auf den Schnittflächen überall deutlich hervor. Der obere Nierenkelch ist ebenso, wie der linke Harnleiter erweitert. Der Umfang des letzteren, welcher eine stark verdickte Wand zeigt, ist bis auf einen Umfang von 4,5 cm erweitert und zieht unter dem allein vorhandenen linken Uterushorne, sich hier zu einem dünnen, das normale Maass jedenfalls nicht übersteigenden Strange verschmälernd, dessen Lichtung an diesem Theile sehr eng und nur für eine Sonde durchgängig ist, zur Harnblase. Hier mündet der linke Harnleiter — der rechte fehlt — fast in der Mittellinie des Trigonum. Von dieser Mündungsstelle gelangt man nur 1—2 mm in die Harnleiter hinein. Die Harnblase enthält keinen Urin, sondern nur einige Tropfen einer dicken, milchigen Flüssigkeit. — Keine Hypertrophie des Herzmuskels, welcher auch keine makroskopisch sichtbare, degenerative Veränderung zeigt. Nur die rechte Herzhöhle ist etwas erweitert. — Nach der Entfernung des in der Kehlkopfhöhle enthaltenen, blutigen, schleimig-eitrigen Sputums zeigt sich eine allgemeine Röthung und Schwellung, sowie Maceration derselben am rechten Stimmbande, wo sich eine deutliche Erosion mit geschwüriger Oberfläche findet. — Die Wand des Magens, dessen Serosa verdickt ist, fühlt sich besonders in den mittleren Abschnitten, wo derselbe auch contrahirt ist, derb und fest an, während sich 2,5 cm vom Pylorus entfernt eine apfelgrosse, divertikelartige Ausbuchtung der verdünnten Wand findet. Der Pylorus ist gut durchgängig Die Magenschleimhaut ist in starke Längsfalten gelegt, welche sich bis zur Cardia verfolgen lassen. In dem divertikelartigen Theile fehlt die Faltenbildung. Die Oberfläche der Magenschleimhaut hat eine graue Farbe und zeigt hie und da gegen den Pylorus reichlicher werdende Gefässverzweigungen; die durchschnittene Schleimhaut des Magens zeigt, im Uebrigen dem Bilde der Oberfläche gleichend, eine ansehnliche Verdickung. — Das Gehirn bietet keine bemerkenswerthen Veränderungen, seine Schnittfläche zeigt zahlreiche Blutpunkte, die Pia ist leicht ödematös.

III. Epikrise.

Der vorstehend mitgetheilte Fall verdient meines Erachtens Interesse, weil in Folge der Erkrankung einer Einzelniere der Tod der Pat. in etwas

ungewöhnlicher Weise erfolgte. Das betroffene Individuum, ein 21jähriges Dienstmädchen, hatte bis kurze Zeit vor seinem Tode ihre Arbeit verrichten können. Die Anamnese betreffs der mit der Einzelniere in Zusammenhang zu bringenden Symptome, die uns hier allein interessiren, erstreckte sich nur auf die letzten 1½ Jahre ihres Lebens. Die in dieser Beziehung angestellten Ermittelungen haben ergeben, dass die Kranke in dieser Zeit bleich und kurzathmig bei der Arbeit war, sowie insbesondere ferner, dass sie viel Durst gehabt und viel Wasser getrunken hat, wie wir das bei vielen Kranken, welche an Nierencirrhose[1]) leiden, bemerken. Ich glaube daraus schliessen zu dürfen, dass die allein vorhandene linke Niere schon seit längerer Zeit nicht mehr genügt hat, denn wir wissen, dass nach Exstirpation einer Niere, also bei Einzelnieren, wofern dieselbe ihre Schuldigkeit thut und genügend die Thätigkeit der fehlenden Niere compensirt, die Getränkaufnahme nicht gesteigert zu sein braucht[2]), um die Auswürflinge des Stoffwechsels in ausreichender Menge auszuschwemmen, während andererseits die klinische Erfahrung lehrt, dass bei ungenügend functionirender Nierensubstanz in Folge des Untergangs derselben durch reichliche Getränkaufnahme, bezw. durch vermehrte Urinsecretion Jahre lang der tödtliche Ausgang hintangehalten wird. Werden solche Individuen an der Stillung ihres Durstes gehindert, so werden sie urämisch. Sie werden durch Beschränkung der Wasseraufnahme getödtet[3]). Jedenfalls konnte aber unsere Pat. mit ihrer ungenügend compensirenden Einzelniere leben und sich ihr Brod verdienen. Die Pat. erkrankte dann etwa 2 Monate vor ihrem Tode am Scharlachfieber, welches trotz mannichfacher Complicationen günstig zu verlaufen schien. Sie befolgte den ihr in der medicinischen Poliklinik gegebenen Rath, sich in die Klinik aufnehmen zu lassen, zunächst nicht. Erst wiederkehrendes Blutspucken veranlasste sie, 3 Tage vor ihrem Tode in die Klinik zu kommen. Hier war sie bis zu ihrem plötzlich erfolgenden Tode bei völlig freiem und ungetrübtem Bewusstsein. Am ersten Tage entleerte sie in der Klinik 2000 ccm, am zweiten Tage 1100 ccm eiweissfreien Urins, welcher ein spec. Gew. von 1010, bezw. von 1015 zeigte. Am letzten Lebenstage wurde spontan kein Urin mehr entleert, in der Blase befanden sich nur wenige Cubikcentimeter eines, zahlreiche Rundzellen enthaltenden Urins. Dem Eintritt der Anurie gingen, abgesehen von Nasenbluten und mehrfachem Erbrechen galliger Massen, insbesondere sehr heftige, spontane Schmerzen im Leibe vorher. Letztere localisirten sich in der Mittellinie etwas unterhalb des Nabels und steigerten sich am nächsten (Todes-) Tage zu furchtbarer Höhe. Schon bei einfachen Berührungen wurden starke Schmerzen des übrigens weichen Leibes geklagt: Das Erbrechen wiederholte sich, die dabei entleerten grünlichen Massen enthielten Salzsäure.

[1]) C. Bartels, Krankheiten des Harnapparates. 1. Hälfte (in v. Ziemssen's spec. Pathologie. IX. 1). Leipzig 1875. S. 383.
[2]) G. Simon, Chirurgie der Nieren. I. Erlangen 1871. S. 55.
[3]) Ebstein, Nierenkrankheiten. (In v. Ziemssen's spec. Pathologie und Therapie. IX. 2.) 2. Aufl. Leipzig 1878. S. 155 u. ff.

Fragen wir nun, durch welche Ursachen der Tod der Pat. herbeigeführt wurde, so ist derselbe bei der schweren Erkrankung der Einzelniere, welche durch eine Erschwerung des Harnabflusses in Folge der Compression des Harnleiters complicirt war, wohl verständlich. Thatsächlich bestanden bei der Pat., abgesehen von dem seit längerer Zeit bestehenden und als Compensationsstörung aufzufassenden gesteigerten Durst Symptome, welche füglich als urämische anzusehen sind, nehmlich Erbrechen und Nasenbluten. Ersteres, als veranlasst von der productiven Gastritis, welche die Leichenöffnung ergab, anzusehen, ist nicht wohl angängig; da die Gastritis offenbar ein chronischer Prozess war, während das Erbrechen sich erst sub finem vitae acut einstellte. Auch das mehrfach sich einstellende, spontane Nasenbluten muss nach Lage der Sache mit grösster Wahrscheinlichkeit als Symptom einer beginnenden hämorrhagischen Diathese gedeutet werden, während das Blutspucken wohl im Wesentlichen in genügender Weise eben so gut durch den bei der Section constatirten, in seiner Aetiologie nicht ganz klaren, oberflächlichen, geschwürigen Prozess im Kehlkopf erklärt werden konnte. Auffällig war das völlig freie, vielleicht durch den Schmerz aufrecht erhaltene Bewusstsein. Ich denke dabei an die bekannte Erfahrung, dass die meisten Typhuskranken beim Eintritt einer Darmperforation durch die heftigen Schmerzen aus tiefem Sopor erweckt werden und rechne umgekehrt mit der Möglichkeit, dass starke Schmerzen den Eintritt von Sopor hintanhalten können. Der urinöse Geruch der Niere, welcher sehr häufig bei Personen angetroffen wird, welche an Urämie zu Grunde gegangen sind, war auch bei diesem Falle, wie im Sectionsprotocoll bemerkt ist, in ausgesprochener Weise vorhanden. Auf der anderen Seite ist aber nicht in Abrede zu stellen, dass der syncopal erfolgte Tod der Kranken durch die Urämie allein nicht wohl zu erklären ist, und ich bin schliesslich dazu gekommen, auch dem bis zum Unerträglichen sich steigernden Leibschmerz eine Bedeutung dabei zuzuschreiben. Nachdem bei noch deutlich hörbaren Herztönen und freiem Bewusstsein bereits 1 Stunde vor dem Tode der Radialpuls nicht mehr gefühlt werden konnte, trat schliesslich unter Eintritt von Bewusstlosigkeit, während die Kranke noch dreimal aufathmete und Leichenblässe das Gesicht überzog, binnen etwa ½ Minute der Tod ein. Natürlich kann man über die Ursache des plötzlichen Todes streiten. Nur so viel steht fest, dass die schwerkranke Person als besonders disponirt angesehen werden muss, jedem neu hinzutretenden krankmachenden und erheblicher schwächenden Moment, als welches doch der starke Leibschmerz wohl gelten darf, rasch zu erliegen. Wofern diese Deutung aber auch als richtig zugelassen wird, erwachsen weitere Schwierigkeiten daraus, dass es nicht einfach ist, sich über die Ursachen des Schmerzes Rechenschaft zu geben. Die Leichenöffnung ergab keine peritonitischen Symptome, an die man nach Lage der klinischen Symptome wohl zunächst hätte denken können. Wir werden, ohne zu sehr in Einzelheiten einzugehen, als Ursache des Schmerzes doch im Wesentlichen den pathologischen Prozess in den Harnorganen der Kranken ansehen müssen. Freilich

war die Niere noch fähig, mit Ausnahme der letzten Stunden des Lebens, eine ausreichende Menge eines nicht einmal eiweisshaltigen Harnes abzusondern, und die hochgradige Stenose des Harnleiters, welche die Leichenöffnung ergab, war demnach nicht gross genug, um ein erkennbares Hinderniss für den Harnabfluss zu bilden. Dagegen wissen wir, dass gelegentlich bei Nierenabscessen heftige Schmerzen vorkommen. Der eitrige Prozess, welcher übrigens fieberlos verlief, könnte wohl nach den vorliegenden Erfahrungen mit dem vorausgegangenen Scharlachfieber in causalen Zusammenhang gebracht werden[1]). Leider ist es unterlassen worden, den Abscessinhalt bakteriologisch zu untersuchen. — Erwähnung verdient das Verhalten des Herzens. Wenn trotz des Fehlens einer Niere keine Herzhypertrophie auch bei der Autopsie constatirt wurde — das Herz zeigte bis auf eine, wohl mit der bei der Autopsie constatirten chronischen Bronchitis in Zusammenhang zu bringende gewisse Erweiterung der rechten Herzhälfte normale Verhältnisse — so erscheint dies, wie die von G. Simon[2]) angestellten Erhebungen lehren, insofern sehr bemerkenswerth, als in unserem Falle trotz des Vorhandenseins einer Schrumpfniere doch keine linksseitige Herzhypertrophie sich entwickelte, während Simon das Fehlen der Herzhypertrophie nur in den Fällen hervorhebt, wo durch vicariirendes Wachsthum der functionirenden Niere eben so viel Nierensubstanz, wie im Normalzustande vorhanden war. Dagegen constatirte Simon Herzhypertrophie, wo entweder die Harnabsonderung in der functionirenden Niere oder der Harnabfluss in Folge von Ureterverengerung behindert war. Trotz der stark granulirten, schwerkranken Einzelniere und der Verengerung ihres Harnleiters war es bei unserer Pat. doch nicht zur Entwickelung einer linksseitigen Herzhypertrophie gekommen. Die bei unserer Pat. vorhandene angeborne Miss- und Hemmungsbildung entspricht im Wesentlichen der von J. A. Stoltz[3]) gegebenen Beschreibung. Bemerkenswerth ist nur, dass es hier nicht, wie er angiebt, neben dem Mangel einer Niere und ihres Harnleiters gleichzeitig zu einer einseitigen Entwickelung der Harnblase gekommen war. In der Harnblase mündete in unserem Falle der linke, allein vorhandene Harnleiter fast in der Mittellinie des normal entwickelten Trigonum. Von einer Anomalie der Harnblase war nichts zu sehen.

[1]) Ebstein, a. a. O. S. 18.
[2]) G. Simon, Chirurgie der Nieren. 1. Theil. Erlangen 1871. S. 70.
[3]) J. A. Stoltz, Note sur le développement incomplet de l'une des moitiés de l'utérus et sur la dépendance du développement de la matrice et de l'appareil urinaire chez la femme. Comptes rendus de l'Académie des sciences. Paris 1856. T. 43. p. 616 und A. Kussmaul, Von dem Mangel, der Verkümmerung und Verdoppelung der Gebärmutter. Würzburg 1859. S. 118.

2.

Initiale motorische Lähmung im Oculomotoriusgebiet und andere posttyphöse Complicationen bei einem Falle von Unterleibstyphus.

Von Wilhelm Ebstein in Göttingen.

Die nachfolgende Beobachtung, welche einen Fall von Unterleibstyphus mit Recidiv betrifft, hat meines Erachtens ein allgemeineres Interesse, weil er von nervösen Störungen begleitet war, welche im Vergleiche mit den sonst bei dieser Krankheit als Complicationen auftretenden Erkrankungen des Nervensystems, so weit meine Kenntniss der Literatur reicht, an und für sich recht selten und noch seltener in dem Zeitpunkte beobachtet werden, wo sie bei unserem Kranken aufgetreten sind. Gewöhnlich handelt es sich bei diesen, den Unterleibstyphus complicirenden Störungen um „nervöse Nachkrankheiten“ [1]). Treten sie im Allgemeinen relativ auch nur selten auf, so sind, wie Nothnagel (a. a. O. S. 511) bemerkt, dabei isolirte motorische Lähmungen nur in wenigen Fällen constatirt und zwar im Bereich der Hirnnerven. Er erwähnt nur die spärlichen Fälle von Glottisparalysen und die noch spärlicheren Accommodationsparesen. Sehr selten sind auch die Affectionen der Sinnesnerven, speciell des Opticus. Ferner gehören nach Nothnagel zu den Raritäten die reinen trophischen, bezw. vasomotorischen Störungen. Auch die Arbeit von A. Pitres und L. Vaillard [2]) und die späteren, in der Literatur zerstreuten, hierhergehörigen Beobachtungen haben an den angeführten Nothnagel'schen Angaben nichts geändert.

Meist handelt es sich also um posttyphöse motorische Lähmungen. Im Verlaufe des Unterleibstyphus kommen sie augenscheinlich sehr selten vor. Bereits Griesinger [3]) erwähnt in seinem Werke über Infectionskrankheiten, dass auf der Höhe der Krankheit zuweilen Paralysen (Ptosis, Schwäche eines Armes u. s. w.) vorkommen, und Henoch [4]) beobachtete einmal bei einem 11jährigen Mädchen im Stadium decrementi eine doppelseitige Ptosis, eine Lähmung des rechten Abducens und eine 7 Tage dauernde Aphasie, nach deren Verschwinden ein kindischer weinerlicher Gemüthszustand wochenlang zurückblieb. Die von mir nachstehend mitgetheilte Beobachtung aus meiner Klinik, welche einen jungen Studenten

[1]) H. Nothnagel, Die nervösen Nachkrankheiten des Abdominaltyphus. Deutsches Arch. f. klin. Med. Bd. IX. 1872. S. 480.
[2]) A. Pitres et L. Vaillard, Contribution à l'étude des neurites périphériques survenant dans le cours ou la convalescence de la fièvre typhoide. Revue de médecine. V. 1885. p. 985.
[3]) Griesinger, Infectionskrankheiten. 2. Aufl. Erlangen 1864. S. 233.
[4]) Henoch. Vorlesungen über Kinderkrankheiten. Berlin 1881. S. 660.

der Medicin betrifft, ist dadurch ausgezeichnet, dass er bereits ungefähr am 3. Tage, nachdem er bettlägerig geworden war, das linke Auge nicht ordentlich öffnen konnte, und dass, als er 6 Tage später in die Klinik aufgenommen wurde, eine Ptosis linkerseits und eine Parese des Rectus internus derselben Seite bestand, von denen die letztere langsam und allmählich geringer werdend, nicht nur über einen mittelschweren, schnell abheilenden Unterleibstyphus und über ein unmittelbar daran anschliessendes, sehr schweres Recidiv, sondern auch noch wochenlang darüber hinaus, während einer langen Reconvalescenz sich hinzogen, während die Ptosis bereits am 15. Tage des ersten Typhus erheblich geringer geworden war. Die letzten Reste der Ptosis bestanden freilich noch einige Zeit. Nach Ablauf des Recidivs wurde die anscheinend völlig ungetrübte Reconvalescenz noch durch das Auftreten eines sehr schweren, epileptiformen, Tage lang anhaltenden Zustandes unterbrochen. Während desselben zeigten sich ausserdem schwere Sensibilitätsstörungen an den Beinen, und es entwickelten sich sogenannte trophische Störungen an den Füssen. Schliesslich trat vollständige andauernde Genesung auf, nach einer Krankheitsdauer von reichlich 3½ Monaten.

Krankengeschichte. Herr Stud. med. H. L., 20 Jahre alt, wurde am 22. November 1893 in die medicinische Klinik aufgenommen.

Der Kranke, ausser einer im 3. Lebensjahre überstandenen Diphtherie stets gesund, hereditär und familiär nicht belastet, erkrankte am 15. November, nachdem er sich vorher schon einige Zeit matt gefühlt, gefröstelt, und den Appetit verloren hatte. In dem Hause, in welchem er wohnte, sind in der letzten Zeit Typhuserkrankungen (T. abdom.) vorgekommen. Auf Calomel (am 17. u. 18. November) sind reichlich Durchfälle erfolgt. Am 21. trat etwas Husten und Brustschmerzen auf. Vor 2 und 3 Tagen wurde Ausfluss bräunlich-klebriger Flüssigkeit aus beiden Ohren bemerkt. Gleichzeitig fiel auf, dass der Kranke das linke Auge nicht ordentlich öffnen konnte, und dass er etwas über Stirnkopfschmerz klagte. Bei der Aufnahme fiebert der grosse, stattliche, muskelkräftige Mann stark, das Sensorium ist getrübt, starke Erregungszustände machen sich bemerkbar, wobei er oft aus dem Bett springt. Die Untersuchung ergiebt Ptosis sin., Parese des Rectus intern. sin. Der Augenhintergrund ist normal. Die Krankheit charakterisirt sich übrigens als ein zweifelloser Unterleibstyphus. Ueber den Temperaturverlauf giebt die beigefügte Curve Aufschluss. Die Pulsfrequenz bewegte sich nur in den ersten Tagen um 100 herum, weiterhin blieb sie immer unter 100 Schlägen in der Minute, betrug meist 80—84 Schläge. Die Athmungsfrequenz war nur in den ersten Tagen auf 32—36 gestiegen, sie schwankte dann aber zwischen 20—24. Die Zahl der Stuhlausleerungen war nur an den ersten Tagen, besonders am 2. Tage in der Klinik, reichlicher (bis 7 Stuhlgänge), von

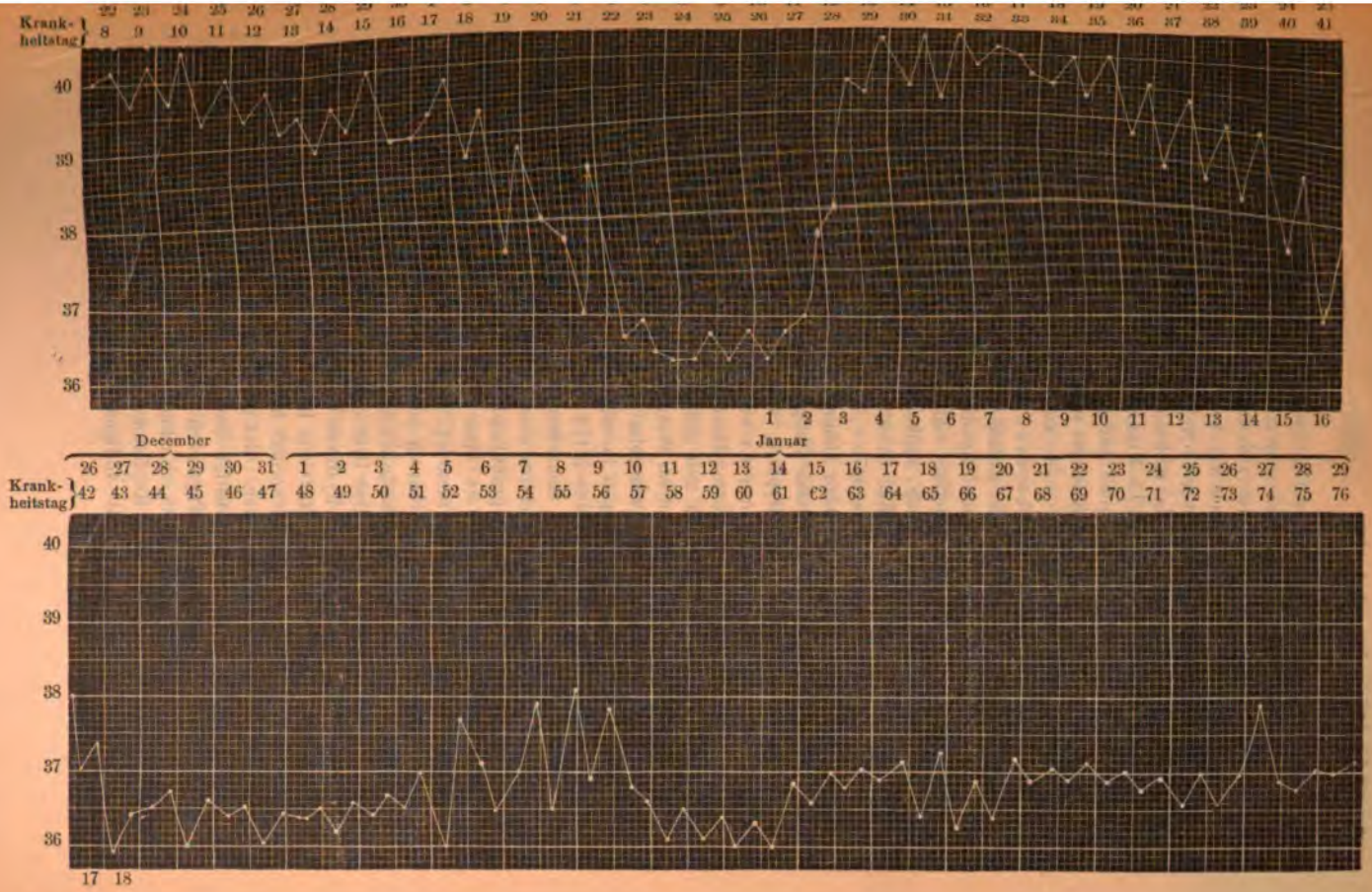
Krank-
heitstag
8 9 10 11 12 13 14 15 16 17 18 19 20 21 22 23 24 25 26 27 28 29 30 31 32 33 34 35 36 37 38 39 40 41
40
39
38
37
36
1 2 3 4 5 6 7 8 9 10 11 12 13 14 15 16
December
Januar
26 27 28 29 30 31 1 2 3 4 5 6 7 8 9 10 11 12 13 14 15 16 17 18 19 20 21 22 23 24 25 26 27 28 29
Krank-
heitstag
42 43 44 45 46 47 48 49 50 51 52 53 54 55 56 57 58 59 60 61 62 63 64 65 66 67 68 69 70 71 72 73 74 75 76
40
39
38
37
36
17 18

da an hatte es mit einer bis zwei Ausleerungen täglich sein Bewenden, nicht selten blieb später einen oder auch einige Tage der Stuhlgang aus. Die Hirnerscheinungen ermässigten sich auch sehr bald, indess dauerte die Benommenheit noch fort und war erst am 19. Krankheitstage erheblich vermindert. Sie war erst nach der völligen Entfieberung, welche am 6. December (22. Krankheitstag) eintrat, am 7. December völlig verschwunden. Bereits am 29. November (15. Krankheitstag) war aber die Ptosis des linken Augenlides erheblich geringer geworden, der Musc. rectus internus sin. versagte noch immer seinen Dienst bei der Accommodation. In geringem Grade war dies auch am Tage der Entfieberung noch der Fall, und geringe Ptosis bestand auch da noch.

Der Urin, welcher bei der Aufnahme mässige Mengen von Eiweiss sowie eine Reihe granulirter und hyaliner Cylinder mit Fettbelag enthielt, zeigte eine mässige Diazoreaction. Alle diese Erscheinungen waren am 3. December (19. Krankheitstag) vollkommen rückgängig. Die Urinmenge schwankte während des Typhus zwischen 700—1500 ccm bei einem specifischen Gewicht von 1025—1027.

Die Fieberlosigkeit nach Ablauf des Typhus dauerte nur 4—5 Tage. Von da an stieg die Temperatur stetig wieder in die Höhe und an die 1. Erkrankung an Abdominaltyphus, welche als mittelschwer zu bezeichnen war, schloss sich ein sehr schweres Recidiv an. Die Schwere der Erkankung lag in der grossen Benommenheit, in der hochgradigen bis zu 140 Pulsen in der Minute sich steigernden Pulsfrequenz, wogegen die Temperatur (s. die Curve) und im Wesentlichen auch die Athmungsfrequenz sich in denselben Grenzen, wie beim ersten Typhus hielten. Roseolen waren bei beiden Erkrankungen in reichlicher Menge am Bauch und an den Rippenbögen zu sehen. Die Milz war beim Beginn des Recidivs noch fassbar, schien sich aber bei demselben zu vergrössern. Der Urin zeigte schon beim Beginne des Recidivs eine geringe, sich bald sehr steigernde Albuminurie mit reichlichen granulirten und hyalinen Cylindern mit aufgelagerten Rundzellen und Fett. Der Harn zeigte ausgesprochene Diazoreaction. Am 26. December (dem 17. Tage des Recidivs) war der Patient entfiebert. Die Pulsfrequenz betrug jetzt 84 Schläge in der Minute. Das subjective Befinden wurde normal, das Sensorium klar, der Appetit, Stuhl und Schlaf waren befriedigend. Der Urin enthielt andauernd noch Spuren von Eiweiss und eine Reihe von hyalinen Cylindern mit aufgelagerten Zellen. Der Urin war bis auf über 2000 ccm in 24 Stunden gestiegen. Das linke obere Augenlid war frei und normal beweglich. Die Ptosis war nur andeutungsweise vorhanden. Bei der Fixation blieb der linke Augapfel zurück. Sämmtliche sonstige Bewegungen beider Augen waren frei.

Am 5. Januar (dem 11. Tage nach der Entfieberung) klagte der Patient etwas über Stirnkopfschmerzen, Nachmittag um 3 Uhr traten, nachdem er sich trotz der fortdauernden Kopfschmerzen vernünftig unterhalten hatte, allgemeine Convulsionen mit völligem Bewusstseinsverlust auf. Diese

Krampfanfälle wiederholten sich bis 4¼ Uhr 14mal. Eine Reihe dieser Anfälle zeigte folgenden Verlauf: Tonischer Krampf in der Nackenmusculatur, besonders links, erst tonischer, dann klonischer Krampf im N. facialis sin., in den Augenmuskeln, im linken, dann im rechten Arm, endlich in den unteren Extremitäten. Wiederholter Zungenbiss. Die Pupillen sind während der Anfälle weit und reagiren nicht. Die Krampfanfälle hörten gegen Abend auf, jedoch beharrte der Patient weiter in tiefster Bewusstlosigkeit. Er ist durch Anrufen nicht zu erwecken. Die Ausleerungen erfolgten unwillkürlich, die Augen wanderten ruhelos in den Augenhöhlen umher, zeitweilig bestand ausgesprochener Nystagmus horizontalis und Hippus. Die Pupillen waren weit und reagirten nicht. Der Kranke fuhr ab und an mit den Armen in der Luft herum. Der zuerst aufgefangene Urin war concentrirt, enthielt keinen Zucker, eine Spur Eiweiss, aber ziemlich reichlich hyaline Cylinder, zum Theil mit Rundzellen, auch fanden sich vereinzelte brüchige, etwas granulirte Cylinder. Der Puls war stark beschleunigt, betrug bis 152 in der Minute. Der Puls war aber regelmässig, ziemlich gespannt, von guter Qualität. Erst am 6. Januar Abends, 10 Uhr reagirte der Patient auf Anrufen etwas, indem er die Augen öffnete, auch trank er auf Aufforderung etwas Milch, ohne sich zu verschlucken. Es wird heut Abend bemerkt, dass an der rechten grossen Zehe (dorsalen und medialen Fläche) die Epidermis in einigen grossen Blasen abgehoben ist. Am 7. Januar verharrte der Kranke in fast vollständiger Bewusstlosigkeit, zeitweilig trat fester Schlaf ein. Zeitweilig traten klonische Krämpfe in den Augenmuskeln auf. Unwillkürliche Urin- und einmal unwillkürliche Stuhlentleerung. In 24 Stunden hat der Patient etwa 2 Liter Milch getrunken. Pulsfrequenz 120, mässig gefüllter und gespannter Puls. Respirationsfrequenz 24. Am 8. Januar war der Zustand im Wesentlichen unverändert, die Blickrichtung war meist nach rechts, es bestand ein mässiger Strabismus divergens. Der Kranke schrie manchmal laut auf. Er war völlig bewusstlos und reagirte auf Anrufen nicht. An der Innenfläche, besonders des linken Oberschenkels bestand eine ausgesprochene Hyperästhesie, der Patellarreflex war beiderseits vielleicht etwas erhöht. An den oberen Extremitäten sah man leichte Muskelspasmen. Der Augenhintergrund zeigte nichts Abnormes. Pat. genoss täglich etwa 1½ Liter Milch und etwas Wein. Die Pulsfrequenz beträgt 100—120 Schläge in der Minute. Am 9. Januar lag der Kranke in tiefer Benommenheit da, schrie noch manchmal laut auf, alle ihm vorgelegten Fragen beantwortete er mit einem lauten „Ja“. Die Hyperästhesie an den unteren Extremitäten, besonders den Zehen steigerte sich zu einer ausserordentlich grossen Höhe. Die Pupillen reagirten schwach. Die Aufnahme flüssiger Nahrung (Milch) erfolgte in genügender Menge. Der Urin wurde nicht mehr unwillkürlich entleert. 10. Januar. Das Sensorium ist heut erheblich freier, Patient antwortet auf Fragen verständig. Am rechten Knöchel und an der medialen

Fläche des linken Unterschenkels etwa handbreit über dem Knöchel ist je eine grosse Blase mit starker Röthung der Umgebung entstanden. Die Nahrungsaufnahme (Milch) ist reichlich. Der Urin, welcher ebenso wie der Stuhl jetzt willkürlich entleert wird, ist goldgelb, zeigt eine geringe Opalescenz bei Zusatz von Essigsäure und Ferrocyankalium und enthält reichliche Cylinder mit gelblichen Auflagerungen. 11. Januar. Das Sensorium ist noch freier geworden. Patient klagt über Schmerzen in den Beinen. Schon die leiseste Berührung der Haut der Zehen und der Innenfläche und unteren Fläche der Füsse wird als heftiger Schmerz empfunden. Die Hyperästhesie der Haut der Ober- und Unterschenkel ist entschieden geringer geworden. Die Pupillen reagiren deutlich, wenn auch noch träge. Die schon seit einigen Tagen sich steigernde Urinmenge erreicht am 13. Januar mit 5000 ccm ihr Maximum, spec. Gew. 1003. 16. Januar. Subjectives Wohlbefinden. Die Hyperästhesie an den unteren Extremitäten ist geringer geworden. Die Herzresistenz überschreitet nach links noch etwas die Mamillarlinie. Der Urin ist eiweissfrei, er enthält noch immer eine Reihe epithelialer und hyaliner Cylinder. Die Urinmenge beträgt 3200 ccm, spec. Gew. beträgt 1008. 22. Januar. Andauernd gutes Befinden. Die Blasenbildungen an den Füssen sind geheilt. Vom 30. Januar an war die Temperatur andauernd normal. 8. Februar. Die Hyperästhesie der Haut der Beine hat aufgehört. Die Ptosis links ist nur vielleicht noch angedeutet. Der M. rect. intern. sin. ist sicher noch paretisch. Die Cylindrurie besteht noch bis zum 22. Februar, wo überhaupt alle Functionen normal geworden sind. Am 2. März 1894 verlässt der Kranke, nachdem er in den letzten 5 Wochen bei steter Zunahme seines Wohlbefindens 21 Pfund an Körpergewicht zugenommen hat, gesund und munter die Klinik. Zur Zeit, wo diese Arbeit abgeschlossen wird, genügt der Patient, welcher sein medicinisches Studium nach der Krankheit weiter fortgesetzt hat, seiner Militärpflicht mit der Waffe und erfreut sich vollkommenen Wohlbefindens.

Epikrise. Der Leser wird sich durch die in der Krankengeschichte geschilderte Symptomatologie und den Krankheitsverlauf, insbesondere durch die charakteristische Temperaturcurve davon überzeugt haben, dass es sich bei dem vorstehend mitgetheilten Krankheitsfalle thatsächlich um einen Unterleibstyphus mit einem Recidive gehandelt hat. Die Fieberlosigkeit zwischen dem Typhus und dem Recidiv betrug nur 4 Tage. Am 5. Tage bestand zwar auch Fieberlosigkeit, es erfolgte aber von da an ununterbrochenes, continuirliches Ansteigen in den nächsten 2 Tagen, woran sich die Febris continua remittens des Recidivs anschloss. Der Fieberabfall geschah sowohl bei dem ersten Typhus, wie bei dem Recidiv in der Form eines fast stets staffelförmig herabsteigenden Fiebers, welches grössere Remissionen aufwies, als in der ersten Periode des Typhus. Die Schwere des Typhusrecidivs lag vorzugsweise in der bedrohlichen Herz-

schwäche. Was den ersten Typhus auszeichnet, ist, dass bereits ungefähr am 3. Tage, wo der Kranke, nachdem er schon einige Zeit gewisse prodromale Symptome (Mattigkeit, Appetitverlust, Frösteln) gehabt hatte, bettlägerig war, das linke Auge nicht ordentlich geöffnet werden konnte, was wohl auf eine beginnende Ptosis seines oberen Augenlides geschoben werden musste, welche voll entwickelt neben einer Parese des linken M. rect. intern. constatirt wurde, als der Patient 5 Tage später in die Klinik kam. Die Ptosis wurde, wie bereits oben angegeben wurde, weit schneller rückgängig, als die Rectus internus-Parese. Am 5. Tage nach dem Aufhören des Fiebers in Folge des Typhusrecidivs stellten sich plötzlich und unerwartet heftige epileptiforme Anfälle ein, an die sich eine mehrere Tage lang anhaltende Bewusstlosigkeit anschloss. Ausser den bei den epileptiformen Anfällen auftretenden motorischen Reizerscheinungen wurden solche auch gelegentlich während der krampffreien Zeit beobachtet. Dazu gesellten sich sensible Reizerscheinungen (Hyperästhesien und Schmerzen) in den unteren Extremitäten, an deren untersten Partien sich auch sogenannte trophische Störungen in Form von Blasenbildungen einstellten. Diese Hauthyperästhesien sind entschieden bei Weitem nicht so seltene Complicationen des Ileotyphus, wie die motorischen Lähmungen, wogegen die angeführten trophischen Störungen zweifellos zu den seltenen Vorkommnissen beim enterischen Typhus zu gehören scheinen. In ätiologischer Beziehung wird man betreffs der Lähmungserscheinungen im Gebiet des Nerv. oculomotorius sin. (Levator palpebr. sup. und Musc. rect. intern.) kaum daran zweifeln dürfen, dass es sich hierbei um toxische Lähmungen handelt. Ob dabei nun das Typhus- oder ein anderes Gift wirksam war, lässt sich nicht entscheiden. Wenn ich diese Frage überhaupt aufwerfe, so geschieht es deswegen, weil diese Lähmungsform beim Typhus im Allgemeinen doch selten und jedenfalls noch viel seltener im Beginn der Krankheit vorkommt. Das schnelle Rückgängigwerden der Ptosis lässt mit Wahrscheinlichkeit auf eine geringe Intensität der die Lähmung wohl veranlassenden Neuritis schliessen, welche freilich erst langsam und allmählich völlig abtönte. Die Lähmung des Rectus intern., welche geringgradiger bei ihrem Auftreten war, als die Ptosis, ging langsamer als diese zurück. Getrennt von diesen Lähmungserscheinungen im Oculomotoriusgebiet traten nach plötzlichem Ablauf des schweren Recidivs, als der Kranke in voller Reconvalescenz zu sein schien, indem etwas grössere Temperaturschwankungen mit subfebriler Abendtemperatur sich einstellten, schwere, epileptiforme Anfälle, gefolgt von Bewusstlosigkeit auf. Hieran schlossen sich später Hauthyperästhesien an den Unterextremitäten und vasomotorische Störungen, wie dies in der Krankengeschichte angegeben ist. Indirect hängen diese Zustände sicherlich vom Typhus ab und sind dabei zum grössten Theil auch bereits von anderen Beobachtern geschildert worden. Es steht dahin, ob man diese Symptome mit Rücksicht auf den bestehenden, geringfügigen, nephritischen Prozess als urämische auffassen

darf, indem, obgleich dabei gelegentlich auch ähnliche Sensibilitätsstörungen und Hauteruptionen beobachtet sind[1]), in manchen Beziehungen doch das ganze Krankheitsbild manches Eigenartige, von dem Bilde der Urämie Abweichende hat. In symptomatologischer Beziehung ist das frühzeitige Auftreten der Lähmung im Oculomotoriusgebiet von Interesse. Sie ist auch in diagnostischer Beziehung insoweit besonders von Bedeutung, weil doch, wofern die Symptome des Abdominaltyphus in solchen Fällen nicht genügend scharf ausgesprochen sind oder nicht die erforderliche, genaue Würdigung erfahren, leicht eine primäre, nervöse, bezw. cerebrale Erkrankung angenommen werden kann, was für die Stellung der Prognose sehr in's Gewicht fällt. — Die Möglichkeit des so frühzeitigen Auftretens von localer Neuritis im Oculomotoriusgebiet, anscheinend sehr selten[2]), verdient, wie wir sehen, auch die Beachtung des Praktikers.

3.

Bemerkungen zu der Mittheilung von Hansemann „Ueber die Entstehung falscher Darmdivertikel“ in diesem Archiv Bd. 144. Hft. 2. S. 400.

Von Dr. med. Arthur Hanau, Cantonsspital St. Gallen.

Hansemann ist es bei Anführung der Literatur, wie bei der Beschreibung und Deutung seiner anatomischen Befunde und Versuche entgangen,

I. dass ein Theil der betreffenden Resultate bereits in der unter meiner Leitung gearbeiteten Dissertation von Good[3]) vor zwei Jahren veröffentlicht worden ist. Diese Bemerkung betrifft folgende Punkte:

1) Die zuerst von Klebs — dessen Angabe auch Hansemann anführt — erwähnte Beziehung der Divertikel zu den Uebergangsstellen der Mesenterialgefässe an dem Darm. Mein Fall betraf einen Dünndarm mit

[1]) E. Wagner, Morb. Brightii. Leipzig 1882. S. 105.

[2]) William Osler, Neuritis during and after typhoid fever in dem Vol. V. No. 6—9 der Johns Hopkins Hospital Reports (Studies in typhoid fever), Baltimore 1895, sagt p. 399: Local neuritis in typhoid fever may occur either at the height of the disease or after convalescence has been etablished.

[3]) A. Good, Casuistische Beiträge zur Kenntniss der Divertikelbildungen und inneren Incarcerationen des Darmtractus. Aus dem Leichenhause des Cantonsspitals zu St. Gallen. Diss. Zürich 1894 und Mittheilungen aus Kliniken und medicinischen Instituten der Schweiz. II. Reihe. Heft 8.

multiplen Divertikeln bei gleichzeitig vorhandenem Diverticulum duodeni und es findet sich über die ersteren Folgendes bemerkt: „Alle Divertikel liegen zwischen den Blättern des Mesenteriums beim Zutritt der Gefässe an den Darm, welche zu beiden Seiten über das Divertikel verlaufend, seitlich in die Darmwand selbst eindringen.“ (Good, S. 48.)

2) Die mehrfach früher aufgestellte Vermuthung, dass die Divertikel einer Drucksteigerung im Darm ihre Entstehung verdankten, ist bei Good (S. 51) kritisch erörtert und es ist darauf hingewiesen, dass das Vorkommen der relativ seltenen Divertikel mit anatomischen Befunden, welche eine Drucksteigerung sicher erweisen, durchaus nicht übereinzustimmen pflegt.

3) Zum Zwecke des Versuchs, diese Frage zu entscheiden, wiederholten wir (a. a. O. S. 51 u. 52) das bereits 1880 von Heschl ausgeführte, jetzt auch von Hansemann angestellte Experiment der Füllung am Mesenterium belassener Darmstücke unter dem Drucke der Wasserleitung im Wesentlichen mit dem gleichen Ergebnisse wie Heschl[1]): „Der Darm platzte an der Mesenterialseite. Auf diese Uebereinstimmung dieser Risse mit dem Sitze der Divertikel hatte Heschl bereits hingewiesen. Wir konnten jedoch noch ausserdem feststellen, dass der Riss stets an den Eintrittsstellen der Gefässe zu Stande kam. Er erfolgte denn auch zwischen den Blättern des Gekröses und nur zweimal seitlich von diesem, jedoch auch in diesen Ausnahmefällen an der Eintrittsstelle eines nicht am Mesenterialansatz, sondern mehr tangential in die Darmwand eintretenden Gefässes.“

4) Die Versuche, durch diese Füllung unter hohem Druck Divertikel zu erzeugen, haben auch wir bereits angestellt (Good, S. 52 unten), jedoch haben wir nur „grubenförmige Vertiefungen als Vorläufer der Perforationen“, nicht aber ein „richtiges sackförmiges Divertikel“ zu Stande gebracht.

II. Abgesehen von dem im zweiten Theil des Passus 4 hervorgehobenen Factum wichen unsere Befunde von denen Hansemann's und früherer Autoren auch insofern ab, als wir in dem einen mikroskopisch untersuchten kleinen Divertikel eine partielle Betheiligung der Musculatur an der Bildung eines Theils seiner Wand nachweisen konnten. Die Musculatur war jedoch nur in den seitlichen Theilen der Ausstülpung vorhanden. Interessant war es zugleich zu sehen (S. 51), dass jedesmal nur diejenige Muskelschicht des Darmes am Rande des Divertikels plötzlich aufhörte, deren Fasern quer vom Rande der Ausstülpung getroffen wurden. Man gewinnt den Eindruck, als habe sich bei der Entstehung der musculären Dehiscenz jedesmal die querdurchtrennte Muskelschicht in ihrer Längsrichtung zurückgezogen. Eine erhebliche Aehnlichkeit mit diesem Befunde zeigten auch mikroskopische Schnitte durch eine jener durch Wasserdruck künstlich erzeugten, oben erwähnten Gruben (Good, S. 52 u. 53).

[1]) Heschl, Wien. med. Wochenschr. 1880. No. 1 u. 2. spec. S. 5.

III. Nach Wahrung des von meinem Schüler früher Publicirten, erkenne ich voll an, dass Hansemann's Veröffentlichung auch Neues bringt, da weder uns, noch früheren Untersuchern bekannt war

1) die specielle Beziehung der falschen Divertikel zu den Venen;

2) die künstliche Erzeugung solcher Ausstülpungen in weit typischerer Form, die bisher nicht gelungen war und

3) den Nachweis, dass diese letzteren die gleiche Beziehung zu den Durchtrittsstellen der Venen haben, wie jene natürlichen Divertikel.

Der Vollständigkeit wegen möchte ich bei dieser Gelegenheit noch erwähnen, dass das eingehend von M. Roth [Dieses Archiv. Bd. 56[1]). S. 197] bearbeitete Diverticulum duodeni, welches als falsches eine grosse Analogie mit den intramesenterialen Divertikeln des Dünndarmes zeigt, sich in einem unserer Fälle (Good, S. 48. Fall I) mit den multipeln Dünndarmausstülpungen vergesellschaftet fand. Ueber seine muthmaassliche Ursache und seine topographischen Verhältnisse sei auf Roth's Arbeit und auf unsere Fälle verwiesen. Bemerken will ich nur, dass ich seit dem Erscheinen der Good'schen Dissertation unter anderen einmal ein falsches Divertikel des Zwölffingerdarms fand, welches nicht wie sonst der Pars verticalis, sondern der horizontalis angehörig, sich neben der Arteria meseraica superior herausstülpte, den Dünndarmdivertikeln somit noch ähnlicher war als sonst.

Was endlich die Thatsache betrifft, dass manche Beobachter, wie z. B. auch Hansemann in den Dünndarmdivertikeln keine Musculatur gefunden haben, während andere, wie z. B. wir, solche in den seitlichen Theilen in erheblicher Breite sahen, wieder ein Anderer (Seippel)[2]) solche in seinen

[1]) Bei Good irrthümlich Bd. 55.

[2]) Ueber erworbene Darmdivertikel. Aus dem pathologischen Institut der Universität Zürich. Diss. Zürich 1895. Ich benutze diese Gelegenheit um zu bemerken, dass Seippel (a. a. O., S. 18, Anmerkung) die unter meiner Leitung gearbeitete Dissertation Good's einfach als „Dissertation Zürich" citirt ohne beizufügen, dass dieselbe, wie auf dem Titel derselben ausdrücklich bemerkt ist, „aus dem Leichenhause des Cantonsspitals St. Gallen, Dr. Hanau" stammt. Das gleiche Versäumniss finde ich bei Ribbert (Ueber die Entstehung der Geschwülste. Deutsche med. Wochenschr. 1895. No. 1—4. Sep.-Abdr.) bei Gelegenheit der Anführung der „aus dem Privatlaboratorium des Privatdocenten Dr. Hanau zu Zürich" stammenden Arbeiten meiner Schüler Hitzig (Ribbert a. a. O., S. 9), und Wolfensberger (ebendaselbst S. 14), ferner in dem Referate Oestreich's über die gleichfalls in meinem Privatlaboratorium ausgeführte Arbeit meines Schülers Hermann Jenny (Deutsche med. Wochenschr. 1896. No. 9. Literaturbeilage S. 60). Wenn es mir auch nicht einfällt, den betreffenden Autoren eine ungünstige Absicht gegen mich oder eine Parteilichkeit zu meinen Ungunsten zu imputiren, besonders da Ribbert seitdem an anderer Stelle (Das pathologische Wachsthum der Gewebe u. s. w. Bonn 1896. S. 46, Anmerkung) die oben hervorgehobene Auslassung bei Gelegenheit der

Fällen von Duodenal- und Dünndarmdivertikel z. Th. in abweichender Form wieder sah (auf den Dickdarm gehe ich hier nicht ein), beweist offenbar, dass das Verhalten der Musculatur in den einzelnen Fällen objectiv verschieden ist. Im Princip dürfte dagegen der Unterschied geringer ausfallen, weil bei allen derartigen pathologischen Ausstülpungen, welche die Wirkung einer Pulsion an der dem Binnendruck gegenüber relativ zu schwachen Wandstelle darstellen — sei es nun, dass der Druck abnorm hoch, oder dass die Wand abnorm schwach ist, oder dass beides vorliegt — es sich jedesmal um einen Schwund, eine Dehiscenz oder einen Riss, kurz um eine Lückenbildung oder um eine Verdünnung der die Festigkeit der Wand bedingenden Muskel- oder elastischen Schicht, oder beider handelt (Oesophaguspulsionsdivertikel, Blasendivertikel, Herz- und Arterienaneurysmen, Varicen, wahrscheinlich auch Hernien, vielleicht auch hinteres Staphylom bei Myopie). Ob dann verdünnte Musculatur, oder Musculatur am Rande des Sackes oder Inseln solcher im Sack vorhanden sind, hängt von der im einzelnen Fall vorhandenen Form und Art und topographischen Verbreitung jenes Verlustes oder jener Atrophie der widerstandsfähigen Schicht ab, bedingt aber, wie gesagt, keinen principiellen Unterschied. Ist einmal diese Schicht an einer Stelle in genügendem Grade beseitigt, so stülpen sich die übrig bleibenden wesentlich bindegewebigen Componenten der Wand des Hohlorgans dem Drucke nachgebend progressiv aus, oder treiben sich vor.

Deshalb glaube ich auch, dass die in Seippel's Dissertation am Schluss, S. 27 und 28, besprochene Controverse, ob die Divertikel durch blosse Ausstülpung zwischen den Muskelfasern, oder durch allmähliche Ausstülpung aller Häute mit späterer Dehnungsatrophie der Muscularis, welche er mit Wahrscheinlichkeit im letzteren Sinne entscheidet, keinen principiellen Unterschied betrifft, sondern nur die Frage, welche Specialform des Prozesses vorliegt. Uebrigens ist es ja auch recht gut denkbar, dass die einzelnen Divertikel theils durch die eine, theils durch die andere Unterart des principiell gemeinsamen Entstehungsprozesses sich ausbilden. Ebenso muss die Zukunft zeigen, ob die Hansemann'sche Entdeckung der herniösen Ausstülpung der Schleimhaut in die Venenscheiden für alle Fälle zutrifft.

Citirung der Arbeit meines Schülers Carl Meyer durchaus vermieden hat, so darf ich dennoch nicht im Geringsten einem derartigen, wenn auch unbeabsichtigten, Versäumniss gegenüber schweigen, weil ich nicht gesonnen bin auch nur den kleinsten Theil meines geistigen Eigenthums — wenn auch nur literarisch, d. h. formell — die thatsächlichen Verhältnisse werden ja selbstverständlich durch keinerlei literarische Behandlung berührt — preiszugeben.

4.

Ein Fall von Cancroid der Haut bei einem 6 Monate alten Kinde.

(Aus dem Pathologischen Institut zu Berlin.)

Von Dr. med. F. Selberg.

Während die malignen Tumoren im Allgemeinen als ein Vorrecht des Alters gelten, haben sich in den letzten Jahren die Beobachtungen derselben bei Kindern ausserordentlich gehäuft. Wir verstehen hier unter malignen Tumoren im engeren Sinne die Sarcome und Carcinome und rechnen das Kindesalter bis zum 15. Jahre. Bei Durchsichtung der beschriebenen Fälle finden wir, dass die Sarcome[20] bei weitem überwiegen. So sind von primären Sarcomen des Uterus und der Vagina 16 bekannt[1], von primären Tumoren der Harnblase 32[2], und zwar Myxome und Sarcome. Sarcome der Ovarien sind mehrfach näher beschrieben, ausserdem Sarcome des Pankreas[4], des Mediastinums[5] u. s. w.

Viel seltener bei Kindern sind die Carcinome. In der Statistik von Billroth-Winiwarter[21], die sich auf 548 genauer beobachtete Fälle erstreckt, existiren bei Leuten unter 20 Jahren nur 2, nehmlich ein Lippenkrebs und ein Hodenkrebs.

Am häufigsten sind noch die Nierenkrebse, von denen Leibert[6] 50 zusammenstellte. Es folgt der Hodenkrebs, von dem Trélat 26 gesammelt hat.

Ovarialcarcinome beschreibt Aldibert[8] und Leopold[22]; doch muss ich hier hervorheben,

1) dass die Ansichten über die Existenz wirklicher Carcinome des Ovariums noch getheilt sind,

2) dass die Angabe über maligne Tumoren in der ausländischen Literatur zweifelhaft sind, weil der Begriff Krebs viel weiter gefasst wird als bei uns (namentlich oft die Sarcome enthält),

3) dass die Angaben vor den 70er Jahren nicht genügend durch Section und Mikroskop gestützt erscheinen.

Es sollen ferner bei Kindern beobachtet sein Krebse an Uterus[9], Milz[10], Pankreas[11]), Parotis[12]). Am wenigsten beschrieben erscheinen mir die Krebse der Haut.

Braun[13]) exstirpirte bei einem 14jährigen Mädchen ein den Schädel perforirendes Hautcarcinom, welches in einer Brandwunde entstanden war.

Williams[14] berichtet über ein Ulcus rodens bei einem 14jährigen Mädchen.

Weinlechner[15] giebt ausdrücklich an, keinen Hautkrebs im Kindesalter gesehen zu haben.

Duzan[16] hat in seiner viel citirten, aber veralteten Statistik von 182 aus den Jahren 1832—1875 stammenden Krebsfällen(?) bei Kindern keinen primären und nur 2 secundäre Hautkrebse beobachtet.

Karewski[37] führt in seinem Buche auf:

1) den von Braun mitgetheilten Fall,
2) von Esmarch[34] 2 Fälle von Xeroderma pigmentosum bei Brüdern von 11 und 12 Jahren, mit Carcinomentwickelung,
3) einen angebornen krebsigen Polypen der Nasenspitze (Tod an Metastasen, Section verweigert) von Ritter[35],
4) Weinlechner's[15] fremde Fälle,
5) die Arbeit von Stern[36] (enthält auch Sarcome, aber keine Hautcarcinome).

Blech[17] führt einen in der Erlanger chirurgischen Klinik operirten Fall von Carcinoma nasi bei einem 14jährigen Knaben an.

Hebra-Kaposi[19] erwähnen einen Fall von Epitheliom bei einem 10jährigen Kinde. Aehnliches berichtet Lesser[20].

Eine sehr interessante Krankengeschichte giebt Rüder[18]: „Ueber Epithelialcarcinom der Haut bei mehreren Kindern einer Familie". Aus den Flecken eines Xeroderma pigmentosum entwickelten sich Warzen oder Tumoren, die ächte Carcinome waren (wie oben bei Hebra und Lesser).

Gleiches erwähnt v. Lukasiewicz[29] von einem 3½jährigen Knaben.

Durch die Liebenswürdigkeit des Herrn Dr. Hadra, dem ich dadurch zu grossem Danke verpflichtet bin, kam ich in den Besitz eines Präparates, dessen Beschreibung ich in Anbetracht seiner Seltenheit gebe.

Die anatomische Untersuchung der Geschwulst habe ich unter Leitung des Herrn Privatdocenten Dr. Oestreich ausgeführt.

Das Kind, dem das Präparat entstammt, Fritz Schüler, Schneiderssohn geboren den 17. Juli 1895, wurde im Januar 1896 in die chirurgische Poliklinik des Herrn Dr. Hadra gebracht. Auf der rechten Schulter oberhalb der Scapula fand sich ein gut wallnussgrosser, knolliger Tumor, der an mehreren Stellen ulcerirt war. Am 27. Januar 1896 wurde die Exstirpation gemacht und die Wunde durch die Naht geschlossen.

Die Anamnese, welche ich der Mutter verdanke, ergab:

Eltern, Grosseltern und Verwandte sind gesund, insbesondere soll niemand an Krebs gelitten haben. Nach der Geburt des Kindes war nichts an demselben bemerkt worden. 4 Wochen post partum (d. i. August 1895) sah die Mutter auf der rechten Schulter einen rothen Pickel, der nicht verschwinden wollte. Allmählich wuchs derselbe zu einem bläulich-rothen Tumor, „Blutschwamm", heran, der allen Mitteln trotzte, auch der von einem hinzugezogenen Arzte verordneten Salbe. Es bildeten sich offene Stellen, aus denen gelbliche, eiterähnliche Masse hervordrang. Schliesslich erfolgte die chirurgische Behandlung.

Status vom 4. Juni 1896 (etwa 4 Monate nach erfolgter Operation):

Auf der rechten Schulter eine etwa 5 cm lange, dunkelrothe Narbe, die völlig verheilt ist. Das Kind ist vollständig munter.

Makroskopische Untersuchung.

Das 10 cm im Durchmesser haltende exstirpirte Stück enthält einen wallnussgrossen halbkugligen Tumor. Derselbe ist auf der einen Seite mit Haaren besetzt und an 2 Stellen ulcerirt. Der Tumor selbst ist etwas höckrig, einzelne kleinere Knoten liegen in seiner nächsten Umgebung. Auf dem Durchschnitte sieht man einen Bezirk erweichter Masse, umgeben von etwa ½—1 cm dicker solider Geschwulst. Die erweichte Partie geht in die compacte Geschwulstmasse continuirlich, ohne jede Abgrenzung über. Die Geschwulstmasse selbst ist weisslich, uneben, die den Tumor bedeckende Haut war am frischen Präparate blauroth. Die Geschwulst stösst nach unten an das makroskopisch deutlich abzugrenzende Muskelgewebe.

Mikroskopische Untersuchung.

Der Tumor wurde in Alcoh. absol. gehärtet, einzelne Stücke in Paraffin eingebettet und die Schnitte mit Hämatoxylin-Eosin gefärbt.

Der Tumor wie die Nebentumoren ergaben dieselben überraschenden, sehr deutlichen Bilder.

Die Geschwulst zeigt sich von Epidermis bedeckt, welche an einzelnen Stellen unregelmässige, längere Zapfen in die Tiefe schickt. Im Gebiete des Unterhautfettgewebes, wo die wesentliche Geschwulstentwicklung liegt, sind im bindegewebigen Stroma Alveolen von sehr unregelmässiger Form und Grösse sichtbar. Dieselben enthalten deutlich epitheliale Zellen, welche ziemlich gross, polygonal sind, zahlreiche Perlenbildung und vielfache Verhornung zeigen.

Es handelt sich also um ein zweifelloses Cancroid der Haut, welches unter den gegebenen Verhältnissen als ein primäres zu betrachten ist.

Die beobachtete Röthung auf der Höhe der Geschwulst findet ihre Erklärung wohl darin, dass bei Hautgeschwülsten, bevor die Ulceration eintritt, die betreffende Stelle sich stark zu röthen anfängt.

Bemerkenswert erscheint auch in diesem Falle die verhältnissmässige Gutartigkeit des Hautkrebses, insofern das Kind wenigstens bis jetzt, d. h. 4 Monate nach der Operation, völlig gesund erscheint, obwohl schon accessorische Knoten bestanden.

Literatur.

1. Pick, Archiv f. Gynäk. Bd. XLVI. Heft II.
2. Steinmetz, Deutsche Zeitschr. für Chir. XXXIX. 3 und 4. S. 313. 1894. — Holländer, Zeitschrift für Geburtsh. und Gynäk. XXXIV. 1.
3. Mengershausen, Ueber Carcinom des Ovariums. Inaug.-Diss. Freiburg 1895.
4. Litten, Deutsche med. Wochenschr. 44. 1888. S. 901.

5. Transactions of the Path. Soc. of organs of respirations Londos. XL. p. 34. 1889.
6. Leibert, Jahrb. f. Kinderheilk. N. F. XXI. 3. S. 276. 1884.
7. Trélat, Progrès médical. XII. 22, 23, 29. 1884.
8. Aldibert, Ann. de Gynécol. XXXIX. Mars 1893.
9. Ganghofer, Zeitschr. f. Kinderheilk. IX. 4 und 5. S. 337. 1880.
10. Notta, Arch. gén. 7. S. XVII. p. 166. Févr. 1886.
11. Bohn, Jahrb. f. Kinderheilk. XXIII. 1 und 2. S. 143. 1885.
12. Pitha, Oesterr. Zeitschr. f. prakt. Heilkunde. V. 18. 1859. Beilage.
13. Braun, Langenbeck's Archiv. XLV. S. 186.
14. Brit. med. journ. Octob. 1890.
15. Weinlechner in Gerhardt's Handb. der Kinderkrankh. 1887. VI. V. Geschwülste.
16. Duzan, Le cancer chez les enfants. Thèse. Paris 1876.
17. Blech, Zur Statistik der Carcinome. Inaug.-Diss. Erlangen 1891.
18. Rüder, Ueber Epithelialcarcinom der Haut bei mehreren Kindern einer Familie. Inaug.-Diss. Berlin 1880.
19. Hebra-Kaposi, Lehrb. der Hautkrankh. 1876. Bd. II. S. 183.
20. Lesser, Hautkrankh. 1894. S. 262.
21. v. Winiwarter, Beiträge zur Statistik der Carcinome. Stuttgart 1878.
22. Leopold, Centralbl. f. Gynäk. 46. S. 1171. 1894.
23. Sommer, Ueber Carcinome der äusseren weiblichen Genitalien. Inaug.-Diss. Würzburg 1885.
24. Buhler, Ueber die Verbreitung des Carcinoms im Allgemeinen. Inaug.-Diss. Erlangen 1891.
25. Graf, Ueber das Carcinom, mit besonderer Berücksichtigung seiner Aetiologie, Heredität und seines endemischen Auftretens. Inaug.-Diss. Jena 1895. Langenbeck's Archiv. Bd. L. Heft 1.
26. Landsberg, Die Verhornung in Cancroiden. Inaug.-Diss. Berlin 1895.
27. Channeau, Tumeurs malignes de l'enfance. Thèse. Paris 1883.
28. Le Vaillant, Tumeurs malignes de l'enfance. Thèse. Paris 1881.
29. v. Lukasiewicz, Ueber Xeroderma pigmentosum (Kaposi). Arch. f. Dermat. und Syph. XXXIII. 1885.
30. Senftleben, Ueber Fibroide und Sarcome in chirurgisch-pathologischer Beziehung. Langenbeck's Arch. Bd. 1. S. 81.
31. Thiersch, Der Epithelialkrebs, besonders der Haut. Leipzig 1865. S. 227.
32. Simon, Pankreascarcinom bei einem 13jährigen Knaben. Inaug.-Diss. Greifswald 1889.
33. Barchmann, Ueber Xeroderma pigmentosum. Inaug.-Diss. Kiel 1888.
34. Esmarch, Langenbeck's Archiv. XXXIX.
35. Ritter, Langenbeck's Arch. V. S. 339.
36. Stern, Deutsche med. Wochenschr. 1892. No. 22. S. 494.
37. Karewski, Chirurgische Krankheiten des Kindesalters.

5.

Ein Beitrag zur Anatomie der Missbildungen am Urogenitalapparat.

(Aus der Pathologisch-anatomischen Anstalt des städtischen Krankenhauses im Friedrichshain. Prosector Dr. Hansemann.)

Von Dr. Wilhelm Hochheim,

Volontärassistenten der Anstalt.

Alle Lehrbücher der pathologischen Anatomie, sowie alle Arbeiten über Nierenatrophie bestätigen den Satz, dass Nierenmissbildungen auch häufig von Missbildungen am Genitalsystem begleitet sind. Beumer[1]) fand bei einer Zusammenstellung von 48 Fällen von Nierendefecten 13mal Missbildungen am Geschlechtsapparat, Guttmann[2]) unter 2 Fällen 2mal, Eckardt[3]) unter 3 Fällen 3mal, Bostroem[4]) unter 2 Fällen 1mal, Palma[5]) unter 2 Fällen 2mal, auch Rott[6]) in seinem publicirten Falle. Die Art der Missbildungen, welche die Nierenatrophie begleiten, ist verschieden. Beim männlichen Geschlecht finden wir mangelhaft entwickelte Samenblasen (event. verbunden mit einer Atrophie des Vas deferens des Hodens und Nebenhodens derselben Seite), vollkommenes Fehlen oder Verdoppelung derselben, abnorme Verbindungen zwischen Harn- und Geschlechtswegen, gemeinsames Ausmünden beider Ductus ejaculatorii in einen plattgedrückten, nach oben sich trichterförmig ausbuchtenden Strang, der sich auf der Mitte des Colliculus seminalis öffnet, Obliteration des Ductus ejaculatorius oder der Verbindung zwischen Vas deferens und Samenblase, endlich noch theilweise Obliteration der letzteren. Beim weiblichen Geschlecht waren die Nierenmissbildungen begleitet von cystisch degenerirten Ovarien bei Uterus duplex und Vagina simplex, von Uterus unicornis sinister allein oder mit einem Defect der rechten Tube, von Uterus bicornis mit verschiedenen accidentellen Veränderungen an den übrigen

[1]) Beumer, Ueber Nierendefecte. Dieses Archiv. Bd. 72. S. 344.
[2]) Guttmann, Ueber 2 Fälle von congenitalem Mangel der rechten Niere complicirt mit Anomalien der Sexualorgane. Dieses Archiv. Bd. 92. S. 187.
[3]) Eckardt, Ueber compensatorische Hypertrophie und das physiologische Wachsthum der Niere. Dieses Archiv. Bd. 114. S. 217.
[4]) Bostroem, Beiträge zur pathologischen Anatomie der Nieren. Festschrift u. s. w. Giessen, den 21. December 1883.
[5]) Palma, Zur pathologischen Anatomie der Bildungsanomalien im uropoetischen Systeme. Prager med. Wochenschrift. 1891. No. 32 u. 33.
[6]) Rott, Ein Fall von Mangel der rechten Niere nebst einer seltsamen Missbildung des Harn- und Samenleiters der gleichen Seite. Verhandlungen der med.-phys. Gesellschaft zu Würzburg. N. F. Bd. 13.

Geschlechtsorganen (kleine Ovarien, Vagina duplex, Atresia ani vaginalis). Eppinger[1]), Palma[2]) und Klebs[3]) beschreiben Fälle von Nierenatrophie, bei denen sich gleichzeitig Pseudohermaphroditismus masculinus internus fand.

Herr Prosector Dr. Hansemann hatte Gelegenheit, im December vorigen Jahres einen Fall von hochgradiger Nierenatrophie zu beobachten, welcher mit eigenthümlichen pathologischen Veränderungen an einer Samenblase und an der Harnblase verbunden war. Er übertrug mir denselben zur Bearbeitung und Publication.

Es handelt sich um den 45jährigen Maler Hermann Dornwirt, welcher am 2. December 1895 in dem pathologischen Institut des Krankenhauses im Friedrichshain secirt wurde. Er war wenige Tage vorher in bewusstlosem Zustande in das Krankenhaus aufgenommen; anamnestische Angaben mussten daher von seiner Frau erhoben werden. Aus denselben ist nicht ersichtlich, dass er jemals an Harn- oder Stuhlbeschwerden gelitten hat, überhaupt wurde jede frühere Krankheit in Abrede gestellt. Die Section ergab folgende Diagnose: Encephalitis apostematosa. Bronchiectasis multiplex. Bronchitis putrida. Calculi pulmonum. Hyperplasis lienis. Gastritis haemorrhagica. Cyanosis faucium. Pachydermia laryngis. Ausserdem fanden sich an Harn- und Geschlechtsorganen folgende Veränderungen.

Von der linken Niere ist nur ein dreieckiger Rest vorhanden, welcher in eine beträchtliche Fettkapsel eingeschlossen ist. Die Dicke des Nierenrestes beträgt in maximo 4 mm; seine längste Seite misst 4 cm, seine Höhe 1,5 cm; seine Consistenz ist ziemlich weich. Das Nierenbecken markirt sich auf einem senkrecht gegen seine Längsaxe geführten Schnitte deutlich als schmaler Spalt, dessen Wandung durch einen nicht ganz 1 mm dicken, weissen Gewebsstreifen gebildet wird. In den oberen Pol des Nierenrudiments münden 2 Gefässe ein, von denen das distal verlaufende eine kleine, enge Arterie darstellt, deren Zusammenhang mit der Aorta bei der Herausnahme verloren gegangen ist. Das proximal verlaufende Gefäss ist eine Vene, die etwas weiter ist als die Arterie. Aus der Aorta zweigen sich links an der dem Ursprungsgebiet der Arto renalis dextra entsprechenden Stelle nur kleinere Gefässe ab (die an dem Präparat meist durchschnitten sind), von denen das eine wohl zu der oben beschriebenen Nierenarterie gehören könnte. Die Nierenvene verläuft mit noch mehreren anderen, dem Gebiet der Glandula suprarenalis zugehörigen Gefässen zu einem Gefässstamm, welcher der Vena renalis sinistra entspricht und in die Vena cava inferior einmündet.

Der linke Ureter ist 26 cm lang, sehr dürftig, indessen noch mit einem für eine Borste durchgängigen, mit blossem Auge zu erkennenden Lumen

[1]) Eppinger, Prager Vierteljahrsschrift für die praktische Heilkunde. Bd. 125. 1875.
[2]) Palma, a. a. O.
[3]) Klebs, Lehrbuch der pathologischen Anatomie. Bd. I. S. 738. 1876.

versehen. Er endet am oberen Theil des Nierenrestes als dünner, fast ganz bindegewebiger Strang, an der Blase musculös, mit etwas divergirenden, in die Blasenwand ausstrahlenden Fasern; die Insertionsstelle liegt tiefer als die des rechten Harnleiters. Eine seinem Ansatz entsprechende Oeffnung in der Blasenschleimhaut fehlt.

Die Blase ist stark mit Harn gefüllt, ihre Musculatur nicht hypertrophisch. An ihrer hinteren Wand liegt eine mit trüber Flüssigkeit gefüllte, etwa apfelgrosse Cyste, deren Wandung straff gespannt, aber so dünn ist, dass sie bei der Eröffnung der Blase mit angeschnitten wird. Aus der Cyste läuft eine dünne, braune, trübe Flüssigkeit ab, in welcher sich bei mikroskopischer Untersuchung reichliche Spermatozoen vorfinden, abgesehen von einigen anderen unwesentlichen zelligen Beimengungen. Die Cyste macht im Ganzen einen kugligen Eindruck, deren vordere Wand nach vorn, deren hintere nach hinten convex ist. Im Wesentlichen liegt sie vor der linken Samenblase und überschreitet nach rechts die Mittellinie nur wenig. Ihre Grenze daselbst würde etwa durch den Verlauf des rechten Vas deferens gegeben sein. Nach oben wird sie ungefähr von einer Linie begrenzt, die man sich horizontal durch die Einmündungsstelle des rechten Ureters gezogen denken kann. Unten endet sie unfern der inneren Harnröhrenmündung. Die Cyste ist innen glatt, sehnig und wird durch einen dicken Gewebswulst, welcher der verdickten Harnblasenwand entspricht und ungefähr frontal verläuft, in 2 Abschnitte, einen vorderen und einen hinteren, getheilt. Von dem vorderen Abschnitt aus geht nach unten und vorn ein Recessus, welcher einen Theil der Prostata nach vorn gedrängt hat; oben wird dieser Recessus aber noch durch Prostatagewebe überdacht. Die hintere Wand der Cyste ist ebenfalls ziemlich dünn, aber etwas dicker als die vordere. Eine Einmündung des linken Ureters in die Cyste lässt sich ebenfalls nicht auffinden.

Die linke Samenblase ist stark erweitert und lässt sich vollkommen von der hinteren Wand der Cyste abpräpariren, mit welcher sie durch lockeres Bindegewebe verbunden ist. Der grösste Längsdurchmesser beträgt 10, der grösste Breitendurchmesser 4 cm. Die Erweiterung hat fast alle Theile gleichmässig betroffen. Die Oberfläche des Organes ist glatt. Auf dem Durchschnitt erscheinen die auch beim normalen Samenbläschen sichtbaren Hohlräume abnorm ausgedehnt, ihre Wandungen dünn, indessen ist die diesen Organen eigenthümliche Configuration vollkommen gewahrt. Das zugehörige Vas deferens ist in seinen unteren Theilen ebenfalls stark dilatirt, vorzüglich gegenüber der Stelle, an welcher sich die Samenblase aus ihm ausstülpt. Es fällt hier besonders eine an der medianen Wand gelegene, sackartige Vorbuchtung nach rechts auf. An der Innenwand der Ampulle bemerkt man kleine Vorsprünge und Leisten, zwischen denen kleine, glattwandige Taschen gelegen sind. Vom Samenleiter aus gelangt man durch einen bequem für eine Sonde durchgängigen Kanal in die Harnblasenwandcyste. Die Einmündungs-

stelle liegt in ihrer rechten Hälfte und zwar am tiefsten Punkt derselben. Sie ist sehlitzförmig, lateralwärts offen und medianwärts durch eine zarte Gewebsbrücke gedeckt. Schleimhaut des Samenleiters und der Blasenwandcyste gehen continuirlich in einander über. Die Verbindung zwischen Samenblase und Vas deferens ist erhalten.

Die rechte Niere ist sehr gross und misst 14:8,5:5 cm der Länge, der Breite und der Tiefe nach. Sie wird durch eine aus der Aorta entspringende Arterie von beträchtlichem Caliber versorgt, welche sich mehrere Centimeter vor dem Eintritt in den Hilus in 2 Aeste theilt. Die Nierenvene, welche vor der Arterie liegt, besitzt ebenfalls ein weites Lumen und verläuft zur Cava inferior.

Der rechte Ureter ist vollständig durchgängig und ziemlich weit; sein Quermesser beträgt an allen Punkten 6 mm, sein Längsmesser 24 cm. Seine Einmündungsstelle in die Blase ist durch die Cyste stark nach oben gedrängt.

An beiden Nebennieren lassen sich nach Lage und Form keine regelwidrigen Befunde erheben.

Die rechte Samenblase misst 7:2,5 cm und enthält eine mässige Menge schleimiger, zäher, leicht getrübter Flüssigkeit. Ihre Wandung, sowie die des rechten Samenleiters sind hypertrophisch, sonst ohne Besonderes.

Das Caput gallinaginis zeigt nur auf der rechten Seite eine allerdings etwas weite Oeffnung. Von dieser aus lässt sich die rechte Samenblase ohne Schwierigkeit sondiren; in die linke zu gelangen, ist nicht möglich. An den Hoden sind keine Abnormitäten sichtbar.

Im mikroskopischen Präparat des Nierenrestes erscheint das Nierenbecken als feiner Spalt, dessen Wandungen zum Theil mit Epithelien besetzt sind. Der übrige Theil des Präparates besteht aus kernarmem, zum Theil kernlosem, welligem Bindegewebe, in dem sich Reste von Harnkanälchen und gut entwickelte Gefässe vorfinden. Die Harnkanälchen sind weit, cystisch entartet, und mit hyalinen Massen angefüllt. Daneben finden sich nur wenige, die eng und leer sind. Die Epithelien sind überall gut erhalten. Die Lumina der Gefässe sind verhältnissmässig weit, die Wandungen dick, die Endothelien gut sichtbar. Von Glomerulis fehlt jede Spur, nirgends bemerkt man narbige Veränderungen im Gewebe.

Der linke Ureter besteht aus glatten Muskelfasern, deren Bündel durch Bindegewebe nur lose an einander gefügt sind. Die Epithelien sind zum grössten Theil abgestossen, die erhaltenen sind platte, der Musculatur unmittelbar aufsitzende Gebilde.

Die vordere Wand der in der Blase gelegen Cyste besteht grossentheils aus wellenförmig verlaufenden, elastischen Fasern, mit spärlichen, aber deutlichen Kernen. Ausserdem finden sich Mukelfasern allerdings in mässiger Zahl. Auf beiden Seiten der Wand liegt ein plattes Epithel,

was sich wohl in Folge der verschiedenen Manipulationen beim Präpariren meist abgestossen hat. Auf der Innenseite der Cyste sieht man zwischen und auf den einzelnen Epithelien Spermatozoen. Im Ganzen dasselbe mikroskopische Bild liefert die hintere Wand der Cyste; nur sind in dieser die Muskelfasern etwas reichlicher vorhanden.

Histologisch sind die sonst noch in Betracht kommenden Theile ohne besonderes Interesse. Nur sind die Muskelfasern im Vas deferens und der Samenblase auf der rechten Seite mächtiger entwickelt, als in den correspondirenden Organen links. Das Epithel in beiden Samenblasen ist cylindrisch. Im vorliegenden Falle handelt es sich augenscheinlich um eine Atrophie der linken Niere und um compensatorische Vergrösserung der rechten.

Ist nun diese Atrophie als Anlagemissbildung aufzufassen oder als erworbener Defect? Für eine Atrophie der ersteren Art spricht einmal das Verhalten der Gefässe, die auffallend eng sind. Nach Klebs[1]) ist das ein sicheres Zeichen dafür. Zwar könne bei den hochgradigsten Schrumpfungen die Arterie enger als normal werden; die Verengerung erreiche indessen nie die Höhe wie bei der Atrophie in Folge fehlerhafter Anlage; die Vene behalte aber ihre normale Weite. Die Consistenz des Organes erlaubt nach Eppinger's[2]) Ausführungen ebenfalls den Schluss auf vorliegendes vitium primae formationis bei dem Nierenrudiment. Eppinger bezeichnet es als charakteristisch für erworbene Atrophie, dass der Nierenrest ein festes narbiges Gebilde vorstellt, hier aber stellt derselbe eine ziemlich weiche Masse dar, was ich ausdrücklich hervorgehoben habe.

Neben dem makroskopischen Befunde ist noch das Ergebniss der mikroskopischen Untersuchung zu beachten. Auch hierfür lassen sich die Angaben von Eppinger verwerthen, der für die mikroskopische Diagnose einer congenitalen Nierenatrophie die Angaben macht, dass sich im Nierenrest finden:

1. ein Drüsensystem in Gestalt gewundener oder langgezogener, mit Cylinderepithel ausgekleideter Schläuche und mit colloiden Massen gefüllter Cysten;

2. interstitielles Bindegewebe in regelmässiger Vertheilung zwischen Schläuchen und Gefässen, nirgends aber Verdichtungen, die auf narbige Veränderungen schliessen lassen.

Beide Punkte treffen in meinem Falle zu, wie aus der mikroskopischen Beschreibung des Präparates hervorgeht. Allerdings sind die erhaltenen Drüsenreste spärlich und es überwiegt das Bindegewebe; es sind aber in demselben keine narbigen Schrumpfungen erkennbar.

Ausserdem fand Eppinger in seinem Falle noch Gefässknäuel, die er als Glomeruli auf früher Entwickelungsstufe ohne Beziehung zum Drüsen-

[1]) Klebs, Handbuch der pathologischen Anatomie. S. 670.
[2]) Eppinger, Prager medicinische Wochenschrift. 1879. No. 36 und 37.

system auffasst. Hatten sich nun in diesem Falle die überhaupt angelegten Gefässknäuel entwickelt, so ist es bei dem vorliegenden Präparat, in welchem das vollkommene Fehlen jedes Glomerulus nachgewiesen ist, auch der Schluss gerechtfertigt, dass die zur Bildung der Glomeruli erforderlichen Theile überhaupt nicht angelegt waren, weil sie fehlen.

Die den ausführenden Theilen der Niere angehörigen Partien, also die im Präparat beschriebenen Harnkanälchen, bezw. ihre Reste sind vorhanden, d. h. diejenigen Theile, welche sich durch seitliche Sprossungen aus dem Ureter entwickeln. Demnach würde es sich in meinem Falle um eine Anlagemissbildung der linken Niere handeln und um eine Agenesie der Glomeruli.

Wir haben uns jetzt mit der in der Harnblasenwand gelegenen Cyste und mit der stark ausgedehnten linken Samenblase zu beschäftigen. Die Literatur über blasenförmige Vorwölbungen in das Lumen der Harnblase ist nicht gross. In grösseren chirurgischen und klinischen Handbüchern [1][2][3]) findet man darüber nichts, weil derartige Fälle mehr pathologisch-anatomisches, wie praktisches Interesse haben [2]).

Dieser Grund ist aber nicht allgemein gültig und es ist das Verdienst Bostroem's [4]) auf die praktische Bedeutung cystischer Vorbuckelungen in das Lumen der Harnblase hingewiesen, und die Möglichkeit ihrer Behandlung besonders hervorgehoben zu haben. In drei der Fälle von Bostroem waren die Cysten an der hinteren Harnblasenwand Folge blind unter der Blasenschleimhaut endiger Ureteren. Durch Druck des im Ureter sich ansammelnden Harns, war diese nach vorn eingestülpt. Auch in den Fällen von Rott [5]) und Eppinger [6]) waren die Harnblasenwandcysten durch Secretstauung im blind endigen Ureter zu erklären. Immer lagen die Cysten zwischen Mucosa und Musculatur, immer bestanden continuirliche Verbindungen zwischen ihnen und dem Ureter, immer war der Inhalt frei beweglich; durch Heben und Senken der Harnblase liess sich die Cyste entleeren oder füllen. In meinem Falle liegt die Cyste inmitten der Harnblasenwand innerhalb muskelhaltiger Gewebsschichten, der Inhalt ist nicht frei beweglich und wird von ziemlich gespannten Wandungen umschlossen. Auch fehlt eine offene Verbindung mit dem blind endigenden Ureter, wohl aber besteht eine solche zwischen ihr und dem ektasirten Vas deferens. Es handelt sich also um die Combination einer retrovesicalen, durch die ausgedehnte Samenblase und die erweiterte Ampulle repräsentirte Cyste

[1]) Pitha, Krankheiten der männlichen Geschlechtsorgane in Virchow's Handbuch der Pathologie und Therapie. Bd. 6. 2.
[2]) Lebert, Krankheiten der Harnblase und Harnröhre in v. Ziemssen's Handbuch. Bd. 9. 2.
[3]) Bardeleben, Lehrbuch der Chirurgie. Bd. 4. S. 130.
[4]) Bostroem, a. a. O.
[5]) Rott, a. a. O.
[6]) Eppinger, Prager med. Wochenschrift, a. a. O.

mit einer Blasenwandcyste. Einen ähnlichen Fall in der Literatur aufzufinden, ist mir trotz eifrigen Suchens nicht geglückt.

Es ist nun noch die Frage zu entscheiden, ob diese Blasenwandcyste ätiologisch mit dem ektasirten Vas deferens in Zusammenhang zu bringen ist. Das Nächstliegende ist es jedenfalls, da die Verbindung zwischen beiden durch einen kurzen, mit Schleimhaut bedeckten Kanal erfolgt, der offenbar der Lage nach dem verkürzten Ductus ejaculatorius der linken Seite entspricht, welcher blind in der Harnblasenwand endet. Ein Einwand gegen diese Deutung könnte allerdings erhoben werden, und dieser stützt sich auf das Verhalten des Epithels: in der Ampulle liegt cylindrisches, in der Cyste ein plattes Epithel. Dieser Einwand ist aber nicht stichhaltig, da man auch an anderen Stellen Umwandlung des Cylinderepithels in Plattenepithel beobachtet hat, z. B. in der Nase, in den Bronchien, ja sogar in seltenen Fällen im Magen. Ich glaube also, dass die beschriebene Cyste lediglich Folge des blind endigenden Ductus ejaculatorius ist; Grund hierfür ist meiner Ansicht nach das Ausbleiben einer offenen Verbindung zwischen Urachus und Wolff'schem Gange.

Englisch[1]) führt die Cysten an der hinteren Blasenwand bei Männern zurück auf Abnormitäten der Müller'schen und Wolff'schen Gänge, oder er lässt sie aus Erweiterungen des Sinus prostaticus hervorgehen, wenn dessen Ausmündung verschlossen ist, oder er leitet sie ab von Erweiterungen der Samenbläschen, wenn deren Ausmündung in den Sinus urogenitalis aus irgend einem Grunde, vorzüglich durch Entzündungsprozesse obliterirt ist. Die Cyste im vorliegenden Falle würde also zur 4. Art der der von Englisch unterschiedenen Cysten gehören; ihre Entstehung habe ich entwickelungsgeschichtlich zu begründen versucht. Bostroem's[2]) 4. Fall betrifft auch eine cystische Vorbuchtung in das Lumen der Harnblase. Dieselbe war aber lediglich durch das ektasirte linke Samenbläschen bedingt. Die Harnblasenwand war activ bei der Cystenbildung nicht betheiligt; nur war sie durch Druck an der betreffenden Stelle atrophisch geworden. Die Cyste war, wie Bostroem sehr richtig bemerkt, ausserhalb der Harnblase entstanden. Beispiele aus der gesammten Literatur über Samenblasencysten finden sich bei Guelliot[3]).

Die rechte Samenblase ist vergrössert, da ihre Längsaxe 7 cm misst, im Gegensatz zur gewöhnlichen Länge von im Mittel 5 cm, wie Gegenbauer[4]) anführt. Die Vergrösserung findet ihre Erklärung in dem Umstande, dass die linke functionell vollkommen bei der sexuellen Thätigkeit ausfiel.

[1]) Englisch, Ueber Cysten an der hinteren Blasenwand bei Männern. Med. Jahrb., herausgegeben von der k. k. Gesellsch. der Aerzte in Wien. 1874. S. 127.
[2]) Bostroem, a. a. O.
[3]) Guelliot, Des vésicules séminales. Anatomie et Pathologie. Thèse de Paris. 1883. p. 139.
[4]) Gegenbauer, Anatomie. 1890. Bd. II. S. 144.

Fassen wir den Befund am vorliegenden Präparat noch einmal kurz zusammen, so handelt es sich dabei um eine Atrophie der linken Niere und um eine cystische Ausdehnung der linken Samenblase und der Ampulle. Beides sind Anlagemissbildungen. Die Erweiterung der Samenblase, sowie der zugehörigen Ampulle sind auf eine blinde Endigung des Ductus ejaculatorius in der Harnblasenwand zurückzuführen; als Folge hiervon ist dann die Blasenwandcyste aufzufassen. Rechte Niere und rechte Samenblase sind wegen des functionellen Ausfalls der entsprechenden Organe links compensatorisch hypertrophirt. Dem Träger wird die Blasenwandcyste intra vitam keine besonderen Beschwerden gemacht haben, weil sie keine freie Beweglichkeit besass und die Harnröhrenmündung durch sie nicht verlegt wurde. Ein objectiver Anhaltspunkt für erschwerte Harnentleerung in Gestalt einer Hypertrophie der Blasenmusculatur ist nicht vorhanden. Nur wird die Cyste eine ihrem Umfange entsprechende Raumbeschränkung der Blase hervorgerufen haben, wie es Bostroem für Blasenwandcysten in Folge blind endigender, aber hoch inserirender Ureteren angiebt. Möglicherweise haben die enorm dilatirte Samenblase und der hintere Abschnitt der Blasenwandcyste die Stuhlentleerung beeinflusst. Wenigstens erwähnt Englisch das für tief im Becken liegende Cysten an der hinteren Blasenwand. Aus der Anamnese ist darüber nichts zu entnehmen; das erklärt sich vielleicht aber auch daraus, dass die Frau etwaige Stuhlbeschwerden ihres Mannes im früheren Leben bei dem ernsten Zustande, in welchem dieser in's Krankenhaus aufgenommen wurde, in der Anamnese anzugeben vergass.

Fälle von hochgradiger Nierenatrophie auf einer Seite, wie der vorliegende und Fälle von vollständigem Fehlen einer Niere sind nicht sehr häufig. Die Gesammtzahl der bisher publicirten Fälle beträgt nach Guttmann[1]) ungefähr 70, wobei er Fälle von hochgradiger Atrophie als gleichbedeutend mit Einzelniere ansieht. Dazu kommen noch 57 Fälle, die Rott[2]) in seiner Arbeit namhaft macht, ferner noch 29 Fälle von Roberts, die Ebstein[3]) als Summe citirt, ohne die Schrift zu erwähnen, in welcher sie niedergelegt sind, und der von mir soeben veröffentlichte Fall. Es würden also etwa 157 Fälle einseitiger Nierenatrophie, bezw. von einseitigem Fehlen der Niere bekannt sein, gewiss nicht zu viel, wenn man bedenkt, dass der erste Fall von Aristoteles[4]) erwähnt ist.

[1]) Guttmann, a. a. O.
[2]) Rott, a. a. O. Rott erwähnt 57 Arbeiten, von denen ich annehmen will, dass jede nur einen neuen Fall bringt.
[3]) Ebstein, Nierenkrankheiten. v. Ziemssen's Handbuch Bd. 9. 2. S. 218. Ebstein selbst verfügt über 36 Fälle von einseitigem Nierenmangel; ob alles Fälle eigener Beobachtung, oder ob sie bereits in der Literatur bekannt sind, wird nicht angegeben. Ich habe sie daher bei der obigen Rechnung nicht mit in Betracht gezogen.
[4]) Aristoteles, De generatione anim. Lib. IV. Cap. 4. citirt nach Rott.

6.

Ueber die Veränderung des Blutfarbstoffs durch Schwefelkohlenstoff.

Von N. Kromer,
Privatdocenten an der Universität Jurjew (Dorpat).

Durch die Untersuchungen von L. Lewin[1]), welche die Wirkung des Schwefelkohlenstoffes auf den thierischen Organismus zum Gegenstande hatten, gelangte derselbe zu dem Resultate, dass das Blut eine Zersetzung erleide, welche sich in dem Auftreten des für das Hämatin charakteristischen Absorptionsspectrums darthut. Eine gleiche, wenn auch intensivere Zersetzung des Blutes soll nach dem genannten Forscher auch die Xanthogensäure hervorrufen, welche bereits bei 24° C. in Schwefelkohlenstoff und Alkohol zerfällt.

Diesen Beobachtungen Lewin's stellen sich diejenigen von Westberg[2]) gegenüber, nach welchen der Schwefelkohlenstoff, wie die Xanthogensäure, aus dem Hämoglobin des Blutes Methämoglobin hervorbringen soll. Während bei acut verlaufenden Vergiftungen nach den Untersuchungen Westberg's nur das Absorptionsband des Oxyhämoglobins auftritt, wird im Gegensatz bei chronischen Vergiftungen aus dem Blutfarbstoff Methämoglobin gebildet.

Diesen Untersuchungsergebnissen zufolge sind im Lehrbuch der Intoxicationen von R. Kobert[3]) der Schwefelkohlenstoff und die Xanthogensäure in die Gruppe der methämoglobinbildenden Gifte gelangt.

Es hat für den Gerichtschemiker und den mit der Untersuchung von gerichtlichen Objecten betrauten Apotheker die Kenntniss der methämoglobinbildenden Gifte ein besonderes Interesse, weil auch dieses Moment, wenngleich nicht als directes Beweismittel einer stattgehabten Vergiftung, als eine Bestätigung des aufgefundenen Giftes in manchen Fällen dienen kann. Die fäulnisshemmende Wirkung des Schwefelkohlenstoffes ist allgemein bekannt und in der Praxis verwerthet worden, so dass die diesbezüglichen Angaben über diesen Gegenstand hier übergangen werden können. Was die Angaben über den Schwefelkohlenstoff in medicinischer Hinsicht anbetrifft, sei auf die mustergültige Zusammenstellung im Lehrbuch der Intoxicationen von R. Kobert und die Arbeit A. Westberg's verwiesen.

Um die Veränderungen des Blutes durch Schwefelkohlenstoff extra corpus zu erfahren, wurden die Versuche unter Bedingungen ausgeführt,

[1]) Dieses Archiv. Bd. 78. 1879. S. 113.
[2]) Alex. Westberg, Beitrag zur CS^2-Vergiftung. Inaug.-Diss. Dorpat 1891.
[3]) Stuttgart, Verlag von Ferd. Enke. 1893. S. 502 u. ff.

welche den Verhältnissen, die im Organismus herrschen, möglichst nahe kommen und eine innige Berührung mit dem genannten Gifte gestatten.

Unverdünntes defibrinirtes Rinderblut wurde, nachdem zu demselben eine hinreichende Quantität (bis zu 20 pCt.) Schwefelkohlenstoff hinzugefügt war, in Glasröhren eingeschmolzen und verschieden lange Zeit unter öfterem Schütteln im Thermostaten bei Körpertemperatur erwärmt. Der zu diesem Zwecke, sowie zu allen nachstehenden Versuchen zur Verwendung gelangte Schwefelkohlenstoff war vorher durch Schütteln mit Kaliumpermanganat und Quecksilber und nachherige Destillation über Fett von im käuflichen Produkte befindlichen Verunreinigungen befreit worden.

Das Blut veränderte sich bald; es wurde, wie bekannt, lackfarben und liess nach 3 mal 24 stündiger Einwirkung ausser dem Oxyhämoglobinspectrum keine Absorption in Roth erkennen. Derselbe Befund ergab sich, nachdem die Glasröhren, in denen die Blutmischung eingeschlossen war, 6 mal 24 Stunden lang erwärmt worden waren.

Nach 2wöchentlicher Einwirkung konnte nach dem Verdünnen der Blutlösung mit ausgekochtem destillirtem Wasser nur das Spectrum des Oxyhämoglobins erkannt werden; wurde aber diese Blutmischung im mit Kork verschlossenen Gläschen der Ruhe überlassen, so trat nach etwa 3stündigem Stehen eine Absorption in Roth auf, die nach weiterem Aufbewahren an Intensität zunahm und mit dem, dem Methämoglobin zukommenden Spectrum identificirt werden konnte.

Stets aber herrschte das Spectrum der Oxyhämoglobins vor. In allen Röhren hatte sich, wie es hier bemerkt sei, eine grosse Menge von Eiweissstoffen in Form eines weissen Niederschlages abgeschieden.

Die Blutkörperchen zeigten beim Zusammentreffen mit Schwefelkohlenstoff nach kurzer Zeit die bekannte Poikilocyten-Bildung, welcher der vollständige Zerfall folgte.

Naturgemäss konnte gegen diese Beobachtung eingewandt werden, dass die Verhältnisse im Thierkörper anders liegen und dass dort möglicher Weise durch Schwefelkohlenstoff Hämatin oder Methämoglobinbildung veranlasst werden könnte.

Zu diesem Zwecke wurden zwei Ratten in ein Gefäss gebracht (Aspirator), in welchem die Luftzufuhr beliebig geregelt werden konnte, und der Aspirationsluft kleine Mengen von Schwefelkohlenstoff zugefügt. In dieser Atmosphäre verblieben die Thiere 6 Tage lang und wurden dann durch eine grössere Menge von Schwefelkohlenstoff getödtet.

In beiden Fällen war im Blute nur das Spectrum des Oxyhämoglobins zu constatiren.

Alle spektroskopischen Beobachtungen wurden mit dem von Zeiss in Jena construirten Mikrospektroskop vorgenommen.

Dieser Apparat lässt nicht nur mit grösster Schärfe eine Absorption erkennen, sondern gestattet auch eine Vergleichsflüssigkeit anzubringen.

Dieses wurde bei den vorstehenden Versuchen ausgenutzt, indem bei

jeder Beobachtung das zu prüfende Blut gleichzeitig mit einer normalen Lösung des betreffenden, künstlich dargestellten Blutfarbstoffes verglichen wurde.

Diese wenigen Versuche stimmen mit den meisten Beobachtungen Westberg's, welche derselbe an Katzen und anderen Warmblütern vornahm, überein. In den meisten von ihm untersuchten Fällen konnte er auch nur das Spectrum des Oxyhämoglobins nachweisen, während er in manchen Fällen Methämoglobinbildung beobachtete. Trotzdem glaubt Westberg[1]), dass die Methämoglobinbildung für Schwefelkohlenstoff charakteristisch sei.

Mir jedoch war es nicht möglich, auch nur in einem Falle ein Methämoglobin- (Westberg), bezw. Hämatinspectrum (Lewin) zu bemerken.

In den Fällen, in welchen ein Methämoglobinspectrum beobachtet wurde, glaube ich, dass diese Erscheinung auf eine weitere Zersetzung des Blutfarbstoffes zurückzuführen ist, welche auch ohne die Anwesenheit des Schwefelkohlenstoffes zu Stande gekommen wäre.

Denn in den extra corpus angestellten Versuchen konnte nach dem Verdünnen der Blutlösung mit Wasser zuerst nur das Spectrum des Oxyhämoglobins wahrgenommen werden.

Die Todesursache bei der Schwefelkohlenstoffvergiftung ist demnach, wie allgemein angenommen, in einer Lähmung des Respirationscentrums zu suchen.

Eine Zersetzung des Blutfarbstoffes unter Methämoglobinbildung ist wohl auszuschliessen.

Was die Xanthogensäure anbetrifft, so sei hier darauf hingewiesen, dass sie mit unverdünntem, defibrinirtem Blut eine Fällung liefert. Dasselbe wird hierbei zu einer braunen Masse verwandelt, aus welcher sich das Serum bei ruhigem Stehen abscheidet.

Wie sich dasselbe im Organismus verhält, darüber fehlen mir zur Zeit die betreffenden Versuche; möglich aber wäre es, dass dieselben im Organismus eine ähnliche Fällung hervorbringen, die zuerst der Spaltung in Schwefelkohlenstoff und Alkohol und dann der Resorption unterliegt. Wünschenswerth wäre es, dass diesbezügliche Versuche angestellt werden und zugleich dadurch meine Beobachtungen eine Nachprüfung von anderer Seite erfahren.

[1]) a. a. O. S. 72.

Fig. 1.



Fig. 2.



Fig. 3.



Fig. 4.



Fig. 5.



Fig. 6.

Fig. 9.

Fig. 7.

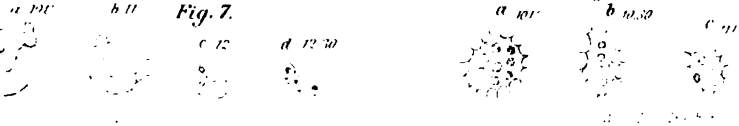

Fig. 8.

Fig. 10.

Fig. 11.

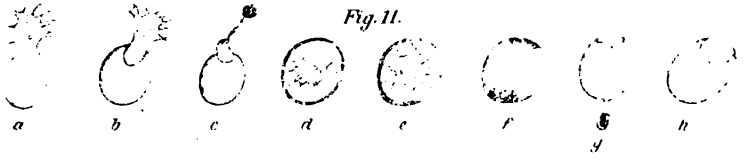

Fig. 12.



Fig. 13.

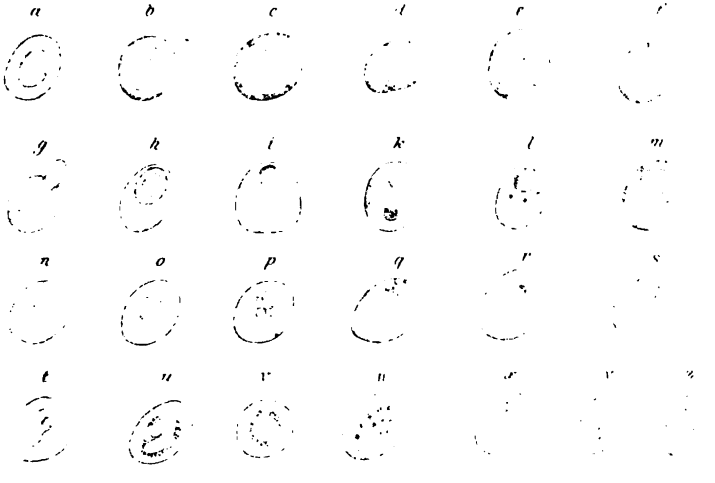

12.

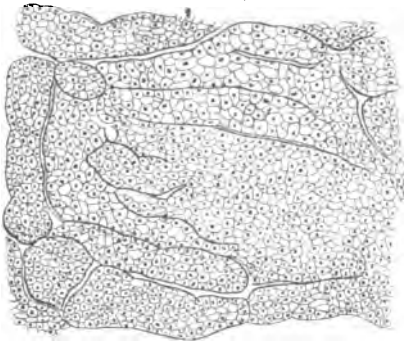

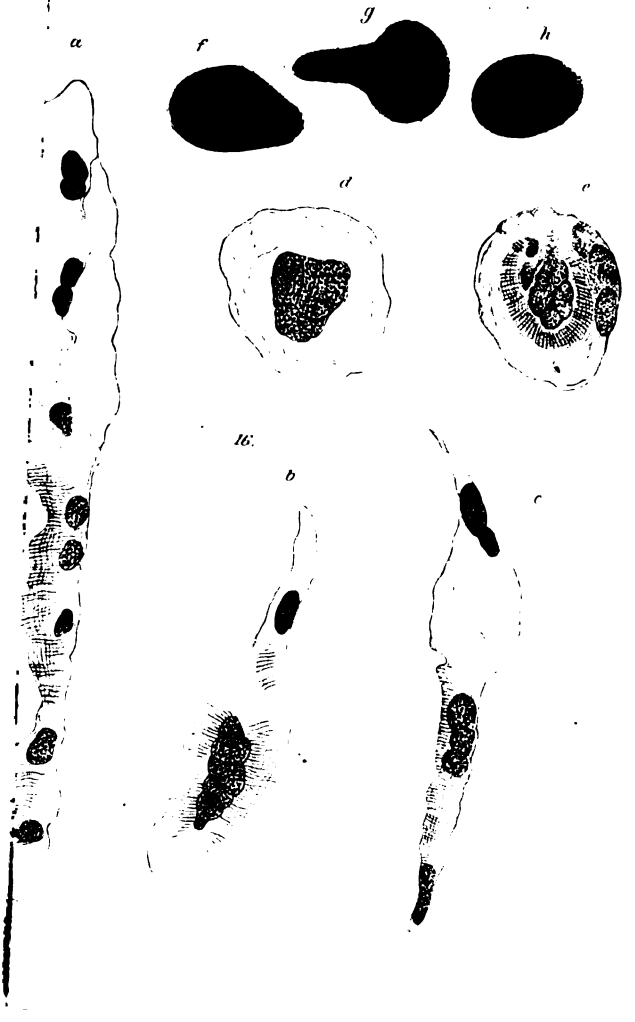

Archiv
für
pathologische Anatomie und Physiologie
und für
klinische Medicin.

Bd. 145. (Vierzehnte Folge Bd. IV.) Hft. 2.

VIII.

Ueber das primäre Carcinom der Lunge.

(Aus dem Pathologischen Institut zu Breslau.)

Von Dr. Hans Pässler,
ehem. Volontär-Assistenten des Breslauer pathologischen Instituts,
zur Zeit Assistenten der medicinischen Klinik in Leipzig.

(Hierzu Taf. IV.)

Die casuistische Literatur über das primäre Lungencarcinom ist gerade in den letzten Jahren eine verhältnissmässig reiche gewesen. Die meisten in jüngerer Zeit beschriebenen Fälle haben auch eine histogenetische Beurtheilung erfahren. Es schien mir der Mühe werth, unter gleichzeitiger Berücksichtigung von 4 eigenen Fällen von primärem Lungenkrebs*) das aus der Literatur bekannte Material zusammenzustellen und bezüglich der daran geknüpften theoretischen Erörterungen einer vergleichenden Kritik zu unterwerfen.

*) Siegert[1] bezeichnet mit dem Namen „Lungenkrebs" auch den „Endothelkrebs" der Lunge und glaubt dies besonders begründen zu müssen. Es ist ganz willkürlich, ob man das Wort Krebs für Carcinom im Sinne Waldeyer's braucht oder als Collectivbezeichnung für maligne Geschwülste mit epithelähnlichen Zellformen. Jedenfalls unterscheidet sich der „Endothelkrebs" der Lunge, abgesehen von seiner Histogenese, schon morphologisch derart vom Lungencarcinom, dass eine scharfe Trennung durch diese Unterschiede vollauf gerechtfertigt wird.

Ueber die Häufigkeit des primären Lungenkrebses finden sich in der Literatur nur wenige Angaben. Ausser den Mittheilungen von Reinhard[1] und Fuchs[2] ist mir keine sich damit beschäftigende Statistik bekannt geworden. Reinhard[1] fand in den Sectionsprotocollen von 8716 Leichen des Dresdener Stadtkrankenhauses 545 mal Krebs, darunter 5 mal primären Lungenkrebs neben 74 Fällen von secundärer Krebsentwickelung in der Lunge angegeben. Carcinome und Sarcome sind dabei nicht geschieden. Fuchs[2] zählte bei Durchsicht von 12 307 Sectionsberichten des Münchener Krankenhauses 8 Fälle von primärem Lungenkrebs. Ich habe die letzten Jahrgänge der Sectionsprotocolle vom pathologischen Institut in Breslau durchgesehen, und die hier verzeichneten Fälle von primärem Lungenkrebs zusammengestellt. Da die Allgemeingültigkeit der aus Krankenhäusern gewonnenen Ziffern über die Häufigkeit einzelner Krankheiten durch die Zusammensetzung des Krankenmaterials eingeschränkt wird, so habe ich zum Vergleich nicht die Gesammtzahl der Obductionen, sondern eine runde Zahl von malignen Tumoren, wie sie der Reihe nach in in der Leiche gefunden wurden, herangezogen. Man wird auch so noch keine Zahlen erhalten, die ein ganz richtiges Bild von der Häufigkeit der einzelnen Affectionen geben. Gewiss sterben z. B. relativ viel mehr Magencarcinome im Hospital als Mammacarcinome, deren Trägerinnen, nach überstandener Operation entlassen, zu Hause zu Grunde gehen. Trotzdem scheint mir der eingeschlagene Weg der einzige zu sein, einen einigermaassen brauchbaren Anhaltspunkt zur Beurtheilung der vorliegenden Frage zu gewinnen.

Unter 1000 malignen Tumoren (die beiläufig an 9246 Leichen — von Mitte 1881 bis 1. April 1894 — gefunden wurden) waren 870 Carcinome und 130 Sarcome.

Die Sarcome vertheilen sich ihrem Ursprung nach wie folgt:

Centralnervensystem . .	29	Lunge	4
Knochen	28	Haut, Nebenniere, Mediastinum . . . . je	3
Milz-Lymphdrüsen . .	24		
Niere	9		
Weibliche Geschlechtsorgane	6	Gaumen	2

Schilddrüse, Netz, Blase, Hoden	je 2	Peritonäum, Auge, Nase, Willkürliche Musculatur	je 1

Dazu kommen 5 Fälle ohne bekannten Primärsitz.

Unter den Carcinomen fand sich als Ausgangspunkt angegeben:

Magen	319 mal	Larynx, Zunge, Blase, Schilddrüse	je 7 mal
Weibliche Geschlechtsorgane	197 -		
Oesophagus	83 -		
Mamma	59 -		
Darm	56 -	Niere, Penis	je 4 mal
Gallenblase und grosse Gallenwege	43 -	Prostata, Parotis, Nase	je 2 mal
Lunge	16 -		
Leber	13 -		
Mundhöhle (ausser Zunge)	11 -	Hoden, Auge, Nebenniere	je 1 mal
Pankreas	8 -		

In 12 Fällen war der Ausgangspunkt nicht festzustellen.

Das primäre Lungencarcinom ist also in Breslau eine nicht so ganz seltene Affection, indem sie 1,83 pCt. aller Carcinome und 1,6 pCt. aller malignen Geschwülste überhaupt ausmacht.

Die älteste mir bekannt gewordene Angabe über den Befund von Lungenkrebs stammt von Lieutaud (Hist. anat. med. I. II. S. 70 ff., citirt bei Otto, Handbuch der path. Anatomie[4]) Ihm sind Speckgeschwülste und Skirrhen der Lunge bekannt. Die älteste Angabe über primären Lungenkrebs scheint von Haase[5] zu stammen, der eine „primäre markschwammige Degeneration“ der Lunge kennt. Geringe Neigung zur Metastasenbildung hält er für charakteristisch. Rokitansky[6] bezeichnet die Affection als äusserst selten. Bennet[7] beschreibt einen Fall von primärem Lungenkrebs im linken Oberlappen, mit secundärer krebsiger Affection der Bronchialdrüsen und des Pericards. Im übrigen Körper war trotz eifrigen Suchens kein Krebs

zu finden. In dem reichlichen Krebssaft waren mikroskopisch grosse ovale Zellen vorhanden. Förster[8] scheint schon mehrere Fälle von primärem Lungenkrebs zu kennen. Er erwähnt Neigung zu ausgedehnter Erweichung und Verjauchung; ferner betont er das häufige Ueberwuchern der Geschwulst auf Herzbeutel und Herz, sowie ein Durchwuchern der Brustwand nach aussen. Wedl[9] beschreibt einen Fall, Heschl[10] begnügt sich mit der Angabe, dass der primäre Krebs in der Lunge sehr selten sei.

Was an casuistischem Material bis 1893 bekannt geworden ist, findet sich in den Dissertationen von Wechselmann[11], Dorsch[12], Hildebrand[13] und Passow[14] mit ziemlicher Vollständigkeit aufgezählt. Wechselmann kennt 58 Beschreibungen und noch eine grosse Anzahl Citate (über 50 Fälle umfassend), welche er in 72 Nummern zusammenfasst. Dorsch, Hildebrand und Passow haben dieser Sammlung hinzugefügt, was in der älteren Literatur von Wechselmann übersehen und was seitdem neu publicirt war, so dass sich in der Passow'schen Arbeit ausser den 72 Nummern Wechselmann's noch 60 weitere Fälle von „primärem Lungenkrebs" aufgeführt finden.

In der That lässt sich von dieser Fülle an Material nur ein Bruchtheil für unsere Kenntniss des primären Lungencarcinoms verwerthen. Denn einmal müssen wohl alle Fälle ohne Sectionsbefund unberücksichtigt bleiben, und ferner sind — wie auch schon von einigen Autoren hervorgehoben wurde — auch diejenigen Fälle auszuscheiden, deren carcinomatöse Natur im Sinne Waldeyer's nicht als feststehend betrachtet werden kann.

Sichtet man in diesem Sinne das vorhandene Material, so bleiben im Ganzen 70 Beobachtungen (ausser je 1 am Hund und an der Katze), aus denen Schlüsse zu ziehen mit einigem Anspruch auf Richtigkeit erlaubt ist, und die ich deshalb ausschliesslich der folgenden Betrachtung zu Grunde legen will. Ich gebe zunächst eine gedrängte Uebersicht über die mir bekannt gewordenen Fälle, so weit ihre Beschreibung ausreicht, um sie genügend als primäre Lungencarcinome zu charakterisiren.

1. 1871. Langhans[15]. 40jähriger Mann. Sitz der Geschwulst an der Bifurcation. Bei ihrer Ausbreitung den Bronchialverzweigungen folgend. Markig-weiche Consistenz des Tumors. Keine Metastasen. Kleine polyedrische, seltener Cylinderzellen.

2. 1872. Perls[16]. 43jähriger Mann. Vom rechten Hauptbronchus aus, den Bronchialverzweigungen folgend, hat der Krebs die ganze rechte Lunge durchwuchert. Im Lungenparenchym Erweichungshöhlen mit schleimigen Massen gefüllt. Consistenz weich, oft fast zerfliesslich. Metastasen in Pleura der rechten Lunge, Bronchial- und Mediastinaldrüsen, Chorioidea beiderseits, Schleimhaut der Keilbeinhöhle, Leber, Zwerchfell, Rippe, Musculatur der linken Thoraxwand, Mesenterialdrüsen. Epitheliale Zellen mit zahlreichen Cancroidkörpern. Fettige und schleimige Entartung.
3. 1876. Malassez[17]. 47jähriges Weib. Zahlreiche, in beiden Lungen verstreute Knoten, zum Theil zu grösseren Tumoren confluirt. Ausserhalb der Lungen keine Metastasen. Cylinderzellkrebs mit meist einschichtigen Zelllagen in alveolärer Anordnung. Wo mehrere Zellschichten, da Uebergangsformen zu cubischen und platten Zellen. Schleimige Entartung.
4. 1877. Finlay und Parker[18]. 47jähriger Mann. In beiden Lungen eine grosse Zahl verschieden grosser, weicher, schwammiger Knoten. Metastasen in Pleura, Bronchialdrüsen, Leber. Cylinderepithelkrebs.
5. 1878. Reinhard[3]. 1. Fall. 47jähriger Mann. Cylinderzellkrebs des rechten oberen Bronchus zweiter Ordnung. Markige Infiltration des Lungenparenchyms in der Umgebung der ergriffenen Bronchialzweige. Wand der Vena cava superior bis unter das Endothel der Intima vom Krebs durchsetzt.
6. Lund[19*]). 66jähriges Weib. Citronengrosse Geschwulst, vom Hilus aus in den rechten Oberlappen vordringend. Wallnussgrosse Metastase im Gehirn. Mikroskopisch „beide Geschwülste Carcinom".
7. 1879. Georgi[20]. 60jähriger Mann. Markiger Tumor im linken Oberlappen. Der Krebs folgt in der Peripherie dem Verlauf der grossen Bronchen, deren Scheimhaut er in kleineren und grösseren Knoten durchsetzt. Grosse polymorphe, nirgends cylindrische Zellen mit grossem Kern. Fettige Entartung der Krebszellen. Keine Metastasen.
8. 1881. Stilling[21]. 1. Fall. 52jähriges Weib. Sitz im Hauptbronchus des rechten Mittellappens. Röthlich-weisse, zerklüftete Tumormasse. Das Lungenparenchym ist anscheinend frei. Uebergreifen auf das Pericard. Metastasen in den regionären Lymphdrüsen und in der Leber. Sehr grosse polygonale Zellen.
9. 2. Fall. 27jähriges Weib. Weiche, weissliche, polypöse Excrescenz im rechten Hauptbronchus. Metastasen: Zahlreiche weissliche Tumoren in beiden Lungen, den Bronchial- und einigen Bauchlymphdrüsen, der Leber. Grosse polygonale Zellen.
10. 3. Fall. 70jähriger Mann. Brüchig-weicher, weisslicher Tumor in und um den linken untersten Bronchus 3. Ordnung. Metastatischer

*) Nur aus dem Referat in Virchow-Hirsch, 1878, II, bekannt.

kleiner Knoten in derselben Lunge. Erkrankung der linksseitigen Bronchialdrüsen. Krebsiger Thrombus an einem kleinen Ast der Vena pulmonalis. Grosse, meist polygonale Zellen.

11. 4. Fall. 64jähriger Mann. Grosse, mässig feste Tumoren in der rechten Lunge. Ausgedehnte Erkrankung der Bronchen. Metastasen: Bronchial-, Hals-, Achseldrüsen; Leber und linke Nebenniere. Meist grosskernige, protoplasmaarme Zellen. Daneben Partien mit Zellen von ausgesprochen epithelialem Charakter in drüsenschlauchähnlicher Anordnung.

12. 5. Fall. 60jähriger Mann. Markiger Tumor im linken Oberlappen, auf kurze Strecken den Bronchialverzweigungen folgend. Gefässe bis in die Intima durchsetzt. Keine Metastasen.

13. Blumenthal[66]. 25jähriger Mann. Solide Scirrhusmasse um die linke Lungenwurzel; anscheinend vom linken Hauptbronchus ausgehend. Krebsige Thrombose beider linken Lungenvenen, von denen aus an zwei Stielen ein polypenartiger Tumor von der Grösse einer „starken Eierpflaume“ in den linken Vorhof frei hineinragt. Metastasen nur in den Bronchialdrüsen. Mikroskopisch „Carcinom“.

14. 1882. Davy[67]. 43jähriger Mann. Der linke Oberlappen ganz in einen soliden Tumor verwandelt, im Unterlappen noch einzelne lufthaltige Stellen. Der linke Hauptbronchus durch Geschwulstmassen ersetzt, sein Lumen durch die Neubildung fast verschlossen. Die Ausbreitung erfolgt hauptsächlich entlang den Bronchialverzweigungen. Metastasen in den Bronchialdrüsen und auf der Pleura. Mikroskopisch sehr stromareiches Carcinom.

15. Wechselmann[11]. 64jähriger Mann. Scirrhöse Erkrankung beider Lungen. Aus der Peripherie der Geschwülste wuchert der Krebs in die intacten Lungenalveolen. Grosse Pflasterzellen mit eiförmigem Kern.

16. 1883. Chiari[22]. 70jähriges Weib. Ausbreitung in Bronchen und Parenchym des linken Unterlappens. Metastasen in den regionären Lymphdrüsen, Leber, Gehirn, Milz. Im Hirn und (weniger) in der Lunge schleimige Entartung des Tumors. Cylinderzellen. Viele der letzteren mit Schleimtröpfchen erfüllt.

17. Hoyle[68]. Alter und Geschlecht unbekannt. Im linken Oberlappen compacter Tumor, im Centrum mit Erweichung und Höhlenbildung. Mitten in die Geschwulst führt, das Lumen mit der Caverne communicirend, der Hauptbronchus des linken Oberlappens, der in seinem ganzen Verlauf vom Krebs befallen ist. Metastasen in beiden Nieren, mehreren Lendenwirbeln und einer Rippe. Mikroskopisch sehr grosse Zellen von verschiedener, meist ovoider Form.

18. 1884. Beck[23]. 1. Fall. 57jähriges Weib. Reiner Bronchialkrebs des rechten Hauptbronchus und seiner Zweige. Markige Consistenz. Metastasen: Hilusdrüsen. Hineinwuchern in die Vena cava. Kleine polyedrische Zellen.

19. 2. Fall. 65jähriger Mann. Medullarkrebs im rechten Oberlappen mit grosser jauchegefüllter Höhle. Besonders ergriffen der rechte Hauptbronchus und ein Theil seiner Verzweigungen. Sehr ausgedehnte Metastasen in den regionären Lymphdrüsen, Pleura mediastinalis dextra, Leber, Schilddrüse, Nebennieren. Krebs in der Wand der V. cava superior. Grosse cylindrische bis spitzkegelförmige, seltener polyedrische Zellen.

20. Lawrence und Suckling[69]. 61jähriger Mann mit Lungen- und Peritonäaltuberculose. Im rechten Unterlappen grosser, ziemlich derber Tumor mit erweichtem Centrum. Daneben eine Anzahl secundärer Knötchen im selben Lungenlappen. Grosse polymorphe Zellen mit Neigung zu fettiger Degeneration.

21. 1885. Friedländer[24]. Mann (Alter nicht angegeben). Weisse, markige Masse, von einem Bronchus im linken Oberlappen ausgehend. Nur in diesem Bronchus und in einer tuberculösen Caverne hat sich der Krebs entwickelt. Keine Metastasen. Verhornendes Plattenepithel mit Cancroidkörpern.

22. 1886. Ménétrier[25]. 68jähriger Mann. Grosser Knoten im rechten Oberlappen. Der Krebs ist continuirlich bis in den Wirbelkanal gewuchert. Metastasen: In den Pleuren, ein Knoten in der linken Lunge, ferner in den regionären Lymphdrüsen, Leber, Milz, beiden Nebennieren. Cylinderzellen und polyedrische Zellen. Schleimige Degeneration.

23. Hautecoeur[26]. 64jähriger Mann. Weiblicher, markiger Tumor im rechten Unterlappen. Ueberwuchern auf das Pericard. Metastasen in den rechten Achseldrüsen. Grosskernige Zellen mit grossen Kernkörperchen.

24. Dorsch[13]. 54jähriges Weib. 2 faustgrosse medulläre Knoten im rechten Oberlappen, vom rechten Hauptbronchus am Hilus ausgehend. Propagation auf das Pericard, Vena cava superior (Wand durchbrochen, Lumen durch krebsigen Thrombus obturirt). Die Pulmonalarterien durch Wucherungen in ihrem perivasculären Gewebe verengt. Metastasen in den Hilusdrüsen, den übrigen Lungenabschnitten, Leber, Milz, Niere, Stirnbein, Dura mater. Grosse polymorphe Zellen mit Neigung zu fettiger Entartung.

Fuchs[3]. (1. Fall. Katze. Beide Lungen fast vollständig von der Neubildung eingenommen. Metastasen in den Bronchialdrüsen und einer Axillardrüse. Cylinderzellenkrebs.)

25. 3. Fall. 32jähriger Mann. Kleine Knötchen in beiden Lungen. „Cylinder-Flimmerepithelkrebs.“ Keine Metastasen.

26. 5. Fall. In beiden Lungen distincte Knoten. Keine Metastasen. „Epithelkrebs.“

27. 1887. Ziemssen[27]. 50jähriger Mann. Grosser, derber Knoten, fast den ganzen linken Oberlappen einnehmend. Keine Metastasen. „Deutlich carcinomatöses Gewebe“ (Aug. Pfeiffer).

28. Hampeln[28]. 62jähriger Mann. Grosse medulläre Knoten, im Centrum erweicht. Keine Metastasen. Grosse polyedrische Zellen, in früheren Lungenalveolen liegend.

29. Hildebrand[13]. 86jähriges Weib. Medullarcarcinom des rechten Bronchus, die Umgebung in geringem Umfange infiltrirend. Carcinomatöse Infiltration der rechtsseitigen subpleuralen Lymphgefässe. Metastasen: nur einige Knötchen in der Pleura. Cylindrische und polyedrische Zellen.

30. Siegel[29]. 1. Fall. 63jähriger Mann. Grosser Tumor im linken Oberlappen und Unterlappen. Zahlreiche Metastasen in beiden Lungen, weniger in der linken Pleura. Grosse polygonale Zellen.

31. 2. Fall. 68jähriges Weib. Tumor im rechten Mittellappen. Metastasen in den Bronchialdrüsen, der Pleura, Leber, linken Nebenniere, Schilddrüse, in beiden Nieren. Grosse polygonale Zellen.

32. Boyd[70]. 1. Fall. 38jähriger Mann. Krebs des rechten Hauptbronchus. nach oben bis zur Bifurcation reichend. In der rechten Lunge grosser solider Tumor. Uebergreifen der Wucherung auf Pleura visceralis und Pericard. Metastasen nur in den Bronchialdrüsen. Mikroskopisch typisches Carcinom.

33. 3. Fall. 50jähriges Weib. Krebs der linken Lungenwurzel. Stenose der linken grossen Bronchen in Folge Geschwulstwucherung im Lumen. Im linken Oberlappen zahlreiche secundäre Knötchen, in radiär-strahliger Anordnung um den Hilus. Ihre Consistenz ist theils markig, theils derb, scirrhös. Das zwischenliegende Lungengewebe atelektatisch-sklerosirt.

34. 1888. Pitt[71]. 2. Fall. 67jähriges Weib. Carcinom des rechten Hauptbronchus, dessen Lumen stark verengernd. Metastasen in Bronchial- und Nackendrüsen, in die linke Lunge. Grosse epitheliale Zellen mit grossem Kern.

35. Handford[73]. 1. Fall. 45jähriger Mann. Der ganze linke Unterlappen und ein Theil des Oberlappens war in einen grossen Tumor verwandelt, die Pleura darüber krebsig verdickt. Im Bindegewebe des Mediastinum hatte sich der Krebs weit verbreitet. Hier fand sich eine grosse, blutgefüllte Erweichungshöhle, die mit den beiden Hauptbronchen und mit dem linken Herzohr communicirte. Herzohr und Pericard waren durch continuirliches Hineinwuchern vom Tumor afficirt. Metastasen: Mediastinale und Nackendrüsen, Leber. Mikroskopisch „typisches Carcinom“ mit epithelialen Zellen.

36. 2. Fall. 40jähriger Mann. Carcinom an der rechten Lungenwurzel, das sich entlang den Bronchialverzweigungen und grossen Gefässen weiter ausbreitet. Im Lungenparenchym ziemlich mächtige Tumormassen, zum Theil erweicht. Krebsige Cavernen. Metastasen in Bronchialdrüsen, Skeletmuskeln, Knochen, Haut, Nieren. Stroma reichlich; Zellen epithelial, von wechselnder Grösse.

37. Löwenmeyer-Virchow[30]. 44jähriger Mann. Fast die ganze rechte Lunge in einen grossen Tumor verwandelt. Metastasen auf der Dura, die Schädeldecke durchwuchernd. Ganz grosse epitheliale Zellen.

38. Körner[31]. 64jähriger Mann. Geschwulst im unteren Abschnitt der Trachea und im rechten Hauptbronchus. „Die mikroskopische Untersuchung ergab, dass es sich um ein Carcinom handle."

39. Schlereth[32]. 1. Fall. 55jähriger Mann. Primärer Tumor nicht festzustellen. Zahlreiche miliare und grössere Knötchen in beiden Lungen und auf beiden visceralen Pleuren. Keine makroskopisch sichtbare Betheiligung der Bronchialwandungen (auch der feinsten Verzweigungen). Cylinderzellkrebs. In manchen Alveolen auch platte Zellen.

40. 2. Fall. Geschlecht, Alter unbekannt. Unregelmässig begrenzter Tumor im rechten Unterlappen, vom Hilus der Lunge bis unter die Pleura reichend. Verhältniss zum Bronchialbaum nicht beschrieben. Pleurametastase. Cylinderzellkrebs.

41. 1889. Tillmann[33]. 1. Fall. 45jähriger Mann. Fast hühnereigrosser Tumor im rechten Unterlappen, einem Hauptast des Bronchus anliegend. Keine Metastasen. Zellen „ähnlich normalen Alveolarepithelien".

42. 2. Fall. 61jähriger Mann. Bronchialkrebs des rechten Unterlappens, der Bronchialverzweigung bis in die feinsten Aeste folgend. Daneben zahlreiche kleine Knoten, meist kleine Bronchen umlagernd. Propagation auf die Wand der Vena pulmonalis. Metastasen in den Bronchial-, Mesenterial- und Coeliacaldrüsen, in der Leber. Cylinderzellenkrebs (nicht sehr ausgesprochen) mit Neigung zu schleimiger Degeneration.

43. 3. Fall. 58jähriger Mann. Markige Knoten in der Lunge (Sitz?). Metastasen: Zahlreiche cystisch erweichte Knoten im Gross- und Kleinhirn, sowie im verlängerten Mark. Schön ausgebildete, schlanke Cylinderzellen, schleimig entartend.

44. Grünwald[35]. 32jähriger Mann. Faustgrosser markiger Tumor im linken Unterlappen. Der zuführende Bronchus bis hinauf in die Trachea krebsig. Hier greift der Krebs auf das Bindegewebe des Oesophagus über. Die Umgebung der peripherisch vom Tumor liegenden Bronchialabschnitte ebenfalls krebsig infiltrirt. Metastasen nur in den regionären Lymphdrüsen. Plattenepithelkrebs.

45. Wieber[35]. 49jähriger Mann. Wallnussgrosser, markiger Knoten im rechten Unterlappen. Metastasen in Bronchialdrüsen, Leber, in der Diaphyse des einen Femur. „Uebergangsepithel."

46. Hinterstoisser[36]. 59jähriger Mann. (Sitz?) Metastase an einem Fingerglied. Grosse polymorphe Zellen.

47. Handford[73]. 64jähriger Mann. Geschwulst in der Schleimhaut des rechten Hauptbronchus; peribronchiales Gewebe nur wenig befallen. In der Mucosa war der Krebs nach oben bis in die Trachea,

peripheriewärts bis in die feineren Bronchen gewuchert. Metastasen im Parenchym der linken Lunge, in der Pleura, der Leber. Mikroskopisch sehr stromareiches Carcinom.

48. 1890. Handford[76]. 63jähriger Mann. Carcinom an der linken Lungenwurzel, jedenfalls vom linken unteren Bronchus 2. Ordnung ausgehend. Dieser vom Krebs verschlossen. Ausbreitung der Geschwulst entlang den Bronchialverzweigungen. Keine secundären Knoten in der Lunge. Linker Unterlappen atelektatisch. Metastasen auf der linken Pleura visceralis und in der Leber. Mikroskopisch: Zellreiches Carcinom mit gut ausgebildetem, alveolärem Stroma.

49. Ebstein[37]. 1. Fall. 67jähriger Mann. Hauptmassen des Krebses im peribronchialen Gewebe des rechten Unterlappens. Daneben Knoten in beiden Lungen. Metastasen in den peritrachealen und retroperitonäalen Lymphdrüsen. Cylinderzellen.

50. 2. Fall. 54jähriger Mann. Vom linken Hauptbronchus aus in den linken Unterlappen wuchernd, hier das Lungenparenchym in geringer Ausdehnung infiltrirend. Zahlreiche Metastasen in Lymphdrüsen, Pleura, Leber, Gallenblase, Nieren, Nebennieren, Gehirn, Knochen, Pankreas, Peritonäum. Cylinderzellkrebs.

51. Fuchs[38]. 1. Fall. 73jähriger Mann. Apfelgrosser Knoten im rechten Unterlappen. Im Innern des Tumors kirschgrosser Erweichungsheerd. Plattenepithelkrebs. Keine Metastasen. Ueber die Betheiligung der Bronchialwand am Krebs ist nichts gesagt.

52. 2. Fall. 51jähriger Mann. Apfelgrosser, subpleural gelegener Knoten im rechten Oberlappen. Im Innern Erweichungshöhle mit Geschwulstsequester. Makroskopischer Bronchialkrebs. Metastasen im rechten Unterlappen, den regionären Lymphdrüsen, der Leber. Cylinderzellkrebs.

53. 1891. Ehrich[39]. 1. Fall. 52jähriges Weib. Sitz des Carcinoms in den Bronchen und im Parenchym des linken Oberlappens. Continuirliche Propagation auf Pleura und 6.—8. Brustwirbel (Compressionsmyelitis). Metastasen: Diffuse Carcinose der Pleuren und Lungen; Bronchial-, Nacken- und retroperitonäale Lymphdrüsen; Leber, Milz, Nieren, rechte Nebenniere, Schilddrüse, Hypophyse, Dura mater, 7. rechte, 1. linke Rippe. Grosse polymorphe, oft vielkernige Zellen.

54. 2. Fall. 51jähriger Mann. Vom rechten Hauptbronchus aus in die Umgebung wuchernd. Uebergreifen auf Pleura und Thoraxwand, Rippen völlig durchwachsen. Propagation auf das Pericard. Metastasen in den Bronchialdrüsen und im Zwerchfell. Meist polyedrische, sehr verschieden grosse Zellen.

55. 3. Fall. 56jähriges Weib. Geschwulst im untersten Abschnitt der Trachea, im rechten Hauptbronchus und dessen Aesten. Kein Krebs im Lungenparenchym. Metastasen in der linken Lunge,

den Bronchial- und Mediastinaldrüsen, in Leber und Herz. Sehr verschieden grosse und polymorphe Zellen.

56. Schnorr[40]. 42jähriger Mann. Fast die ganze rechte Lunge von der Geschwulst durchwuchert. Diese folgt beim Weitervordringen den Bronchialverzweigungen, comprimirtes, luftleeres Lungengewebe zwischen den Krebszügen lassend. Ueberwuchern auf Pleura und Pericard. Metastasen in der linken Lunge, den Hals- und rechtsseitigen Achseldrüsen.

57. Werner[41]. 1. Fall. 19jähriges Weib. Geschwulst im rechten Oberlappen. Zahlreiche Metastasen in beiden Lungen, den regionären Lymphdrüsen, Leber, Milz, Nieren. Kleine cubische Zellen.

58. 2. Fall. 65jähriger Mann. Wallnussgrosser Knoten, dem linken unteren Bronchus 2. Ordnung aufsitzend. Metastasen in zahlreichen Knochen. Zellform nicht beschrieben.

59. Stumpf[42]. Alter und Geschlecht unbekannt. Subpleuraler, ziemlich derber Tumor im rechten Oberlappen, stellenweise mit kleinen Fortsätzen (längs den Bronchialästen) in die Umgebung bis zu kleinen secundären Knoten reichend. Hiluswärts reicht der Tumor bis zum Hauptbronchus des rechten Oberlappens und schiebt sich dort zwischen zwei Knorpelplatten in's Bronchiallumen hinein. Metastasen in den regionären Lymphdrüsen. Continuirliches Ueberwuchern auf Pleura, Pericard, rechten Vorhof, und grosse Gefässe, besonders die obere Hohlvene und die rechte Lungenarterie. Cylindrisch-cubische und grosse polymorphe Zellen.

60. 1892. Japha[43]. 1. Fall. 49jähriger Mann. Gänseeigrosser, markiger Tumor im rechten Oberlappen. Metastase in einer einzigen benachbarten Lymphdrüse aufgefunden. Auffällig grosse Zellen.

61. 2. Fall. 48jähriger Mann. Vom Hilus aus den Bronchialverzweigungen im rechten Unterlappen folgende Geschwulst. Metastasen in den Lymphdrüsen, in Pleura und Pericard. Geschichtete Concretionen: „Corpora amylacea", keine Jodreactionen gebend.

62. 3. Fall. 51jähriger Mann. Knoten im linken Unterlappen. Metastasen in der rechten Lunge, den Pleuren, regionären Lymphdrüsen, Leber und Milz. Cylinderzellenkrebs. „Corpora amylacea" ohne Jodreaction.

63 4. Fall. 58jähriger Mann. Tumor im rechten Oberlappen. Der Hauptbronchus dieses Lungenlappens führt unmittelbar in die Geschwulst. Metastasen: Rechtsseitige Pleuracarcinose. Secundäre Knoten in Zwerchfell, Leber, rechtem Humerus, Haut des Thorax. Platte Epithelzellen mit Krebszwiebeln.

64. Schaper[44]. 64jähriges Weib. Geschwulstmassen vom linken Hilus aus den Bronchialverzweigungen folgend, auch auf das Lungenparenchym übergreifend. Propagation auf Aeste der Lungenarterie und Vene, auf das linke Herzohr. Metastase in den bronchialen Lymphdrüsen und in einem Uterusmyom.

65. 1893. Panhuysen[45]. Angabe über Alter und Geschlecht fehlen. Meist kleinere, selten grössere Knoten, durch die ganze Lunge verstreut. Bronchien in grosser Ausdehnung markig verdickt und gewulstet. Grosse polymorphe Zellen.

66. Reiche[46]. Von der Bifurcation aus in beide Hauptbronchen (etwas tiefer in den rechten) reichender, markiger Tumor. Ueberwuchern auf das Pericard. Rings um die Trachea carcinomatöse Drüsenpackete. Grosse polymorphe Epithelien, Krebsnester bildend. Keine Verhornung.

67. Passow[14]. 51jähriger Mann. In der rechten Lunge Bronchen und Lungengewebe krebsig. Metastasen in den Mediastinal- und Supraclaviculardrüsen. Der Tumor hat die vordere Brustwand durchbrochen. Cylinderzellenkrebs.

68. Hofmann[47*]). 1. Fall. 36jähriger Mann. Grosser markiger Tumor der ganzen linken Lunge. Der in den Tumor führende linke Hauptbronchus wird hochgradig comprimirt. Die Lungenvenenwand und die Wand des Atrium sin. vom Krebs durchbrochen. Die Aorta eingeengt. Uebergreifen auf die Wirbelsäule.

69. 5. Fall. 56jähriges Weib. Markiger Tumor des rechten Hauptbronchus, dessen Aesten bis in die feinsten Verzweigungen folgend. Reicht über die Bifurcation in den linken Bronchus bis zu dessen Theilungsstelle. Metastasen in den regionären Lymphdrüsen.

70. Siegert[1]. 1. Fall. 53jähriges Weib. Ausgedehntes Carcinom der Bronchien in der linken Lunge. In den centraleren Lungenabschnitten sind die Bronchen von infiltrirendem Carcinom, ähnlich derben pneumonischen Heerden, umgeben. Keine eigentlichen Tumoren. Ausgedehnte secundäre Lymphgefässcarcinose. Keine Metastasen. Cylinderzellen mit Uebergängen zu Plattenepithelien (ähnlich geschichtetem Plattenepithel).

(2. Fall: Hund. Ein Unterlappen in einen grossen Tumor umgewandelt. Keine Metastasen. Cylinderzellenkrebs.)

Ich bin in der Lage, den angeführten Fällen 4 weitere Beobachtungen anzureihen. Dieselben kamen während der Zeit von Sommersemester 1893 bis Wintersemester 1894/95 im Pathologischen Institut zu Breslau zur Obduction und wurden mir von Herrn Geheimrath Ponfick zur Untersuchung gütigst überlassen. Hierfür, wie für die vielseitige Anregung und Förderung bei der Arbeit, gestatte ich mir meinen hochverehrten Lehrer meiner aufrichtigsten Dankbarkeit zu versichern.

*) Bei Hofmann fehlt zwar der mikroskopische Befund. Da jedoch die Arbeit 1893 unter Eichhorst's Leitung angefertigt ist, und die Fälle ausdrücklich als primäre Lungencarcinome bezeichnet werden, so darf man wohl die Hofmann'schen Angaben hier mit verwerthen.

Eigene Untersuchungen.

Fall I.

Pensionirter Schutzmann K., 73 Jahre alt, secirt am 27. October 1893 8 Stunden post mortem (Dr. Stolper).

Der Mann ist angeblich bis 6 Wochen vor seinem Tode ganz gesund gewesen. Erst da ist er mit geringem Husten und Auswurf, welcher nie blutig gewesen sein soll, erkrankt. Wegen Erscheinungen linksseitiger Recurrenslähmung wurde er im Allerheiligenhospital aufgenommen. Die klinische Diagnose lautete: Aneurysma aort. oder Tumor mediastini. Kurz vor dem Tode trat eine Pneumonie des linken Unterlappens auf, welcher Patient erlag. Anatomische Diagnose*): Carcinoma medullare cylindrocellulare bronchi principalis sinistri exulceratum. Deformatio tracheae e compressione tumoris. Destructio carcinomatosa bronchi principalis sinistri. Infiltratio carcinomatosa glandularum lymphaticarum hili pulm. sinistri. Pneumonia indurativa chronica lobi superioris cum synechia totali. Bronchiectases graves permultae eiusdem lobi subpleurales. Pneumonia ex aspiratione in lingula et lob. inferiore sin. toto. Pleuritis haemorrhagica exsudativa lob. infer. sin. Emphysema pulmonis dextr. Metastases parvae in cortice renis utr. Compressio nervi recurrentis sin.

Grosse männliche Greisenleiche von relativ gutem Ernährungszustand. Panniculus adiposus gering. Zwerchfellstand links oberer, rechts unterer Rand der 5. Rippe. Rippenknorpel stark verknöchert.

In der Brusthöhle ragt der rechte Lungenrand bis 1 cm über die Mittellinie nach links. Der Herzbeutel ist weit zurückgefallen und der Einblick in die linke Pleurahöhle durch eine Verwachsung von Pericard und Pleura costalis behindert. Diese Verwachsung besteht in Ausdehnung von Handgrösse von der Knorpelknochengrenze der 4. Rippe bis herauf zu der 1. Rippe und nach hinten bis etwa an den Angulus derselben Rippen. Im linken Cavum pleurae findet sich ein etwas hämorrhagischer, seröser Erguss von etwa 1 Liter.

Die Brustorgane werden mit dem Sternaltheil der obersten 3 linken Rippen im Zusammenhang herausgenommen. Rachenschleimhaut, Kehlkopf, Oesophagus gesund.

Beim Aufschneiden der in ihrem unteren Theile säbelscheidenartig zusammengedrängten Trachea bemerkt man an der Abgangsstelle des linken Bronchus weissliche, leicht höckerige Tumoren, die hier wie im Anfangstheil der grossen linken Bronchialäste die scheinbar noch an den meisten Stellen erhaltene Schleimhaut in's Lumen hinein vorwölben. Nur an einer zehnpfennigstückgrossen, runden Stelle des Hauptbronchus, gleich hinter der Abgangsstelle von der Trachea ragt der Tumor frei in's Bronchiallumen. Er ist hier exulcerirt und daher dellenartig eingesunken. Dem Anfangstheil

*) Alles für das Verständniss des Falles nicht unbedingt Nöthige habe ich weggelassen.

des linken Bronchus und dem untersten Theil der Trachea eng anliegend, ersteren halb umscheidend und theilweise fest mit ihm verwachsen, findet sich ein fast hühnereigrosser Tumor. Derselbe ist im Allgemeinen auf dem Durchschnitt eine weisse Masse, doch von Pigmentstreifen und etwas mehr gelblichen Strängen durchzogen, wodurch eine gewisse Mannichfaltigkeit entsteht. Mit dem Lungenparenchym hat der Tumor nichts zu thun.

Das Volumen der linken Lunge ist vermehrt. Der Oberlappen ist ganz fest und der Unterlappen zeigt auch eine Consistenzerhöhung. Der Oberlappen, dessen Pleura zu einer reichlich ½ cm dicken Schwarte umgewandelt ist, zeigt ein eigenthümliches Bild der Schnittfläche. In festem schiefergrauem Gewebe finden sich stark erweiterte Bronchen, deren Schleimhaut geröthet, deren Nachbarschaft weiss ist. In der Spitze tritt überhaupt die weisse Farbe gegenüber dem Pigment stark hervor. Die Pleura des Unterlappens zeigt starke Gefässinjection. Im Parenchym dieses Lappens ein erbsengrosses Geschwulstknötchen mit weisser Schnittfläche. Das Lungengewebe ist im Unterlappen fast völlig luftleer, saftreich, grau-glasigroth. Aus den Bronchen entleert sich Eiter. Im Anfangstheil der zuführenden Bronchialäste keine Geschwulstwucherung, wohl aber weissliche, gerinnselähnliche Flocken, welche möglicherweise aspirirte Krebspartikel sind.

Die rechte Lunge von mittlerem Volumen, unelastisch, Lungenbläschen erweitert. Zeigt überall gleichmässigen Luftgehalt, im Unterlappen etwas vermehrten Blutgehalt.

Nieren, linke: sehr klein; ihre fibröse Kapsel verdickt, nur schwer und nicht ohne Substanzverlust abziehbar. Die rothe Oberfläche ist stark granulirt und von — theils wässrigen, theils colloiden Inhalt bergenden — Cysten bedeckt. Ausserdem finden sich eine Anzahl kleiner und etwas grösserer weisser, sehr weicher Geschwulstknötchen. Die rechte Niere ist etwas grösser, sonst genau wie die linke.

Die folgende Schilderung des mikroskopischen Befundes bezieht sich auf Längsschnitte durch den unteren Theil der Trachea mit der anliegenden carcinomatösen Lymphdrüse und auf Längs- und Querschnitte durch den krebsig destruirten Hauptbronchus. Die Untersuchung erstreckte sich nach oben und nach unten bis in völlig gesundes Gewebe.

Der Krebs zeigt ein schwach entwickeltes, bindegewebiges Stroma und Conglomerate epithelialer Zellen. Das erstere besteht im Bronchiallumen aus schmalen Zügen fasriger Grundsubstanz mit ziemlich reichlichen, spindligen Kernen. Das Stützgerüst bildet auf der Schnittfläche kein geschlossenes Netzwerk, sondern man sieht eine Vertheilung ähnlich derjenigen der Trabekel in der Milz. In dem peribronchialen Gewebe ist das Bindegewebe reichlicher, an einzelnen Stellen überwiegt es sogar die epithelialen Gebilde an Ausdehnung, während es an anderen ganz zurücktritt. Die Krebszellen sind da, wo sie nicht räumlich beengt scheinen, schöne, wohlgebildete Cylinderzellen, nicht übermässig schlank, von mittlerer Grösse. Das Protoplasma ist leicht gekörnt, nimmt Eosin und Pikrinsäure ziemlich gut an. Am Zellrand ist es oft etwas stärker lichtbrechend und fast ohne Farbe, so

dass man manchmal glaubt, eine Kittsubstanz zwischen den Krebszellen zu sehen. Die Zellen haben je einen Kern. Dieser ist nicht ganz regelmässig, ungefähr eirund gestaltet, nimmt etwa die halbe Zellmasse ein und färbt sich gut mit Hämatoxylin und Alauncarmin. Ab und zu sieht man einzelne Zellen, die grösser sind und einen sehr viel grösseren und intensiver gefärbten Kern besitzen, als die meisten übrigen. Die Kerne stehen dort, wo sich die Krebszellen um Lumina gruppiren, oft in ziemlich gerader Reihe nahe dem Pol der Zelle, welcher dem Lumen abgewandt ist.

Die Stromalücken werden theils völlig und nur von Krebszellen ausgefüllt, theils sind sie vollgepfropft mit kleinen runden, sehr protoplasmaarmen Zellen, und zwischen diesen eingebettet liegen erst die epithelialen Gebilde. Während das erstere im Centrum des Krebses die Regel ist, findet sich das letztere an der Peripherie nicht selten. Die starke Häufung der kleinen Rundzellen setzt sich dann noch über die Grenzen des Krebses hinaus fort, nimmt aber im Gesunden sehr schnell ab.

Die Anordnung der Krebszellen ist eine mannichfaltige. Bei weitem am häufigsten findet man drüsenähnliche Gebilde. Die hier besonders schön cylindrischen, bezw. prismatischen Zellen sind in einer, häufiger in zwei und mehreren Lagen um Lumina von verschiedenster Weite und Form angeordnet (Fig. 3). Die Lumina sind entweder leer, oder sie enthalten körnige, zum Theil noch als Zellreste erkennbare Massen, ab und zu auch ziemlich gut erhaltene, abgestossene Zellen. Aus den unregelmässigen Umgrenzungen dieser Lumina ersieht man, dass der Krebs hier in vielfach verzweigten und gewundenen Schläuchen gewuchert ist, in deren Inneres oft papillenartige Bildungen ragen. Die Schläuche sind nicht immer geschlossen, manchmal sogar nach beiden Seiten offen. Eine Membrana propria habe ich nie auffinden können. Ausser den drüsenartigen Gebilden finden sich solide Zapfen und Stränge von ganz verschiedener Breite, oft vielfach verzweigt, unter sich ein Netzwerk bildend. Manchmal liegen solche Zellstränge in dem Bronchiallumen parallel laufenden Spalten des peribronchialen Bindegewebes, an deren Wandung langgestreckte, spindlige Kerndurchschnitte sichtbar sind. Das sind also Bilder, wie sie gewöhnlich als krebsige Thrombosen von Lymphbahnen gedeutet werden. — Im Bronchiallumen, wo sich am wenigsten Bindegewebe zwischen den epithelialen Elementen findet, liegen die Zellstränge und -reihen oft in so wirrem Durcheinander, dass eine Wachsthumsanordnung der Krebszellen überhaupt nicht mehr herauszufinden ist.

In die benachbarten Lymphknoten wuchert der Krebs entweder direct aus dem peribronchialen Gewebe, die Kapsel des Knotens an zahlreichen Stellen durchbrechend; oder es findet sich keine so continuirliche Verbindung, so dass man annehmen muss, dass der Krebs auf dem Wege der Lymphbahnen eingeschwemmt wurde. Das Trabekelgerüst der krebsigen Lymphdrüsen ist dabei nicht unverändert geblieben. Entweder sind die Trabekel verdickt, reich an spindligen Kernen, oder, namentlich im Centrum der Drüsen, zu äusserst feinen Strängen verdünnt, manchmal auch ganz ge-

schwunden. Die Anordnung der Krebszellen bietet hier dieselbe Mannichfaltigkeit wie im Bronchus. Die Nester füllen theils die Lymphsinus völlig aus, theils sieht man zwischen den Trabekeln noch Reste von Marksträngen, in denen dann die Krebszellen ohne jedes weitere Stützgerüst liegen.

Sowohl in dem Krebs der Bronchialwand, wie in dem der Lymphdrüsen finden sich zerstreut kleine, nekrotische Heerde, an denen Krebszellen und Bindegewebsgerüst ziemlich gleichmässig betheiligt sind. Die Nekrose der Krebszellen beginnt etwas früher, das Stroma folgt aber sehr schnell nach, so dass man im Centrum der kleinen nekrotischen Partien nur eine ganz gleichmässig käseähnliche Masse sieht und nur an der Peripherie solcher Heerde Stellen findet, wo zwischen Detritus, von Krebselementen stammend, noch das Bindegewebsgerüst erhalten zu sehen ist. Das Stützgerüst des Krebses ist nicht reich an Gefässen. Die Intima der Arterien ist fast immer hochgradig verdickt, das Lumen dadurch wesentlich beengt. Nervenfasern habe ich im Krebs nicht gesehen.

Da der vorliegende Krebs, abgesehen von dem Uebergreifen auf einige wenige Lymphdrüsen, ausschliesslich dem Bronchus angehörte, und man somit von vornherein sicher ist, dass er auch nur vom Bronchus ausgehen konnte, wurde bei der Untersuchung ganz besonders auf die Grenzgebiete zwischen krebsiger und gesunder Bronchialschleimhaut Rücksicht genommen (Fig. 1). Das geschichtete Flimmerepithel des normalen Bronchiallumens ist überall in der Umgebung des Tumors verloren gegangen, nur das Cylinderepithel der Ausführungsgänge ist bis dicht an den Krebs schön erhalten. Wucherungsvorgänge habe ich an letzterem nirgends gesehen. Die ganze Mucosa und Submucosa ist in dem Grenzgebiet vollgepfropft mit kleinen runden, protoplasmaarmen Zellen, deren Menge in der Richtung vom Kranken zum Gesunden schnell abnimmt. Diese Infiltration reicht noch ein kleines Stück in den Krebs hinein und ist in der Uebergangszone so dicht, dass sie das andere Gewebe oft fast völlig verdeckt.

Von der Muscularis mucosae ist an der Krebsgrenze nicht viel zu sehen. Nur einzelne aus einander gedrängte Fäserchen, die eine continuirliche Schicht nicht mehr bilden, finden sich noch vor. In der Tunica propria trifft man vom Gesunden auf das Kranke zuschreitend, mitten in der dichtesten kleinzelligen Infiltration auf die ersten, Anfangs noch ziemlich aus einander gerückten Krebsalveolen. Letztere finden sich dann bald dichter beisammen und ein kleines Stück weiter ist nur noch Krebs, ohne zellige Infiltration, mit ganz schwach entwickeltem Stützgerüst zu sehen. Der Krebs reicht dicht unter die Oberfläche, durchbricht sie aber nicht völlig.

In der Submucosa trifft man, bevor man vom Gesunden zum Krebs gelangt, ausser der Rundzellenanhäufung auf gewisse Veränderungen an den Schleimdrüsen. Die Drüsenlobuli haben ihre normale, mehr spindlige Gestalt verloren, sie sind viel grösser und plumper geworden und bilden, auch über den Knorpelplättchen, eine kaum noch unterbrochene Schicht. Das interlobuläre Bindegewebe ist stark verschmälert und oft durchbrochen, so dass vielfach

Grenzen zwischen verschiedenen Läppchen nur noch bruchstückweise angedeutet sind. Dagegen sind die einzelnen Tubuli durch spindelzelliges Bindegewebe und durch kleine runde Zellelemente, je näher dem Krebs, um so mehr aus einander gedrängt, so dass der sonst streng lobuläre Aufbau der Schleimdrüsenschicht mehr und mehr verloren geht. Die Grenze des Krebsigen geht schliesslich an vielen Präparaten mitten durch ein solch' vergrössertes Schleimdrüsenläppchen, das nach der gesunden Seite noch mehr oder weniger gut durch ein bindegewebiges Septum abgegrenzt wird, nach dem Tumor hin sich aber ohne Andeutung einer solchen Scheidung im Krebs verliert. Man sieht in solch' einem Schleimdrüsenläppchen, vom Gesunden zum Krebsigen vorwärts schreitend, zuerst einige Schleimdrüsentubuli, dann ein Durcheinander von Drüsentubulis und Krebs, schliesslich gewinnt der letztere an Menge das Uebergewicht, bis man in ein Gebiet kommt, wo sich nichts mehr findet, was man als Rest der früher an dieser Stelle vorhandenen Drüsen betrachten könnte. Die erhaltenen Schleimdrüsenreste bieten jedoch gewisse Abweichungen von der Norm dar (Fig. 2).

Das Lumen der Tubuli ist vermindert, ihre Zellen sind statt kegelförmig von cubischer Form. Letztere haben schön gefärbte Kerne und leicht körniges, gut tingirbares Protoplasma. Schleimproduction fehlt. Das Lumen der Tubuli ist von einer oder mehreren Zelllagen umgeben, es finden sich aber auch ganz solide Zapfen, welche oft von den noch hohlen Schläuchen ausgehen. Die Verästelung der Tubuli ist eine gegen die Norm ganz bedeutend vermehrte, und die einzelnen Aestchen sind, namentlich im Verhältniss zu ihrem Querschnitt, verlängert, so dass man statt der gewöhnlichen, meist ringförmigen Querschnitte jetzt viel häufiger schlauch- und flaschenförmige in mannichfacher Combination sieht. Die Membrana propria ist vielfach wie an normalen Tubulis erhalten, oder sie ist verdickt, oft mit zahlreichen, auf dem Durchschnitt spindelförmigen Kernen belegt. Dagegen finden sich namentlich in der nächsten Nachbarschaft von krebsigen Elementen Tubuli, an denen eine Membrana propria auch bei genauestem Zusehen nicht gefunden werden konnte. In den soliden Zapfen dringen hier und da Spalten vom Rande her ein (Fig. 1). Die Krebszellen und die Zellen der Schleimdrüsen, sowohl der normalen, wie der eben beschriebenen, sind morphologisch deutlich von einander zu unterscheiden. Ihr Kern, ihr Protoplasma, ihr Contour weichen so weit von einander ab, dass man im einzelnen Falle nicht im Zweifel sein kann, ob man eine Krebszelle oder eine Schleimdrüsenzelle vor sich hat. Formen, die ich als Uebergang zwischen den beiden Zellarten hätte ansprechen können, habe ich nicht aufzufinden vermocht.

Das Wachsthum des Krebses geschieht, wie zum Theil schon erwähnt, auf Kosten sämmtlicher Elemente der Bronchialschleimhaut, man findet dort, wo die Oberfläche ulcerirt ist, innerhalb des Knorpelringes nichts als Tumormassen. Eben solche erfüllen den Raum, den sonst das

adventitielle Gewebe beansprucht. Die Knorpelplättchen allein sind erhalten, aber auch nicht intact geblieben. Vielmehr ist der Krebs, nach Auffaserung des dem Bronchiallumen abgekehrten Theils des Perichondriums, in dieses eingedrungen und hat in dem Knorpel selbst tiefe lacunäre Defecte gesetzt. Auffällig ist dabei, dass die Knorpelzellen, fast bis sie vom Krebs verschlungen werden, intact bleiben, jedenfalls sich tinctoriell nicht von den gesunden unterscheiden. Auf der dem Bronchiallumen zugewandten Seite habe ich Perichondrium und Knorpel stets intact gefunden. Die Continuität zwischen den innerhalb und ausserhalb des Knorpelringes gelegenen Tumormassen wird durch zahlreiche Züge von Krebszellen hergestellt, die sich zwischen je zwei Knorpelplättchen hindurchdrängen.

Die Wachsthumsrichtung dieser Zellmassen ist jedenfalls an verschiedenen Stellen verschieden, wenigstens findet man hier den Krebs vom Bronchiallumen, dort von der Adventitia aus vordringen, oder zwei Krebszapfen wachsen sich in den Knorpellücken entgegen.

Fall II.

Mann B., 52 Jahre alt. Obduc. Herr Geh.-Rath Ponfick.

Es handelt sich um einen kräftigen Mann, der ausser schon längere Zeit anhaltender Heiserkeit (chronische Laryngitis, Prof. Gottstein) immer gesund gewesen sein will. Husten hat bisher nur in ganz geringem Maasse bestanden, Auswurf war nicht vorhanden. Ohne irgend welche Prodrome bekommt er eine Hämoptoe, die sich am folgenden Tage wiederholt. B. wird deshalb der Klinik zugeführt, wo er am selben Tage eine geringe, am nächsten Tage eine tödtliche Hämoptoe bekommt.

Klinische Diagnose: Phthisis pulmonum. Hämoptoe.

Anatomische Diagnose: Pneumorrhagia ex arrosione ram. dextr. arter. pulmonal. per carcinoma ulcerat. parvum bronchi dextri. Pneumonia lobularis circumscripta in lobo medio ex. aspiratione sanguinis in pulmonem utrumque, partim recenti, partim complures dies vetere. Oedema leve pulmonum. Cicatrices veteres parvae renum. Anaemia universalis. Synechia vetus pulmonis sinistra. Ulcus et fistula recti sanata. Obliteratio excavationis recto-vesicalis. Perinephritis adhaesiva vetus.

Uebermittelgrosse, kräftig gebaute, gut genährte, blasse Leiche mit allgemeiner livider Färbung der Schleimhäute, mit Blutgerinnseln an den Nasenöffnungen. Thorax breit, sehr flach. Die Supra- und Infraclaviculärräume zeigen eine kleine Differenz, indem die rechten tiefer sind. Sonst bestehen keine Ungleichheiten.

Bauch: Die Oberbauchgegend ist eingezogen, während die unteren Partien vorgewölbt sind. Bei der Eröffnung fällt die grosse Blässe der Dünndarmschlingen auf. Der Magen und der grösste Theil der Darmschlingen sind aufgetrieben.

Eine grosse Zahl der Schlingen des Jejunum und Ileum sind gefüllt zu sehen. Netz sehr fettreich. Die Leber überragt den Rippenbogen um kaum 1 Kleinfingerbreite. Gallenblase nicht sichtbar, schwach gefüllt und an der Unterfläche durch bandförmige Stränge mit dem Omentum ziemlich fest, jedoch nur stückweise, verwachsen. An der convexen Seite der Milz sieht man ähnliche Verwachsungen. Viel reichlicher sind sie zwischen der vorderen Wand des Rectums und der Hinterwand der Harnblase, so dass keine Excavatio recto-vesicalis zurückgeblieben ist. Ferner zwischen Cervix vesicae und Dünndarm untrennbare Verwachsungen, die auch mit dem Coecum verlöthet sind.

Zwerchfellstand: rechts oben Rand der 6. Rippe, links 5. Rippe.

Nach Eröffnung des Thorax zeigt sich der Brustsitus verändert. Die frei bewegliche rechte Lunge liegt abnorm frei. Von der 2. Rippe bis zum 5. Intercostalraum überschreitet sie die Mittellinie bis um 3 cm. Die linke Lunge bleibt von der Mittellinie um 2—3 cm entfernt und ist fast durchweg adhärent. Sie biegt im 4. Intercostalraum nach links unten aus, so dass der untere Theil des Oberlappens am Herzbeutel und auch noch am Zwerchfell angelöthet ist. Vom Unterlappen sieht man lateral nur einen kleinen Zipfel. Der Herzbeutel liegt frei. Die Herzdämpfung ist auf der rechten Seite verkleinert, nach links vergrössert, im Ganzen absolut verkleinert. Das Lungengewebe verhält sich verschieden: Die rechte Lunge ist sehr stark aufgebläht, die linke schlaff, kleiner.

Linke Lunge: Auf dem Durchschnitt grosse Blässe, überall aus den Bronchen dringen lockere Coagula hervor. An der Vorderecke des Oberlappens fällt eine mit Prominenzen verbundene, flockige Röthung des Gewebes auf. Im Bereich dieser Stellen findet sich eine Prominenz von etwas ausgedehnterem Umfang und derberer Beschaffenheit, jedoch scheint der Luftgehalt nicht vollständig aufgehoben zu sein, bei Druck hört man auch hier ein leises Knistern. Im Unterlappen sieht man die Schnittfläche tigerartig gefleckt, indem auf heller Grundlage eine grosse Anzahl blauschwarzer Flecke hervortreten. Nirgends findet sich Verdichtung des Lungengewebes, insbesondere ist auch die Spitze ganz frei. Der Unterlappen ist wenig ödematös.

Rechte Lunge: Am unteren Theil der Hinterfläche des Oberlappens bemerkt man nahe der Wirbelsäule eine kleine, ziemlich feste Adhärenz, sonst ist die Lunge ganz frei beweglich. Am freien Rand des Mittellappens finden sich an mehreren Stellen leichte Rauhigkeiten der Pleura pulmonalis.

Auf dem Durchschnitt zeigt sich die Lunge im Allgemeinen lufthaltig, bläulichroth, blutreich, ödematös. Bei Druck entleert sich in grosser Menge trübe, seröse Flüssigkeit, der viel Luft beigemengt ist. Wie in der linken Lunge, so tritt auch hier, namentlich im Unterlappen eine Sprenkelung deutlich hervor. Die Füllung der Bronchen mit Coagulis ist noch ausgedehnter, als links. Ein Zerfallsheerd lässt sich jedoch nirgends nachweisen.

Ausser an einer kleinen Stelle des Mittellappens findet sich keine ältere Verdichtung. An dieser Stelle stösst man auf ein gut begrenztes schiefergraues, gleichmässig hepatisirtes Gebiet mit glatter, grau und bläulich gesprenkelter Schnittfläche. Der dieser Induration nächstgelegene Bronchus fühlt sich verdickt an. Beim Eröffnen stösst man auf eine kleine, grauröthliche, markige Stelle der Wand, auf der zerfallene Gerinnsel lose anhaften. Nach Entfernung der letzteren zeigt der Bronchus in grösserer Ausdehnung eine starke Rauhigkeit der Oberfläche, die sich nach oben bis über die Bifurcation und noch ein wenig in den Beginn des linken Hauptbronchus weiter verfolgen lässt. Im Centrum der Rauhigkeiten liegt unter den Gerinnseln der nekrotische Bronchialknorpel zu Tage. Die Zerstörung reicht in die Tiefe bis auf einen unten weiter zu beschreibenden Hauptast der Lungenarterie. Die vom Hauptbronchus peripherisch abgehenden Bronchialzweige sind erweitert, ihre blasse Wandung von strahliger Beschaffenheit, die Umgebung indurirt. Ein Querschnitt durch den Hauptbronchus, senkrecht zu der markigen Geschwulstmasse geführt, zeigt, dass das unter den nekrotischen Knorpeln mächtig verdickte, peribronchiale Gewebe zu einer speckig-schwartigen Masse umgewandelt ist. Ein Hauptast der Lungenarterie, welcher nahe der Wucherung verläuft, ist in seiner Wand verdünnt, leicht buchtig vorgewölbt und auf seiner Höhe frisch durchbrochen. Der ganze obere hintere Zipfel des Atrium sin. ist von der Geschwulstmasse bedrängt und seine Wand in die Verhärtung mit hineinbezogen. Das Lumen der Vv. pulmonales ist verengt, der Querschnitt zackig, ihre verhärtete Wand geht direct in die Schwarte über.

Nasenhöhle, Fauces, Larynx, Trachea mit frischen Blutgerinnseln bedeckt; ihre Schleimhaut blass, unverändert. Insbesondere die wahren Stimmbänder frei. Knorpel verkalkt.

Schilddrüse: kaum vergrössert. Milz: leicht vergrössert, mit heller Pulpa, die leicht hervorquillt. Nebennieren klein. Nieren zeigen auf der Oberfläche eine Reihe flacher Einziehungen. Harnblase und Prostata ohne Besonderheiten. Im Duodenum schwach gallig gefärbter Inhalt. In der Gallenblase neben sehr dicker, schleimiger Galle 5 grasgrüne, mässig grosse Steine.

Im Magen sehr reichlicher, blutiger Inhalt, der noch keine Verdauungswirkungen erkennen lässt. Schleimhaut normal, blass, mit zähem Schleim bedeckt. Im Dünn- und Dickdarm nichts Abnormes, ausser einem ausgeglätteten, von schwielig verdickter Schleimhaut umgebenen Defect dicht oberhalb der Analöffnung.

Die Leber von mittlerer Grösse, geringem Blutgehalt, ohne Geschwulstknoten.

Histologischer Befund. Zur mikroskopischen Untersuchung wurden gewählt: Querschnitte durch den ganzen Tumor, senkrecht zur Längsaxe des befallenen Hauptbronchus und senkrecht zu den davon ab-

gehenden Bronchen 2. Ordnung, Schnitte aus der nach der Trachea zu und der peripherisch vom Tumor gelegenen Geschwulstgrenze, aus den regionären Lymphdrüsen, den betroffenen Gefässen und dem betheiligten linken Vorhof.

Die Untersuchung zeigte uns einen verhornenden Pflasterepithelkrebs.

Die epithelialen Gebilde der Geschwulst sind mässig grosse Pflasterzellen, mit ebenfalls nicht grossem, platten Kern, der von der Fläche gesehen mit rundem bis ovalen, von der Seite betrachtet mit spindelförmigem Umriss erscheint. In letzterem ist das Chromatingerüst schön distinct gefärbt, nur einzelne Kerne, die sich ausserdem durch ihre beträchtliche Grösse auszeichnen, haben die Hämatoxylinfärbung diffus angenommen. Das Protoplasma der Krebszellen ist etwas granulirt, nimmt einen ziemlich grossen Theil des Zellkörpers für sich ein.

Im Lumen des Bronchus wird das Stroma von lockerem Granulationsgewebe gebildet. Die Krebszellen sind darin in soliden Zapfen angeordnet, deren peripherische Zellgebilde cylindrische Formen aufweisen, während sich im Innern die beschriebenen Pflasterzellen finden. Dort finden sich auch in vielen Zapfen grosse, schön gebildete Kugeln aus concentrisch geschichteten und verhornten Plattenepithelien. In den ulcerirten Partien des Carcinoms ist die ganze Dicke der noch vorhandenen Bronchialschleimhaut krebsig; hier liegen Krebszellen von mehr polyedrischer Form in systemlosem Mosaik neben einander zwischen einem ziemlich groben Netzwerk von faserigen, an Spindelzellen und Rundzellen reichen Stützgerüst.

Auch im peribronchialen Gewebe finden sich vereinzelt schön geordnete Zapfen, meist aber liegen die Krebszellen regellos neben einander. Ihre Form ist dann oft verändert, polyedrisch. Cancroidkörper sind von beträchtlicher Grösse, aber selten. Die Verhornung hat hier grosse Fortschritte gemacht. Sie beginnt im Centrum der Zellnester und schreitet ziemlich rasch nach der Peripherie fort. Im ungefärbten Zustande haben die Hornmassen eine weissgelbliche Farbe, mit Pikrinsäure färben sie sich intensiv, bei Hämatoxylin-Eosinfärbung nehmen sie einen eigenthümlich dunkelvioletten Farbenton an.

Zwischen benachbarten, völlig verhornten Zellnestern ist das Stützgerüst ebenfalls zu Grunde gegangen. Zuerst verschwindet die Faserung, dann geht die Färbbarkeit der Zellkerne verloren, so dass eine fast homogene, käseähnliche Masse zurückbleibt, die sich in Folge ihres minimalen Färbungsvermögens von den Hornmassen scharf abhebt.

Aus dem adventitiellen Gewebe der Bronchen 2. Ordnung dringt der Krebs an einzelnen Stellen bis in das Lungenparenchym vor. Die Zellen zeigen hier, wie im peribronchialen Gewebe, polyedrische Gestalt, liegen systemlos ohne Zwischensubstanz neben einander und zeigen keine regressive Veränderung. Es handelt sich offenbar um ganz junge Gebilde.

Ueber das bindegewebige Stützgerüst wurde schon gesagt, dass es im Bronchiallumen aus lockerem Granulationsgewebe besteht. Die Bronchialknorpel sind in den älteren Theilen der Geschwulst schwer verändert. Sie nehmen mit Hämatoxylin-Eosin eine diffuse violettrothe Färbung an. Die Knorpelzellen sind zu Grunde gegangen. Trotzdem sind die Knorpelplättchen nur hier und da an den Rändern usurirt. An diesen Stellen hat der Krebs das Perichondrium aufgefasert und hat sich hier verbreitet. Zwischen den einzelnen Knorpelplättchen drängt sich der Krebs in breiten Zügen aus der Schleimhaut in das peribronchiale Gewebe. Hier und im angrenzenden mediastinalen Bindegewebe ist das Stroma ein aus breiten gefäss- und zellarmen Balken gebildetes Netzwerk. Die Faserrichtung ist wechselnd. In dem adventitiellen Fettgewebe bilden neben den die Fettträubchen umfassenden Bindegewebsmassen die Fettzellen selbst eine Art Stützgerüst, zwischen dass sich die epithelialen Zellen hereindrängen. An manchen Stellen sind die Krebszellen in die grossen Fettzellen eingedrungen. Auch in die Scheiden der die Geschwulst berührenden Nerven sind Krebszellen hineingewachsen und darin fortgewuchert, so dass, ähnlich wie bei Stilling[21], der Nerv förmlich von einer krebsigen Scheide umgeben ist selbst an Stellen, wo die Nervenbahn durch sonst gesundes Gewebe führt. Die am Krebs vorüberführenden grossen Gefässe sind, wie schon makroskopisch festgestellt werden konnte, in ausgedehnter Weise in Mitleidenschaft gezogen. Aus der Adventitia, wo der Krebs in gleicher Weise wuchert wie in dem peribronchialen Gewebe, ist er in die Lymphbahnen und Gewebsspalten der Media und sogar der Intima vorgedrungen. Die Zellstränge verlaufen in der Intima und Media in der Längsrichtung des Gefässes, die Adventitia wird nach allen Richtungen von breiten, zum Theil verhornten Zellen durchsetzt. Ob an der zerstörten Stelle der Art. pulmonalis, durch welche die tödtliche Blutung erfolgte, die Intima vom Krebs durchbrochen wurde, oder ob das verdünnte Endothel dem Blutdruck nicht mehr Stand halten konnte, so dass eine Ruptur erfolgte, liess sich mikroskopisch nicht mehr entscheiden.

Auch in den Lymphbahnen der Lungenvenenwand hat der Krebs eine weite Verbreitung gefunden. Die Intima ist zwar nirgends durchbrochen, aber bereits von zahlreichen, dichten Zügen von Krebszellen durchsetzt. Mit den Lungenvenen ist die Neubildung centralwärts bis in den linken Vorhof gedrungen und hat sich hier vorwiegend im Pericard verbreitet. Aber auch zwischen die Bündel des Myocards sind die epithelialen Zellwucherungen hineingewachsen. Die bedrängten Muskelbündel sind meist erhalten geblieben, nur hier und da fällt eine geringere Deutlichkeit der Querstreifung und heerdweise Rundzelleninfiltration auf.

Die Lymphdrüsen des Lungenhilus und des Mediastinums sind frei vom Krebs.

Fall III.

Mann H., 63 Jahre alt, sec. am 2. October 1893, 38 Stunden post mortem, von Dr. Breitung.

Pat. soll während der Osterfeiertage 1893 einen apoplektischen Insult erlitten haben und zeigte, als er am 13. Mai in's Allerheiligenhospital aufgenommen wurde: Parese des rechten Facialis und Hypoglossus — beide Nerven elektrisch gut erregbar —; auch der rechte Rectus externus bleibt etwas zurück. Rechter Arm und rechtes Bein etwas paretisch mit deutlichen, etwas wechselnden Anästhesien. Elektrische Erregbarkeit normal. In der rechten Hand eigenthümliche, athetoseähnliche Bewegungen. Demenz. Diese steigert sich allmählich, während Motilität und Sensibilität der vorher paretischen Seite Anfangs Juni völlig wieder hergestellt sind. Einige unbedeutende Abnormitäten werden vom behandelnden Arzt auf den psychischen Defect zurückgeführt. Allmählich zunehmende Kachexie. Ueber den Lungen diffuser, ganz trockner, spärlicher Katarrh mit einigen pleuritischen Geräuschen. Appetit und Schlaf ungestört. Respiration unbehindert. Bis zu dem am 29. September 1893 erfolgten Tode ändert sich das Krankheitsbild, abgesehen vom fortschreitenden Verfall der körperlichen und geistigen Kräfte nicht. Klinische Diagnose: Hemiplegia dextra, Paralysis progressiva. Anatomische Diagnose: Carcinoma bronchiale lobi inf. sin. cum metastasibus parvis in lobo infer. dextro; Bronchiectases. Pleuritis adhaesiva chronica duplex. Cicatrix vetus apic. utriusque. Emphysema et oedema grave pulmonis utriusque. Arteriosclerosis gravis. Myodegeneratio cordis. Atrophia hepatis. Metastases complures carcinomatosae in lob. dextr. hepatis. Tumores metastatici complures permagni cerebri et cerebelli. Degeneratio funiculorum gracilium. Ulcera decubit. compluria in regione sacrali.

Mittelgrosse, zum Skelet abgemagerte männliche Leiche mit stark schuppender, atrophischer Haut; die Haut über dem Kreuzbein, ebenso etwas nach hinten von beiden Trochanteren oft in Fünfmarkstückgrösse in schmutzig fetzige Geschwüre mit unterminirten Rändern verwandelt. Eben solche Decubitalgeschwüre befinden sich an der Aussenseite des rechten Knies, an der rechten Ferse, zwei sehr grosse an der Aussenkante des rechten Fusses und an der Innenseite des linken. Sämmtliche Geschwüre reichen bis auf den Knochen, der in allen Geschwüren frei liegt. Das rechte Kniegelenk befindet sich in mässiger Contractur.

Zwerchfellstand rechts 5. Rippe, links 5. Intercostalraum. Rippenknorpel total verknöchert. Der Herzbeutel liegt in normaler Ausdehnung frei und enthält eine kaum vermehrte Flüssigkeitsmenge von klarer, gelblicher Beschaffenheit. Beide Lungen mit der Brustwand durch alte flächenhafte Verwachsung der Pleuren fest verbunden. Kehlkopf- und Trachealknorpel stark verknöchert. Aort. descendens verschiedentlich circumscript stark sklerotisch.

Herz: klein, Epicard ziemlich fettreich, Blutgefässe stark geschlängelt, rechter Ventrikel etwas zu weit. Klappen zart und intact. Coronararterien, ebenso die Aorta ascendens stark sklerotisch. Herzmuskel morsch, bräunlich, zeigt einige Schwielen und geringe gelbliche Strichelung.

Linke Lunge: Der Unterlappen ist seitlich besonders fest mit der Pleura costalis verwachsen, so dass er sich kaum stumpf lösen lässt. Dieser Lungenabschnitt zeigt sich beim Herausnehmen äusserst morsch und zerreisslich.

Die ganze Lunge ist stark ödematös, im Allgemeinen lufthaltig, der Unterlappen etwas geröthet. In demselben findet sich eine kleinkinderfaustgrosse, durchaus luftleere Stelle mit sehr schmaler, schwieliger Bindegewebsentwickelung, etwas fächrig gebaut. In diesen Fächern liegen weissliche, markig aussehende Stellen von Erbsen- bis Haselnussgrösse. In diesen wiederum verstreut stecknadelkopfgrosse bis bohnengrosse Partien von käseartigem Aussehen mit einem gewöhnlich schleimigschmierig erweichten Centrum.

Lungenparenchym ist oft nicht mehr zu erkennen, das vorhandene dicht, schiefrig aussehend und auf schmale Züge beschränkt. Beim Aufschneiden der Bronchien ergiebt sich, dass ein grösserer Ast direct in die Tumormasse führt, dass dessen Wand sehr stark verdickt ist und direct in markig-weisse bis strohgelbe Massen übergeht. Die Bronchen im gesunden Theil sind etwas erweitert. In der Umgebung des Tumors, von ihm durch normales Lungenparenchym getrennt, befinden sich einzelne erbsengrosse Knötchen von markiger Beschaffenheit. Die Spitze des Oberlappens enthält eine alte Narbe.

Rechte Lunge: lufthaltig, sehr stark ödematös. An der Spitze eine alte Narbe. Der Unterlappen etwas geröthet. In ihm finden sich einige erbsengrosse weissliche Knötchen, die sich auf dem Durchschnitt deutlich von dem umgebenden Lungenparenchym abheben. Bronchialschleimhaut etwas geröthet, mit wenig zähem Schleim bedeckt. Lungengefässe intact.

Beide Lungen emphysematös.

Leber: sehr klein, atrophisch. Die Kapsel ist leicht gerunzelt und verdickt; sie ist durch verschiedene alte Bindegewebsstränge mit dem Zwerchfell verwachsen. Die Oberfläche zeigt an einzelnen Stellen leichte Einziehungen und besonders im linken Lappen granulirte Partien. Auf dem Durchschnitt zeigt die Leber eine bräunlich-gelbe Farbe, die Acini sind ziemlich klein, die Zeichnung etwas verwischt. Im rechten Lappen finden sich dicht unter der Oberfläche ein haselnussgrosser und mehrere erbsengrosse Tumoren, die sich mit ihrer weisslichen Farbe gut vom Leberparenchym abheben, aber nicht scharf dagegen abgegrenzt sind.

Gehirn: Die Sinus mit dunklem flüssigen Blut erfüllt; die Gefässe der Pia mässig gefüllt. Geringe Pachymeningitis. Die Gyri scheinen stark abgeplattet. Hirnsubstanz von mittlerer Festigkeit, Rinde und Mark deutlich geschieden. Die Rinde ist stark verschmälert. Die Ventrikel normal weit.

Linke Hemisphäre: Im Schläfenlappen eine gänseeigrosse Cyste, die mit gallertigen, stark fadenziehenden, gelblich und dunkelbraun gefärbten Massen erfüllt ist. Der Cysteninhalt ist im Centrum am weichsten. Allmählich gehen die colloiden Massen in die Cystenwand über, so dass eine scharfe Abgrenzung von Wand und Inhalt nicht möglich ist. Die Cystenwand bietet überall eine leicht höckerige Beschaffenheit und stellt eine grauliche Zone dar, die sich wenig glatt, aber recht scharf gegen die Hirnsubstanz abhebt. Eine weitere, wälschnussgrosse, mit gelblichem, gallertigen Inhalt erfüllte Cyste liegt im Hinterhauptslappen und reicht bis nahe unter die Oberfläche, so dass von aussen, wie auch bei der oben beschriebenen, Fluctuation zu fühlen ist. Der vordere Theil des Corpus striatum ist gallertig umgewandelt und ist gegen die umgebende Hirnsubstanz durch eine schmale, markige, grauweissliche Zone abgegrenzt.

Rechte Hemisphäre: Der ganze Hinterhaupts- und Scheitellappen bis fast zum Stirnhirn vor ist in eine grosse Cyste mit dünner, aus Hirnsubstanz bestehender Wand und dem gleichen Inhalt, wie die beschriebenen Heerde der linken Hemisphäre, umgewandelt. Ausserdem liegen in den sonst erhaltenen Resten der Hemisphäre zerstreut grauweisse, solide Knötchen von markiger Consistenz.

In jeder Kleinhirnhemisphäre ist eine nach aussen vom Nucleus dentatus gelegene, etwa wallnussgrosse Cyste.

Im Rückenmark sind die Goll'schen Stränge graulich gefärbt.

Zur mikroskopischen Untersuchung wurden Schnitte aus den ältesten und den jüngeren Theilen des Tumors genommen, und zwar sowohl aus dem ursprünglichen Lungenparenchym, wie aus dem erkrankten Hauptbronchus, zahlreichen kleineren krebsigen Bronchen und Bronchiolen, sowie aus dem central- und peripheriewärts vom Krebs gelegenen Abschnitt des Bronchialbaums. Nebenher wurden verschiedene secundäre Knoten aus der Lunge, der Leber und dem Gehirn mikroskopisch untersucht.

Der Krebs vertheilt sich gleichmässig auf den Bronchus und das Lungenparenchym, doch immer so, dass zwischen den Krebsmassen noch Reste vom ursprünglichen Gewebe ziemlich intact wiederzufinden sind.

Im Lungenparenchym (Fig. 4) erfüllt der Krebs die ursprünglichen Alveolen, die Alveolarsepten bilden das Stroma. An der Peripherie der ganzen Neubildung und im Tumor an Stellen, wo kleine Reste von Lungengewebe stehen geblieben sind, sieht man die Balken des alveolär angeordneten Krebsstromas unvermittelt in Lungenalveolarsepten übergehen. Die Alveolarsepten verhalten sich dabei zuerst ganz passiv, sie behalten ihre normalen Buchtungen, ihre ursprüngliche Dicke, sowie die ihnen eigenthümlichen Gewebsbestandtheile: geschlängelte Capillaren, Lungenpigment und zahlreiche elastische Fasern. Höchstens finden sich eine mehr oder minder grosse Zahl spindliger Kerne und gelegentlich eine Infiltration mit kleinen Rundzellen. Später beginnt die Druckwirkung

des wuchernden Krebses sich bemerkbar zu machen. Die Alveolarsepten werden gestreckt, ihre Blutgefässe comprimirt und blutleer, die Dicke der Septen nimmt ab. Schliesslich verschwindet ein Theil derselben ganz, so dass nun für den Krebs neue Hohlräume entstehen, die viel, oft um das 10—20fache grösser sind, als normale Lungenalveolen.

Doch nicht überall kommt es beim längeren Bestehen des Krebses zu diesem Schwund von Alveolarsepten. Gerade in dem centralen, wahrscheinlich ältesten Theilen des primären Tumors finden sich Partien, wo das interalveoläre Bindegewebe stark gewuchert ist. Die Septen haben zum Theil ihre normalen Buchtungen behalten, sie sind verdickt, oft so stark, dass nur noch einzelne Krebszellen in dem auf diese Art der Verödung anheimfallenden Alveolus Platz haben. Auch hier weist noch das Vorhandensein und die Anordnung von Lungenpigment und von einzelnen elastischen Fasern auf den Ursprung vom interalveolären und interlobulären Bindegewebe hin. Der Gefässreichthum dieses verdickten Stützgerüstes ist sehr verschieden. Bald sieht man zahlreiche erweiterte, mit Blut strotzend gefüllte Gefässe, bald zeigen sich nur vereinzelte, spärlich gefüllte Capillaren.

In das interalveoläre Lymphgefässsystem ist der Krebs nicht eingedrungen.

Die Ausbreitung des Carcinoms im Bronchialbaum ist ebenso wie die im Lungenparenchym eine ganz ungleichmässige; der Krebs wuchert, wohin er gerade trifft, bald in der Tunica propria, bald in der Mucosa; zwischen den Knorpelplättchen hindurch und im peribronchialen Gewebe: immer zwischen den erkrankten Partien noch gesundes Gewebe stehen lassend. Im Allgemeinen ist die Verbreitung des Krebses im Bronchialbaum keine ausgedehntere, als die im Lungenparenchym. Die oberhalb und unterhalb des soliden Tumors gelegenen Abschnitte des Bronchialbaums sind durchweg frei von Neubildung. Der alveoläre Bau des Krebses wiederholt sich im Bronchus in der Weise, dass die Formen der Alveolen durch die Anordnung des von den proliferirenden Krebszellen vorgefundenen und als Stützgerüst benutzten Bindegewebes bestimmt wird. Im lockeren Gewebe der Schleimhaut wuchert der Krebs demgemäss am dichtesten: hier liegen mächtige Haufen epithelialer Zellen durch meist nur dünne Züge ziemlich zellreichen Bindegewebes getrennt; im peribronchialen Gewebe dagegen scheiden dicke Bindegewebsbalken kleinere Gruppen von Krebszellen, von denen aus die letzteren in geschlossenen Reihen oder einzeln weit in die schmalen Gewebsspalten, bezw. Lymphräume ihrer Umgebung vordringen.

Die Krebszellen sind überall da, wo ihre Form nicht durch mechanische Verhältnisse beeinträchtigt wird, Cylinderzellen und zwar sehr grosse oft schlanke, oft mehr plumpe Zellen mit granulirtem Protoplasma und je einem grossen, ovalen, ziemlich gut färbbaren Kern. Wo der Krebs unter grösserem Druck der Umgebung steht, macht die cylindrische

Form des Zellleibes einer polyedrischen Platz. Am besten sind die Cylinderzellen dort ausgebildet, wo der Krebs in die Lungenalveolen wuchert. Hier tapezieren jene die Alveolarwände in einfacher, seltener auch in mehrfacher Lage aus, oder sie ragen mit papillenförmigen Erhebungen in das Alveolarlumen hinein. Die noch frei bleibenden Lücken können leer bleiben oder mit abgestossenen, meist schleimig entartenden Krebszellen und gallertig-schleimigen Massen ausgefüllt sein. Mitunter ist die schleimige Entartung der Krebszellen so weit fortgeschritten, dass der ganze Alveolus nur noch Schleim enthält.

In den Bronchen sind die Lymphgefässe und Gewebsspalten meist völlig von einem dichten Mosaik grosser, polyedrischer Zellen erfüllt. Ausnahmsweise finden sich auch hier, wenigstens im peribronchialen Gewebe, Krebsalveolen, die von einer einschichtigen Lage wohlgebildeter Cylinderzellen ausgekleidet sind. Die Krebszellen sind meist besser erhalten wie die im Lungenparenchym gefundenen, schleimige Entartung findet sich hier recht selten.

Ueber das Verhalten der normal im Bereiche des Tumors vorkommenden Gewebe und Epithelien und ihre eventuellen Beziehungen zu den Krebszellen war Folgendes festzustellen:

Alveolarepithel: Die Krebszellen unterscheiden sich von den kernhaltigen Alveolarepithelien durch ihre beträchtlichere Grösse, ihre cylindrische Gestalt und durch das stärkere Färbungsvermögen ihres Protoplasmas bei Eosinbehandlung. In den zu Krebsalveolen umgewandelten Lungenalveolen sind Reste von normalem Alveolarepithel nicht mehr nachzuweisen.

In der Umgebung des Krebses bleiben die Alveolarepithelien stellenweise völlig intact. An anderen Orten der Peripherie werden sie cubisch, liegen zahlreich abgestossen und ohne Zusammenhang im Lumen, zeigen überhaupt ein ganz analoges Verhalten wie bei einer Desquamativpneumonie.

Die Lungenalveolarsepten werden, wie oben beschrieben, ohne Weiteres vom Krebs als Stützgerüst verwandt.

Das Bronchialepithel: Das Epithel der grösseren Bronchen ist weder im Bereich des Tumors, noch in den nächsten central und peripherisch davon gelegenen Bronchialabschnitten erhalten geblieben. Meist ist es ulcerirt, das Bronchiallumen wird dann unmittelbar von der in Granulationsgewebe umgewandelten Mucosa ausgekleidet. Hier und da findet sich in Buchten noch ein Rest des Flimmerepithels, das dann oft in den Ausführungsgang eines Schleimdrüsenläppchens übergeht. Mit Sicherheit lässt sich feststellen, dass nirgends eine Wucherung des Bronchialepithels vor sich geht. Die Wandungen der kleinen Bronchen und Bronchiolen haben meist ebenso, wie die grossen, ihr Epithel eingebüsst. Zuweilen finden sich noch zusammenhängende Reste davon abgestossen im Lumen liegend. Sie sind theils von Eiter umspült, theils von Krebszellhaufen

eingeschlossen, die im Uebrigen das Bronchiallumen regellos erfüllen. Die Wand der kleinen Bronchen ist von der Tunica propria bis in das peribronchiale Gewebe auf's Dichteste rundzellig infiltrirt, zeigt also das Bild einer hochgradigen eitrigen Bronchitis. Der Bronchialknorpel ist vielfach nekrotisirt; nur ganz ausnahmsweise wird er durch die wachsende Geschwulst usurirt: nirgends findet sich eine ähnliche lacunäre Resorption wie beim I. Fall.

Schleimdrüsen (Fig 5): Bei der Ausbreitung des Krebses wird die Schleimdrüsenschicht der Bronchen zwar eben so wenig verschont, wie irgend ein anderes Gewebe der Lunge; andererseits wird der Sitz der Schleimdrüsen weder in relativ grösserer Ausdehnung, noch auch früher befallen als deren Umgebung. Vielmehr bleiben sowohl in der Geschwulstperipherie, wie mitten im Tumor zahlreiche Schleimdrüsen erhalten, die nun ihrerseits starke Vermehrung und Vergrösserung erkennen lassen. Das intralobuläre Bindegewebe ist reichlich gewuchert, das interlobuläre vermindert, vielfach soweit, dass grosse Partien der Schleimdrüsenschicht von einer einzigen ausgedehnten und verdickten Drüsenplatte gebildet werden. Die Drüsenschläuche selbst sind an Zahl vermehrt, vielfach verzweigt und meist vergrössert. Andererseits finden sich — namentlich an der Peripherie grösserer Schleimdrüsengruppen — Drüsenschläuche mit sehr engem Lumen und kleineren, niedrigen, cubischen Zellen, an denen die Schleimabsonderung vermisst wird. Das Protoplasma ist hier gröber granulirt, die Kerne intensiver gefärbt, als an den Drüsenzellen der weiten Tubuli im Centrum der Gruppe. Die engen Drüsenschläuche sind ebenso wie die weiten, vielfach verzweigt, meist kürzer als diese, gelegentlich aber auch sehr lang und mit ihrem blindsackförmigen Ende weit in die Umgebung vorgeschoben. Die kleinzelligen Drüsenschläuche habe ich in einzelnen Schnitten das Perichondrium auffasern und in dasselbe hineinwuchern sehen, ein objectiver Beweis dafür, dass es sich hier um wuchernde und nicht etwa um solche Gebilde handelt, die unter dem Druck der Umgebung atrophiren.

Dass es ferner keine gewucherten und verschobenen Ausführungsgänge waren, die ich beschrieben habe, beweist die cubische Zellform, welche man weit eher in verbildeten Schleimdrüsenschläuchen als deren Ausführungsgängen erwarten darf. Noch wichtiger für die Begründung dieser Auffassung erscheint es indessen, dass sich die kleinzelligen Schläuche vorwiegend an der dem Bronchiallumen abgelegenen Peripherie der Drüsen finden, dass, je weiter sie sich von dem Drüsenlobulus in die Umgebung erstrecken, ihre Zellen um so niedriger werden, und dass sich die Schläuche in derselben Richtung verjüngen.

Die ausgedehnteste Schleimdrüsenwucherung findet sich an den Stellen, wo krebsig entartete und krebsfreie Schleimhaut an einander stossen. Die Grenzzone besteht aus Granulationsgewebe, in das die Schleimdrüsentubuli von der gesunden, die Krebszellen in

geschlossenen Reihen vom Carcinom her gegen einander und zwischen einander vorrücken, so etwa, dass sich das Bild vergleichen lässt mit den Fingern zweier in einander geschobener Hände (Fig. 5). — Ueber die Zellen der gewucherten Drüsenschläuche wurde schon gesprochen; sie unterscheiden sich durch ihr Aussehen überall scharf von den Krebszellen. An dickeren Schnitten sieht man, dass die letzten Ausläufer der Tubuli nicht immer mehr ein Lumen haben, sondern zu soliden Strängen ausgewachsen sind, Spaltenbildung oder Abschnürung von Zellcomplexen, wie sie Langhans beschrieben hat, wurden in diesem Falle nicht gesehen. — Statt der glasigen Membrana propria, die die wohlausgebildeten Schleimdrüsentubuli umkleidet, findet sich an den gewucherten Schläuchen meist eine verdickte, faserige Hülle, welche die Ausläufer zum Theil bis zu ihrem, dem Krebs zugewandten Ende umgiebt, zum Theil sich vorher verliert, so dass die nackten Epithelsprossen in das Granulationsgewebe ragen.

Die Geschwulstmetastasen in Leber und Gehirn zeigen einen ihrem Standort entsprechenden Bau und dieselben Zellformen wie der primäre Krebs. In der Leber, in der sich nebenbei eine ziemlich vorgeschrittene Cirrhose findet, fallen in der Umgebung des Krebses, in minderem Grade aber auch sonst in dem vermehrten interstitiellen Gewebe, die regellos gewucherten Gallengänge in's Auge.

In allen älteren Geschwulstpartien, besonders dort, wo die schleimige Entartung sehr ausgedehnt ist, finden sich bald einzeln, bald in dichten Haufen kuglige Concretionen mit nicht immer sehr deutlicher concentrischer Schichtung. Die Contouren dieser Körper sind auf dem Durchschnitt nicht genau kreisförmig, sondern zeigen kleine Hervorragungen und Ausbuchtungen. Die concentrischen Schichten sind im Verhältniss zur Grösse der Concremente ziemlich breit und gering (2—4) an Zahl. Einzelne solcher Gebilde, namentlich kleinere, werden von einer concentrisch angeordneten Schicht von Krebszellen umlagert. Im Innern mancher anderen finden sich runde, bei Hämatoxylinfärbung deutlich dunkelblau hervortretende Klümpchen von der Grösse eines Zellkerns. Ob aus diesen Bildern ein Schluss auf die Entstehung der Kugeln gezogen werden darf, muss hier unerörtert bleiben. Doch würde es mit einer derartigen Auffassung gut übereinstimmen, dass die Körperchen am zahlreichsten dort gefunden werden, wo die meisten Krebszellen untergegangen sind. — In den ältesten Partien des Lungentumors und noch häufiger in den Gehirnmetastasen finden sich auch verkalkte und in Verkalkung begriffene Kugeln. Die ersteren machen sich durch ihr starkes Lichtbrechungsvermögen und ihr theilweises Verschwinden bei HCl-Zusatz kenntlich; die letzteren zeigen bei Hämatoxylinfärbung ein sehr tiefes Blau. Nicht selten wird das Centrum verkalkt, die Peripherie in Verkalkung begriffen angetroffen. Die unverkalkten Kugeln nehmen mit Hämatoxylin eine hellblaue, bei Hämatoxylin-Eosinfärbung eine eigenthümliche Violettfärbung

an. Die Jodreaction der Corpora amylacea fehlt. Radiärstreifung fehlt immer.

Fall IV.

Weib S., 46 Jahre alt. Klinische Diagnose: Pleuritis exsudativa. Lues.

Krankengeschichte*): Anamnese: Keine hereditäre Belastung. Keine Kinderkrankheit, auch später immer gesund. Menses ohne Besonderheiten. Seit 23 Jahren verheirathet. 2 Entbindungen. Das 1. Kind lebt gesund, das Zweite kam todt zur Welt. Pat. acquirirte intra matrimonium Syphilis und war seit vielen Jahren wegen Exanthem, Psoriasis, Leukoplakie u. a. in ärztlicher Behandlung. Der Ehemann leidet zur Zeit an Paralysis agitans. Ihr jetziges Leiden führt Pat. auf eine 14 Tage vor der Aufnahme in die Klinik erlittene Erkältung zurück. Sie bekam Schnupfen und starken Husten, der immer mehr zunimmt. Seit etwa 5 Tagen heftiges Stechen in der linken Seite und quälende Athemnoth, so dass sich die Kranke am 7. Februar in die medicinische Klinik aufnehmen lässt.

Status praesens: Mittelgrosse Frau in gutem Ernährungszustand. Ziemlich stark entwickelter Panniculus adiposus. Keine Dyspnoe. Kein Fieber.

Pupillen verschieden weit, die linke weiter als die rechte; reagiren sehr träge auf Lichteinfall. Lungengrenzen: Rechts vorn oberer Rand der 6. Rippe, rechts hinten VI. Processus spinosus; links vorn 3. Rippe (?), links hinten nicht bestimmbar. Links hinten von der Höhe des IV. Processus spinosus nach abwärts absolute Dämpfung. Die obere Grenze der Dämpfungslinie geht nach vorn und umläuft die linke Thoraxhälfte bis vorn zur 3. Rippe. Oberhalb dieser absoluten hinten relative Dämpfung bis etwas oberhalb der Spina scapulae. Ueber der Spitze voller Percussionsschall. Ueber der gedämpften Partie sehr abgeschwächtes Athmen mit spärlichen, inspiratorisch knackenden und giemenden Geräuschen, verschärfte Exspiration mit bronchialem Charakter. Im Uebrigen verschärftes rauhes Vesiculärathmen mit diffusen bronchitischen in- und exspiratorischen Geräuschen. Stimmfremitus über der gedämpften Partie aufgehoben. Probepunction ergiebt klare, hellgelbe, fast farblose Flüssigkeit, in der sich bei mikroskopischer Untersuchung nur spärlich Leukocyten finden. Herzgrenzen: Oben nicht genau zu bestimmen, rechts linker Sternalrand, Spitzenstoss im 5. Intercostalraum in der Mammillarlinie. Töne sehr leise, rein. Puls regelmässig, gleichmässig, gut gefüllt, etwas frequent. Abdomen: Leber, Milz nicht vergrössert. Urin frei von Eiweiss und Zucker. Stuhl von normaler Beschaffenheit. An den unteren Ex-

*) Die Krankengeschichte verdanke ich mit gütiger Erlaubniss des Herrn Prof. Kast der Freundlichkeit des jüngst verstorbenen Collegen Herrn Dr. Mester.

tremitäten zahlreiche flache Hautnarben (abgeheilte Psoriasis). Kein frisches Exanthem. Keine Knochenauftreibung. Ausser den beschriebenen Narben an den unteren Extremitäten und zahlreichen kleinen Narben von weissglänzender Beschaffenheit zu beiden Seiten der Zunge keine weiteren syphilitischen Stigmata. Motilität und Sensibilität intact. Patellarreflexe gering.

10. Februar. Das Exsudat ist stationär geblieben. Keine Dyspnoe.

11. Februar. Morgens plötzlich einsetzende starke Dyspnoe. Der Puls klein, frequent, irregulär.

Da nach Excitiren durch subcutane Camphor- und Aetherinjectionen keine Besserung eintritt, die Dyspnoe bestehen bleibt und Patientin stark cyanotisch ist, wird punctirt. Mit der Dieulafoy'schen Aspirationsspritze werden etwa 900 ccm einer klaren serösen Flüssigkeit entleert. Keine Besserung. Bei Beendignng der Punction erfolgt der Exitus.

Obduction 2 Stunden post mortem durch Herrn Geheimrath Ponfick.

Anatomische Diagnose: Hydrothorax et pleuritis serosa magna lat. sin. ex carcinomatosi miliari pleurae disseminata. Carcinoma subserosum in lob. sup. sin. partim necroticum. Hepatisatio chronica fibrosa retrahens interlob. sup. et med. dextr. sine bronchiectasia. Nodus carcinomatosus in centro hepatisationis. Emphysema diffusum pulmonis dextr. totius. Compressio fere totalis pulmonis sinistri. Hyperostosis cranii interna. Endometritis prolifera recentior. Hydrosalpinx et perisalpingitis duplex. Atrophia ovariorum. Degeneratio myocardii incipiens.

Sectionsbefund: Grosse, kräftig gebaute, wohlgenährte Frau. Thorax breit, Rippenbogen gleichfalls sehr breit auslaufend. Bauchdecken ganz schlaff, mit zahlreichen Schwangerschaftsnarben. Haut des ganzen Körpers, sowie sichtbare Schleimhäute sehr blass. Bulbi leicht vorgedrängt.

Brusteingeweide: Die Intercostalräume links stärker gespannt. Bei Eröffnung der Brusthöhle zeigt sich, dass das Cavum pleurae sinistrae durch eine grosse Menge fast klarer, gelblicher Flüssigkeit angefüllt ist, innerhalb welcher die sichtlich verkleinerte Lunge schwimmt und nur in Breite von 4 cm und Höhe von 9—10 cm sichtbar ist. Dieser offenbar dem Oberlappen angehörige Abschnitt bleibt von der über die Mittellinie nach rechts hin reichenden Pleura parietalis 2 cm entfernt. Der weitaus grösste Theil des Raums ist nur von Flüssigkeit erfüllt. Die rechte Lunge überschreitet die Mittellinie auch etwas nach links, so dass beide Cava sich hier über einander schieben, und zwar der linke vorn, der rechte hinten. Der Oberlappen der rechten Lunge ist stärker gebläht, seine Alveolen erweitert. In der Höhe der 3. Rippe bemerkt man einen von rechts hinten medianwärts vorziehenden Spalt, wodurch der Lobus superior in 2 nahezu gleiche Theile zerlegt wird. Dieser Spalt läuft, etwa in der Mammillarlinie sich gabelförmig theilend, in 2 kleinere Spalten aus, die erst 2 cm vom medianen Rand endigen. Im Bereich dieses Spaltes ist das sonst blasse, pigmentarme Lungengewebe dunkel schwärzlich, verdichtet, und an der Oberfläche körnig-höckerig.

Das Herz ist deutlich nach rechts gedrängt. Sein Umfang entspricht der Grösse der Leichenfaust, Ostien und Höhlen von entsprechender Weite; Musculatur lebhaft rothbraun, dazwischen zahlreiche grau- und gelbbraune Fleckchen, zwar nicht scharf begrenzt und nirgends gross, doch besonders im lateralen Theil des rechten Ventrikels von ziemlicher Mächtigkeit. Kranzarterien, Aorta ascendens, Klappen und Endocard bieten keine Abnormitäten.

Linke Lunge ausnehmend klein, die Basis des Unterlappens ist durch einen bandförmigen Strang mit der Mitte des Zwerchfells verbunden. Nach Herausschöpfen des etwa 2 Liter betragenden Pleuraexsudats treten an der Serosa, besonders pericardialis und costalis ziemlich viele grauweisse und reinweisse Erhebungen hervor, die theils körnig, theils flächenhaft plateauartig sind, von Stecknadelkopfgrösse bis zu solchen von 2 cm und mehr Länge. Durchweg sind sie schmal und niedrig und ragen zungen- oder hügelartig über die Serosa vor. Aehnliche, aber weniger zahlreiche Knötchen finden sich auf der Pleura pulmonalis, besonders im unteren Theil des linken Oberlappens. Hier sind einzelne der grösseren deutlich mit strahlenförmigen Retractionen verbunden. Mehrmals sieht man auch, wie von ihrem Centrum aus eine Reihe von weisslichen Strängen divergirend ausstrahlen. Der grösste derartige Heerd liegt innerhalb der Lunge selbst in ziemlicher Tiefe; darüber eine nabelförmige Einziehung und in der Tiefe sehr beträchtliche Härte. Beim Einschneiden stösst man auf einen eigenthümlich speckigen, hellschiefergrauen Heerd von sehr fester Consistenz. Im Centrum des Verdichtungsheerdes ist das Gewebe schmutzig braunroth, erweicht, in eine fetzige Masse umgewandelt, nirgends käsig. Ausser diesem Heerde sind einige ähnliche im Unterlappen, aber alle viel kleiner, dicht unter der Pleura gelegen, oder deutlich in dieselbe eingebettet. Unter diesen Heerden findet man nur in deren unmittelbarer Umgebung das Lungenparenchym betheiligt, und zwar in Gestalt einer eigenthümlichen, fasrig-schiefrigen Verdichtung, die aber auch hier mehr grauweiss ist. Der Unterlappen ist in höchstem Maasse comprimirt, absolut luftleer und sehr blutarm. Der Oberlappen verhält sich ähnlich, lässt nur an der Spitze noch einige Läppchengruppen erkennen, die einen geringen Luftgehalt bewahrt haben, allerdings auch verbunden mit grosser Trockenheit und sehr geringem Blutgehalt.

Die rechte Lunge lässt keinen Mittellappen erkennen, es sei denn, dass der geschilderte Spalt wider den ersten Anblick dem Sinus interlobularis entsprechen sollte. Schneidet man in der Richtung dieses Spaltes tief ein, so stösst man auf ein sehr dichtes, luftleeres Gewebe, das aus einer schiefrigen Narbenmasse mit vielen umklammerten Gefässen besteht. Die Lumina der letzteren sind sehr eng, die Wand etwas verdickt. An der vorderen Kante des Unterlappens liegt auch eine strahlig-narbige Verdichtung, doch von beschränkterem Umfang. Der Heerd an der Grenze des rechten Ober- und Mittellappens hat eine Länge von über 7 cm, eine Breite von 3—4 cm und eine Tiefe von 3 cm. Käsige oder markige Stellen finden sich im Ganzen darin nicht; nur an einem dem Rande nahegelegenen Punkte stösst man

auf einen kaum kirschkerngrossen, halb markigen, halb breiig-weichen Bezirk von graurötblichem, etwas krebsähnlichem Aussehen. Soweit die Bronchen zu verfolgen sind, erweist sich deren Lumen frei. Die Schleimhaut ist überall glatt und blass, ohne Besonderheiten.

Die Pleura costalis ist auf der linken Seite zwischen der Wirbelsäule und dem Angulus neben vielen feinen körnigen Erhebungen mit einer querlaufenden, plateauartigen Erhabenheit von 6 cm Länge, 3 cm Breite und fast ½ cm Tiefe versehen. Sie fühlt sich sehr derb an, ihre Oberfläche ist im Ganzen glatt, nur da und dort ganz fein gekörnt.

Der Zungengrund zeigt vergrösserte Follikel. Beide Mandeln weisen einige Substanzverluste auf, sind nicht vergrössert und blass wie der Pharynx. Epiglottis, Larynx, Trachea zart, ohne Besonderheiten. Thyreoidea klein. Schädel gross und ziemlich schwer. Pfeilnaht grösstentheils geschwunden. Aeussere Tafel ganz glatt; an der Innenseite zu beiden Seiten der Sagittalnaht, sowie unter den Tubera frontalia dicht gedrängt milchweisse Auflagerungen und Verdickungen mit zahlreichen Furchen, die reich baumartig verzweigt, ein eigenthümliches, mosaikartiges Bild erzeugen. Pia und Dura schlaff, letztere auf der Convexität diffus getrübt und verdickt, mit vielen Granulationen. Gefässe an der Basis normal, aber auffallend fein. Seitenventrikel von mittlerer Weite. Gehirnsubstanz derb, trocken, von mittlerem Blutgehalt, ohne Heerde. Das Ependym des IV. Ventrikels hat zahlreiche feinste Granulationen von derber Consistenz.

Bei Eröffnung der Bauchhöhle zeigt sich das fettreiche Netz über die Dünndarmschlingen gleichmässig hingebreitet. Stand des Zwerchfells: links unterer Rand der 6. Rippe, rechts 5. Rippe. Die einzelnen Muskelbündel des Zwerchfells sind sehr deutlich zu scheiden.

Milz durch einige ältere Adhäsionen mit dem Zwerchfell strangförmig verwachsen, leicht vergrössert. Pulpa etwas blutreicher als normal.

Nebennieren, Nieren und Blase normal.

Vagina weit. Vaginalportion des Uterus hypertrophisch. Aus dem Orificium externum entleert sich ein grosser Tropfen glasigen Eiters. Uterus vergrössert, besonders im Dickendurchmesser, leicht anteflectirt. Endometritis, stellenweise etwas hämorrhagisch, leicht injicirt. Beide Abdominalostien der Tuben verschlossen. Tubenenden stumpf kegelförmig, ihr bis kleinfingerdick erweitertes Lumen mit Flüssigkeit gefüllt. Beide Ovarien innerhalb dichter Adhäsionen versteckt, ohne Besonderheiten.

Magen und Darm überall normal. Leber normal, Gallengänge mässig gefüllt. Falten der Schleimhaut auf der Höhe schwefelgelb.

Den weitaus grössten Umfang hatte der beschriebene subpleurale Knoten der linken Lunge. Alle übrigen krebsigen Neubildungen bestanden aus ganz kleinen Knötchen, die nur hier und da in der Pleura so dicht bei einander standen, dass sie makroskopisch den Eindruck von grösseren Platten und Knoten machten. Zudem war dieser grössere Tumor der einzige, in welchem regressive Veränderungen in nennenswerthem Grade Platz gegriffen hatten.

Da sich ferner bei sorgfältiger Durchsuchung des übrigen Körpers ausser dem beschriebenen ein Carcinom nicht finden liess, dürfte man zweifellos den Knoten im Parenchym des linken Oberlappens als die primäre Neubildung anzusprechen haben.

Ein grösserer Bronchus war in dem ganzen Knoten und seiner Umgebung nicht vorhanden, insbesondere führte keiner in den im Sectionsprotocoll beschriebenen centralen Zerfallsheerd. Dagegen waren im Tumor makroskopisch mehrere kleine Bronchialästchen zu erkennen. Ihre Wand war von den Krebsmassen nicht deutlich zu trennen, ihr Lumen war meist leer, hier und da mit bröcklig-weissen Massen verstopft.

Zur mikroskopischen Untersuchung wurden Schnitte durch den grössten Tumor der Lunge, senkrecht zur Pleura gelegt. Zwei kleine Bronchen von etwa 1 mm Dicke, die ziemlich nahe dem erweichten Krebscentrum verliefen, wurden in Serienschnitte zerlegt.

Der Krebs war wieder, wie bei Fall I und II, ein ausgesprochenes Cylinderzellencarcinom. Die Zellen hatten etwa die Höhe von Bronchialflimmerepithelien, ihr Dickendurchmesser war jedoch wesentlich grösser. Meist enthielten sie einen ziemlich grossen ovalen Kern, der sich weniger gut färbte wie die Kerne des Bronchialepithels. Daneben fanden sich, namentlich in der Nähe des nekrotischen Centrums, hier und da sehr viel grössere Zellen mit zahlreichen, unregelmässig im Zellleib gelagerten Kernen. Bei Carmin-Pikrinsäurefärbung unterschied sich das Protoplasma der Krebszellen tinctoriell von dem der Bronchialepithelien, indem ersteres einen mehr bräunlich-gelben, letzteres einen reingelben Farbenton annahm.

Die Ausbreitung der Neubildung im Lungenparenchym erfolgt ausschliesslich in den Lungenalveolarräumen. Die interalveolären und interlobulären Lymphbahnen sind ausnahmslos frei.

Die Anordnung der Geschwulstzellen in den centralen Theilen des Tumors und besonders in der Umgebung der kleinen Bronchen ist derart, dass sie in meist einfacher Schicht die Alveolarwände auskleiden. Das freibleibende Lumen ist leer oder enthält einzelne abgestossene Krebszellen. Die Zellen sitzen den bindegewebigen Alveolarsepten unmittelbar, aber nicht sehr fest auf, so dass in alkoholgehärteten Präparaten meist ein deutlicher Spalt zwischen der epithelialen Zellreihe und dem Bindegewebsgerüst zu erkennen ist. An einzelnen Stellen des Centrums, fast regelmässig in der Peripherie der Neubildung, füllen die Krebszellen die Alveolen völlig aus. Dann besteht nur die äusserste, der Wand aufsitzende Reihe aus wohlgebildeten Cylinderzellen, während im Innern des Zellhaufens cubisch-polyedrische Formen zu Gesicht kommen. — An der Grenze des Carcinoms gegen das normale Lungengewebe wuchert die Neubildung knopfförmig in die noch gesunden Lungenalveolen hinein. Die vorgeschobenen Epithelsprossen sind compacte Zellhaufen, sie sind nie um ein Lumen angeordnet. Ihre Zellen haben meist eine polyedrische, durch den gegenseitigen Druck vielfach wechselnde Form. Zwischen den Krebssprossen und den Alveolarwandungen bestehen Anfangs breite Lücken. Die Alveolenwände sind

dabei vorerst völlig unbetheiligt. Das bindegewebige Septum ist von normaler Dicke, enthält weder Rundzellen noch eine Vermehrung spindeliger Kerne, ihre Fläche ist mit platten Zellen belegt, die sich in Bezug auf Gestalt und Färbungsvermögen genau wie das Alveolarepithel an anderen Stellen der Lunge verhalten. Insbesondere hat nirgends das Alveolarepithel eine cylindrische oder auch nur cubische Gestalt angenommen. Sobald dann die Neubildung den Alveolus völlig ausfüllt, ist ein Belag der Alveolenwandungen mit platten Zellen nicht mehr zu constatiren, obwohl auch hier die Krebsalveolen offenkundig noch den vormaligen Lungenalveolen entsprechen. Das letztere documentirt sich am besten, wie in Fall I und III, durch den directen Uebergang der zwischen den Krebsalveolen liegenden Bindegewebszüge in die normalen Lungenalveolarsepten. Die Krebsalveolen entsprechen auch der Grösse nach meist den normalen Lungenalveolen, nur einzelne haben ein vergrössertes Volumen. Ihre Septa führen Pigment, sind immer sehr blutarm und verlaufen gestreckt. Rundzelleninfiltration des Krebsstroma findet sich nur hier und da in der Umgebung kleiner Gefässe. Eine ausgesprochene Bindegewebswucherung ist nirgends zu constatiren. Dagegen erscheinen die Alveolarsepten unter dem Druck der Geschwulst mitunter verdünnt, gelegentlich auch bis zu ihrem völligen Schwund wie bei Fall II.

Die im Krebs aufgefundenen kleinen und kleinsten Bronchen sind zum Theil völlig intact. Weder das Epithel, noch der bindegewebige Antheil ihrer Wand zeigen irgend welche Abweichungen von der Norm, abgesehen von einem vielleicht arteficiellen Losreissen des Epithels von der Wand einzelner Bronchiolen, in deren Lumen das im Uebrigen unveränderte Epithel noch zu finden ist.

Die meisten Bronchialverzweigungen jedoch sind an der Ausbreitung des Krebses wesentlich betheiligt. Ihr Lumen ist von Carcinompfröpfen erfüllt, die anscheinend an Ort und Stelle entstanden sind. Die kleinen Venen und die Lymphbahnen der Bronchialwandungen enthalten oft krebsige Thromben, ohne dass jedoch eine umfangreichere Injection dieser Kanalsysteme mit krebsigem Material vorhanden wäre. Das Bronchialepithel ist auch hier in der Regel normal. An den in Serienschnitten zerlegten Bronchialästchen lässt sich an keiner Stelle auch nur eine Andeutung von Wucherungsvorgängen entdecken. Schleimdrüsen fehlen allen im Krebs aufgefundenen Bronchen, obwohl einzelne derselben bereits kleinste Knorpelplättchen führen. Es ist dabei zu betonen, dass nirgends an der Bronchialwand Krebszellhaufen angetroffen werden, die nach Lage und Umfang etwa substituirend an die Stelle von Schleimdrüsen getreten sein könnten. — Eine vom Carcinom völlig durchwucherte Stelle im Bronchus konnte nicht aufgefunden werden.

Das Lumen der in den Krebs eindringenden Arterien ist stark, gelegentlich bis zur Obliteration vermindert, die Intima immer stark verdickt. Arterienlumen, Intima und Media sind überall vom Krebs frei geblieben. Nur in den Spalten des adventitiellen Bindegewebes einer allseitig von der

Geschwulst umgebenen Arterie, fanden sich krebsige Zellstränge. Die Venenwandungen sind bei Weitem weniger widerstandsfähig, hier wird Media und Intima durchbrochen, das Lumen, besonders der kleinen Venen, nicht selten vom Krebs thrombosirt.

In die Scheiden der vom Krebs bedrängten Nerven war die Geschwulst nicht eingedrungen.

Die unendlich zahlreichen kleinen Metastasen haben in der Pleura zu reichlicher Bindegewebsneubildung geführt. Die hier vorgefundenen Krebszellen zeigen unregelmässige, den Druckverhältnissen der Umgebung angepasste Formen. Regressive Veränderungen fehlen. Trotz der fast generalisirten Carcinomatose der Pleura ist eine eigentliche Injection des pleuralen Lymphgefässsystems, wie sie so häufig bei secundären Lungenkrebsen vorkommt, nicht vorhanden, vielmehr handelt es sich immer um ziemlich distincte Knötchen.

Epikrise zu Fall I. Kurz zusammengefasst, verlief der Fall unter folgendem klinischen Bilde: Anfangs linksseitige Recurrenslähmung; mässiges Emphysem; etwas Husten mit geringem, wenig charakteristischen Auswurf. Kurz vor dem Tode unter fortschreitendem Kräfteverfall Infiltration des linken Unterlappens. Nur einen Tag lang mässige Temperatursteigerung.

Das Auffallendste an dem Verlauf dieses Falles ist das späte, fast erst agonale Auftreten von prägnanten Erscheinungen, die eine ernstere Erkrankung der Athmungsorgane vermuthen lassen konnten. Dagegen war schon früh in der Recurrenslähmung ein Zeichen vorhanden, welches mit grosser Wahrscheinlichkeit auf eine raumbeengende Veränderung im Mediastinum hindeutete. Bei Abwägung der klinisch-diagnostischen Möglichkeiten war damit in erster Linie ein Aneurysma der Brustaorta nicht auszuschliessen. Gegen eine solche Möglichkeit sprach eigentlich nichts, natürlich auch nicht die kurz vor dem Tode aufgetretene Infiltration des linken Unterlappens. In zweiter Linie mussten die meisten anderen gelegentlich zu beobachtenden, nicht traumatischen Ursachen von einseitiger Recurrenslähmung in's Auge gefasst werden. Bei dem völlig fehlenden Nachweis tuberculöser oder syphilitischer Erkrankung im Körper konnten die aus diesen Infectionen sich ergebenden Möglichkeiten ohne allzugrosse Bedenken vernachlässigt werden. So blieben uns noch die viel häufigeren Neoplasmen des Mediastinums zu berücksichtigen. Um zwischen dieser Möglichkeit und einem Aneurysma zu ent-

scheiden, fehlte jeder Anhalt. Noch viel weniger hätte man sich über die Natur und den genauen Sitz einer eventuellen Neubildung Vorstellungen machen dürfen; höchstens liess sich vermuthen, dass der eingenommene Raum bei dem Mangel anderer Compressionserscheinungen nicht sehr gross sein würde.

Man musste sich also mit der Annahme begnügen, dass die mechanischen Bedingungen, unter denen die Brusteingeweide normaler Weise stehen, irgend eine, wahrscheinlich nicht sehr hochgradige Veränderung erlitten hatten.

Diese Annahme wurde durch die anatomische Untersuchung bestätigt. Man fand als Ursache der Raumbeengung eine etwa taubeneigrosse carcinomatöse Lymphdrüse, die den N. recurrens sin. und gleichzeitig in mässigem Grade die Trachea comprimirte. Die Compression der letzteren war zu gering, als dass sie eine stärkere Beeinträchtigung der Athmung hätte verursachen können. Dagegen wäre es einer genauen tracheoskopischen Untersuchung vielleicht geglückt, die Formveränderung der Trachea zu Gesicht zu bringen. Das eigentliche Bronchialcarcinom war noch viel weniger als der Drüsentumor geeignet, die Athmung zu behindern, da der Krebs dort, wo er etwas mehr in das Bronchiallumen hineinragte, exulcerirt war. Vielleicht hatte vor der klinischen Beobachtung eine beträchtlichere Stenose des Bronchus bestanden; wenigstens scheinen die ausgedehnten Bronchektasien in dem Bereiche des befallenen Astes auf etwas Derartiges hinzudeuten.

Wenn wir nun zur Beurtheilung der speciellen anatomischen Befunde übergehen, so ist der wichtigste der, dass sich der Krebs schon für die makroskopische Untersuchung als reiner Bronchialkrebs ohne Betheiligung des Lungenparenchyms, präsentirt. Nur das peribronchiale Gewebe hat ausser der eigentlichen Bronchialwand noch Antheil an der Neubildung.

Die Ausbreitung der krebsigen Wucherung im Gewebe findet theils in den Lymphgefässen und Lymphspalten des Bindegewebes statt, theils in und auf Kosten des den Krebs fast überall umfassenden jungen Granulationsgewebes. Auch die nächstgelegenen Lymphdrüsen sind noch infiltrirt.

Das Carcinom ist ein kleinzelliger Cylinderzellenkrebs von drüsenähnlichem Bau.

An einer Stelle, wo die Bronchialschleimhaut völlig durch Neubildung ersetzt ist, fehlt jeder Rest der normal hier vorhandenen Epithelien. Auch in der Umgebung des Krebses ist vom Deckepithel nichts mehr vorhanden, es ist ulcerirt. Das Epithel der Schleimdrüsenausführungsgänge dagegen ist normal erhalten, während die Schleimdrüsen selbst in der Nähe des Carcinoms gewuchert sind. Und zwar wiederholen sich nicht einfach die normalen Formen der hier ursprünglich vorhandenen Drüsen. Vielmehr wachsen die Schleimdrüsentubuli zunächst zu langen Schläuchen, schliesslich zu soliden, verzweigten Zapfen aus, deren Continuität an manchen Stellen durch das Auftreten von Spalten gefährdet erscheint. Ein Zusammenhang solcher Gebilde mit Krebsnestern, also Uebergangsbilder zwischen Schleimdrüsenepithel und Krebs, finden sich nicht.

Epikrise zu Fall II. Eine in ihrer Massenhaftigkeit und raschen Wiederholung bald tödtliche Hämoptoe bildet den kurzen klinischen Krankheitsverlauf dieses Falles. Die Diagnose war unmöglich. Die Section zeigte als Quelle der Blutung eine Continuitätstrennung des rechten Hauptastes der Lungenarterie, entstanden durch den Zerfall eines in die Gefässwand eingedrungenen Carcinoms. Das ulcerirte Neoplasma sitzt im rechten Hauptbronchus dicht unterhalb der Bifurcation. Es hat sich fast ausschliesslich in der Bronchialwand, im mediastinalen Bindegewebe und in den Wandungen der das letztere durchziehenden grossen Gefässe — Venen und Arterien — verbreitet. Auf diesem Wege ist die Geschwulst bis in den oberen hinteren Zipfel des Atrium sinistrum gewuchert. Den Bronchialverzweigungen folgt der Krebs bis in die Aeste 3. und 4. Ordnung, erst hier in geringem Umfange auch auf das Lungenparenchym übergreifend. Die Ausbreitung findet im Allgemeinen auf dem Wege des Lymphgefässsystems und der Saftspalten statt, nur im Lungenparenchym wuchert der Krebs frei in die Alveolarlumina hinein. In allen Schichten der Bronchialschleimhaut bildet der Krebs Zapfen, deren peripherische Zellen cylindrische bezw. Spindelform haben und in deren Tiefe sich platte Zellen und ge-

schichtete „Kugeln“ finden. Der Krebs zeigt vielfach Verhornung, die stets vom Centrum der Zellnester ausgeht. Das normale Epithel des afficirten Bronchialabschnitts fehlt, die Schleimdrüsen sind zum Theil von Krebsnestern substituirt, theils zeigen sie interstitielle Entzündung, theils intensive Wucherungsvorgänge. In den von Krebsmassen erfüllten Lungenalveolen ist das Alveolarepithel verloren gegangen, in den benachbarten Alveolen findet sich dagegen keine Veränderung.

Epikrise zu Fall III. Das Krankheitsbild wird ganz von den Symptomen einer schweren cerebralen Heerderkrankung beherrscht. Die daneben bestehende Bronchitis, die zunehmende Kachexie, welche ja zweifellos von dem anatomischen Grundleiden, der Carcinose, abhängig waren, konnten intra vitam als postapoplektische Erscheinungen angesehen werden, während Symptome, die mit Nachdruck auf eine primäre Lungenerkrankung hinwiesen, völlig fehlten. Eine Bemerkung über den Befund des Augenhintergrunds und über Prüfung des Sehvermögens ist in der Krankengeschichte nicht enthalten; doch selbst, wenn die Gehirnerkrankung als Neubildung richtig erkannt worden wäre, hätte man wohl keinen rechten Anlass gefunden, in der Lunge ebenfalls einen Tumor zu suchen.

Die Section ergab als wichtigsten Befund den primären Krebs in der Lunge und die durch Metastasen verursachte Zerstörung grosser Abschnitte des Centralnervensystems.

Der Lungentumor war, so sehr er an dem allgemeinen Körperverfall mitschuldig sein mochte, durch Ausdehnung und Lage kaum geeignet, die Respiration wesentlich zu beeinträchtigen. Das ausser Function gesetzte Stück Lunge war nur ein mässiger Theil des linken Unterlappens. Die gleichzeitig und beiderseits bestehende adhäsive Pleuritis, eine an sich ja nicht gleichgültige Erkrankung, ist hier wohl in der Hauptsache nicht als Folgeerscheinung sondern als zufällige Complication der Neubildung in Folge älterer, ausgeheilter Spitzentuberculose anzusehen. Compression wichtiger Organe, Gefässe oder Nerven (wie bei Fall I), ist nicht zu constatiren.

Der klinisch vorherrschende Symptomencomplex war demnach

bedingt durch die metastatische Verschleppung des Carcinoms in das Gehirn. Die vorerst kleinen Metastasen in der Lunge und Leber würden wohl auch bei längerer Erhaltung des Lebens keine ernsten Erscheinungen gemacht haben.

Von anatomischen Einzelheiten des Lungenbefunds sind folgende hervorzuheben. Im linken Unterlappen führt ein Bronchus 3. Ordnung in den primären Tumor, dessen Gruppirung den Bronchialast als Centrum des Ganzen erscheinen lässt, so dass man den Eindruck erhält, dass hier der Ausgangspunkt des Prozesses zu suchen ist. In diesem Bereich haben die Neubildungsmassen Bronchen und Lungenparenchym in gleicher Weise ergriffen, das Ganze bildet einen abgerundeten, ziemlich soliden Tumor von theils mehr scirrhöser, theils mehr markiger Consistenz.

Die mikroskopische Verbreitung der Geschwulst im Bronchus erfolgt in den Lymphbahnen und Gewebsspalten der Schleimhaut und vorzugsweise des peribronchialen Gewebes; im Lungenparenchym wuchert der Krebs in den Alveolarräumen und den Spalten des interlobulären Bindegewebes. Die interalveolären Lymphgefässe sind nicht betheiligt. Die oberhalb und unterhalb des soliden Tumors anschliessenden Bronchialverzweigungen sind frei von Krebs.

Die Zellen des Carcinoms sind ziemlich gross, cylindrisch und neigen zu schleimiger Entartung. Der cylinderzellige Charakter der Neubildung ist besonders ausgesprochen in den das Lunpenparenchym substituirenden Partien. Uebergänge zu platten Epithelformen finden sich nicht. Dagegen ist die Zellform eine polymorph-polyedrische in sehr zahlreichen Krebsalveolen des Lungenparenchyms, sowie in der ganzen Ausbreitung des Krebses im Bronchialbaum.

Das normale Flimmerepithel des Bronchus ist im Bereich des Tumors fast völlig verloren gegangen; hier und da finden sich noch geringe Reste, an denen sich aber nirgends Wucherungsvorgänge abspielen. Die Ausführungsgänge der Schleimdrüsen verhalten sich, soweit sie noch vorhanden, normal. Die Schleimdrüsen selbst sind, wo ihre Stelle nicht von Krebs eingenommen wird, hochgradig gewuchert, besonders an der Krebsgrenze. Hier unterscheiden sich die Wucherungen

von normalen Drüsentubulis ausser durch ihre Länge und vielfache Verästelung oft auch durch ihre Auskleidung mit kleinen, niedrigen, cubischen Zellen, sowie durch den Mangel einer Membrana propria und eines centralen Lumens. Abschnürungen mit Bildung von isolirten Zellhaufen, directe Uebergangsbilder zwischen den Wucherungen und dem Krebs, finden sich nicht.

Im Lungenparenchym findet der Krebs seine Ausbreitung in dem interlobulären Gewebe, sowie in grosser Ausdehnung in den ursprünglichen Lungenalveolen. Das normale Lungenalveolarepithel ist hier verloren gegangen. Der Krebs kriecht in oft einschichtiger Zelllage auf den Alveolarwandungen hin und ragt mit papillären Erhebungen in deren Lumen.

In den dem Krebs benachbarten Partien des erhaltenen Lungenparenchyms finden sich entzündliche Veränderungen der Alveolarsepten und mit Desquamation verbundene Wucherungserscheinungen am Alveolarepithel. Irgendwelche morphologische Beziehungen zwischen diesem und den Zellen des angrenzenden Carcinoms lassen sich nicht constatiren.

In den älteren Theilen des Krebses, auch in den Metastasen, mit Ausnahme der offenbar noch sehr jungen Leberknoten, finden sich in grosser Zahl concentrisch geschichtete Körper mit den Eigenschaften der Siegert'schen[48] Corpora flava.

Epikrise zu Fall IV. Bei einer vor längerer Zeit syphilitisch inficirten Frau trat angeblich nach einer Erkältungsursache diffuse Bronchitis und linksseitige Pleuritis exsudativa auf. In dem serösen, nicht hämorrhagischen Exsudat fanden sich ausser einigen Leukocyten keine zelligen Elemente. Entsprechend der Grösse des Ergusses bestand heftigste Dyspnoe und bald trat auch Herzschwäche ein. Wegen Indicatio vitalis schritt man zur Punction, dabei erfolgte der Exitus im Collaps.

Bis zum Auftreten des Pleuraexsudats hatte sich die Frau von Seiten ihres Respirationstractus einer scheinbar völligen Gesundheit erfreut. Nachher war in der Pleuritis natürlich nur das Symptom der Diagnose zugänglich. Das anatomische Grundleiden wurde nicht einmal in den Bereich diagnostischer Erörterung gezogen, da dem entleerten Exsudat jede auffällige Bei-

mengung fehlte. Erst bei der Section zeigte sich als Ursache des Ergusses eine ausgedehnte Pleuracarcinose, ausgehend von einem kleinen, umschriebenen Tumor im subpleuralen Lungengewebe.

Der primäre Krebs konnte, abgesehen von seiner Betheiligung bei der Exsudatbildung, an der Entstehung der schweren Dyspnoe seiner Grösse und Lage nach unmöglich betheiligt sein; da der durch ihn bedingte Verlust an functionsfähiger Athemfläche minimal war. Er ist von Wallnussgrösse und sitzt im linken Oberlappen. Trotz der Kleinheit der Geschwulst findet sich im Centrum bereits ein Erweichungsheerd. Beziehungen zu einem grösseren Bronchialast sind nicht vorhanden, nur Bronchiolen von etwa 1 mm Durchmesser sind im Tumor anzutreffen. Seine vorwiegende Ausbreitung findet das Carcinom im Lungenparenchym, hier wuchert es an der Peripherie continuirlich in benachbarte Lungenalveolen hinein. Das Epithel der neubefallenen Alveolen bleibt zunächst unverändert. Erst wenn der Alveolarraum vom Krebs völlig erfüllt ist, verschwindet das normale Epithel, ohne, dass vorher Bilder auftreten, welche als progressive Umwandlungsformen desselben gedeutet werden könnten. Die interalveolären Lymphbahnen enthalten keine Krebszellen. Dagegen führen die im Tumor verlaufenden kleinen Bronchen zum Theil krebsige Pfröpfe, die an Ort und Stelle entstanden zu sein scheinen. In den Bronchialwandungen sind Venen und Lymphgefässe vom Krebs thrombosirt. Nirgends finden sich in der Mucosa Krebsmassen von grösserem Umfang.

Das Bronchialepithel ist intact, oft sogar dort in ganz normalen Formen erhalten, wo das Bronchiallumen von einem Krebspfropf völlig erfüllt ist. Schleimdrüsen wurden in den durch den Krebs ziehenden Bronchialästchen nicht gefunden, obwohl einzelne der letzteren bereits kleine Knorpelplättchen führen. Andererseits finden sich hier auch keine Krebsnester, welche nach Lage und Ausdehnung als krebsige Substitute von Schleimdrüsen angesehen werden könnten.

In dem subpleuralen Lymphgefässnetz lässt sich eine metastatische Ausbreitung verfolgen, jedoch ohne vollständige Injection seiner Lichtung.

Wie mannichfaltig der klinische Verlauf des primären Lungencarcinoms sein kann, und welche oft unüberwindlichen Schwierigkeiten der Differentialdiagnose erwachsen müssen, davon geben schon die wenigen hier mitgetheilten Fälle eine Andeutung. Passow[14] hat kürzlich in einer Berliner Dissertation den Versuch gemacht, ein klinisches Bild der Krankheit zu entwerfen*). Er hat unter sehr vollständiger Berücksichtigung der Literatur alle Beobachtungen, die bisher in der Casuistik des primären Lungenkrebses gemacht wurden, zusammengestellt. Ich glaube, besonders, was literarische Notizen betrifft, auf eine Wiederholung des dort Gebotenen verzichten zu dürfen. Da jedoch Passow bei seiner Darstellung etwas einseitig die einzelnen Symptome an einander gereiht hat, ohne sie zu einem Gesammtbilde zu vereinigen, so ist es nicht leicht, sich aus seiner Schilderung eine klare Vorstellung von dem gewöhnlichen Krankheitsverlauf zu machen. Besonders finde ich die häufigen, durch die Geschwulst mittelbar bedingten Complicationen von Seiten des Respirationsapparates nicht genügend gewürdigt. Eine Statistik über die Häufigkeit einzelner Symptome hätte keinen Zweck, da die Natur der Krankheit meist erst bei der Obduction erkannt wurde und eine umfassende Krankengeschichte deshalb in vielen Fällen fehlt.

Unter den klinischen Krankheitsbildern möchte ich zwei Hauptgruppen unterscheiden, die sich im Wesentlichen auch anatomisch, und zwar nach dem speciellen Sitz der Neubildung in der Lunge, von einander trennen lassen.

Für den klinischen Beobachter stehen bei der ersten Gruppe die physikalisch nachweisbaren Veränderungen auf den Lungen während des ganzen Krankheitsverlaufs im Vordergrund der Erscheinungen. Die hierhergehörigen Krebse sitzen fast immer entfernt von der Lungenwurzel in den Bronchialverzweigungen zweiter oder niederer Ordnung (Fall III und IV). Bei der zweiten Gruppe, meist Carcinomen der Lungenwurzel oder deren nächster Umgebung, können zwar auch, und besonders auch schwerste subjective Symptome von Seiten der Athmungsorgane (Orthopnoe) auftreten, gewöhnlich aber treten diese

*) Die Arbeit von Hofmann[47] über das gleiche Thema behandelt primäre und secundäre Geschwülste, Carcinom und Sarcom nicht getrennt.

Erscheinungen zurück gegen die Folgen einer Ausdehnung der Neubildung im Mittelfellraum, gegen die Symptome eines Mediastinaltumors (Fall I und II).

Beiden Gruppen gemeinsam sind natürlich diejenigen Erscheinungen, welche dem Krebskranken als solchen zukommen, nehmlich Krebskachexie und Metastasenbildung, ferner noch zwei Symptome, welche auf eine Erkrankung der Luftwege ganz allgemein hinweisen, Husten und Auswurf.

Die Kachexie ist in manchen Fällen das erste Symptom. Sie kann in früher Zeit schon so deutlich ausgebildet sein, dass dadurch allein der Verdacht auf eine im Körper sich entwickelnde maligne Neubildung geweckt wird. Mitunter tritt die Kachexie aber auch erst auf, wenn schon andere schwere Erscheinungen das Krankheitsbild eingeleitet haben, und nicht selten, namentlich bei sehr langsam wachsenden Krebsen, fehlt sie völlig. In den hier beschriebenen Fällen war sie nur einmal hochgradig vorhanden, nehmlich in Fall III; bei I und IV war sie kaum angedeutet, und im II. Falle wird klinisch wie anatomisch das Fehlen der Kachexie hervorgehoben.

Oft nur in dem Maasse, in dem die Kachexie sich geltend macht, wird das subjective Wohlbefinden der Kranken beeinträchtigt. Auf den Sitz des Leidens localisirte eigentliche Schmerzen, die bei Aneurysmen der gewöhnlichen Annahme nach ziemlich häufig vorkommen, muss ich mit Albert Fränkel[14] als entschieden selten bei Lungencarcinom bezeichnen, obwohl sie gelegentlich einen sehr hohen Grad erreichen können. Oefter als eigentliche Schmerzen werden ein eigenthümliches Spannungsgefühl, tief in der Brust, und ähnliche dunkle Empfindungen von den Patienten angegeben.

Ueber die Häufigkeit und die Vertheilung der Metastasen werde ich unten einen anatomisch-statistischen Ueberblick geben, hier sollen sie nur insoweit berücksichtigt werden, als sie klinisches Interesse haben.

Da ist besonders hervorzuheben, dass es entschieden zu den Ausnahmen gehört, wenn die der Palpation zugänglichen Lymphdrüsen krebsig infiltrirt sind. Selbst in solchen Fällen, wo die bronchialen und trachealen Lymphdrüsen in grosser Ausdehnung krebsig sind, und wo zahlreiche andere Metastasen in weit ent-

fernten Organen bestehen, findet sich, wie es nach dem anatomischen Verlauf der Lymphgefässe nicht anders zu erwarten ist, nur recht selten der Krebs in den Drüsen der Fossae supra- und infraclaviculares, des Nackens und der Achselhöhlen. Man darf deshalb das Ausbleiben derartiger Drüsenschwellungen nicht als ein gegen die Diagnose Lungenkrebs sprechendes Symptom verwerthen. In meinen Fällen fehlten sie immer.

Von Metastasen in lebenswichtige innere Organe hatten bei Fall III solche in's Gehirn schwere klinische Symptome gemacht, so schwer, dass sie den Prozess auf der Lunge nebensächlich erscheinen liessen. Aehnliche Beobachtungen sind in der Literatur mehrfach niedergelegt. Andererseits giebt es auch Fälle, wo zahlreiche und schon ziemlich grosse Gehirnmetastasen überhaupt keine klinischen Erscheinungen hervorriefen.

Klinisch interessant und diagnostisch wichtig sind die Metastasen in das Unterhautzellengewebe (Handford, Japha) und in oberflächlich gelegene Skeletmuskeln (dieselben Autoren). Doch das sind nur ganz gelegentliche, fast einzig dastehende Befunde.

Häufiger und deshalb von viel grösserer praktischer Wichtigkeit ist die metastatische Verbreitung des Carcinoms innerhalb der Brusthöhle, speciell auf die Pleura. Die in Folge hiervon entstehende Pleuritis zeigt, wie in Fall IV, mitunter keine Eigenthümlichkeiten, welche zur Aufklärung der Diagnose dienen können. In anderen Fällen ist das Exsudat hämorrhagisch, oder es kann eigenthümlich gequollene Zellen enthalten, die von manchen Autoren für charakteristisch gehalten werden (Fränkel u. A.). Erscheinungen, welche von Metastasen in die nächste Umgebung der an der Lungenwurzel sitzenden Krebse hervorgerufen werden, ebenso von Metastasen in die Lunge selbst, sind klinisch von den Symptomen der primären Geschwulst nicht zu trennen. Sie werden deshalb hier übergangen.

Husten kann in seltenen Fällen während des ganzen Krankheitsverlaufs fehlen (so bei Fall II). Wenn er ohne Auswurf besteht, kann er nach Passow[14] durch Pleurareizung, nach Boyd[70] und Handford[73] durch den Reiz hervorgerufen werden, den die Neubildung auf die Nerven der umgebenden

Bronchialschleimhaut ausübt. Die letztere Art des Hustens kann beim Fortschreiten der Krankheit wieder verschwinden, wenn die vorher gereizten Nervenfasern durch das wuchernde Carcinom zerstört sind.

Auswurf dürfte wohl nie ganz fehlen, doch ist er manchmal so gering und unauffällig, dass er leicht übersehen wird. So hat der Kranke II selbst niemals Auswurf bemerkt, in Fall I bestand das Sputum nur aus etwas zähem, weisslichen Schleim. In der Mehrzahl der Fälle wird jedoch reichlicher, schleimig-eitriger Auswurf entleert. Der Form nach ist das eitrige Sputum geballt, auch münzenförmig; nicht selten ist es dabei fötid. Von abnormen Beimengungen ist in erster Linie Blut zu erwähnen. Nach einem Citat bei Boyd[10] fand Bennett in mehr als der Hälfte von 49 Fällen Hämoptysen, Walshe noch weit häufiger. Das Blut kann in allen bei der tuberculösen Lungenphthise beobachteten Formen, von einzelnen kleinen Blutstreifchen angefangen, bis zur schwersten unmittelbar tödtlichen Hämoptoe (Fall II), auftreten. Als charakteristisch für maligne Lungentumoren wird oft ein himbeergeleeähnliches Sputum bezeichnet; nach den casuistischen Aufzeichnungen ist es bei primärem Carcinom sehr viel seltener, als man nach den Lehrbüchern erwarten sollte. Etwas häufiger wird es bei secundären Lungenkrebsen gefunden. Es entsteht durch eine sehr innige Vermischung kleiner Mengen Blut mit glasigem Schleim. Grasgrüner Auswurf bei Lungentumoren ist mir nur vom Sarcom bekannt. Neben Blut können sich elastische Fasern, Krystalle, verschiedene Arten von Mikroorganismen, — überhaupt alle Bestandtheile eines für destructive Prozesse in der Lunge charakteristischen Sputums finden.

Für die Diagnose ausschlaggebend wird die Untersuchung des Sputums dann, wenn sich dabei sicher zu erkennende Krebselemente finden. Allerdings wird man sich nicht mit der Auffindung einzelner „Krebszellen von epithelialem Charakter“ begnügen dürfen, erst der Befund eines ganzen ausgeworfenen Gewebsfetzchens von krebsiger Struktur, wie ihn in einem Falle von Ehrich[39] Marchand erhoben hat, ist für die Diagnose beweisend. Meist wird das Auffinden von solchen Stückchen Carcinomgewebe dadurch erschwert, dass das

Sputum, sobald der Krebs einmal ulcerirt ist, sehr reichlich wird, und dass dann die etwa mit expectorirten Geschwulstpartikelchen in der Menge des Auswurfs verschwinden.

Jedenfalls sollte man nicht versäumen, in allen Fällen sehr hartnäckiger, besonders eng umschriebener Bronchitis, das Sputum einer wiederholten sorgfältigsten Untersuchung im frischen Zustande zu unterwerfen, auch wenn makroskopisch keine Besonderheiten auffallen.

Kommen wir nun zu denjenigen klinischen Erscheinungen des primären Lungenkrebses, auf Grund deren ich eine Eintheilung in die oben angedeuteten zwei Hauptgruppen treffen möchte, so umfasst die erste Gruppe vorwiegend diejenigen Fälle, bei denen anatomisch die Neubildung entfernt von der Lungenwurzel, ausschliesslich in den feineren Bronchialästen oder im Lungenparenchym ihren Sitz hat.

Das Krankheitsbild ist Anfangs meist eintönig. Befällt der Krebs vorwiegend die Bronchialwand, so findet man längere Zeit nur die Erscheinungen einer umschriebenen Bronchitis: verschärftes Inspirium mit geringem zähen Rasseln, keine Veränderung des Percussionsschalls, oder höchstens ganz leichte Dämpfung; über dieser leicht abgeschwächtes oder fast aufgehobenes Athemgeräusch. Wird der zuführende Bronchus ganz verschlossen, oder wird durch eine stärkere Verdickung aller Bronchialwände das zwischenliegende Lungenparenchym comprimirt, so entstehen Atelektasen und Sklerosirung des Lungengewebes. Wir finden dann Zeichen einer intensiven chronischen Verdichtung, eine sehr derbe Dämpfung, darüber leises Bronchialathmen oder absolut aufgehobenes Athemgeräusch. Dieselben Erscheinungen finden sich, wenn das Lungenparenchym und die Verzweigungen des Bronchialbaums gleicher Weise vom Krebs infiltrirt sind.

Dieser Symptomencomplex hat so viel Aehnlichkeit mit demjenigen mancher Fälle von tuberculöser Lungenphthise, dass eine Differentialdiagnose, abgesehen von etwaigen ausschlaggebenden Befunden im Auswurf, sehr schwierig, oft unmöglich ist. Einige Abweichungen dürften immerhin geeignet sein, dem diagnostischen Unvermögen manchmal zu Hülfe zu kommen. So kann man gelegentlich den Umstand verwerthen, dass der Lungenkrebs

im Gegensatz zur Phthise nur ausnahmsweise in der Spitze beginnt. Ferner kann in Betracht gezogen werden, dass die Ausdehnung der Dämpfung, die bei Phthise hinten in der Regel am grössten ist, beim Lungenkrebs vorn ebenso gross oder noch grösser sein kann, wie auf dem Rücken. Vollständige Consolidirung eines grösseren Lungenabschnittes mit gänzlicher Aufhebung des Athemgeräusches kommt bei Phthise kaum vor, wohl aber bei Carcinom. Dagegen dürfte fehlender oder nur stark abgeschwächter Stimmfremitus als Folge von krebsigem Bronchialverschluss selten zur Unterstützung der Diagnose herangezogen werden, da ja in Folge von häufiger Schwartenbildung bei Tuberculose der Stimmfremitus ebenfalls grosse Differenzen zeigt. Auf den Umstand, dass die Fortleitung der Herztöne durch solide Tumoren besser als durch pleuritische Exsudate erfolgt, hat Curschmann aufmerksam gemacht.

Sind keine Metastasen vorhanden, die mit klinischen Symptomen einhergehen, so kann die Krankheit in der oben geschilderten Weise Monate lang bestehen, ohne dass bedrohliche Erscheinungen auftreten, vor Allem, ohne dass die Kachexie oder das locale Fortschreiten des Prozesses direct zum Exitus führen. In solchen Fällen treten schliesslich meist Complicationen ein, welche ihrerseits den Bestand des Lebens gefährden und die von der Zeit ihres Eintritts dem vorher fast harmlos erscheinenden Krankheitsbild einen mehr acuten, mitunter geradezu stürmischen Charakter geben.

Die häufigste und oft zuerst einsetzende Complication ist ein Flüssigkeitserguss in die Pleurahöhle. Meist besteht er einseitig. Er kann, wie z. B. in Fall IV, ohne jede charakteristische Eigenthümlichkeit auftreten. Mitunter bleibt das Flüssigkeitsquantum gering, öfter steigt es sehr rasch an und wird nach einer Punction eben so rasch wieder ersetzt. An ungewöhnlichen Beimengungen enthält das Exsudat häufiger Blut, seltener sind sehr grosse, von Quincke und A. Fränkel für Pleuraendothelien gehaltene Zellen in „hydropischer und vacuolärer Degeneration“. Diese von manchen Autoren (Japha, Fränkel) für Pleuraergüsse in Folge von Tumoren als pathognomonisch angesehenen Zellen finden sich aber selbst dann nicht regelmässig, wenn ausgedehnteste Carcinose der Pleura

besteht. Fürbringer[75] beobachtete einen Fall, wo solche hydropisch geblähte Zellen nachweislich aus Carcinomzellen hervorgingen.

Mannichfaltig sind die Complicationen in der Lunge selbst.

In der Umgebung der Neubildung können entzündliche Prozesse mit den entsprechenden klinischen Erscheinungen, als Fieber, Auswurf, Dämpfung, Bronchialathmen, oft sehr plötzlich und gelegentlich in grosser Ausdehnung auftreten. Ein von der Geschwulst als solcher ausgehender Entzündungsreiz ist wohl nur selten die alleinige Ursache. Viel häufiger ist es der Zerfall der Neubildung und die bei Berührung der Zerfallsheerde mit der Athmungsluft fast unausbleibliche Infection des absterbenden Gewebes, welche die Entzündung unmittelbar hervorrufen. Die durch Bronchialstenosen im erkrankten Bezirk bedingte Erschwerung der Respiration und Expectoration giebt in den peripherisch davon gelegenen Bronchialabschnitten nicht selten zur Entstehung von Bronchektasien und schliesslich bronchektatischen Cavernen Anlass. Letztere ulceriren, in ihrer Höhle häufen sich, falls der Inhalt stagnirt, putride Massen. Diese Massen bilden ein Depot von äusserst infectiösem Material, das bei den ungünstigen Athmungsverhältnissen und bei dem sehr wechselnden Abschluss der Cavernen in Folge Neubildung und Wiederzerfall der Geschwulst in den Bronchialästen, leicht einmal Gelegenheit findet, über einen vielleicht schon erkrankten Lungenabschnitt ausgebreitet zu werden. Schwerste putride und gangränöse Prozesse, mit theils schleichendem, theils ganz acutem Verlauf, sind die Folge.

Es wurde schon erwähnt, dass die Symptome vor dem Eintritt solcher Complicationen sehr geringe sein können. Der Arzt wird sie daher in den meisten Fällen, wenn überhaupt, nur zufällig zu beobachten Gelegenheit haben. Wenn ich hier beiläufig noch erwähne, dass beim Lungenkrebs Fieber so lange zu fehlen pflegt, als keine fiebererregenden Complicationen auftreten, so wird es verständlich, dass die secundären Erkrankungen des Respirationsapparats häufig als primäre, acut und spontan einsetzende Prozesse imponiren, deren Aetiologie für den beobachtenden Arzt zunächst vollständig dunkel bleibt.

Je plötzlicher dann die schwere secundäre Erkrankung einen noch wenig heruntergekommenen Körper befällt, um so intensiver ist die Reaction und um so mehr können die Symptome eine selbständige Erkrankung vortäuschen.

Einen Fall, welcher diese Vorgänge in ausgezeichneter Weise zeigte, hatte ich in meiner jetzigen Stellung an der Leipziger medicinischen Klinik zu beobachten Gelegenheit. Mein hochverehrter Chef, Herr Geheimrath Curschmann, hat mir die Benutzung der Krankengeschichte freundlichst gestattet, wofür ich ihm auch an dieser Stelle meinen besten Dank ausspreche.

Da die eingehendere anatomische Untersuchung noch nicht abgeschlossen ist, will ich die Krankengeschichte hier nur auszugsweise wiedergeben.

50jähriger, sehr kräftiger Mann K., von colossalen Körperdimensionen, der den französischen Feldzug ohne Erkrankung mitgemacht hat, bekam in anscheinend bester Gesundheit einen Schüttelfrost und gleichzeitig heftiges Stechen in der Brust. Der Arzt diagnosticirte eine Lungenentzündung. Die Erscheinungen gingen schnell zurück; Pat. konnte schon nach 14 Tagen wieder ausgehen und seinem Schneiderhandwerk obliegen. Weitere 4 Wochen später neue acute Erkrankung mit Schüttelfrost und Brustst echen. Jetzt begann auch starker Husten mit zunächst reichlichem, gelben Auswurf. Gleichzeitig traten schwere Allgemeinerscheinungen: grosse Abgeschlagenheit, Fieber, Ekel vor jeder Nahrungsaufnahme, Erbrechen, Schlaflosigkeit hinzu, wegen deren Pat. in das Krankenhaus gebracht wird. Zustand bei der Aufnahme am 19. Juli 1895: Mässig fiebernder Mann in gutem Ernährungszustand, mit angestrengter Athmung ohne wesentlich erhöhte Respirationsfrequenz und mit kaum erhöhter Pulszahl. Auffallende Unruhe, ängstlicher Gesichtsausdruck. Klagt über Schmerzen in der Brust, besonders links. Die Lungengrenzen sind etwas erweitert, das Zwerchfell nach unten gedrängt. Links hinten findet sich über dem unteren Theil der Scapula eine kleine, etwas tympanitisch klingende Dämpfung, über der kein deutliches Athemgeräusch, dagegen ein leises pleuritisches Reiben zu hören ist. Ueber den übrigen Lungenabschnitten spärliche, trockene bronchitische Geräusche. Auswurf gering, nicht fötid.

Am 21. Juli Mittags beginnt ganz plötzlich die Expectoration von massenhaftem fötiden, dreischichtigen Sputum, gleichzeitig Auftreten stärkster Dyspnoe. Die Temperatur sinkt dabei zur Norm (Collapstemperatur?), während die Pulsfrequenz steigt und die Herzthätigkeit an Kraft deutlich nachlässt.

Schon jetzt, noch mehr aber in den folgenden Tagen bis zum Exitus, tritt eine immer mehr zunehmende und immer mehr sich verallgemeinernde

heftigste Bronchitis auf, mit andauernd fötidem Sputum, wieder einsetzendem, diesmal hohen Fieber und zum Schluss schwerster Dyspnoe. Bei der Percussion ist der Schall an verschiedenen Stellen abgeschwächt, doch nirgends sehr deutlich und nirgends mit scharfer Dämpfungsgrenze. — Nach einigen Tagen stärkere Herzschwäche, rascher Kräfteverfall, schliesslich leichte Benommenheit, in welcher am 27. Juli der Tod erfolgt.

Der rasche Eintritt eines so schweren Allgemeinzustandes, der auffällige Contrast zwischen Dyspnoe und relativ geringen physikalischen Symptomen von seiten der Lungen bei intactem Herzen liessen zuerst den Gedanken an eine acute Miliartuberculose aufkommen. Diese Vermuthung musste einer anderen weichen, als die massenhafte Expectoration fötiden Sputums einsetzte. Es wurde in hohem Maasse wahrscheinlich, dass irgendwo in der Lunge ein Depot putriden Materials vorhanden war, durch dessen schubweise Ausstreuung die ersten acuten Attacken entzündlicher Lungenerscheinungen hervorgerufen worden waren. Jetzt musste sich derselbe Vorgang in grösster Ausdehnung wiederholt haben. — Ueber die speciellere Natur des ursprünglichen Heerdes konnte man sich keine bestimmten Vorstellungen machen.

Die Obduction ergab primären Krebs im linken Unterlappen, Stenose des linken unteren Bronchus zweiter Ordnung, peripherisch von dieser Stenose einige kleine bronchiektatische Cavernen. Daneben fand sich schwerste, ganz diffuse, eitrige, bezw. fötide Bronchitis, zahlreiche bronchopneumonische Heerde mit vieler Orts beginnendem, auch schon fortgeschrittenerem gangränösen Zerfall.

Neben den entzündlichen und destruirenden Prozessen im Lungenparenchym sind es regressive Veränderungen in der Geschwulst selbst, welche gelegentlich zu klinischen Symptomen Anlass geben. Sie können, falls die Expectorationsverhältnisse durch Communication des Erweichungsheerdes mit einem Bronchus besonders günstige sind, zu Höhlenbildung führen, und so tuberculöse Cavernen vortäuschen. Verwechselungen sind um so eher möglich, als es dabei manchmal zu Hämoptysen kommt, die sich zwar oft wiederholen können, aber nur selten durch ihre Massigkeit gefährlich werden oder gar unmittelbar den Tod herbeiführen.

Die tiefsitzenden Lungenkrebse rufen demnach in dem befallenen Organ eine ganze Kette von Zuständen hervor, deren klinische Erscheinung sich zwischen den Symptomen leichtester entzündlicher und schwerster destructiver Prozesse bewegen kann.

Die Symptome der am Lungenhilus sich entwickelnden

Krebse lassen sich vorwiegend aus der mechanischen Wirkung dieser Geschwülste herleiten. Den topographischen Verhältnissen entsprechend werden zuerst die grossen Luftwege, dann die grossen Gefässe und Nervenstämme des Mediastinums, schliesslich in selteneren Fällen der Oesophagus und die Wirbelsäule mit der Medulla spinalis durch die Ausdehnung der Geschwulst in Mitleidenschaft gezogen. Es ist also im Wesentlichen ein Bild, wie es auch von Mediastinaltumoren anderer Herkunft wohlbekannt ist.

Verengerung der Trachea und Verengerung oder Verschluss der Hauptbronchen kann durch das Wachsthum der Neubildung im Innern und durch Compression dieser Organe von aussen zu Stande kommen. Beide Male ist die Folge eine allmählich sich entwickelnde und nicht selten bis zu den höchsten und martervollsten Graden gesteigerte Dyspnoe. Athembeschwerden können — abgesehen von der durch Complicationen wie Pleuraexsudate verursachten Dyspnoe — natürlich auch bei den tiefsitzenden Lungenkrebsen auftreten; die schwereren Grade der Dyspnoe gehören aber fast immer den Hiluskrebsen an, weil sie selbst beim gänzlichen Verschluss eines Bronchus 2. Ordnung noch vollständig fehlen können, so lange nicht durch körperliche Anstrengungen das Athembedürfniss vermehrt wird.

Die Dyspnoe ist nach Passow meist eine in- und exspiratorische, wie man a priori unter Erwägung des Behinderungsmechanismus annehmen kann. Oft ist sie mit Stridor und Abschwächung des Athemgeräusches auf einer ganzen Brusthälfte verbunden, wodurch der Diagnose der Krankheit und ihrer muthmaasslichen Localisation eine wesentliche Stütze geboten wird. Aehnliche Complicationen von Seiten der Lunge wie bei den tiefsitzenden Lungenkrebsen können zwar namentlich sub finem vitae auch bei den Hiluskrebsen eintreten; doch kommt es, bis auf die hier gewöhnliche, aber klinisch wenig hervortretende Bronchektasenbildung, meist nicht soweit, weil die Individuen schon vorher zu Grunde gehen.

Unter den Blutgefässen des Mediastinums, welche durch die Geschwülste in Mitleidenschaft gezogen werden, müssen Arterien und Venen der Lunge an ersterer Stelle genannt werden. Auch hier handelt es sich wieder um die Möglichkeit

einer Compression von aussen und eines krebsigen oder auch nur zum Theil krebsigen, zum Theil einfach thrombotischen Verschlusses im Innern. Als dritte Eventualität, welche geeignet ist, klinische Erscheinungen zu machen, wäre die Continuitätsverletzung der Gefässwand zu berücksichtigen.

Das Vorkommen aller drei Möglichkeiten ist durch eine Anzahl casuistischer Angaben belegt. Charakteristische Symptome werden freilich durch keins dieser Vorkommnisse hervorgerufen, da die beiden ersten im Wesentlichen die ohnehin vieldeutige Dyspnoe zu verstärken geeignet sind, während die Wandläsion eventuell zur Hämorrhagie führt. Aus der Mächtigkeit der Gefässe, die hier in Betracht kommen, ergiebt sich von selbst die das Leben unmittelbar bedrohende Bedeutung einer solchen Blutung. Dieselbe erfolgt am leichtesten dann, wenn das befallene Gefäss in der Nähe eines mit in die Geschwulst bezogenen Abschnitts der Luftwege verläuft und wenn von Ulcerationen in letzterem der Durchbruch vorbereitet wird, wie dies Fall II in ausgezeichneter Weise zu demonstriren vermag. Durchbruch eines Gefässes in den Oesophagus ist meines Wissens nicht beobachtet.

Viel mehr als das Befallensein von Gefässen des kleinen Kreislaufes ist die Beschränkung der Circulation in der V. cava superior und ihren Aesten geeignet, dem diagnostischen Bemühen eine bestimmte Richtung zu geben. Auf Details über dieses von Mediastinaltumoren verschiedener Natur bekannte Symptom kann ich wohl verzichten; zu erwähnen ist nur, dass Fälle mit Betheiligung (Compression oder Thrombose) der Cava superior recht selten unter den Lungenkrebsen zu finden sind. Dass die Aorta von einem Lungencarcinom angegriffen worden sei, ist mir nicht bekannt.

Wenn der Krebs in die Wand der grossen Gefässe eingedrungen ist, so wird es ihm leicht, in den Lymphspalten besonders der Adventitia und Media bis in das Cavum pericardii, ja bis in's Herz selbst fortzuwuchern. Die krebsige Erkrankung des Pericards ruft in der geringeren Zahl der Fälle exsudative Pericarditis hervor, während die nicht allzu seltene Krebsinfiltration des Herzmuskels in den mir bekannten Fällen (wie auch bei II) keine selbständigen Symptome verursacht hatte. In einem einzig dastehenden Falle erstreckte sich der Krebs im

Pericard bis um die Eintrittsstelle der Cava inferior. Ihre unbehinderte Entleerung war dadurch beeinträchtigt, und äusserte sich in Stauungshydrops im Gebiet der unteren Hohlvene.

Von Erkrankungen der grossen Nervenstämme hat in den mir bekannten Fällen nur die Compression des N. recurrens vagi eine klinisch-praktische Bedeutung gewonnen. Vagusstamm-, Phrenicus- und Sympathicuserkrankungen sind nach Passow wohl a priori zu erwarten, in unserer Casuistik habe ich jedoch keine eindeutigen klinischen Belege dafür auffinden können.

Mässiger Druck der Geschwulst auf den Oesophagus und dadurch bedingte leichte Schlingbeschwerden sind beim Krebs der Lungenwurzel nichts Ungewöhnliches, während hochgradige Erschwerung der Deglutition zu den am seltensten beobachteten Erscheinungen gehört.

Schliesslich muss ich hier noch einiger in der Literatur niedergelegter Fälle gedenken, wo der Krebs in continuirlicher Wucherung durch die Foramina intervertebralia bis in den Wirbelkanal gelangt war und dort eine mehr oder minder plötzlich einsetzende Quermyelitis hervorgerufen hatte.

Die Differentialdiagnose des Krebses der Lungenwurzel ist in vielen Fällen unmöglich, in manchen Fällen mit Wahrscheinlichkeit, aber nicht exact zu stellen. Ist eine raumbeschränkende Erkrankung im Mittelfellraum festgestellt, so dürften die folgenden Erwägungen in der Diagnose manchmal noch etwas weiter führen.

Die klinische, wie die anatomische Erfahrung lehrt, dass Krebs der Lungenwurzel kaum je so mächtige solide Tumoren im Mediastinum bildet, wie die anderen, hier vorkommenden Neubildungen. Sehr ausgedehnte Dämpfung auf dem Sternum, die womöglich dasselbe nach beiden Seiten mit scharfer, unregelmässig verlaufender Begrenzung noch überragt, spricht deshalb fast immer gegen Lungenkrebs. Aus demselben Grunde ist sehr rasche Entwickelung und Ausbreitung einer Dämpfung über dem Sternum gegen die Diagnose Lungencarcinom zu verwerthen.

Die zeitliche Aufeinanderfolge der einzelnen Compressionserscheinungen darf man auch in den Kreis der differentialdiagnostischen Erwägungen ziehen. So spricht es z. B. gegen Lungenkrebs und für Mediastinaltumor, wenn Compressions-

erscheinungen von Seiten der V. cava superior einer später hinzutretenden schweren Dyspnoe vorangehen. Lähmung beider Nn. recurrentes bei Abwesenheit aller Zeichen eines Aneurysma und fehlender oder viel später sich bemerklich machender Cavacompression ist dagegen für Lungenkrebs und gegen Mediastinaltumor zu verwerthen. Ausnahmen von solchen, durch die topographischen Verhältnisse gegebenen Regeln müssen natürlich nicht selten vorkommen.

Blutungen können natürlich, abgesehen von tuberculösen Veränderungen, aus einem Aneurysma stammen, doch wird man darüber nicht so leicht in Zweifel gerathen. Von den Neubildungen ist es dagegen fast immer das Lungencarcinom, welches Hämorrhagien in die Luftwege herbeiführt: Das Verhältniss von Lungenkrebs zur Art. pulmonalis bildet nach Orth (Spec. path. Anat. I) die einzige wohl constatirte Ausnahme von der Regel, dass die ächten Geschwülste nur die Venenwand, nie die Arterienwand zu durchbrechen vermögen. Einbruch der Tumormassen in die Vene führt aber zu Thrombose und nicht zur Blutung.

Wie ich in der Einleitung zu diesen klinischen Bemerkungen betonte, lag es nicht in meiner Absicht, hier alles aus der Literatur bekannte differentialdiagnostische Detail wiederzugeben. Ich versuchte mich darauf zu beschränken, einige klinisch wichtige Punkte, die in den meisten Schilderungen meiner Ueberzeugung nach zu sehr zurücktreten, in das gebührende Licht zu rücken. Als Resumé fasse ich Folgendes zusammen:

Klinisch lassen sich zwei Hauptgruppen von primären Lungenkrebsen unterscheiden, die sich im Wesentlichen auch nach ihrem anatomischen Sitz in der Lunge kennzeichnen.

Beiden Gruppen gemeinsam sind Kachexie, Metastasen, Husten, Auswurf. Eigentliche Schmerzen sind selten.

Die tiefsitzenden Lungenkrebse verlaufen oft längere Zeit unter dem Bilde der chronischen Lungentuberculose. Später treten meist Complicationen auf in Gestalt von schweren Bronchektasen, ausgedehnteren Pneumonien und gangränösen Prozessen. In der

Aetiologie der scheinbar spontan auftretenden acuten Lungengangrän spielt das primäre Carcinom eine beachtenswerthe Rolle.

Die Krebse der Lungenwurzel zeigen im Wesentlichen den Symptomencomplex der Mediastinaltumoren.

Aus den in der Literatur vorgefundenen, oben citirten, zusammen mit den hier beschriebenen Fällen berechnen sich für das primäre Carcinom der unteren Luftwege die folgenden zum Theil von den bisherigen Angaben abweichenden anatomisch-statistischen Daten:

Das männliche Geschlecht wird bevorzugt: gegenüber 50 befallenen Männern finden sich 18 Weiber (also 73 pCt. Männer, 27 pCt. Weiber). Fast alle Erkrankten haben das 40. Lebensjahr erreicht, noch nicht ein Zehntel der Fälle — 6 von 66 — betreffen Individuen unter 40 Jahren. Dagegen waren 27 Erkrankte 60 Jahre und darüber alt.

Der Krebs hatte sich 5mal an der Bifurcation der Trachea entwickelt, von hier reichte er 2mal nur in den rechten, einmal nur in den linken Hauptbronchus. Im Uebrigen fand sich 35mal die rechte, 24mal die linke Lunge primär erkrankt, 9mal fand sich in beiden Lungen Krebs, ohne dass sich entscheiden liess, von welcher Seite die Erkrankung ihren Ausgang genommen hatte.

Das primäre Lungencarcinom ist eine ziemlich bösartige Geschwulst: nur in 11 von 74 Fällen wurden keine Metastasen bei der Obduction aufgefunden, während sie an 63 Fällen, oft in äusserster Mannichfaltigkeit, constatirt werden konnten. Bei den erwähnten 63 Fällen zeigten die Metastasen folgende Vertheilung: In der Lunge 31mal (davon 19mal auch in der primär nicht befallenen), den regionären Lymphdrüsen 40mal, entfernter gelegenen Lymphdrüsen 8mal, Pleura 19mal (3mal wuchert ausserdem der Krebs direct auf die Pleura über), Zwerchfell 4mal, Pericard 2mal, (9mal continuirliches Ueberwuchern), Herzmusculatur 1mal (5mal continuirlich ergriffen), Knochen 12mal, Skeletmuskeln 2mal, Peritonäum 1, Leber 23, Niere 8, Milz 6, Pankreas 1, Schilddrüse 3, Gallenblase 1, Nebennieren 6mal;

Gehirn 5, Medulla und Hypophyse je 1, Dura 3mal; Haut 2, Chorioidea, Schleimhaut der Keilbeinhöhle je 1mal, schliesslich 1mal in einem Uterusmyom. Ausserdem wurden in 8 Fällen die grossen Gefässe der Brusthöhle durch Uebergreifen der Krebswucherung aus der Nachbarschaft in Mitleidenschaft gezogen, davon 5mal eine oder die beiden Hohlvenen, 4mal die Vv. pulmonales und 4mal die A. pulmonalis. Einmal war der Krebs bis in die Wand des Oesophagus gelangt.

Die Krebszellen haben am häufigsten Cylinderform. Doch überwiegt die Häufigkeit des Cylinderzellkrebses bei Weitem nicht in dem Maasse, wie früher angenommen wurde.

Cylinderzellen fanden sich im Ganzen in 24 Fällen, doch kommen meist gleichzeitig polymorph-polyedrische Zellformen in der Geschwulst vor. Letztere allein werden 20mal angegeben. Als Plattenepithelkrebse werden 8 Fälle angesprochen, doch dürfte der eine davon (Fall 59 der Statistik) wohl eher als Cylinderzellencarcinom aufzufassen sein, und bei mehreren anderen scheint es der Beschreibung nach zum mindesten möglich, dass es sich um Geschwülste mit rundlich-polygonalen Zellen gehandelt hat. 7mal sind die Krebszellen einfach als „epithelial", je einmal als klein-cubisch und als „ähnlich normalem Alveolarepithel" bezeichnet; Wieber (Fall 36 der Statistik) glaubt mit der Bezeichnung „Uebergangsepithel" die Zellform seiner Geschwulst am besten charakterisiren zu können. 11mal findet sich keine speciellere Angabe.

Von regressiven Veränderungen der Geschwulstzellen kommt neben Verfettung, einfacher Nekrose und Verjauchung nicht selten schleimige Entartung des primären Lungenkrebses vor. Im Ganzen sind mir 7 derartige Fälle bekannt geworden und zwar sind davon 6 Cylinderzellenkrebse, in einem Falle (2 der Statistik) ist die Zellform als „epithelial" bezeichnet. Verhornung ist selten, sie wurde meines Wissens ausser in meinem Fall II nur von Friedländer (Fall 17 der Statistik) beschrieben, während der von Reiche beschriebene Krebs (Fall 55 der Statistik), der sonst die grösste Aehnlichkeit mit meinem Fall II darbietet, nur einfach nekrotische Heerde aufweist.

Die Vertheilung der Geschwulstmasse auf die verschiedenen Gewebe der Lunge, den Bronchialbaum und das Lungenparenchym, lässt unter den Lungenkrebsen schon bei makroskopischer Betrachtung eine Reihe von Differenzen erkennen.

In einzelnen Fällen sind ausschliesslich die Bronchen Sitz der Neubildung (Fall 18, 38, 55, 66, 71), so dass man diese Fälle als reine Bronchialkrebse mit Sicherheit bezeichnen kann.

Eine Form des primären Lungencarcinoms welche sich umgekehrt ausschliesslich auf das Lungenparenchym mit völliger Freilassung aller grossen und kleinen Bronchen beschränkt, ist nicht sicher bekannt.

Wenn wir demnach von den genannten spärlichen Fällen reinen Bronchialcarcinoms absehen, so gilt für den primären Lungenkrebs die Regel, dass er beide Gewebsarten der Lunge, den Bronchialbaum und das Parenchym gemeinsam befällt. Der Antheil beider an der Affection schwankt freilich in hohem Maasse. Gewöhnlich unterscheidet man folgende Formen:

1. Zunächst findet sich eine stattliche Anzahl von Fällen, welche grobanatomisch den rein bronchialen Neubildungen sehr nahe stehen. Die Hauptmassen des Carcinoms sitzen entweder im Bronchiallumen, dieses verengend, ja ganz verschliessend, oder sie haben sich von vornherein hauptsächlich in dem lockeren adventitiellen Bindegewebe entwickelt, das vom Hilus her mit den grossen Bronchen und deren Verzweigungen bis tief in die Lunge eindringt. Dieses adventitielle Bindegewebe, sowie die Bronchialschleimhaut selbst wird auch beim weiteren Wachsthum des Carcinoms von der krebsigen Degeneration bevorzugt, während das benachbarte Lungenparenchym auf grosse Strecken intact bleibt oder nur consecutive Veränderungen (Entzündung, Compression) aufweist. Hier und da, am häufigsten in den peripherischen Abschnitten des Bronchialbaums, greift aber die Geschwulst doch auch auf das eigentliche Lungengewebe über, ohne jedoch grössere Tumoren in demselben zu bilden. Dieser „vorwiegend adventitiellen“ Form gehören 19 Fälle an (1, 2, 8, 9, 10, 14, 29, 33, 34, 42, 47, 48, 49, 50, 56, 61, 64, 69, 72).

2. Eine andere, ebenfalls häufige Form von Lungenkrebsen ist nicht immer ganz scharf von der letzten Gruppe zu trennen. Die Bronchen zeigen die gleiche ausgedehnte Erkrankung, wie bei den Fällen der 1. Gruppe, die Betheiligung des Lungenparenchyms an der Degeneration hat aber schon eine weitere Ausdehnung gewonnen. Allerdings lassen sich auch hier die carcinomatösen Bronchialverzweigungen noch durch weitere Gebiete intacten Lungengewebes als dicke weisse Stränge verfolgen, an einer oder mehreren Stellen jedoch ist das umliegende Lungenparenchym in grösserem Umfange infiltrirt, so dass sich beträchtliche, oft einen grossen Theil des betreffenden Lungenlappens einnehmende Tumoren finden, aus denen die in noch weiterer Ausdehnung erkrankten Bronchen als kürzere oder längere Fortsätze herausragen. Zu diesem als eine Combination der „vorwiegend adventitiellen“ und der gleich zu beschreibenden „infiltrirenden“ Form sich darstellenden Typus rechne ich 16 Fälle (5, 7, 11, 12, 16, 17, 19, 24, 32, 36, 44, 52, 53, 54, 59, 70).

3. Hält die Infiltration des Lungenparenchyms mit der Wucherung im Bronchialbaum gleichen Schritt, so entstehen ganz circumscripte Neubildungen. Ein Bronchus bildet zwar auch hier wieder das Centrum des Tumors, die krebsige Degeneration der Bronchialwand ist jedoch nach oben und unten nicht weiter vorgeschritten, wie die Infiltration des umgebenden Lungengewebes. Diese als „infiltrirende“ oder „knotige“ Form bezeichnete Entwickelung des Lungenkrebses findet sich weniger häufig als die Formen der beiden ersten Gruppen. Es können hierher nur die Fälle 6, 13, 35, 62, 63, 68, 73 (= 7 Fälle) gerechnet werden.

4. Bei allen bisher charakterisirten Fällen liess sich grobanatomisch eine deutliche Beziehung der Neubildung zum Bronchialbaum erkennen. Das Centrum der Geschwulst, um das sich Alles gruppirte, war stets ein Bronchus, dessen Wand sich mehr oder minder vollständig von der krebsigen Degeneration ergriffen zeigte. Diesen, die grosse Majorität aller primären Lungencarcinome umfassenden Fällen steht nun eine kleinere Gruppe von Krebsen gegenüber, an denen sich wenigstens makroskopisch, meist aber auch mikroskopisch so aus-

gesprochene Beziehungen zu einem Bronchialast nicht feststellen lassen, wenngleich ein völliges Freibleiben des Bronchiensystems in allen genügend durchforschten Fällen bisher nicht constatirt werden konnte. Derartigen Formen, für die meine Beobachtung IV ein gutes Beispiel abgiebt, sind mir in der Literatur nur noch 6mal begegnet (Fall 3, 4, 30, 39, 57, 60).

Die Betrachtungen über die Betheiligung der verschiedenen, die Lunge zusammensetzenden Gewebe an der krebsigen Degeneration führen unmittelbar zu der wichtigen Frage nach dem Ursprung des primären Lungencarcinoms. Zu einem abschliessenden Urtheil habe ich hier nicht gelangen können.

Bekanntlich ist früher von Birch-Hirschfeld (Lehrbuch. II. 1. Aufl. S. 692) die Ansicht ausgesprochen worden, dass alle primären Lungenkrebse ihren Ausgang vom Bronchus nähmen. Dass es primäre Bronchialkrebse, im Gegensatz zum primären Krebs des eigentlichen Lungengewebes, dem primären Lungencarcinom im engeren Sinne, überhaupt giebt, beweisen die oben angeführten Fälle, bei denen die Geschwulst noch gar nicht bis auf das Lungenparenchym fortgeschritten ist. Dadurch gewinnt es aber, wie Stilling[21] mit Recht betont, sehr an Wahrscheinlichkeit, dass auch diejenigen Krebse, welche einen krebsig entarteten Bronchus gewissermaassen als Centrum haben, um welches sich das, oft deutlich erst viel später carcinomatös infiltrirte Lungenparenchym gruppirt, zu den primären Bronchialkrebsen zu rechnen sein werden. Dann würde unter diesem Begriff die ganze grosse Zahl der oben in den drei ersten Gruppen aufgeführten Fälle unterzubringen sein. Lässt sich für solche Fälle histologisch der Ursprung vom eigentlichen Lungengewebe nachweisen, so wird man der Anordnung der Geschwulst um einen krebsigen Bronchus die angenommene Bedeutung natürlich nicht zumessen dürfen. Für einige derartige Krebse ist nun in der That die Ansicht ausgesprochen worden, dass es sich nicht um Bronchialkrebse, sondern um primäre Krebse des Lungengewebes selbst handle. Zuerst hat Perls[16] für seinen hierhergehörigen Fall die Meinung verfochten, dass er als Lungenkrebs im engeren Sinne aufzufassen sei. Seine Gründe sind, wie ich unten bei Besprechung der histologischen Verhält-

nisse des Näheren zeigen zu können glaube, nichts weniger als beweisend. Hier will ich nur bemerken, dass Perls von der falschen Voraussetzung ausgeht, Plattenepithel in einer primären Lungengeschwulst könne nur aus Alveolarepithelien hervorgehen. Japha[43] (4. Fall), dessen Fall ein infiltrirender, um einen Bronchus 2. Ordnung gruppirter Platten epithelkrebs mit zahlreichen Schichtungskugeln ist, und Fuchs[38], welcher ähnliche Bildungen in seinen Präparaten fand, fügen sich ganz der Beweisführung Perls', ohne weitere Stützen für ihre Ansicht beizubringen. Siegert[1] beschreibt einen Fall der zweiten Gruppe (1. Fall) als primären Alveolarepithelkrebs. Er sucht zunächst die Möglichkeit einer ausgedehnten secundären Lymphgefässcarcinose, besonders im peribronchialen Gewebe, als eine unter mannichfachen Verhältnissen besonders leicht eintretende hinzustellen und belegt dies mit je einem Falle secundärer Lymphgefässcarcinose der Lungen bei primärem Mammakrebs und primärem Pyloruscarcinom. Die letzteren Fälle unterscheiden sich jedoch von seinem primären Lungenkrebs wesentlich dadurch, dass bei ihnen zwar die Lymphgefässe des peribronchialen Gewebes mit grosser Vollständigkeit, nicht aber, wie bei dem Lungencarcinom, auch die Lymphbahnen der Bronchialschleimhaut von der Krebsentwickelung erfüllt sind. Die Annahme aber, dass beim primären Lungenkrebs die Krebszellen immer erst aus der Adventitia in die Mucosa gelangt sind, bleibt, namentlich für die kleineren Bronchien, unerwiesen. Die weiteren Gründe Siegert's für die Annahme eines Alveolarepithelcarcinoms: festeres Haften der Geschwulstzellen auf den Alveolarsepten, Form der Krebszellen, Fehlen von Uebergängen zwischen Bronchialdeckepithel und Schleimdrüsenepithel einerseits, den Krebswucherungen andererseits, stehen, wie unten bei Besprechung der Histogenese im Allgemeinen noch erörtert werden soll, in keinem principiellen Widerspruch zu der dem makroskopischen Befunde nach grösseren Wahrscheinlichkeit eines primären Bronchialkrebses. Die Möglichkeit, dass dieser Fall Siegert's dennoch ein primärer Alveolarepithelkrebs ist, kann natürlich nicht von der Hand gewiesen werden, einwandsfrei erwiesen ist diese Entwickelung aber nicht. Dem besprochenen Falle Siegert's steht wohl

ein Fall Stumpf's[42] am nächsten. Auch die Begründung von Stumpf's Annahme, dass es sich um primären Alveolarepithelkrebs handele, geht von dem gleichen Grundgedanken aus wie die Siegert'sche (Form und Anordnung der Geschwulstzellen, Fehlen von Wucherungen des Bronchialdeckepithels und Schleimdrüsenepithels), wenn sie auch einige der von letzterem Autor hervorgehobenen Momente vernachlässigt. Panhuysen's[45] Fall, in dem ich nach der Beschreibung des makroskopischen Befundes einen Bronchialkrebs mit zahlreichen Metastasen in das Lungengewebe vermuthen möchte, kann als sicherer Alveolarepithelkrebs schon um deswillen nicht gelten gelassen werden, weil er seine Schlüsse ausschliesslich auf die Untersuchung der anscheinend als Metastasen zu betrachtenden Heerde im Lungenparenchym gründet, während eine genaue Beschreibung der krebsigen Bronchen, insbesondere deren Schleimhaut, fehlt. Noch weniger kann der Fall Wechselmann's[11] das Vorkommen primärer Alveolarepithelkrebse beweisen. Dieser Autor begründet seine Ansicht mit einer in dieser Form gewiss nicht zulässigen Beweisführung per exclusionem, indem er ausführt, dass es ihm „nicht gelang, einen anderen Ausgangspunkt für den Krebs, als das Alveolarepithel, sicher nachzuweisen." Schliesslich könnte noch der Fall von Grünwald[34] zu denjenigen Lungencarcinomen gerechnet werden, die in naher Beziehung zum Bronchialbaum stehen, und deren Ursprung vom Bronchus angezweifelt wird. Die Beschreibung dieses Falles reicht nicht aus, um ein selbständiges Urtheil zuzulassen*).

Die letzten Erörterungen glaube ich in folgende Punkte zusammenfassen zu dürfen:

1. Für die meisten makroskopisch als Bronchialkrebse imponirenden primären Lungencarcinome kann man den Ursprung vom Bronchus als in hohem Maasse wahrscheinlich gelten lassen.

2. Für die histologisch zweifelhaften Fälle ist der einwandsfreie Beweis, dass es Alveolarepithelkrebse sind, nicht als erbracht anzusehen.

*) Herr Dr. Grünwald war so liebenswürdig, mir einige seiner Präparate zur Durchsicht zur Verfügung zu stellen. Beweise für seine Auffassug des Falles konnte ich daraus leider nicht entnehmen.

Es erübrigt noch, die Frage, ob Bronchialkrebs, ob Lungenkrebs im engeren Sinne, für die ziemlich seltenen Fälle zu erörtern, bei welchen sich grobanatomische Beziehungen zwischen Geschwulst und einem Bronchus nicht so deutlich oder gar nicht feststellen lassen. Hier wird natürlich nur die mikroskopisch-histogenetische Untersuchung Aufschluss geben können — falls solcher überhaupt zu erlangen ist.

Von den oben namhaft gemachten 6 Fällen (3, 4, 30, 39, 57, 60 der Uebersicht) werden von den Autoren selbst nur zwei als Alveolarepithelkrebse angesehen. Finlay und Parker[15], sowie Siegel[29] verzichten auf eine Stellungnahme in dieser Frage, Malassez[17] erklärt ausdrücklich, zu einem bestimmten Urtheil nicht kommen zu können. Schlereth[32] glaubt als Ursprungsepithel die Schleimdrüsen ansehen zu müssen, allerdings mit sehr wenig ausreichender Begründung (s. u.). Nur Werner[41], 1. Fall, und Japha[43], 1. Fall, suchen den Nachweis zu führen, dass ihre Fälle vom Alveolarepithel ausgingen. Werner begründet seine Ansicht damit, dass nach Beck[33] und Langhans[15] Schleimdrüsenkrebse mehr nach dem Bronchiallumen zu, als in der Umgebung wuchern. Das ist aber, wie neben anderen mein Fall I (reiner Bronchialkrebs!) sicher beweist, absolut nicht nothwendig. Ferner fand Werner „in zahlreichen Präparaten Schleimdrüsen und Bronchialdeckepithel intact". Der Befund beweist natürlich gar nichts, wenn nicht die ganze Geschwulst auf's Eingehendste in dieser Richtung durchforscht wurde, was hier den Angaben Werner's nach zu urtheilen sicher nicht geschehen ist. Japha bezeichnet die Zellen seiner Geschwulst als Plattenepithelien mit Neigung zu schleimiger Entartung; seiner Beschreibung nach sollte man sie eher für polymorph-polyedrische Zellen halten. Die grösseren Bronchien sind frei. Eine Beschreibung der kleineren Bronchien fehlt! Die Beweisführung Japha's stützt sich ausschliesslich auf die Form der Geschwulstzellen und die angebliche Beschränkung des Tumors auf das Lungenparenchym.

Demnach findet sich auch unter dieser letzten Gruppe von Lungenkrebsen keiner, für den ich den zwingenden Be-

weis erbracht sehe, dass es sich um ein Carcinom handelt, welches vom Lungengewebe selbst seinen Ausgang genommen hat.

Ich kann natürlich nicht in Abrede stellen, halte es sogar für wohl möglich, dass sich unter den aufgeführten Fällen Alveolarepithelkrebse befinden, nur als erwiesen vermag ich es nicht anzusehen.

Mein Gesammturtheil über die Natur des primären Lungenkrebses lässt sich demnach in folgende Sätze zusammenfassen:

1. Es giebt ein primäres Carcinom in der Lunge, welches vom Bronchus seinen Ursprung nimmt.

2. Unter den 54 Fällen, deren Beschreibung zu einer solchen Beurtheilung ausreicht, sind wenigstens 47 (= 87 pCt.) mit Wahrscheinlichkeit als primäre Bronchialkrebse zu betrachten.

3. Ob ein primärer Krebs des eigentlichen Lungengewebes, ein Alveolarepithelcarcinom, vorkommt, ist noch nicht einwandsfrei entschieden.

Die Wege der Ausbreitung des primären Carcinoms in der Lunge, hat Stilling[21] zum Gegenstand eingehenden Studiums gemacht. Nach ihm sind es vorzüglich zwei Systeme von Kanälen, in welchen die Tumormassen fortwachsen: Die Bronchen und die Lymphgefässe. Erst auf der Höhe der krebsigen Degeneration, wo die Lymphgefässe zur Aufnahme der Krebszellen nicht mehr ausreichen, werden diese Grenzen überschritten. Dann lässt sich die Natur der Räume, welche Krebszellen enthalten, nicht mehr feststellen.

Die krebsige Wucherung in den Bronchen, ursprünglich nur in deren Wandung gelegen, dringt an irgend einer Stelle in das Lumen ein und entwickelt sich von da aus in demselben weiter. Auf diesem Wege gelangt der Krebs bis in die Lungenalveolen, die von der Wucherung völlig ausgefüllt werden. Dabei ist es nicht nothwendig, dass die Geschwulst, welche zunächst in einen grösseren Bronchialast eingedrungen war, diesen und seine Zweige völlig erfüllt, bevor sie in die Alveolen gelangt. Vielmehr werden wahrscheinlich gar nicht selten Geschwulstpartikelchen aus hiluswärts gelegenen Bron-

chialabschnitten nach den feinsten Zweigen aspirirt. Dort können sie haften und sich weiter entwickeln, um so Anlass zur Entstehung von secundären Knoten zu geben, die sich anscheinend unmittelbar im Lungenparenchym gebildet haben.

Die Lymphgefässe sind, wie bei anderen Krebsen, die wichtigsten präformirten Hohlräume, in denen das wachsende Carcinom sich vorwärts schiebt. Und zwar sind es nach den Beobachtungen Stilling's vornehmlich die Lymphgefässe in den Bronchial- und Gefässwänden, welche vom primären Lungenkrebs infiltrirt werden. Das interalveoläre Gewebe bleibt in der Regel frei. Eine continuirliche Injection des subpleuralen und des tiefen Lungenlymphgefässsystems auf weitere Strecken, wie sie bei secundärem Lungencarcinom gar nicht so selten zu treffen ist, hat Stilling an seinen Objecten, die er übrigens sämmtlich für Bronchialkrebse hält, nicht gesehen. Dagegen hat Siegert[1] später bei einem von ihm als Alveolarepithelkrebs aufgefassten, primären Lungencarcinom eine solche vollständige secundäre Lymphgefässcarcinose beschrieben.

Die an den hier geschilderten 4 Fällen gewonnenen Beobachtungen stimmen vollständig, auch in den Einzelheiten mit den Angaben von Stilling überein. Ebenso fehlte in 5 anderen, hier nicht beschriebenen Fällen von primärem Lungenkrebs, die ich bisher zu beobachten Gelegenheit hatte, ein Befund, welcher demjenigen in dem I. Fall Siegert's an die Seite zu stellen wäre. Ich glaube deshalb nicht fehlzugehen, wenn ich den von Stilling geschilderten Typus der Ausbreitung als die Regel, einen davon abweichenden Befund, wie den Siegert'schen als eine seltene Ausnahme bezeichne.

Ein Streitpunkt, dessen kritische Behandlung in der Literatur des primären Lungencarcinoms sehr wenig scharf hervortritt, ist die Frage nach dem peripherischen oder ausschliesslich centralen Wachsthum des Krebses. Unter centralem Wachsthum einer Geschwulst versteht man bekanntlich den Vorgang, dass, nachdem die erste Geschwulstanlage im Körper einmal vorhanden ist, neue Geschwulstzellen immer nur wieder durch Wucherung einer Geschwulstzelle entstehen können. Dagegen hat man sich das peripherische Wachsthum eines Car-

cinoms so vorzustellen, dass neben der selbstverständlich vorhandenen directen, „legitimen“ Fortpflanzung der Geschwulstzellen eine sich immer wiederholende Neuumwandlung vorerst nicht carcinomatöser, epithelialer Zellgebilde in Krebszellen an der Krebsperipherie vor sich geht, oder dass hier eine Wucherung nichtcarcinomatöser Epithelzellen stattfindet, deren Produkt dann ächte Krebszellen sind.

Die meisten Autoren, welche sich mit der Histogenese des primären Lungenkrebses beschäftigt haben, betrachten ihren jeweiligen Standpunkt in dieser Frage als mehr oder weniger selbstverständlich, indem sie bei ihren Schlüssen die jedesmaligen anderen Möglichkeiten ganz ausser Acht lassen. Und doch scheint es mir sehr wichtig, sich über die Bedeutung dieser Frage für histogenetische Schlussfolgerungen Klarheit zu verschaffen.

Während die Frage, ob peripherisches, ob ausschliesslich centrales Wachsthum, in der vor den Thiersch[49]-Waldeyer'schen[50,51] Publicationen gelegenen Zeit im Mittelpunkt des Interesses stand, trat sie später stark in den Hintergrund.

Thiersch's[49] Theorie von der Entstehung der Epithelialkrebse ist schliesslich mit beiden Entwickelungsarten, der centralen und peripherischen, in Einklang zu bringen, doch hat Thiersch selbst im Wesentlichen die peripherische Entwickelung bei seinen histologischen Untersuchungen im Auge gehabt.

Im Gegensatz dazu geht die Cohnheim'sche Theorie[52] bewusst und ganz einseitig von einem ausschliesslich centralen Wachsthum des Carcinoms aus; nach den Ansichten dieses Forschers ist peripherisches Wachsthum wahrer Geschwülste überhaupt unmöglich.

Die meisten Autoren, welche sich in der Folge unter dem maassgebenden Einfluss der Thiersch-Waldeyer'schen Untersuchungen mit Krebshistogenese beschäftigt haben, suchen an der Peripherie der Geschwülste nach Uebergangsbildern zwischen normalem Epithel des Standortes und den Bestandtheilen des Krebses.

Für viele Krebsarten wurden denn auch sehr bald solche Uebergänge beschrieben. Ich erinnere nur an die Arbeiten von Langhans (Zur Pathologie der weiblichen Brustdrüse, und: Primärer Krebs der Trachea und Bronchien[53,15]), Birch-Hirsch-

feld (Entwickelung des Hodenkrebses)[54], Naunyn (Entwickelung des Leberkrebses[55]), Weigert (Ueber primären Leberkrebs)[56] u. A. Dadurch war die Aufmerksamkeit so sehr auf die peripherische Entwickelung der Carcinome gelenkt worden, dass sie von vielen als etwas ganz Allgemeingültiges angesehen wurde, so dass z. B. Stilling[21] aus dem Fehlen von Uebergangsbildern, bezw. von Wucherungen der Epithelien des Standorts den Schluss zog, die Carcinomzellen könnten nicht von Epithelien, sie müssten vielmehr vom Bindegewebe des Standorts abstammen. Dabei ist von Stilling offenbar übersehen worden, dass die peripherische Carcinomentwickelung nur eine der beiden Wachsthumsmöglichkeiten des Krebses repräsentirt, und dass die vermissten Uebergänge im Falle einer centralen Entwickelung durchaus fehlen müssen.

Den scharfen principiellen Unterschied zwischen peripherischer und centraler Carcinomentwickelung hat dann erst Hauser[57] wieder betont, indem er für den Krebs der Magen- und Darmschleimhaut das peripherische Wachsthum ausdrücklich festzustellen versuchte und auf Grund seiner Beobachtungen zu dem Schluss kam, dass die Cohnheim'sche Theorie, welche ja eine ausschliesslich centrale Krebsentwickelung zur Voraussetzung hat, für alle Arten von Carcinomen Gültigkeit nicht haben könne.

Belege für ein peripherisches Wachsthum von primären Lungenkrebsen sind äusserst spärlich. In Betracht kommen können eigentlich nur die Beobachtungen von Langhans[15] und Tillmann[33] (Fall 33 der Statistik) am Menschen und von Siegert[1] am Hund. Ob die Beobachtung Siegert's, welcher Uebergangsbilder zwischen Bronchiolusepithel und Carcinom fand, für den Menschen maassgebend ist, muss Mangels einschlägiger analoger Fälle dahingestellt bleiben. Die erwähnten Fälle von Langhans und Tillmann werden als peripherisch wachsende Carcinome des Bronchialschleimdrüsenepithels aufgefasst, und zwar wurde von diesen beiden Autoren ein vollständiger Entwickelungsgang zwischen normalen Schleimdrüsen und Carcinom beschrieben.

Eine auffallende Thatsache scheint mir die principielle Bedeutung dieser Beobachtungen zu beschränken: Nach dem Er-

scheinen der Arbeit von Langhans sind nehmlich eine ganze Reihe genauer Untersuchungen bekannt geworden, welche sich mit Fällen beschäftigen, die mit dem Langhans'schen viel Aehnlichkeit haben (Beck[29], Ehrich[30], Stilling[31], Hoyle[60]). Die genannten Forscher haben unter dem offenbaren Einfluss der Langhans'schen Arbeit mit grosser Sorgfalt nach den dort beschriebenen Uebergangsbildern gesucht, es ist jedoch ausser Tillmann keiner so glücklich gewesen, solche Bilder zu finden. Auch in den von mir untersuchten Fällen I und III war es trotz eigens darauf gerichteter Untersuchung äusserst zahlreicher und anscheinend günstigst gewählter Präparate nirgends möglich, die Entstehung von Krebs aus den gewucherten Schleimdrüsen unter dem Mikroskop zu verfolgen. Der vereinzelte Tillmann'sche Befund dürfte aber auch nicht unbedingt als Bestätigung von Langhans gelten gelassen werden, da jener Autor weder Abbildungen, noch eine wirklich beweisende Schilderung seiner Präparate giebt, sich vielmehr ganz an die Beschreibung und an die Deutung hält, welche Langhans für seine Befunde gegeben hat. Wäre nun der Bronchialschleimdrüsenkrebs in der That ein peripherisch wachsendes Carcinom, wie z. B. der Cylinderzellenkrebs des Magens, so wäre gar nicht einzusehen, warum man nicht ebenso häufig und regelmässig wie beim Magencarcinom an der Grenze zum Gesunden Uebergangsbilder zwischen normalem Epithel und Krebs auffinden kann. Es ist deshalb viel eher zu vermuthen, dass wenigstens in den Fällen, wo man trotz grösster Sorgfalt vergeblich nach Uebergangsbildern zwischen einem Epithel des Standorts und der Geschwulst gesucht hat, solche Uebergänge gar nicht vorkommen, dass es sich also bei ihnen um ausschliesslich central wachsende Carcinome handelt. Die nicht selten beschriebenen progressiven Veränderungen, speciell der Schleimdrüsen, an der Geschwulstperipherie, wie sie auch bei No. I und II meiner Beobachtungen vorhanden sind, und die meist in Langhans'schem Sinne gedeutet werden, sprechen durchaus nicht gegen meine Ansicht. Carl Friedländer[58] machte zuerst darauf aufmerksam, dass nichtkrebsige atypische Epithelwucherungen — und zwar nicht nur Wucherungen von Oberflächenepithel — unter gewissen

Bedingungen ein häufiges, wenn auch keineswegs constantes Vorkommniss sind, und dass diese Wucherungen Formen zeigen können, welche histologisch durch nichts mehr vom Carcinom zu unterscheiden sind. Karg[59] hat kürzlich eine Beobachtung geschildert, die in ausgezeichneter Weise lehrt, dass epithelialen Wucherungen in der Umgebung maligner Geschwülste eine ausschlaggebende Bedeutung für die Ergründung der Geschwulsthistogenese nicht ohne Weiteres zugemessen werden darf. Er beschreibt nehmlich ein Melanosarcom der Haut, das an der Oberfläche von atypischen, nichtkrebsigen Epithelwucherungen völlig umgeben war: „An den Rändern und auch an der Oberfläche ist das Epithel, so weit die Geschwulst noch von solchem überzogen ist, ausgiebig gewuchert. Wir finden nicht allein tief in das Bindegewebe reichende Epithelzapfen, sondern auch ganze Nester von Epithelien, so dass ich, wenn die Geschwulst aus ihnen allein bestände, keinen Augenblick an der Diagnose „Epithelkrebs der Haut" zweifeln würde. Der histologische Befund an dem eigentlichen Tumor jedoch und das klinische Verhalten erweisen ihn als ausgesprochenes Melanosarcom." Das von Karg beigegebene Photogramm eines Schnittes durch die Geschwulst bestätigt auf's Deutlichste seine Schilderung. In diesem Photogramm könnte man, wenn die von der Epithelwucherung umgebene Geschwulst kein Sarcom, sondern ein Epithelialkrebs wäre, zahlreiche Uebergänge von der normalen Haut zum Krebs entdecken. Dieser Karg'sche Fall bildet also einen treffenden Beleg dafür, dass es durchaus nicht einwandsfrei ist, wenn man selbst hochgradige epitheliale Wucherungen an der Carcinomgrenze für den Beginn krebsiger Umwandlung der Epithelien des Standortes hält. Dass die hier ausgesprochene Ansicht auch für Schleimdrüsenwucherungen in der Umgebung von Bronchialkrebsen zutreffend ist, beweist der II. von mir untersuchte Fall. Dieser Krebs zeigt ähnlich wie I. und III. in seiner Umgebung lebhaft wuchernde Schleimdrüsen, obwohl die Geschwulst ein verhornender Plattenepithelkrebs ist und somit histogenetisch wohl zweifellos in keine Beziehung zu den Drüsenepithelien zu bringen ist.

Als Antwort auf die Frage nach dem Entwickelungsmodus

des primären Lungenkrebses glaube ich nach dem Gesagten Folgendes zusammenfassen zu dürfen:

1. Für den primären Plattenepithelkrebs der Lunge ist noch kein Fall bekannt, der als Beleg für das Vorkommen peripherischen Wachsthums bei diesen Geschwülsten gelten könnte.

2. Für den reinen Cylinderzellkrebs der Lunge ist ein vom Menschen stammender Fall mit peripherischer Entwickelung ebenfalls bisher nicht beschrieben. Der Fall von Siegert[1] betrifft die Lunge eines Hundes.

3. Bei zwei Fällen von primärem Lungenkrebs mit polymorphen Zellen, von denen der eine vielleicht nicht ganz einwandsfrei geschildert ist, ist peripherische Krebsentwickelung beschrieben worden.

Man wird zugeben müssen, dass man auf Grund so spärlicher Beobachtungen deren Resultate nicht verallgemeinern darf und dass deshalb vorläufig die Frage nach dem peripherischen oder ausschliesslich centralen Wachsthum der primären Lungenkrebse unentschieden bleiben muss. Keinesfalls darf man das peripherische Wachsthum für die Beurtheilung des einzelnen Falles als etwas Selbstverständliches voraussetzen.

Häufiger als mit dem Entwickelungsmodus des fertigen Carcinoms hat man sich mit der Frage nach dem Ursprungsepithel der primären Lungenkrebse, mit ihrer Histogenese im engeren Sinne, beschäftigt.

Grosse Schwierigkeiten für die Lösung dieser Frage erwachsen aus der Mannichfaltigkeit der in der Lunge für eine Geschwulstentwickelung in Betracht kommenden Epithelarten. Das geschichtete Flimmerepithel der grossen und das einfache der kleinen Bronchen, die Epithelzellen der bronchialen Schleimdrüsen, sowie deren Ausführungsgänge, schliesslich auch das Lungenalveolarepithel und das respiratorische Epithel der kleinsten Bronchiolen können, theoretisch betrachtet, den Ausgangspunkt von primären Lungenkrebsen bilden. Zudem hat Siegert[60] noch auf die Möglichkeit aufmerksam gemacht, dass auch in der fötalen Entwickelungsperiode abgeschnürte Keime und zwar

speciell in der Nähe der Bifurcation den Anlass zur Geschwulstbildung geben können. Diese Ansicht wird von Siegert mit wichtigen, entwickelungsgeschichtlichen Gründen gestützt. Ausserdem findet er einen Beleg für das thatsächliche Vorkommen solcher Neubildungen in einem von ihm beschriebenen Fall von Papillom an der Bifurcation, das, aus Riff- und Stachelzellen bestehend, nach seinen Deductionen nicht aus metaplasirtem Flimmerepithel, sondern aus fötalen Keimen mit epidermoidalem Charakter hervorgegangen ist.

In der That sind alle hier erwähnten Möglichkeiten für die Entstehung des primären Lungencarcinoms in Anspruch genommen worden. Oft freilich ist die Beschreibung der Fälle nicht eine derart genaue, dass man über die Richtigkeit der erhobenen Befunde und damit über die Berechtigung ihrer Deutung ein klares Bild gewinnen kann; oft sind auch die Gründe derart, dass sie Einwände gegen die mit ihnen gestützten histogenetischen Anschauungen sehr wohl zulassen.

Ich halte es zur Uebersicht für zweckmässig, die Momente, welche für die histogenetische Beurtheilung primärer Lungenkrebse bisher geltend gemacht wurden, kurz zusammen zu fassen.

1. Sitz und Vertheilung der Geschwulst in der Lunge.

Für die sehr seltenen Carcinome, deren Ausbreitung in der Lunge sich ausschliesslich auf den Bronchialbaum beschränkt, wird mit Sicherheit eine der dort normal oder pathologisch vorkommenden Epithelarten als Ausgangspunkt angesehen (Friedländer[24], Reichel[46]). Ebenso soll ein vorwiegendes Befallensein der Bronchialverzweigungen, ein gleichzeitig geringeres des Lungenparenchyms, für primären Bronchialkrebs bis zu einem gewissen Grade charakteristisch sein (Reinhard[3], Schaper[44], Japha, 3. Fall[42], Fuchs, 2. Fall[38], Ehrich, 2. Fall[39], Schnorr[40]). Umgekehrt deutet Perls[16] seinen makroskopisch als Bronchialkrebs imponirenden Fall, wohl mit Unrecht, als Alveolarepithelkrebs.

Carcinome, die ausschliesslich im Lungenparenchym ihren Sitz haben, sind nicht bekannt; zum mindesten war eine Betheiligung kleinster Bronchiolen nicht auszuschliessen. Eine

Anzahl Autoren glauben aber den Umstand, dass bei ihren Fällen die Geschwulst im Wesentlichen dem Lungenparenchym angehört, für die Ansicht verwerthen zu dürfen, dass sie es mit einem Alveolarepithelkrebs zu thun haben (Wechselmann[11], Werner, 1. Fall[41], Stumpf[42], Ménétrier[25], Japha[43]). Malassez[17] spricht sich über seinen hierher gehörigen Fall dahin aus, dass er nicht entscheiden könne, ob die Wucherung vom Alveolarepithel oder vom Epithel kleinster Bronchen ausgegangen sei; er hält das letztere für wahrscheinlicher*).

Meist wird, wohl mit Unrecht, für histogenetische Erörterungen kein besonderes Gewicht auf den grobanatomischen Sitz gelegt.

Mehrfach wird die feinere Vertheilung der krebsigen Wucherungen in der Bronchialwand als werthvoller Hinweis auf die Histogenese dieser Geschwülste angesehen. Panhuysen[44] fand bei ausgedehnter Krebsentwickelung im peribronchialen Gewebe die Schleimhaut gesund (?), es scheint ihm deshalb nicht zweifelhaft, dass die Geschwulst im Lungenparenchym ihren Ursprung genommen haben müsse. (Panhuysen's Angabe, dass die Bronchialschleimhaut gesund gewesen sei, steht in unaufgeklärtem Widerspruch zu seiner Schilderung des makroskopischen Befundes.) Schlereth, 2. Fall[32] und Ehrich, 3. Fall[39] glaubten schon den Umstand, dass die Submucosa und besonders die Schleimdrüsenschicht am stärksten vom Krebs durchsetzt war, für die Annahme eines Schleimdrüsenkrebses verwerthen zu dürfen. Den Befund einer auffällig frühzeitigen (metastatischen?) Krebsentartung von Schleimdrüsenlobulis bei noch gesunder Umgebung zeigten Fälle von Langhans[15], Tillmann, 2. Fall[33], Beck, 1. und 2. Fall[22] und Ehrich, 1. Fall[39]. Alle diese

*) Das Grohe'sche Referat dieser Arbeit in Virchow-Hirsch's Jahresber. 1876. I. S. 319 deutet Malassez' Darstellung wohl irrthümlich so, als ob dieser behaupten wollte, das normale Alveolarepithel sei eine Metamorphose in die cylindrischen und cubischen Formen der Krebszellen eingegangen. Malassez sagt aber ausdrücklich: „Les cellules epithéliales sont-elles nées d'emblées dans les vésicules? ou bien, ce qui paraît plus vraisemblable, sont-elles nées dans les dernières ramifications bronchiques, et se sont-elles étendues de là aux vésicules du lobule correspondant? On ne saurait dire . . .“

Autoren sind der Ansicht, dass der Befund für Schleimdrüsenkrebs spricht.

Wechselmann[11], Tillmann, 1. Fall[33], Grünwald[34], Panhuysen[45] betonen den bei ihren Fällen zu constatirenden innigen Zusammenhang zwischen Alveolarsepten und Krebszellen als Stütze ihrer Ansicht, dass das Alveolarepithel als Ursprungsepithel ihrer Geschwulst anzusehen sei. Panhuysen legt noch besonderes Gewicht auf den Umstand, dass die besterhaltenen, also jüngsten Zellen der in ausgedehnter Rückbildung begriffenen Geschwulst die Peripherie der Zellhaufen bilden. Es müsse also, folgert er, von hier die Wucherung ihren Ausgang genommen haben. Die Berechtigung dieses Schlusses ist gewiss anfechtbar. Einmal halte ich es für bedenklich, aus dem Grade der regressiven Veränderungen auf das Alter der einzelnen Zellen (im Gegensatz zum Alter eines ganzen Geschwulstabschnitts) zu schliessen, da für diese Vorgänge als wichtigster Factor der Mangel von Blut-, bezw. Nahrungszufuhr in Betracht kommt, welch' letzterer den Beginn der regressiven Veränderungen im Centrum der Krebszellnester allein schon erklärt. Ferner liegt es nach all' unseren bisher gewonnenen Erfahrungen doch nahe, dass, wenn sich die ältesten Zellen im Centrum des Haufens finden, die Wucherung von hier aus ihren Ausgang genommen hat und dass aus einer Vermehrung der hier zu findenden Zellen die jüngeren, peripherisch gelegenen hervorgegangen sind.

2. Die Morphologie der Geschwulstzellen.

a. Cylinderzellkrebse sind von Reinhard[3], Schaper[44], Chiari[32], Japha, 3. Fall[43], Siegert, 2. Fall[1] als Deckepithelkrebs,

von Langhans[15], Tillmann, 2. und 3. Fall[33], Beck, 1. und 2. Fall[32], Schlereth, 1. und 2. Fall[33], Fuchs[38], Schnorr[40], als Schleimdrüsenkrebs und von

Stumpf[42], sowie wohl auch von Siegert[1], 2. Fall*), als Alveolarepithelkrebs gedeutet worden.

*) Siegert bezeichnet zwar seinen Fall 2 selbst als Plattenepithelkrebs, weil in den Krebsalveolen auf die peripherische Cylinderzellschicht zunächst Uebergangsformen, schliesslich im Innern des Zell-

Auffallend schlanke Cylinderzellen fand Chiari[32] bei Deckepithelkrebs, Tillmann[33] bei seinem als Schleimdrüsenkrebs gedeuteten Fall 2. Beck, 2. Fall[22] sah beim Drüsenkrebs cylindrisch-spitzkegelförmige Zellen, Schlereth[22] Cylinderform mit Uebergängen zu platten Zellen. Der letzte Fall scheint, was die Zellform betrifft, grosse Aehnlichkeit mit dem ersten Fall von Siegert[1] zu haben. Während jedoch Siegert seine Geschwulst als Plattenepithelkrebs auffasst, indem er annimmt, dass die vorher glatten, dann cylindrisch-metaplasirten Alveolarepithelien unter gesteigertem, gegenseitigen Druck wieder abgeplattet werden — also ähnlich der Abplattung des embryonalen Alveolarepithels durch den Inspirationsdruck — zieht Schlereth zur Erklärung dieser Polymorphie einen bei Schleimdrüsenwucherungen von ihm erhobenen analogen Befund heran. Das mehrschichtig gewordene Drüsenepithel zeigte dabei an einzelnen Stellen „die gleiche Plattenform" wie die im Alveolusinnern gelegenen Krebszellen.

Gleichzeitig mit Cylinderzellen fanden Langhans[15] und Tillmann[33], 2. Fall kleine polyedrische, Beck, 2. Fall[22], grosse, unregelmässig polyedrische Zellen in Schleimdrüsenkrebsen. Nach Stumpf[42] und Ménétrier[25] finden sich die gleichen Mischformen beim Alveolarepithelkrebs, während Tillmann, 2. Fall[33], Schlereth, 2. Fall[22], Ehrich, 3. Fall[29], das Vorhandensein von Cylinderzellen als sicheren Hinweis dafür betrachten, dass das Carcinom seinen Ausgang vom Alveolarepithel nicht genommen haben könne.

b. Krebse mit Zellen von mehr indifferenter, polyedrischer Form. Diese Zellform spricht nach Beck, 1. Fall[22],

haufens „Plattenepithelien" folgen. Nach der Beschreibung glaube ich jedoch die letztgenannten Zellen als cubisch-kuglig denken zu müssen, da sie im Durchschnitt alle den gleichen, fast kreisrunden Contour haben. Da ferner überall dort, wo sich die Zellen unbeengt durch Druck der Umgebung entwickeln, die Cylinderform in ausgesprochener Weise zum Vorschein kommt, so scheint mir die Geschwulst weniger willkürlich als Cylinderzellkrebs denn als Plattenepithelkrebs aufgefasst zu werden. Ist es doch für Cylinderzellkrebse gar nichts Ungewöhnliches, dass nur die der Innenfläche des Alveolus aufsitzenden Zellen typisch-cylindrisch sind (vergl. Birch-Hirschfeld[61], Lehrbuch I. S. 161).

Ehrich, 1., 2., 3. Fall[39], Langhans[15], Tillmann, 1. Fall[33], für Schleimdrüsenkrebs. Panhuysen[45] fand grosse, polymorphe Zellen bei dem von ihm als Alveolarepithelkrebs gedeuteten Falle.

c. Plattenepithelkrebse sollen nach Perls[16], Fuchs, 1. Fall[38], Grünwald[34], Japha 1. (?) und 4. Fall[43], immer vom Alveolarepithel ausgehen, nach Siegert[1] wenigstens dann, wenn sie im Lungenparenchym ihren Sitz haben. Wechselmann[11] und Grünwald[34] beziehen sich dabei auf die völlige Formengleichheit, Tillmann[33] auf die ausserordentliche Aehnlichkeit von Alveolarepithel und Krebszellen. Šiegert[60] und mit ihm Reiche[46] nimmt für diejenigen Plattenepithelgeschwülste, die an der Bifurcation ihren Primärsitz haben und die nach dem Typus des ächten Epithelialkrebses der Haut gebaut sind, einen vom äusseren Keimblatt abgeschnürten Keim an. Friedländer[24] erklärt das von ihm beobachtete Vorkommen eines Cancroids in der Wand eines in einer phthisischen Caverne verlaufenden Bronchus durch die von Zeller[62] und Griffini[63] zuerst geschilderte Metaplasie des geschichteten Flimmerepithels in Plattenepithel.

3. Mikroskopische Anordnung der Geschwulstzellen.

Cylinderzellen in alveolärer oder drüsenähnlicher Anordnung sprechen nach Tillmann, 2. Fall[33], Ehrich, 2. Fall[39] und Schnorr[40] für Schleimdrüsenkrebs; Schaper[44] hält den alveolären Bau eines cylinderzelligen Bronchialkrebses charakteristisch für den Ausgang vom Bronchialdeckepithel. Chiari[32] dagegen beschreibt einen papillär wuchernden Cylinderzellkrebs als Bronchialdeckepithelcarcinom. Reinhard[3] wiederum glaubt in der alveolären Anordnung der Geschwulstzellen einen Hinweis darauf zu erblicken, dass an der Entwickelung des aus anderen Gründen für Bronchialdeckepithelkrebs gehaltenen Carcinoms die Schleimdrüsenausführungsgänge besonderen Antheil hätten*).

*) Zu dieser Reinhard'schen Deutung möchte ich an den Befund von Friedlaender[58] erinnern, der beim Hunde experimentell erzeugte atypische Wucherungen des Bronchialdeckepithels von ausgesprochen drüsenalveolenartigem Bau beschreibt und abbildet.

Perls[16] und Japha[43] fanden Krebszwiebeln, Fuchs, 1. Fall[38], „Schichtung des Epithels, das aber nicht bis zur völligen zelligen Ausfüllung der Krebsalveolen gewuchert war". Da nur Plattenepithel im Stande sei, sich derart zu schichten, und in der Lunge ausschliesslich das Alveolarepithel als Plattenepithel in Betracht komme, so werden die Geschwülste von diesen Autoren als sichere Alveolarepithelkrebse bezeichnet. Die Fälle von Friedländer[24] und Reiche[46] zeigen die Unhaltbarkeit dieses Schlusses.

Schliesslich ist hier noch eine Ansicht von Wechselmann[11] zu registriren, der aus der Geschwulstperipherie Bilder bekam, welche dem einer Desquamativpneumonie so ähnlich waren, dass man „bei blosser Ansicht dieser Stellen das Ganze für eine Desquamativpneumonie halten könnte". Wechselmann hält wegen der Aehnlichkeit der hier gefundenen Zellen mit den Geschwulstzellen einerseits und normalem Alveolarepithel andererseits, diese Wucherung der Alveolarepithelien bereits für krebsig und betrachtet sie als sicheren Beweis für den Ausgang des Carcinoms vom Alveolarepithel. Auch Ménétrier[25] fand gleiche Bilder in den Randpartien eines Cylinderzellkrebses mit Polymorphie der Zellen (grosse polyedrische Formen), er deutet den Befund in Wechselmann'schem Sinne. Bei der Häufigkeit pneumonischer Prozesse in der Umgebung von Krebsen ist eine solche Entscheidung zum mindesten äusserst schwierig. Panhuysen[45], welcher sich ebenfalls Wechselmann anschliesst, fand schon makroskopisch und ebenso mikroskopisch, auffallendste Aehnlichkeit mit einer Desquamativpneumonie. Dass es sich trotzdem nicht um ein Entzündungsprodukt, sondern um Krebs handle, erkennt man aus der Anfüllung des Lymphgefässsystems der Umgebung mit den gleichen, epithelioiden Zellen, wie sie in den Lungenalveolen liegen. Bei dem Mangel anderer, für die Panhuysen'sche Auffassung dringendsprechender Gründe ist der Schluss nicht zwingend. Denn einmal zeigen die Lymphgefässe in der Umgebung aller acut entzündlichen Heerde in den Lungen gleichzeitig selbst auf Entzündung beruhende Veränderungen (Orth[77]), wobei Proliferationsvorgänge an den Endothelien die Analyse erschweren können, und ferner tritt beim Beginn der Pneumonie eine Erfüllung der

erweiterten Lymphgefässe mit den gleichen Massen ein, wie sie das Alveolarexsudat bilden (Orth, a. a. O.). Nach Cornil und Ranvier[78] entstehen auf diese Weise Bilder, in denen man die Lungenalveolen von den Lymphgefässen dem Inhalt nach nicht unterscheiden kann.

4. Das Verhalten der Epithelien des Standorts.

a. Bronchialdeckepithel.

Siegert, 2. Fall[1], beschreibt peripherisches Wachsthum eines Bronchiolenepithelkrebses beim Hund.

Wucherung von Bronchialdeckepithel an der Geschwulstgrenze spricht nach Reinhard[2] und Chiari[22] mit ziemlicher Sicherheit für den Ursprung der Geschwulst vom Cylinderepithel der Bronchen, während Schlereth, 1 Fall[33] starke Wucherungen am Epithel einzelner kleiner Bronchen in einem Fall gesehen hat, den er als Schleimdrüsenkrebs deutet.

Das Fehlen von Wucherungsvorgängen am Bronchialepithel spricht nach Stilling[21], Tillmann, 1. und 2. Fall[23], Fuchs, 1. und 2. Fall[26], Ehrich, 1., 2., 3. Fall[29], Wechselmann[11], Werner, 1. Fall[41], Stumpf, 1. Fall[42], und Siegert, 1. Fall[1], gegen Bronchialepithelkrebs.

b. Schleimdrüsenepithel.

Langhans[16] fand Vergrösserung der Endbläschen zum Theil mit völligem Schwund des Lumens; Dislocation der Endbläschen in's angrenzende Bindegewebe, Verlust der Membrana propria; Zerfall der vergrösserten Endbläschen in einzelne, unter einander zusammenhängende Zellstränge und Auswachsen der letzteren in alle Richtungen, wobei die aus verschiedenen Endbläschen entstehenden Zellstränge in mannichfache Communication treten. Langhans glaubt in dem beschriebenen Befund das Bild der directen Carcinomentwickelung aus Schleimdrüsen vor sich zu haben. Tillmann, 1. Fall[23], der sich im Wesentlichen auf die Langhans'sche Schilderung bezieht, giebt an, den gleichen Entwickelungsmodus an einem seiner Fälle verfolgt zu haben. Auch Fuchs, 2. Fall[26], glaubt directes Auswachsen von wuchernden Schleimdrüsen zu Krebs gefunden zu haben, doch fügt letzterer selbst hinzu, dass sich die mit den Drüsen in Verbindung stehenden Wucherungen vom übrigen Krebs, von dem

sie auch räumlich getrennt sind, durch ihre schlauchförmige Anordnung unterschieden. Es liegt deshalb die Möglichkeit vor, dass von Fuchs mehr oder weniger atypische Schleimdrüsenwucherungen bereits als Krebs gedeutet wurden, um so mehr, als sich die geschilderten, schlauchförmigen Gebilde nur bis auf den Knorpel, nirgends dagegen in's peribronchiale Gewebe erstreckten. Derartige atypische Schleimdrüsenwucherungen wurden auch von Ehrich, 1. Fall[39], Schlereth, 1. Fall[33], und Beck[22] gesehen und als Beginn krebsiger Entartung aufgefasst. In seinem 2. Fall sah Schlereth die Schleimdrüsen nur vermehrt, „in starker Wucherung" begriffen. Auch diese einfache Vermehrung der Drüsen in der Umgebung der Geschwulst soll auf einen Zusammenhang zwischen beiden hinweisen.

Reinhard[3], Ehrich, 3. Fall[39], und Beck (1. und 2. Fall)[22] fanden mitten in der durch den Krebs fast ersetzten Mucosa noch deutliche Reste von Schleimdrüsen. Nach Reinhard spricht der Befund gegen, nach Beck für das Schleimdrüsenepithel als Ausgangsepithel des Krebses; Ehrich legt ihm gar keine besondere Bedeutung bei.

Sehr häufig wird das Fehlen von Schleimdrüsenwucherung an der Geschwulstperipherie als Beweis gegen die Diagnose Schleimdrüsenkrebs verwerthet, so von Stilling[21], Chiari[22], Japha, 3. Fall[43], Wechselmann[11], Tillmann, 1. Fall[32], Fuchs, 1. Fall[38], Werner, 1. Fall[41], Stumpf[42] und Siegert, 1. Fall[1].

c. Alveolarepithel.

Wucherungen des Alveolarepithels unter dem Bilde einer Desquamativpneumonie haben, wie schon erwähnt, Wechselmann[11], Ménétrier[35] und Panhuysen[45] als unmittelbaren Beginn krebsiger Entartung des Alveolarepithels aufgefasst, während ihnen Fuchs[38] als einen entzündlichen Vorgang in der Umgebung einer bösartigen Geschwulst nur insoweit besondere Aufmerksamkeit zuwendet, als dadurch die Grenzbestimmung des Carcinoms in seinem Fall erheblich erschwert wurde.

Ehrich[39] betont das Intactsein des Alveolarepithels und Chiari[22] hebt hervor, dass er ausschliesslich regressive Veränderungen am Alveolarepithel in der Umgebung des Tumors

nachweisen konnte. Beide Autoren glauben diesen Umstand als Stütze ihrer Ansicht, dass die betreffenden Geschwülste ihren Ausgang nicht vom Alveolarepithel genommen haben, verwerthen zu dürfen.

Nach dieser Zusammenstellung und den vorausgehenden Erörterungen bedarf es wohl kaum noch eines Hinweises darauf, wie widersprechend die meisten Befunde von den verschiedenen Autoren gedeutet sind, um zu zeigen, dass ein beträchtlicher Theil der histogenetischen Schlüsse, welche auf Grund der hier zusammengestellten Daten aufgebaut wurden, nicht zutreffend oder wenigstens nicht einwandsfrei sein können, und ferner, dass die meisten Lungenkrebse nach dem Stande unserer Kenntniss eine sichere, histogenetische Beurtheilung überhaupt nicht zulassen. Histogenetische Wahrscheinlichkeitsdiagnosen sind aber für unser Wissen ohne grossen Werth. Ich will deshalb versuchen, die Histogenese der von mir untersuchten Fälle nur insoweit zu bestimmen, als sich sichere Schlüsse aus den anatomischen Befunden ziehen lassen.

Fall I. Die Geschwulst ist ein reiner Bronchialkrebs, das Lungenparenchym ist nirgends mitergriffen. Es sind somit auch nur die Bronchialepithelien als Ausgangspunkt des Carcinoms in Betracht zu ziehen. Keine der beiden normal hier vorhandenen Epithelarten: Schleimdrüsen- und Deckepithel, ist in seiner ganzen Ausdehnung intact erhalten. Zwar ist die Schleimdrüsenschicht in weit grösserer Ausdehnung durch den Krebs unterbrochen, als das Oberflächenepithel, das lässt jedoch die Möglichkeit nicht ausschliessen, dass die Wucherung an der Oberfläche begonnen hat, danach in die Tiefe gedrungen ist, wo sie in dem lockeren submucösen Gewebe sich schnell verbreitete und dann die Mucosa, von der der Krebs ursprünglich ausgegangen, unterminirte, wobei das Deckepithel allmählich nekrotisch wurde. Ein ganz analoges Verhalten bieten z. B. viele Hautkrebse, worauf Ribbert[64] in seiner jüngsten Mittheilung wieder aufmerksam gemacht hat. — Man wird also der vorwiegenden Verbreitung des Krebses in der Schleimdrüsenschicht eine besondere Bedeutung nicht zumessen dürfen.

Da sich peripherische Entwickelung des Krebses an keiner Stelle nachweisen liess, kann auch das Fehlen von Wucherungsvorgängen am Bronchialdeckepithel einerseits, und das Auffinden von Schleimdrüsenwucherungen andererseits ein entscheidendes Moment bei der Beurtheilung der vorliegenden Frage nicht abgeben, wie ich oben bereits ausgeführt habe.

Auch den namentlich im peribronchialen Gewebe ausgesprochen alveolären Aufbau der Geschwulstzellen kann man ebensowohl bei einem Schleimdrüsenkrebs wie bei Deckepithelkrebs erwarten. Das letztere wird durch den einwandsfreien Fall von Siegert, 2. Fall[1], bestätigt. Ausserdem fand Friedländer[58] atypische, aber nicht krebsige Wucherungen des Bronchialdeckepithels ebenfalls mit alveolärem Bau.

Die Cylinderform der Krebszellen endlich kann für die Beurtheilung der Histogenese gar nicht maassgebend sein, da ja sowohl das Bronchialdeckepithel, wie das Schleimdrüsenepithel aus Cylinderzellen besteht. Der einzige Umstand, welcher eine gewisse Beachtung verdient, ist vielleicht der, dass der cylinderzellige Charakter auch im peribronchialen Gewebe und in den krebsigen Lymphdrüsen noch sehr deutlich hervortritt. Ein solches Verhalten wäre bei einem vom Deckepithel stammenden Krebs eher zu vermuthen, als bei einem in den Metastasen meist indifferentere Zellformen aufweisenden Drüsenkrebs (Birch-Hirschfeld, Lehrbuch. I. 161).

Es handelt sich also im vorliegenden Fall um einen reinen Bronchialkrebs, über dessen Ursprung: ob vom geschichteten Flimmerepithel der Bronchialschleimhaut oder vom Epithel der Bronchialschleimdrüsen? die Entscheidung offen gelassen werden muss.

Fall II umfasst zwar Bronchus und Lungenparenchym, doch ist der dem Parenchym angehörende Geschwulsttheil so gering, ferner im Tumor so peripherisch gelagert, dass er mit Wahrscheinlichkeit als jüngster Geschwulstabschnitt gelten darf. Diese Wahrscheinlichkeit wird noch erhöht durch den Mangel einer scharfen Grenze des Krebses im Lungengewebe. Die Geschwulst ist hier offenbar in lebhaftem Fortschreiten begriffen. Auch die ausgedehnte Verhornung der Geschwulst ausschliesslich

in den dem Bronchus angehörenden Theile spricht dafür, dass von hier die Neubildung ausgegangen sein muss, und zwar ist es die Gegend der Bifurcation, wo der Tumor am mächtigsten, und die regressiven Veränderungen am weitesten fortgeschritten sind. Es handelt sich also in diesem Falle um einen primären Bronchialkrebs.

Da wir es mit einem verhornenden Plattenepithelkrebs zu thun haben, so kommen von den verschiedenen Epithelarten des Bronchus die Schleimdrüsenzellen als Ausgangspunkt zweifellos nicht in Betracht. Es bleiben somit für die Histogenese der Geschwulst nur noch 2 Möglichkeiten: das Plattenepithel kann durch Metaplasie des geschichteten Flimmerepithels entstanden sein, oder es stammt von einem bei der Trennung des Respirationsrohrs vom Darmtractus abgeschnürten Keim (Siegert[48], Reiche[46]). Um zwischen diesen beiden Möglichkeiten zu entscheiden, bezieht sich Siegert auf die Untersuchungen Kanthack's[65] über die Histologie der Larynxschleimhaut, aus denen hervorgeht, dass die von Griffini in der Umgebung syphilitischer und tuberculöser Geschwüre der Trachea und der Bronchen entdeckte Metaplasie des geschichteten Flimmerepithels eine Abplattung und Verhornung der Zellen immer nur in den obersten Schichten herbeiführt, während das Epithel in den tieferen Buchten seine cylindrische Form beibehält. Dasselbe Verhalten fand Kanthack bei Tumoren z. B. der Nasenschleimhaut, die aus derart metaplasirtem Epithel hervorgegangen sind. Da im vorliegenden Falle weder tuberculöse noch syphilitische Prozesse am Körper zu finden sind, so fehlt für die Metaplasie des Flimmerepithels in geschichtetes Plattenepithel das veranlassende Moment. Ausserdem entspricht der Aufbau der Geschwulst völlig dem von Siegert beschriebenen Papillom: Ueberall gleichmässige Form der platten, auf dem Querschnitt spindeligen Zellen, insbesondere kein Unterschied zwischen den Zellen der freien Oberfläche und der tiefen Einsenkungen. Die Verhornung beginnt immer im Centrum der Krebszapfen, ebenso finden sich hier schön ausgebildete Epithelperlen.

Nach dem Gesagten ist ersichtlich, dass die Geschwulst sich histogenetisch völlig dem von Reiche beschriebenen

Carcinom an die Seite stellt, also von einem Keim mit ächt epidermoidalem Charakter abzuleiten ist. Der Unterschied zwischen beiden besteht ausschliesslich darin, dass der Reiche'sche Fall keine Verhornung zeigt.

Fall III. Da hier Bronchialbaum und Lungenparenchym an der Neubildung betheiligt sind und zwar ohne die für Fall II geltende Beschränkung, so kommen von vornherein sämmtliche Epithelien der unteren Luftwege als Ausgangspunkt in Betracht. Diese Möglichkeiten werden auch nicht beschränkt durch die cylindrische Zellform der Krebszellen; denn nach Stumpf[42] und Siegert[1] ist es nicht zu bezweifeln, dass auch Neubildungen, welche vom Alveolarepithel ausgingen, Cylinderzellen zu enthalten im Stande wären. Man könnte dann dem Umstand, dass die Cylinderform dort am besten ausgeprägt ist, wo die Krebszellen dem Alveolarepithel aufsitzen, einige Bedeutung im Sinne eines Alveolarepithelkrebses beimessen. Ein solcher Schluss scheint indess zu weitgehend, sobald man berücksichtigt, dass es hier wegen der herrschenden Druckverhältnisse am ehesten möglich ist, dass die Krebszellen die ihnen ursprünglich eigene Form annehmen, während in den Lymphspalten der Bronchialschleimhaut und des peribronchialen Gewebes die Gestalt durch den gegenseitigen Druck bedingt wird. Dass in der That mechanische Verhältnisse allein für das Verschwinden der Cylinderform ausschlaggebend sind, sieht man dort, wo die früheren Lungenalveolen von Krebszellen völlig erfüllt sind. Hier haben die Zellen mehr und mehr die gleichen polyedrischen Formen wie im Bronchus angenommen.

Wucherungsvorgänge sind in dem vorliegenden Fall sowohl an den Schleimdrüsen, wie am Alveolarepithel zu constatiren, während das Bronchialdeckepithel nur regressive Veränderungen aufweist. Nach der oben begründeten Auffassung ist es in keiner Weise statthaft, aus diesen Befunden auf die Histogenese der Neubildung zu schliessen.

Eine Eigenthümlichkeit des Falles ist die Neigung der Krebszellen, schleimig zu entarten. Es läge nahe, hieraus auf Beziehungen zum Schleimdrüsenepithel zu schliessen, doch ist dem zu entgegnen, dass auch das normale Bronchialdeckepithel schleimproducirende Becherzellen besitzt. Ob eine Neubildung des Al-

veolarepithels schleimig entarten kann, ist nicht entschieden, wird aber von Werner[41] behauptet.

Nach allem ist man noch weniger als in Fall I im Stande, sich über die Histogenese dieses Carcinoms ein bestimmtes Urtheil zu bilden.

Fall IV steht — im Gegensatz zu den Fällen I, II, III — in keiner Beziehung zu einem grösseren Bronchus. Die grössten Bronchialzweige, welche in der Geschwulst aufgefunden werden, haben ein Lumen von etwa 1 mm Durchmesser. In das zerfallene Geschwulstcentrum, führt ein solcher Bronchialast nicht, dagegen verlaufen 2 Bronchiolen der beschriebenen Grösse in nächster Nähe des Zerfallheerdes. Der eine von diesen enthält in seiner Wand kleine Knorpelschüppchen. Da das Auftreten von Knorpel mit dem der Schleimdrüsen im Bronchus gewöhnlich Hand in Hand geht, so war zunächst anzunehmen, dass für die Histogenese des Carcinoms sämmtliche Epithelarten der Lunge in Betracht zu ziehen sein würden. Es waren jedoch in den in Serienschnitte zerlegten Bronchiolen weder Schleimdrüsen noch Reste von solchen, noch auch Krebsnester vorhanden, von denen man nach Lage und Umfang hätte vermuthen dürfen, dass sie an die Stelle untergegangener Schleimdrüsen getreten sein könnten. Wir dürfen es deshalb für gewiss nehmen, dass eine Betheiligung von Bronchialschleimdrüsen an der Geschwulstbildung nicht statthatte.

Für die Entscheidung der weiteren Frage, ob der Krebs vom Bronchial- oder Alveolarepithel ausgegangen sei, lassen sich unzweideutige Momente nicht beibringen. Die Zellform ist cylindrisch, die Zellanordnung ist theils einschichtig alveolär, theils analog dem von Siegert[1] in seinem 1. Falle erhobenen Befund, mosaikartig. Das Bronchialepithel zeigt mit Ausnahme der wenigen Stellen, wo es durch die im Lumen wuchernden Krebsmassen erdrückt wird, weder regressive, noch progressive Veränderungen. Das Alveolarepithel verhält sich insofern ähnlich dem Bronchialepithel, als es im Centrum der Geschwulst, wo der Krebs die Alveolen ganz erfüllt, einfach verschwunden ist, während es sich an der Peripherie, wo der im Fortschreiten begriffene Krebs knopfförmig in die Alveolarlumina hineinragt, völlig intact zeigt. — Dass die Lungenalveolarsepten erhalten

bleiben und später das Stützgerüst für den Krebs abgeben, kann natürlich eben so wenig als einwandsfreier Beweis für den Ausgang vom Alveolarepithel angesehen werden, wie der Umstand, dass der Krebs das Lumen der grösseren Bronchialästchen meist frei lässt.

Man wird hiernach bei der Beurtheilung der Krebshistogenese auch in diesem Falle über Vermuthungen nicht hinauskommen.

Die vorangehenden histogenetischen Betrachtungen liefern das wenig ermuthigende Ergebniss, dass an dem, allen Anzeichen nach ziemlich günstigen Material doch nur in ganz bedingtem Sinne ein positives Resultat hat gewonnen werden können, und überdies an einem Falle (II), der in jeder Beziehung eine Ausnahmestellung unter den gewöhnlichen Lungenkrebsen einnimmt.

Meine Untersuchung würde daher nur ein bescheidenes Interesse beanspruchen dürfen, wenn sie uns nicht hinreichenden Anhalt geliefert hätte, um einige Gesichtspunkte allgemeinerer Art aufzustellen, welche für die Histogenese des primären Lungenkrebses, wie mich dünkt, wohl von Werth sind. Ich fasse diese Punkte in folgenden Sätzen kurz zusammen:

1. Für die Mehrzahl der Fälle von primärem „Lungenkrebs“ lässt sich der Nachweis erbringen, dass die Neubildung vom Bronchialsysteme ihren Ausgang nimmt.

2. Ein peripherisches Wachsthum des primären Lungenkrebses darf nicht als die Regel angesehen werden. Alle histogenetischen Schlüsse sind unzulässig, welche eine Verallgemeinerung einzelner, zu Gunsten des peripherischen Wachsthums sprechender Befunde zur Voraussetzung haben.

3. Die morphologischen und biologischen Eigenschaften der Geschwulstzellen sind in den meisten Fällen von primärem Lungenkrebs so vieldeutig, dass sie zur Beurtheilung der Histogenese dieser Krebse nicht zu verwerthen sind.

Literatur.

(Die nicht im Original benutzten Abhandlungen sind mit einem * bezeichnet.)

1. Siegert, F., Zur Histiogenese des primären Lungenkrebses. Dieses Archiv. Bd. 134. 1893.
2. Reinhard, W., Der primäre Lungenkrebs. Arch. f. Heilkunde. XIX. S. 369. 1878.
3. Fuchs, F., Beiträge zur Kenntniss der Geschwulstbildungen in der Lunge. Diss. München 1886.
4. Otto, Handbuch der patholog. Anatomie. Breslau 1814.
5. Haase, Specielle patholog. Anatomie. Leipzig 1841.
6. Rokitansky, Handbuch der spec. patholog. Anatomie. Wien 1842.
7. Bennet, Cancerous and cancroid growths. Edinburgh 1849.
8. Förster, Handbuch der patholog. Anatomie. II. Leipzig 1854.
9. Wedl, Grundzüge der patholog. Anatomie. Wien 1854.
10. Heschl, Compendium der patholog. Anatomie. Wien 1855.
11. Wechselmann, Ein Fall von prim. Lungencarcinom. Diss. München 1882.
12. Dorsch, Ein Fall von prim. Lungenkrebs. Diss. Tübingen 1886.
13. Hildebrand, 2 Fälle von primären malignen Lungentumoren. Diss. Marburg 1888.
14. Passow, Zur Differentialdiagnose der Lungentumoren, insbesondere der primären Lungenkrebse. Diss. Berlin 1893.
15. Langhans, Prim. Krebs der Trachea und Bronchien. Dieses Archiv. 1871. Bd. 53. S. 470.
16. Perls, Zur Casuistik des Lungencarcinoms. Dieses Archiv. 1872. Bd. 56. S. 437.
17. Malassez, L., Examen histologique d'un cas de cancer encéphaloide du poumon (Epithelioma). Archives de Physiologie. 1876. II. 3. p. 353.
18. Finlay und Parker in der Royal medical and chirurgical society. Lancet. 1877. I. p. 838.
19. *Lund, Primär Lungekräft. Norsk. Magaz. for Lägevid. R. 3. Bd. 8. Forhandl. p. 142. Ref. Virchow-Hirsch. 1878. II. S. 143.
20. Georgi, Fall von prim. Lungencarcin. ohne Metastasen. Berl. klin. Wochenschr. 1878. No. 28—29.
21. Stilling, H., Ueber primären Krebs der Bronchien und des Lungenparenchyms. Dieses Archiv. Bd. 83. S. 77.
22. Chiari, Zur Kenntniss der Bronchialgeschwülste. Prag. med. Wochenschr. 1883. 51.
23. Beck, H., Beitr. zur Geschwulstlehre. Prager Zeitschr. für Heilkunde. 5. 1884.
24. Friedlaender, C., Cancroid in einer Lungencaverne. Fortschr. d. Med. 1885. I. S. 307.
25. Ménétrier, Cancer primitif du poumon. Progrès médical. 1886. p. 436.

26. Hautecoeur, Cancer du poumon etc. Vortr. vom 5. März 1886 in der Société anatomique de Paris. Progrès médical. 1886. p. 460.
27. Ziemssen, Berl. klin. Wochenschr. 1887. 13.
28. Hampeln, P., Fall von primär. Lungenpleuracarcin. Petersb. med. Wochenschr. 1887. 17. 137.
29. Siegel, J., Zur Kenntniss des prim. Pflasterepithelkrebses der Lunge. Diss. München 1887.
30. Löwenmeyer-Virchow, Epithelialkrebs der rechten Lunge. Verhandlungen der Berl. med. Gesellsch. Deutsche med. Wochenschr. 1888. 44.
31. Körner, Ein Fall von primärem Krebs der grossen Luftwege u. s. w. Münch. med. Wochenschr. 1888. No. 11.
32. Schlereth, 2 Fälle von primärem Lungenkrebs. Diss. Kiel 1888.
33. Tillmann, W., 3 Fälle von primärem Lungencarcinom. Diss. Halle 1889.
34. Grünwald, L., Ein Fall von primärem Pflasterepithelkrebs der Lunge. Münch. med. Wochenschr. 1889. No. 32—33.
35. Wieber, A., Primäres Lungencarcinom mit Metastasen u. s. w. Diss. Berlin 1889.
36. Hinterstoisser, H., Ein Fall von primärem Carcinom der grossen Luftwege u. s. w. Wiener klin. Wochenschr. 1889. 19.
37. Ebstein, Deutsche med. Wochenschr. 1890. S. 921.
38. Fuchs, Beiträge zur Casuistik des primären Lungencarcinoms. Diss. Leipzig 1890.
39. Ehrich, Ueber das primäre Bronchial- und Lungencarcinom. Diss. Marburg 1891.
40. Schnorr, Ein Fall von primärem Lungenkrebs. Diss. Erlangen 1891.
41. Werner, M., Das primäre Lungencarcinom. Diss. Freiburg 1891.
42. Stumpf, G., Zur Casuistik des primären Lungencarcinoms. Diss. Giessen 1891.
43. Japha, Ueber primären Lungenkrebs. Diss. Berlin 1892.
44. Schaper, Ueber eine Metastase eines primären Lungenkrebses u. s. w. Dieses Archiv. Bd. 129. S. 61.
45. Panhuysen, R., Ein Beitrag zu den peribronchitischen Affectionen. Diss. Würzburg 1893.
46. Reiche, Primäres Tracheacarcinom u. s. w. Centralbl. für allg. Path. u. s. w. 4. 1893. No. 1.
47. Hofmann, Ueber maligne Lungengeschwülste. Diss. Zürich 1893.
48. Siegert, F., Untersuchungen über die „Corpora amylacea sive amyloidea". Dieses Archiv. Bd. 129. S. 513.
49. Thiersch, C., Der Epithelialkrebs, namentlich der Haut. Leipzig 1865.
50. Waldeyer, Die Entwickelung der Carcinome. Dieses Archiv. 1868. Bd. 41. S. 470.
51. Waldeyer, Die Entwickelung der Carcinome. II. Dieses Archiv. Bd. 55. S. 67.

52. Cohnheim, Allgemeine Pathologie. I. S. 660.
53. Langhans, Th., Zur pathologischen Histologie der weiblichen Brustdrüse. Dieses Archiv. Bd. 58. S. 132.
54. Birch-Hirschfeld, Entwickelung des Hodenkrebses. Archiv der Heilkunde. IX.
55. Naunyn, Entwickelung des Leberkrebses. Archiv für Anat. und Physiologie. 1866.
56. Weigert, Ueber primären Leberkrebs. Dieses Archiv. 1876. Bd. 67.
57. Hauser, G., Zur Histogenese des Cylinderepithelcarcinoms. Erlangen 1883.
58. Friedlaender, C., Ueber Epithelwucherung und Krebs. Strassburg 1877.
59. Karg, C., Ueber das Carcinom. Deutsche Zeitschr. für Chirurgie. 34. S. 133.
60. Siegert, F., Ueber primäre Geschwülste der unteren Luftwege. Dieses Archiv. Bd. 129. S. 413.
61. Birch-Hirschfeld, Lehrbuch der allgem. path. Anatomie. S. 161 ff.
62. *Zeller, Plattenepithel im Uterus. Zeitschr. f. Geburtshülfe und Gynäkologie. IX. 1. 1885.
63. *Griffini, Contribuzione alla patologia generale del tessuto cilindrico. Gazz. d. Cliniche di Torino. 1875.
64. Ribbert, Dieses Archiv. Bd. 141. S. 153.
65. Kanthack, A., Studien über die Histologie der Larynxschleimhaut. II. Dieses Archiv. Bd. 120. S. 273.
66. Blumenthal, L., Zwei Fälle von primären malignen Lungentumoren. Diss. Berlin 1881.
67. Davy, Carcinoma of the left lung. Lancet. 1882. II. p. 257.
68. Hoyle, W. E., Case of primary epithelioma of the left lung etc. Journ. of Anat. and Physiology. XVII. p. 509.
69. Lawrence, C., and Suckling, Case of primary growth of lung. Lancet. 1884. II. p. 1047.
70. Boyd, M. A., Cancer of bronchial glands and lung. Lancet. 1887. II. p. 60.
71. Pitt, G. N., Malignant disease of bronchial glands. Pathol. Transact. 39. p. 54.
72. Handford, Two cases of mediastinal cancer. Pathol. Transact. 39. p. 48.
73. Handford, Primary carcinoma of the left bronchus. Pathol. Transact. 40. p. 40.
74. Fraenkel, A., Zur Diagnostik der Brusthöhlengeschwülste. Deutsche med. Wochenschr. 1891. No. 50—51.
75. Fürbringer, Discussion zu dem Fraenkel'schen Vortrag. Deutsche med. Wochenschr. 1891. No. 50.
76. Handford, Carc. of the root of the lung etc. Pathol. Transact. 1890. 41. p. 37.

77. Orth, Lehrb. der spec. path. Anatomie. I. S. 407.
78. Cornil et Ranvier, Manuel d'histologie pathologique. 2. édit. T. II. p. 120.

Erklärung der Abbildungen.

Tafel IV.

Fig. 1. Fall I. Grenze zwischen gesunder und krebsig degenerirter Bronchialschleimhaut. a normal wuchernde Schleimdrüsen. b atypisch wuchernde Schleimdrüsen. c Carcinom. d Knorpel.

Fig. 2. Fall I. Atypisch wuchernde Schleimdrüsen. a solide Zapfen, zum Theil ohne Membrana propria. b Spaltbildung in einem isolirten Zellhaufen, von Schleimdrüsen stammend.

Fig. 3. Fall I. Einzelne Krebsalveolen.

Fig. 4. Fall III. Einzelne Krebsalveolen aus dem Lungenparenchym.

Fig. 5. Fall III. Grenze zwischen gesunder und krebsig degenerirter Bronchialschleimhaut. Die atypisch wuchernden Schleimdrüsen wachsen dem im Fortschreiten begriffenen Krebs entgegen.

IX.

Zur Kenntniss der fibrinösen Exsudation bei Entzündungen.

Erwiderung an Prof. E. Neumann in Königsberg i. Pr.

von F. Marchand in Marburg.

(Hierzu Taf. V.)

E. Neumann hat in einer vor Kurzem erschienenen Arbeit „zur Kenntniss der fibrinoiden Degeneration des Bindegewebes bei Entzündungen“ [1]) auch die fibrinösen Entzündungen der serösen Häute einer Besprechung unterzogen. Er stimmt der zuletzt von Grawitz aufgestellten Behauptung bei, dass das auf der Oberfläche seröser Häute auftretende Fibrin nicht ein Exsudat darstellt, sondern vielmehr umgewandelte Intercellularsubstanz ist. Neumann verwahrt sich allerdings, wie dies nicht anders zu erwarten war, gegen die übrigen Behauptungen, mit denen Grawitz seine erwähnte Auffassung verflochten hat, indem er constatirt, dass es zwei ganz verschiedene Fragen sind, woher das Fibrin kommt und woher die Zellen kommen, welche in das Fibrin eingeschlossen sind [2]). Meine, bei Gelegenheit einer kritischen Besprechung des Grawitz'schen Atlas geäusserte Ansicht, dass gerade das frische Fibrinhäutchen sich leicht von der Oberfläche ablösen lasse, welche darunter glatt und glänzend zum Vorschein komme, dass also hier nicht von einer Umwandlung des Gewebes der Serosa, sondern nur

[1]) Dieses Archiv. Bd. 144. 1896. S. 201.

[2]) Auf eine nochmalige Discussion der Grawitz'schen Lehre und der von ihm angestellten „exacten Versuche“ hier einzugehen, verzichte ich. Wenn sogar die Todten auferstehen, die bereits zersetzten und verschimmelten Hornhäute von todten Hasen, welche 2—12 Tage bei Frostwetter gehangen hatten, wieder aufleben müssen, um gegen die Leukocyten Zeugniss abzulegen [s. dieses Archiv (!). Bd. 144. S. 20], so sind das Dinge, welche sich der wissenschaftlichen Discussion entziehen.

von einer Auflagerung die Rede sein könne, glaubt Neumann auf eine gewisse Voreingenommenheit für die „alte Lehre“ zurückführen zu müssen. Bei der principiellen Wichtigkeit dieser Frage für die Entzündungslehre und gegenüber diesem Urtheil eines sorgfältigen und erfahrenen Forschers sehe ich mich veranlasst, hier die Beweisgründe für meine Behauptung den von Neumann dargelegten entgegenzustellen; bisher habe ich dazu keine Veranlassung gehabt, da ich der Meinung war, damit nichts Neues bringen zu können.

Neumann hat bekanntlich schon in seiner im Jahre 1880 erschienenen Arbeit „Die Pikrocarminfärbung und ihre Anwendung auf die Entzündungslehre“[1]), eine „fibrinoide Degeneration“ des Bindegewebes bei gewissen Entzündungsprozessen aufgestellt, welche sich besonders deutlich bei subacuten Entzündungen an der Oberfläche tuberculöser Lungen an Stellen, wo käsige Knoten an die Pleura heranreichen (also vulgo bei tuberculöser Pleuritis) nachweisen lassen soll. Bei den acuten Entzündungen der serösen Häute hat Neumann damals nicht entscheiden können, ob hier ebenfalls fibrinoide Degeneration des Bindegewebes zur Bildung der Pseudomembran beiträgt, oder ob letztere lediglich aus aufgelagertem Fibrin besteht, er hat allerdings bei fibrinöser Pleuritis und eitriger Peritonitis den Eindruck gehabt, dass ersteres der Fall sei.

Wenn Neumann als klassischen Zeugen für seine Anschauung R. Virchow anführt, so ist dabei zu bemerken, dass Virchow sich an der angezogenen Stelle[2]) doch sehr vorsichtig über den Zusammenhang des Exsudates mit dem Bindegewebe äussert. Virchow sprach bereits damals, sowie später[3]) ausdrücklich von fibrinösen Exsudaten, nur mit dem Vorbehalt, dass er aus den Gefässen allein den flüssigen, serösen Bestandtheil des Exsudats herleitete, welcher das Fibrin, als Produkt der localen Stoffmetamorphose des Gewebes, mit an die Oberfläche führen sollte. Das Resultat war also ein fibrinöses Exsudat und keineswegs eine „fibrinoide Umwandlung“ des Bindegewebes. Der Unterschied gegenüber der „alten

[1]) Archiv für mikrosk. Anatomie. Bd. XVIII. 1880. S. 130.
[2]) Gesammelte Abhandlungen zur wissenschaftl. Medicin. 1856. S. 136.
[3]) Cellularpathologie. 4. Aufl. 1871. S. 478.

Lehre" von dem plastischen Exsudat, zu dessen Erklärung bereits J. Hunter den Gefässen in der Entzündung eine drüsenähnliche Function zuschreiben zu müssen glaubte, bestand also nur in der verschiedenen Herleitung des Fibrins im Exsudat. Die Lehre von dem „Gewebsfibrin" hat bekanntlich neuerdings u. A. bei der „Coagulationsnekrose" wieder grosse Bedeutung erhalten, wenn auch in etwas anderer Form, als ursprünglich. An der Hauptsache, dem Austritt einer eiweissreichen, gerinnungsfähigen Flüssigkeit aus den Gefässen bei der Entzündung ist heut zu Tage nicht mehr zu rütteln; die gerinnungserregende Einwirkung kann aber sehr wohl von den Geweben ausgehen, in welche die Flüssigkeit eintritt, oder durch welche sie an die Oberfläche gelangt.

Neumann geht bei seiner Beweisführung von der seiner Meinung nach nicht genug gewürdigten Thatsache aus, „dass die bei Entzündungen der serösen Häute auftretenden, dicken, gelben, nur locker anhaftenden, der Membran scheinbar aufgelagerten Fibrinmassen, je weiter man sie in ihre Anfänge zurückverfolgt, nicht nur zarter und weisser, sondern auch um so inniger mit der Serosa verschmolzen erscheinen, bis sie sich schliesslich als ein leicht getrübter, glanzloser, sammetartig unebener Theil der Membranoberfläche selbst darstellen" (S. 203). Diese Beschreibung, soweit sie sich auf das Aussehen der Pseudomembran bezieht, ist als durchaus sachgemäss zu bezeichnen.

Weiterhin giebt Neumann mir zu, „dass eine glatte, spiegelnde Oberfläche zu Tage tritt, wenn das Fibrinhäutchen mit einer Pincette abgezogen wird (was oft nur so schwierig gelingt, dass dabei eine Zerreissung des Häutchens in einzelne Fetzen nicht zu vermeiden ist und in Verbindung mit ihm oft sogar Theile des darunter gelegenen, gefässhaltigen Gewebes mit entfernt werden)". Dass das Abziehen mit der Pincette schwierig sein kann, gebe ich gern zu; dies ist aber hauptsächlich die Folge der grossen Zartheit der jungen Membran; ist dieselbe dicker, so gelingt es natürlich leichter, sie im Zusammenhang abzulösen. Leicht gelingt es aber, die zarte Schicht mit dem Fingernagel oder einem anderen stumpfen Instrument abzustreifen. Uebrigens gebe ich gern zu,

dass diese zarte Schicht dennoch ziemlich innig der Oberfläche anhaftet; das liegt eben daran, dass sie im Anfang mit der Endothelschicht etwas fester verbunden ist, als wenig später, wenn sich die Endothelzellen selbst zu lockern beginnen. Mit dem zweiten Theil der in Parenthesen gesetzten Worte kann ich mich dagegen nicht einverstanden erklären; ich behaupte, dass, wenn gefässhaltiges Gewebe mit entfernt wird, meist bereits Neubildung von Gefässen in der Pseudomembran stattgefunden hat, was ja, wie Neumann selbst zugiebt, schon nach wenig Tagen der Fall sein kann[1]). Gerade bei umfangreichen Hepatisationen ist das nicht selten an solchen Stellen zu beobachten, wo dickere Auflagerungen an der Grenze in eine feine, zarte, rauhe Schicht übergehen. Auch in diesem Fall kann die zurückbleibende Pleuraoberfläche noch vollkommen glatt und glänzend zurückbleiben, wovon ich mich oft genug überzeugt habe. Freilich ist das nur möglich, so lange noch keine stärkere Gefäss- und Bindegewebswucherung in die Fibrinschicht eingedrungen ist. Ausschlaggebend ist schon bei der Betrachtung mit blossem Auge, dass nach dem Abstreifen des zarten Fibrinhäutchens eben eine glatte, glänzende Oberfläche zurückbleibt, welche ohne die geringste Unebenheit in die benachbarte, noch unveränderte, glatte Pleurafläche übergeht. Nun behauptet Neumann, dass diese glatte Oberfläche nicht die ursprüngliche Pleuraoberfläche sei, sondern dass dabei eine Abspaltung einer oberflächlichen Lamelle der Serosa stattgehabt haben könne. Das scheint mir kaum möglich ohne sichtbare Rauhigkeit; ist das Häutchen der Serosa noch so zart, so wird man stets wahrnehmen können, dass beim Abreissen ein Defect der Pleura zurückbleibt; ausserdem zeichnet sich eine

[1]) Ueberdies kommt es nicht selten vor, dass ein älteres, sehr feines Bindegewebshäutchen der Pleuraoberfläche aufliegt, welches stellenweise fester, stellenweise lockerer anhaftet; kommt dann ein frisches Fibrinhäutchen hinzu, so können sehr leicht Täuschungen entstehen; auch an Querschnitten kann dann das Fibrin ober- und unterhalb der feinen Bindegewebslamelle liegen. In solchen Fällen kann man wohl auf den Gedanken kommen, mit der Auflagerung eine Lamelle der Serosa mit abgezogen zu haben, da diese wegen der nur feinen durchtrennten Verbindungen fast ganz glatt bleiben kann.

solche Lamelle der Serosa durch eine sehr erhebliche Zähigkeit vor den Fibrinhäutchen aus. Bringt man das frische, abgezogene Häutchen unter das Mikroskop, so erhält man ein sehr charakteristisches Bild, welches Neumann treffend beschreibt; ein Maschenwerk, dessen Fäden sich zu stärkeren, parallelen oder gitterförmig angeordneten, glänzenden Leisten verdichten. Dazwischen sieht man nun oft Gruppen von theils wohl erhaltenen, aber gequollenen, theils fettig degenerirten Endothelzellen der Pleura und ziemlich spärliche Leukocyten. Bei Zusatz von Essigsäure treten unter starker Quellung des Fibrinnetzes die Kerne der zelligen Elemente deutlicher hervor. Mit dem Fibrinhäutchen ist also ein Theil der Endothel- (oder „Epithel"-) Schicht der Serosa abgelöst worden. Nur kann ich nicht zugeben, dass diese Endothelzellen, wie Neumann angiebt, an der freien Oberfläche der Pseudomembran haften; sie befinden sich vielmehr ursprünglich an der unteren, der Serosa zugekehrt gewesenen Fläche[1]). Es kann allerdings leicht der Fall sein, dass bei einem noch sehr zarten und lockeren Fibrinnetz abgelöste Endothelzellen in den Maschen selbst frei liegen, und daher in ihrer ursprünglichen Lage von oben her gesehen werden.

Neumann bezeichnet mit vollem Recht die Feststellung des Verhältnisses des Serosaepithels zu den Fibrinhäutchen als von grosser Bedeutung: „Werden letztere von dem Epithel überdeckt, so wird die Annahme, dass sie aus dem Gewebe hervorgehen, mindestens an Wahrscheinlichkeit gewinnen, dieselbe wird dagegen als widerlegt betrachtet werden müssen, wenn das Fibrin dem Epithel aufliegt." Die Angaben über diesen Punkt sind nach Neumann sehr spärlich und nicht übereinstimmend; Buhl fand Epithel auf den Zotten sowohl wie in den Vertiefungen der Pseudomembran, während andererseits E. Wagner die Endothelien der Serosa unter dem Exsudat erhalten sah.

[1]) Es empfiehlt sich, vor dem Abziehen des Häutchens die Oberfläche mit einer concentrirten Sublimatlösung oder mit einem anderen Fixirungsmittel zu übergiessen. Ist noch keine eigentliche Membran gebildet, sondern nur ein ganz feines Fibrinnetz, so ist es zweckmässig, absichtlich die oberste Pleuralamelle mit dem Endothelüberzug mitzunehmen.

Den Hinweis auf die Angaben von Buhl[1]) kann ich nicht als besonders glücklich betrachten, denn erstens ist die Anschauungsweise Buhl's von der Natur seines „desmoiden Faserstoffes" als „faserstoffähnliche Bindegewebswucherung", deren Aehnlichkeit mit Faserstoff grösstentheils eine Leichenerscheinung sein sollte, für unseren heutigen Standpunkt doch gar zu heterogen, und zweitens spricht die Angabe Buhl's, dass bei dem Versuche, das „Faserstoffexsudat" abzulösen, die Trennung gerade über der obersten elastischen Schicht der Serosa stattfindet, mehr gegen als für die Ansicht Neumann's. Ferner sagt Buhl ausdrücklich: „Die gefässlose Schicht (sc. des Exsudates) bildet lockere Maschen und Zotten, welche man nur selten mit einem unregelmässig gestalteten Epithel bedeckt findet" (S. 92). Die angezogene Abbildung zeigt nichts weiter als ein kleines Bruchstück eines „Zottenstieles", an welchem beiderseits einige unregelmässige Häufchen epithelähnlicher Zellen haften. Diese beweisen also gar nichts, da die Epithelzellen sehr häufig abgelöst und dislocirt werden.

Sehr viel werthvoller scheinen mir die erheblich älteren, sehr sorgfältigen Beobachtungen von Joseph Meyer[2]) an experimentell erzeugten Pseudomembranen beim Hunde zu sein. Ueber das Verhalten des Epithels berichtet Meyer, dass er nach dem Abziehen der ziemlich festsitzenden Exsudatlamellen durch Abschaben der Serosa grosse Stücke wohl erhaltenen, sich schön ausbreitenden Epithels bekam, und dass er diesen Versuch sehr oft mit demselben Erfolge wiederholte. Ebenso fand er „beim Menschen auf dem parietalen Blatte des Herzbeutels unterhalb einer denselben fast ganz überziehenden, ¼—4 Linien dicken Pseudomembran beträchtliche Mengen grosser, wohl erhaltener Epitheliumplatten" (S. 44). Zu diesen Beobachtungen, welche ein Liegenbleiben des Epithels auf der serösen Membran trotz der Exsudation und unterhalb derselben unzweifelhaft machen, kommen auch gegentheilige Erfahrungen, d. h. es fand sich unter den Membranen entweder gar kein Epithel oder nur einzelne kleine, meist zusammengerollte Fetzen. „Alle die angeführten Thatsachen zusammen genommen, scheinen zu dem Schlusse zu drängen, dass es bei Entzündungen einer serösen Haut mit plastischem Exsudate nur zu einer partiellen Abstossung des Epithels kommt". Meyer verwahrt sich noch ausdrücklich dagegen, dass etwa eine nachträgliche Dislocation des Epithels stattgehabt habe, oder ein an anderer Stelle entstandenes flüssiges Exsudat nachträglich über dem erhaltenen Epithel geronnen sein könne. Er beschreibt ferner Beobachtungen, welche „ohne Zweifel auf eine partielle Regeneration des Epithelium nach Entzündung seröser Häute" hinweisen. Ferner schildert er sehr eingehend die Aufquellung der Epithelien, welche

[1]) Buhl, Ueber das Faserstoffexsudat; Sitzungsberichte der Akad. d. Wissensch. zu München. 13. Juni 1863. Bd. II. S. 59.

[2]) J. Meyer, Ueber die Neubildung von Blutgefässen in plastischen Exsudaten seröser Membranen und in Hautwunden. Annalen des Charité-Krankenhauses zu Berlin. IV. Jahrg. 1853.

in genauester Beziehung zu dem Entzündungsprozess stehen soll, und macht auf die häufige Verwechslung der Epithelien mit Bindegewebszellen der Adhäsionen aufmerksam — eine Fülle von reichhaltigen, noch heute zutreffenden Beobachtungen. —

Als ferneren Zeugen führe ich Cohnheim[1]) an, der bekanntlich, lange bevor er an die Auswanderung der Leukocyten dachte, die Entzündung der serösen Häute auf Virchow's Anregung untersuchte. Er fand dabei, dass es ein erstes Stadium der Entzündung giebt, wo der weissliche Belag lediglich aus Fibrin besteht, und ausser einigen spärlichen, abgehobenen Epithelien keinerlei Zellen enthält. Er beobachtete bei der eitrigen Entzündung des Peritonäum vom Kaninchen die Schwellung, Abstossung und fettige Degeneration der Epithelzellen der Serosa und fand schliesslich bei einer ganz frischen Pericarditis vom Menschen dieselbe Vergrösserung, Abrundung, Körnchenmetamorphose der Epithelzellen, darüber die rein fibrinöse Auflagerung, die nur einzelne abgehobene Epithelien enthielt. Dasselbe Verhältniss konnte er noch zwei Mal bei ganz frischer Puerperalperitonitis constatiren. Die Abbildung Fig. 1 zeigt das Verhalten der ziemlich dicken Fibrinschicht über dem gewucherten und gelockerten Epithel sehr deutlich. In späteren Stadien konnte er sich auf's Bestimmteste von der fortschreitenden Wucherung des Bindegewebes überzeugen; es unterschied sich hier scharf der entzündliche Belag von der darunter liegenden verdickten Serosa; stellenweise waren auch einzelne langspindelförmige Zellenzüge in die Fibrinschicht vorgewuchert, als Anfänge der Adhäsionsbildung.

E. Wagner[2]) beschäftigt sich eingehend mit dem Verhalten des Epithels bei der Pleuritis. Nach ihm bleiben die Epithelien in Fällen frischer faserstoffiger Pleuritis wahrscheinlich sämmtlich unter dem Faserstoffexsudat liegen, gewöhnlich unverändert, bisweilen gequollen, pflasterepithelähnlich (S. 49). Unterhalb dickerer Faserstoffexsudate lässt sich das Pleuraepithel in derselben Art nachweisen, häufig noch leichter dadurch, dass die Epithelien sämmtlich stark gequollen sind (S. 54). Auch bei eitriger Pleuritis konnte Wagner das Epithel noch nachweisen, während die meisten anderen Beobachter es hier vermissen. Wagner hält an der alten Ansicht fest, dass der Faserstoff die hyperämischen Blutgefässe in flüssiger Form verlässt, durch die dünne Schicht Pleuragewebe und die Pleuraepithelien hindurchdringt, und an der Pleuraoberfläche sich in einen flüssigen und festen Antheil scheidet (S. 56).

Gegenüber dieser Untersuchungen fallen die von Neumann ebenfalls herangezogenen älteren Angaben von Rokitansky[3]) wenig in's Gewicht.

[1]) J. Cohnheim, Die Entzündung der serösen Häute. Dieses Archiv. Bd. XXII. S. 516.

[2]) E. Wagner, Beiträge zur pathologischen Anatomie der Pleura. Archiv der Heilkunde. Bd. XI. 1870. S. 43.

[3]) Rokitansky, Lehrbuch. 3. Aufl. Bd. I. S. 140. Bd. II. S. 17. — Ueber das Auswachsen der Bindegewebssubstanzen und die Beziehung des-

Während man mit seiner früheren, von ihm selbst später aufgegebenen Unterscheidung des „primitiven Exsudates“ und des nachträglich sich bildenden flockigen Niederschlages ganz einverstanden sein kann, so ist seine spätere Darstellung von der Entstehung der Pseudomembranen auf serösen Häuten durch eine von den häutigen Ausbreitungen des erstarrten fibrinösen Exsudates zu unterscheidenden Gewebsvegetation sehr unklar. Sie beruht offenbar auf der mangelhaften Trennung des fibrinösen und des bindegewebigen Antheils der in Organisation begriffenen Pseudomembranen, ein Irrthum, der für die damalige Zeit wohl zu entschuldigen war, der aber doch heut zu Tage nicht mehr, auch nicht im Sinne einer degenerativen Veränderung des wuchernden Gewebes verwerthet werden kann.

Unter den Verfassern neuerer Lehrbücher erwähnen Orth[1]) und Birch-Hirschfeld[2]) die gequollenen Epithelien der Serosa bei Pericarditis (dem Zusammenhang nach unter der Auflagerung), welche sehr bald zu Grunde gehen sollen. Ziegler[3]) giebt an, dass das unter den Fibrinmassen (ebenfalls bei Pericarditis) gelegene Epithel meist in kernlose Schüppchen oder Platten verwandelt sei.

Nach Cornil und Ranvier[4]) ist die Grenze zwischen der Serosa und dem Exsudat immer sehr deutlich; das Exsudat ist einfach der Oberfläche aufgelagert und nur stellenweise durch Inseln von Epithelzellen davon getrennt, welche mehrere Lagen bilden und den in den Maschen des Exsudates sich findenden Zellen gleichen. Die Verfasser sind der Ansicht, dass die durch die Entzündung modificirten Epithelzellen fibrinoplastisch auf das Anfangs flüssige Exsudat wirken.

In den Abbildungen Fig. 2 und 3 von Schleiffarth[5]) findet sich eine continuirliche Schicht grosser endothelialer Zellen unter der Fibrinschicht dargestellt, welche nach meinem Dafürhalten vollständig dem Oberflächen-Endothel entsprechen (besonders charakteristisch in Fig. 2), aber vom Verf. als Endothel eines „Saftspaltes“ gedeutet werden. Auf das Vorhandensein derselben Zellschichten auf einer der Grawitz'schen Photographien habe ich bereits früher selbst hingewiesen.

In neuester Zeit berichtete Orth[6]) über Untersuchungen seines Schülers

selben zur Entzündung. Sitzungsber. der K. Akademie der Wissensch. zu Wien. Bd. XIII. I. 1854. S. 122.

[1]) Orth, Lehrbuch. Bd. I. 1887. S. 130.

[2]) Birch-Hirschfeld, Lehrbuch. 3. Aufl. 1887. Bd. II. S. 100.

[3]) Ziegler, Lehrbuch. 8. Aufl. 1895. Bd. II. S. 48.

[4]) Cornil et Ranvier, Manuel d'histologie pathologique. 2. éd. Paris 1884. T. II. p. 505.

[5]) C. W. Schleiffarth, Ueber die Entzündung der serösen Organbedeckungen und der Gehirnhäute. Dieses Archiv. Bd. 129. 1892. S. 1.

[6]) Berichte über die im Sommerhalbjahr 1895 im Pathologischen Institut in Göttingen fertig gestellten wissenschaftlichen Arbeiten. Nachrichten der K. Gesellsch. der Wissensch. zu Göttingen, math.-physik. Cl. 1895. 3.

Apel über die Herkunft des Fibrins auf serösen Häuten, besonders über das Verhalten der Endothelzellen und das Verhältniss zwischen Fibrin und Bindegewebe. Fast alle (11) Lungenpräparate zeigten dieselben oder höchst ähnliche Veränderungen, einen scharfen Unterschied zwischen Fibrin und Bindegewebe, den Endothelüberzug der Pleura in nahezu ununterbrochenem Zusammenhang, seine Zellen vergrössert, oft körnig. Feine Fibrinfädchen, welche wiederholt zwischen den Endothelzellen hindurch nach der Pleura ziehend gefunden wurden, dürften nach der Meinung von Orth, ebenso wie in der Pleura selbst vorkommende feinste Fibrinnetze erst durch postmortale Gerinnung entstanden sein (s. u.). Orth erklärt es durch diese Beobachtungen für zweifellos sicher gestellt, dass das Fibrin in dem frischen Stadium dieser Entzündungsform nicht aus Gewebsdegeneration, sondern aus flüssigem Exsudat hervorgeht. Dagegen fand Orth bei specifischen tuberculösen und sarcomatösen Prozessen neben der Bildung von Exsudatfibrin Bilder, welche nach seiner Ansicht als fibrinöse Degeneration des Bindegewebes gedeutet werden müssen.

Ich darf hier wohl noch darauf aufmerksam machen, dass ich das Verhalten des Peritonäal-Endothels zu dem fibrinösen Exsudat bei der Einheilung der Fremdkörper besprochen und abgebildet habe[1]). Genauer ist dasselbe in der Arbeit von O. v. Büngner[2]) bei Gelegenheit der mit Staphylokokken inficirten Fremdkörper behandelt (S. 85), hier wie dort fand sich das Endothel unter dem fibrinösen Exsudat, soweit es nicht bereits abgestossen war, vor. v. Büngner beschreibt eingehend die Wucherungserscheinungen an dem Endothel unter der Exsudatschicht, welche doch in diesen Fällen genau dieselbe Bedeutung besitzt, wie bei anderen acuten Entzündungen der Serosa.

Das Auftreten des fibrinösen Exsudates an der Oberfläche einer experimentell durch irgendwelche Ursache in Entzündung versetzten Serosa in Form eines über die Endothelzellen hinziehenden Netzwerkes ist so oft beschrieben und lässt sich so leicht feststellen, dass es eigentlich schon aus diesem Grunde als selbstverständlich erscheint, dass es sich bei den fibrinösen Entzündungen der serösen Häute des Menschen nicht anders verhalten kann. Ich verweise hier noch besonders auf die neueren Beobachtungen von Graser[3]) über die erste Verklebung der se-

[1]) Untersuchungen über die Einheilung von Fremdkörpern. Ziegler's Beiträge zur path. Anat. und allg. Path. Bd. IV. 1889. S. 14. Fig. 1 und 3.

[2]) Ueber die Einheilung von Fremdkörpern unter Einwirkung chemischer und parasitärer Schädlichkeiten. Ziegler's Beiträge z. path. Anat. Bd. XIX. 1896. S. 33.

[3]) Archiv f. klin. Chirurgie. Bd. 50. 1895. S. 887.

rösen Häute, durch welche in unwiderleglicher Weise der Nachweis geführt worden ist, dass gerade die ersten Anfänge der Fibrinbildung an der freien Oberfläche der mehr oder weniger alterirten Peritonäum-Endothelien auftreten.

Auch die zahlreichen, über die Entzündung der serösen Häute beim Menschen in den wesentlichen Punkten übereinstimmenden Angaben der Autoren (welche leicht vermehrt werden könnten), besonders die zuletzt erwähnten Orth's, könnten mich füglich der Aufgabe überheben, den Gegenstand hier nochmals zur Sprache zu bringen, wenn nicht Neumann auch diese ihm bereits bekannte Darstellung als irrthümlich bezeichnet hätte. Ueberdies wird es nöthig sein, einige andere streitige Fragen, abgesehen von dem Verhalten der Auflagerungen bei der Pleuritis, zur Sprache zu bringen.

Ich lasse daher zunächst in Kürze die Ergebnisse einer wiederholten Durchsicht einer grösseren Anzahl von Präparaten von acuten Entzündungen der Pleura, des Pericards und des Peritonäum folgen, welche grösstentheils von meinen Herren Assistenten auf meine Veranlassung angefertigt und seit Jahren in Vorlesungen und Cursen bei uns in Gebrauch sind.

Nur wenige Präparate wurden von geeigneten, sich gerade darbietenden Fällen frisch hergestellt.

Die Präparate waren sämmtlich möglichst frischen Organen entnommen und sorgfältig, theils mit Sublimat-Essigsäure, theils mit Flemming'scher Lösung, theils mit Müller'scher Flüssigkeit und Alkohol gehärtet; zur Färbung wurden Hämatoxylin-Eosin, Saffranin, die Weigert'sche Fibrinfärbung mit und ohne Vorfärbung der Kerne, und in letzter Zeit mit Vorliebe die für derartige Objecte besonders ausgezeichnete Gieson'sche Färbung benutzt. Zur Entscheidung zweifelhafter Verhältnisse ist die Herstellung sehr feiner Schnitte natürlich unerlässlich.

Die von Neumann mit Vorliebe angewendete modificirte Pikrocarminfärbung, welcher er besonderen Werth gerade für die Erkennung der hier in Frage kommenden Veränderungen beilegt, liefert ja oft sehr schöne Bilder, steht aber an Klarheit anderen Färbungsmethoden entschieden nach, besonders wenn es sich darum handelt, das Verhalten des Fibrins zum Bindegewebe festzustellen. Ein Hauptnachtheil ist, dass durch die Nachbehandlung mit Salzsäure-Glycerin das Fibrin eine starke Quellung erleidet. Was bei der Weigert'schen Färbung oder mit Saffranin als scharf begrenzte Faser erscheint, ist bei der Pikrocarminbehandlung ein glänzender gequollener Strefien. Die vorausgehende reine Alkoholhärtung ist für die gute Erhaltung zarter

Auflagerungen auch nicht besonders günstig. An Präparaten, welche vergleichsweise nach dem Neumann'schen Verfahren gefärbt waren, habe ich im günstigsten Falle nicht mehr, meistens aber sehr viel weniger gesehen, als bei anderer Behandlung.

1. Pleuritis.

Das Bild, welches die entzündete Pleura über einer frisch hepatisirten Lunge im Anfangsstadium auf dem Durchschnitt darbietet, dürfte im Allgemeinen hinreichend bekannt sein. Die Blutgefässe des subpleuralen Gewebes sind meist stark ausgedehnt, mit Blut gefüllt; kleinere, ebenfalls gefüllte Gefässe finden sich in grösserer Zahl auch in dem Gewebe der eigentlichen Serosa bis unmittelbar unter der Oberfläche. Die Grenze der Serosa wird durch eine deutlich erkennbare, scharfe, jedoch mehr oder weniger wellige Linie gebildet, welche an den nach van Gieson gefärbten Objecten einen schmalen rothen Streifen darstellt. Darauf folgt eine mehr oder weniger continuirliche Schicht grosser cubischer oder mehr rundlich polyedrischer, nicht selten auch abgeflachter Zellen mit grossen einfachen, selten doppelten Kernen. Die Zellen haben ganz das Aussehen von Epithelien, sie bilden meist eine einfache Lage, sind aber oft gelockert, so dass sie nicht unmittelbar an einander stossen, hier und da sind auch einzelne aus dem Verband herausgelöst oder mehrere in kleinen Häufchen über einander gelagert. Darüber liegt die noch dünne Exsudatschicht, welche von Strecke zu Strecke die bekannten papillenartigen Vorsprünge, die Durchschnitte der glänzenden hervorragenden Leisten des Flächenbildes besitzt. Diese ragen nicht blos nach aussen vor, sondern sie füllen auch die kleinen Vertiefungen, die Wellenthäler der Oberfläche aus. Die Vorsprünge oder Verdickungen der Exsudatschicht sind von etwas glänzender, homogener Beschaffenheit, schliessen aber nicht selten kleine helle Lücken ein, in denen man Kerne von der Beschaffenheit einfacher oder fragmentirter Leukocytenkerne erkennt. Hier und da können in den Lücken auch einzelne grössere Zellen von deutlich epithelialem Aussehen vorkommen. Zwischen den Vorsprüngen spannen sich brückenartig dünnere Streifen von faseriger Beschaffenheit aus, welche in die Substanz der ersteren übergehen. Auch diese schliessen hier und da zweifellose Leu-

kocytenkerne ein. Mehrere feinere Faserzüge können über einander liegen. Die Oberfläche dieser Schicht ist oft etwas aufgelockert und zwischen den kleinen Vorsprüngen mit einer feinkörnigen Schicht bedeckt, welche mehr oder weniger zahlreiche, kleine, runde oder unregelmässig gestaltete Kerne enthält, die sich von Leukocytenkernen nicht unterscheiden. Mit der Weigert'schen Fibrinfärbung werden die homogenen dickeren Massen oft etwas heller, die Verbindungsstreifen dunkler blau gefärbt. Stellenweise kommen auch in der ersteren Andeutungen eines faserigen Baues vor (Fig. 1).

Zu bemerken ist noch, dass auch unterhalb der Verdickungen der Exsudatschichten die Zellen von epithelialem Aussehen ebenso erhalten sind, wie dazwischen. Manchmal sind die Zellen mehr abgeflacht, oft aber auch gerade hier unregelmässig gewuchert. Die Oberfläche der Schicht ist dagegen niemals von Epithelzellen bedeckt.

Das Gewebe der Serosa und Subserosa zeigt eine mehr oder weniger beträchtliche Verdickung, theils durch starke Füllung der Blutgefässe, theils durch Quellung und Einlagerung von faserigem Fibrin, welches an den nach Weigert gefärbten Präparaten mit grosser Schärfe hervortritt, aber auch bei der van Gieson'schen Färbung durch seine mehr bräunliche Farbe zwischen den rothen Bindegewebsfasern und dickeren Streifen deutlich erkennbar ist. Das Fibrin ist an den mir vorliegenden Präparaten (von verschiedenen Fällen) am stärksten in dem Gewebe der eigentlichen Serosa angehäuft, während die tieferen Schichten wenig enthalten; dabei kommen indess grosse Verschiedenheiten vor, denn während an einigen Stellen nur die zunächst unter der Oberfläche liegende Schicht mit einem Gewirr feinster Fasern durchsetzt ist, hat an anderen Stellen die ganze Serosa eine sehr beträchtliche Dicke und bei der Fibrinfärbung eine fast gleichmässig dunkelblaue Farbe. Die Fasern, von sehr wechselnder Stärke, verlaufen zum grossen Theil parallel der Oberfläche, zum Theil aber auch senkrecht, also die Hauptrichtung der Bindegewebsfasern durchkreuzend, zum Theil ganz unregelmässig netzförmig; besonders in den oberflächlichen Schichten finden sich vorwiegend feinere, zur Oberfläche aufsteigende Fasern, welche man bis zur äussersten Grenze der Serosa ver-

folgen kann; oft sieht man andererseits von der Exsudatschicht feine, auch verästelte Fäden zwischen die grossen epithelartigen Zellen eindringen, welche durch diese, wie von einem feinen Maschenwerke umfasst werden und oft genug deutlich mit den in der eigentlichen Serosa befindlichen Geflechten zusammenhängen (Fig. 1). Von Wichtigkeit ist noch das Verhalten des Fibrins zu den Gefässen. Diese enthalten, obwohl sie stark mit rothen Blutkörperchen und mehr oder weniger zahlreichen Leukocyten gefüllt sind, fast niemals Fibrinnetze, und auch wenn dies der Fall, nur spärliche Fäden, während die umgebenden dichten Fasermassen nicht selten bis unmittelbar an die Wand herantreten. Dagegen finden sich, besonders in der Subserosa, weite, dünnwandige Lymphgefässe, welche sich in den interlobulären Septen weit in die Tiefe erstrecken und ausser zahlreichen Leukocyten in der Regel dichte Geflechte von Fibrinfasern einschliessen.

Die Bindegewebsfasern der Serosa sind an den Stellen, wo sehr reichliches, dunkelgefärbtes Fibrin vorhanden ist, ganz verdeckt, während sie an den weniger fibrinreichen Stellen als zarte, blasse, feinstreifige Bündel zum Vorschein kommen. Dazwischen sind die mehr oder weniger gequollenen, spindelförmigen Zellen des Bindegewebes mit länglich-runden, vollkommen gut erhaltenen, aber oft vergrösserten, stark gefärbten Kernen, ferner ein- und mehrkernige Leukocyten in wechselnder Menge vorhanden. Leukocyten finden sich auch dicht unter, zwischen und über den epithelartigen Zellen, aber im Ganzen nicht sehr zahlreich.

In weiter vorgeschrittenem Stadium, wo die Auflagerung (im gehärteten Zustand) eine Dicke von 1 mm und mehr besitzt, sind die Verhältnisse im Wesentlichen dieselben, doch zeigt die Struktur der Auflagerung eine andere Beschaffenheit. Man erkennt an geeigneten Stellen noch die ursprüngliche, papillärhöckerige Form der ursprünglichen Pseudomembran mit den die Vorsprünge verbindenden Streifen, doch ist diese Schicht durch eine mehr oder weniger breite, parallelfaserige Fibrinlage von der Unterlage abgehoben. Andererseits findet sich oberhalb (d. h. an der freien Fläche) eine sehr viel dickere, aber lockere, sehr weitmaschige Schicht, deren Bälkchen sich mit Vorliebe an den

Spitzen der papillären Hervorragungen inseriren. Die epithelähnlichen Zellen unter der Auflagerung sind noch ebenso vollständig erhalten wie vorher; der Reichthum an Leukocyten hat aber in hohem Grade zugenommen; sie finden sich in grosser Menge in dem subserösen Gewebe, häufen sich unter der Oberfläche an, treten reichlicher zwischen den epithelartigen Zellen auf, und bilden den grössten Theil der Ausfüllungsmasse des lockeren Fibrinmaschenwerks. (Natürlich gilt diese Beschreibung der Auflagerung nicht für alle Stellen; es kommen vielmehr in der Anordnung grosse Verschiedenheiten vor.) An den mir vorliegenden Präparaten dieser Art ist die Menge des Fibrins in der Serosa auffallend gering gegenüber den Anfangsstadien.

Auf eine Erscheinung möchte ich noch aufmerksam machen, welche leicht Irrthümer veranlassen kann und deren richtige Deutung daher von Wichtigkeit ist. An den nach van Gieson gefärbten Präparaten eines Falles von beginnender Auflagerung bei croupöser Pneumonie finden sich ziemlich zahlreiche, enge, schlauchförmige Gänge und Buchten an der Oberfläche der Serosa, welche sich entweder schräg in die Tiefe erstrecken, oder parallel mit der Oberfläche verlaufen oder zuweilen auch mehrere Ausbuchtungen in der Tiefe besitzen. Diese Räume sind mit demselben Zellbelag ausgekleidet, wie die Oberfläche der Serosa; ebenso lässt sich auch die roth gefärbte, oberflächliche Bindegewebslage continuirlich längs den Ausbuchtungen verfolgen. An einigen Stellen finden sich geringe fibrinöse Fasern im Lumen. Die Auflagerung der Oberfläche geht über die Buchten gleichmässig hinweg. Es handelt sich hier offenbar um Faltenbildungen der Pleura, doch ist es nicht ausgeschlossen, dass ähnliche, mit Endothel ausgekleidete Spaltbildungen durch bereits neugebildete, zarte Bindegewebslamellen bedingt werden.

Einen directen Zusammenhang zwischen den aufgelagerten Fibrinmassen und dem Bindegewebe der Serosa, habe ich weder an frischen, noch an weiter vorgeschrittenen Stadien der Entzündung gesehen; immer fand sich zwischen beiden, auch wenn das Endothel der Oberfläche stellenweise fehlte, eine scharfe Grenzlinie. Bei ganz zarten Häutchen bei Pleuritis sicca,

welche schon längere Zeit bestanden haben, können die Zwischenräume zwischen den papillaren Vorsprüngen durch ein sehr zartes, junges Spindelzellengewebe locker ausgefüllt sein, welches eine glatte Oberfläche bildet. Aber auch dann bleibt die Trennung zwischen Fibrin und Bindegewebe noch vollkommen scharf.

Welche Bedeutung besitzt nun die Zellschicht unter der Auflagerung? Neumann beschreibt dieselbe ebenso wie Schleiffarth, deutet sie aber wie dieser nicht als das erhaltene Oberflächenendothel, sondern als Produkt der Endothelzellen eines nahe der Oberfläche gelegenen Spaltraumes, und zwar betrachtet er sie als Ausdruck einer Demarcation der degenerirten Theile von den nicht degenerirten. Dabei wäre zunächst sehr auffallend, dass diese Demarcation gleich im Anfang da ist, ferner dass das darunter gelegene Pleuragewebe keineswegs normal zu sein braucht, sondern stark mit Fibrin durchsetzt sein kann. Dass die Zellschicht aber thatsächlich nichts Anderes als das alte Oberflächenendothel ist und sein kann, geht am einfachsten daraus hervor, dass es continuirlich über den ganzen Organabschnitt hinweggeht, was bei einem Spaltraum wohl kaum möglich wäre, besonders aber, dass die Schicht sich über die Grenzen der Auflagerung in das normale Oberflächenepithel fortsetzt [1]). Die Zellen können wohl durch Leukocyten aus einander gedrängt werden, sie können selbst in Wucherung gerathen, sich zum Theil ablösen, immer bleibt aber, so lange der Prozess sich noch in dem acuten Stadium befindet, eine im Wesentlichen continuirliche Zellschicht unter der Auflagerung erkennbar, wenn die Pleura vorher intact war. Dass das Bild wesentlich anders werden kann, wenn vorher bereits die geringfügigste Veränderung, die Bildung einer noch so zarten Bindegewebslage stattgehabt hat, ist wohl selbstverständlich.

Ist das Oberflächenepithel aus irgend einem Grunde defect, abgestossen, so sitzt die fibrinöse Schicht unmittelbar dem Bindegewebe der Serosa auf; das kann an einzelnen Stellen der

[1]) Wucherungen dieser benachbarten Zellen sind von Wagner a. a. O. beschrieben und Fig. 10 abgebildet.

Fall sein, während daneben kleine Epithelhäufchen oder Reihen von Epithelzellen unter einer zarten Auflagerung sichtbar sind. Geht die acute Entzündung in das Stadium der Gefäss- und Bindegewebswucherung über, so werden die gequollenen, theils in Wucherung, theils in fettiger Degeneration begriffenen Endothelzellen der Oberfläche regellos aus einander gedrängt, können aber dann wieder neue Endothelbekleidungen der neu gebildeten Bindegewebslagen liefern. Kommen dann acute Nachschübe, so können complicirte Bilder entstehen, welche ohne genaue Berücksichtigung des makroskopischen Verhaltens im frischen Zustand sich schwer deuten lassen, oder wenigstens irre führen können. Die Anhänger der Anschauung, dass die grosszellige Schicht aus den Saftspalten-Endothelien hervorgegangen ist, könnten vielleicht in den oben erwähnten Buchten und Spalten, welche sich an der Oberfläche öffnen, einen Beweis für ihre Ansicht erblicken, indem sie diese Bildungen für Lymphräume erklären, die sich an der Oberfläche öffnen. Dagegen ist zu erwidern, dass diese Bildungen keineswegs an allen Präparaten vorkommen, sondern nur in einzelnen Fällen, dass sie ferner in gleicher Form sich an einer grösseren Reihe von Schnitten wiederholen, was bei kanalförmigen Gebilden nicht der Fall sein würde, dass sie endlich im Grunde abgeschlossen sind und in der Tiefe nicht mit anderen Spalten oder Lymphräumen zusammenhängen.

Es können allerdings in der Pleura (ebenso wie im Peritonäum) bei chronisch-entzündlichen Prozessen grössere Lymphspalten vorkommen, welche mit einer doppelten Lage cubischer Zellen ausgekleidet oder selbst mit regellosen Haufen polyedrischer Zellen gefüllt sind; diese Spalten können eine Strecke weit parallel der Oberfläche verlaufen, bleiben aber durch mehr oder weniger breite Schichten Bindegewebe von ihr getrennt; bei ganz acuten Prozessen habe ich sie nicht gesehen.

Von dem Vorhandensein wirklicher, mit eigener Wandung versehener Lymphräume, welche sich an der freien Oberfläche der Pleura oder unmittelbar unter dem Endothel öffnen, habe ich mich nicht überzeugen können. Höchstens könnte es sich dabei um feine Spalträume zwischen den Bindegewebslagen handeln,

welche aber keinen continuirlichen Zellbelag, sondern nur einzelne platte, spindelförmige Bindegewebszellen enthalten. E. Wagner, welcher sich gelegentlich seiner oben angeführten Arbeit eingehender mit den Lymphgefässen der Serosa beschäftigt, bildet zwar derartige, mit Fibrin gefüllte, oberflächliche und tiefere Lymphgefässe der Costalpleura ab, deren Faserstoffexsudat mit dem der Oberfläche zusammenhängen soll, aber erstens sind die Abbildungen nicht besonders klar und namentlich ist die angewendete Untersuchungsmethode zu mangelhaft, um ein Urtheil zu gestatten. Die Fibrinfasermassen, die sich an unseren Präparaten durch die Färbung mit so grosser Schärfe darstellen lassen, liegen in der eigentlichen Pleura jedenfalls nicht in geschlossenen Räumen, sondern diffus zwischen den Bindegewebselementen.

Eine Deutung der continuirlichen Epithel- oder Endothelschicht als etwas Anderes denn als Oberflächenendothel kann ich nur als gesucht bezeichnen, denn bei Betrachtung eines einzigen guten Präparates kann ein Zweifel meiner Ansicht nach nicht bestehen. Die Auflagerung, welche diese Zellschicht bedeckt, kann demnach auch nicht aus dem Bindegewebe der Serosa hervorgegangen, sie kann nur Exsudat sein. In der Fig. 2 bei Schleiffarth, welche den Durchschnitt einer frischen Exsudatschicht der Pleura darstellt, sind die faserigen Verbindungen zwischen den papillenartigen Vorsprüngen viel weniger scharf begrenzt, als sie sich in der Regel darstellen; Schleiffarth[1]) bezeichnet die oberflächliche, helle Schicht mit eingelagerten Kernen als oberste Faserlage der Pleura; ich kann diese Deutung nur als willkürlich bezeichnen. Meist hat diese helle Schicht, welche auch ganz fehlen kann, eine ganz feinkörnige, zuweilen etwas fädige Beschaffenheit: sie schliesst sehr häufig Leukocyten mit mehrfachen kleinen Kernen ein und stellt nichts Anderes als ein Gerinnungsprodukt des eiweiss- und zellenreichen, flüssigen Exsudats dar. Ebenso wenig kann ich Neu-

[1]) a. a. O. S. 18: „Die oberste, von Epithel bekleidete Lage stellenweise noch erhalten und in eine eigenthümliche, homogene, zarte Haut umgewandelt"; unmittelbar darauf folgt aber, dass sich über die Endothellage am gehärteten Object kein genaues Urtheil gewinnen liess. Es war eben hier keine solche vorhanden.

mann beistimmen, dass die zelligen Elemente in den gelb gefärbten, fibrinösen Massen, welche durch ihre eckige Form an Knochenzellen erinnern sollen, zweifellos die alten nur in Folge der Quellung der Grundsubstanz aus einander gerückten und etwas deformirten Gewebskerne seien. Aus der Abbildung bei Neumann ist darüber nicht viel zu entnehmen. Ich behaupte aber ebenso positiv, dass die zelligen Elemente in den Auflagerungen keine Gewebskerne, sondern, abgesehen von den gelegentlich eingelagerten Epithelzellen zweifellos Leukocyten sind. Die längliche Form der zuweilen eng eingeschlossenen Kerne kann man doch nicht als Gegengrund anführen. Ich verweise auf die in Fig. 1 dargestellten Kernformen in und unter der Auflagerung (noch besser, als an den mit Lithioncarmin und nach Weigert gefärbten Präparaten sind die Kernformen in der Auflagerung an Saffraninpräparaten nach Behandlung mit Flemming'scher Lösung, eben so gut an den mit Sublimat fixirten Präparaten bei Hämatoxylinfärbung zu erkennen). Nicht selten findet man in den homogenen Fibrinmassen scharf begrenzte Lücken und Kanälchen, in welchen die verschiedenartig geformten Kerne von Leukocyten liegen, so dass das Bild, wie Neumann selbst sagt, der Schilderung des „kanalisirten Fibrins" vollständig entspricht; es ist eben nichts Anderes, als kanalisirtes Fibrin, d. h. die Lücken und Kanälchen im Fibrin sind durch eingedrungene Leukocyten entstanden. Die Aehnlichkeit der kleinen, zackigen Spalten und Höhle mit Knochenkörperchen ist aber, zum Theil der Quellung durch Salzsäure-Glycerin zuzuschreiben.

Es scheint mir doch, dass die Frage, woher das Fibrin kommt und woher die Zellen kommen, welche in das Fibrin eingeschlossen sind, sich nicht so ganz von einander trennen lassen (s. S. 202). Die Bindegewebszellen gehören zur Grundsubstanz, die Leukocyten zum Exsudat. Geht man von der Voraussetzung aus, dass das Fibrin umgewandeltes Bindegewebe ist, so wird man auch von vornherein geneigt sein, Kerne, die ja nicht immer ganz genau erkennbar sind, für Bindegewebskerne zu halten, während es thatsächlich Kerne von Leukocyten sind. Zur Unterscheidung zweifelhafter Kernformen dürfte aber die Pikrocarminmethode auch nicht so geeignet sein, wie andere Färbungen.

Was nun das Fibrin in der Serosa selbst anlangt, so liegt meines Erachtens durchaus kein Grund vor zu der Annahme, dass es auf andere Weise entsteht, wie das in den Lymphräumen und in den unmittelbar darunter gelegenen Alveolen der Lunge; vielmehr scheint der Weg klar genug vorgezeichnet, welchen der Exsudatstrom nimmt, um durch das Pleuragewebe und durch das Endothel an die freie Oberfläche zu gelangen. Dieser Weg wird durch mehr oder weniger reichliche Ausscheidung von Fibrin bezeichnet, welches nicht selten auch radiäre Büschel um einzelne zellige Elemente oder an einzelnen Stellen der Gefässwand bildet. Ich verweise in dieser Hinsicht auf die schönen Abbildungen Hauser's[1]).

Im Allgemeinen ist wohl nicht zu bezweifeln, dass das entzündungserregende Agens bei der Pleuropneumonie von dem Lungenparenchym aus die Oberfläche erreicht und dass daher das Pleuragewebe bereits in den Anfangsstadien intensiver bei dem Prozess betheiligt ist, als bei Entzündungsvorgängen, welche durch oberflächliche Einwirkungen entstehen.

Das oben erwähnte Bild der Exsudatschicht im vorgeschrittenen Stadium zeigt, dass die Verdickung der Auflagerung zunächst dadurch zu Stande kommt, dass neue Exsudatmassen von der Pleura aus die zuerst gebildete papilläre Schicht abheben. Nicht selten findet man eine ganze Reihe paralleler Schichten dicker Fibrinstreifen über einander, als ein deutliches Zeichen wiederholter Nachschübe[2]). Dazu kommt an der Oberfläche des alten (Rokitansky's primitiven) Exsudats die Abscheidung von Fibrin aus dem flüssigen Exsudat, welches sich durch eine ganz andere Anordnung auszeichnet.

Der Annahme Orth's, dass das Fibrin in dem Pleuragewebe wahrscheinlich durch postmortale Gerinnung entsteht,

[1]) G. Hauser, Ein Beitrag zur Lehre von der pathologischen Fibringerinnung. Deutsches Archiv für klin. Med. Bd. 50. 1892. S. 363.

[2]) Schleiffarth erklärt diesen Streifen durch fortschreitende Umwandlung der Serosaschichten. Dabei bleibt aber die Lage epithelialer Zellen immer unterhalb dieser Schichten. Wenn dies immer neue Lagen vergrösserter Spaltraumzellen wären, müssten doch die alten abgehobenen Zellen wenigstens theilweise noch in ihrer ursprünglichen Anordnung erkennbar bleiben, was aber nicht der Fall ist.

muss ich widersprechen. Von Wichtigkeit ist, abgesehen von anderen Gründen, das fast vollständige Fehlen des Fibrins in den gefüllten Blutgefässen, während es in dem benachbarten Gewebe und in den Lymphgefässen reichlich vorhanden ist. Der Grad der Fibrinausscheidung in den einzelnen Fällen und an verschiedenen Stellen ist wohl abhängig von der verschiedenen toxischen Einwirkung auf die Gewebe und die Gefässe und von der Rückwirkung des Gewebes auf die gerinnbare Flüssigkeit; von einer eigentlichen Gewebsnekrose kann indess nicht die Rede sein, da die Gewebskerne erhalten sind und sogar beginnende Wucherungserscheinungen zeigen können. Das Absterben einzelner Gewebselemente ist natürlich nicht ausgeschlossen. Selbstverständlich können je nach der Entzündungsursache in dieser Beziehung grosse Verschiedenheiten vorkommen; so können wir bei Streptokokkenpneumonie mit Pleuritis eine typische, phlegmonöse Entzündung der Serosa mit verbreiteter Gewebsnekrose und ausgedehntem eitrigem Infiltrat erhalten, ebenso beim Vordringen eines metastatischen Abscesses an die Pleuraoberfläche. In diesem Fall bleibt die gelblich verfärbte Pleura im Bereiche der ausgebildeten Nekrose bekanntlich meist glatt und glänzend, während in der nächsten Nachbarschaft die fibrinöse Auflagerung ihren Anfang nimmt. Zum Zustandekommen der Auflagerung gehört eben lebendes Gewebe und Blutcirculation, denn ohne eine solche ist Exsudatbildung ausgeschlossen.

2. Pericarditis.

Bei der acuten fibrinösen Pericarditis ist das Verhältniss der Auflagerung zur Serosa im Ganzen viel leichter zu erkennen, als bei der Pleuritis, was erstens an der im Allgemeinen dichteren Beschaffenheit des peri- und epicardialen Bindegewebes und zweitens an der lockeren Anordnung der fibrinösen Auflagerung liegt. Die letztere bildet zackige und zottige Vorsprünge, welche mit einander in ganz unregelmässiger Weise in Verbindung treten. Den Anfang macht eine sehr feine, glänzende Lamelle, welche von Strecke zu Strecke in höckerige Vorsprünge, ähnlich den papillären Hervorragungen bei der Pleuritis, übergeht. Diese

wachsen zu grösseren, verästelten Bäumchen aus, deren Zwischenräume theils frei bleiben, theils durch lockeres Maschenwerk ausgefüllt werden. Die streifigen, parallel der Oberfläche verlaufenden, Lagen fehlen ganz oder sind nur angedeutet. Die Grenze gegen die Serosa wird durch eine scharfe, glatte, am gehärteten Präparat leicht wellige Linie gebildet; an den nach van Gieson gefärbten Objecten hebt sich das Bindegewebe der Serosa durch seine rothe Farbe besonders deutlich ab. Die Auflagerung haftet (an den mir vorliegenden Präparaten) an den Fusspunkten der einzelnen zottigen Vorsprünge meist unmittelbar an der Oberfläche der Serosa, während dazwischen mehr oder weniger gelockerte Endothelzellen sichtbar sind; an anderen Stellen ist das Endothel auch an solchen Stellen erhalten, wo die dichten, fibrinösen Massen der Oberfläche aufsitzen und man sieht dann auch hier kleine Fortsätze des Fibrins zwischen die Zellen sich einsenken. Im Allgemeinen scheint das Endothel des Pericards eine grössere Neigung zu haben, sich abzulösen, was auch von den Autoren angegeben wird. Dass seine Zellen zum grossen Theil der fettigen Degeneration verfallen, lehrt die Untersuchung der frischen und der mit Flemming'scher Lösung behandelten Präparate. Es kann auch vorkommen, dass sich unter einigen abgehobenen Endothelzellen wieder eine neue dünne Fibrinlage abscheidet. Die Form der Auflagerung ist offenbar der Hauptsache nach von mechanischen Bedingungen, von der grösseren oder geringeren Flüssigkeitsmenge zwischen den Blättern der Serosa, der Art der Bewegung derselben gegen einander abhängig, wie das hinreichend bekannt ist. Ferner dürfte von Bedeutung sein, dass die Entzündungsursache bei der Pericarditis häufig nachweislich von der freien Oberfläche aus einwirkt (Fortleitung von Entzündungsprozessen von der Umgebung, Infection der Pericardialflüssigkeit durch kleine Herzabscesse) wodurch vielleicht die stärkere Schädigung des Epithels bedingt wird.

Die Auflagerung hebt sich sowohl am frischen, als am gehärteten Präparat besonders leicht von der Unterlage ab, welche glatt zurückbleibt. Das Gewebe der Serosa zeigt in den Anfangsstadien oft nur geringfügige Infiltration mit Leukocyten,

dem entsprechend kann auch die Menge der Leukocyten in der Auflagerung Anfangs sehr gering sein.

Präparate eines Falles von acuter Pericarditis, an welchen die elastischen Fasern nach Unna-Taenzer mit Orcein gefärbt wurden, zeigen an einigen Theilen der Oberfläche und zwar da, wo die Auflagerung noch fest haftet, eine dünne Schicht von kernreichem, feinfaserigem Bindegewebe unter dem hier noch theilweise erhaltenen Endothel, frei von elastischen Fasern, während an anderen Stellen, wo die Auflagerung sich etwas abgehoben hat, die feinen elastischen Fasern bis an die Oberfläche herantreten. Dies letztere Verhalten entspricht dem normalen Zustand, wenn auch dabei Verschiedenheiten in den einzelnen Theilen des Herzens vorkommen [Seipp-Bonnet[1])]. An den ersteren Stellen ist die Oberfläche stellenweise etwas unebener durch sehr kleine Vorsprünge, welche in die Auflagerung hineinragen; es handelt sich hier also um den ersten Anfang der Bindegewebswucherung.

Die späteren Stadien der Entzündung unterscheiden sich von dem acuten Prozess in sehr charakteristischer Weise durch die unregelmässig höckerige Grenze zwischen Serosa und Auflagerung, welche durch das überall hervorwuchernde junge Bindegewebe bedingt ist; kleine Gefässe dringen von den jetzt stark entwickelten, blutgefüllten Gefässen der Serosa durch die oberflächliche Bindegewebslage hindurch in die Auflagerung hinein; besonders bemerkenswerth ist in diesem Stadium das Verhalten des Epithels, welches starke Wucherungserscheinungen zeigt und daher an günstigen Objecten sehr viel deutlicher hervortritt, als im Anfang. (An einem und demselben Herzen finden sich übrigens sehr verschiedene Stadien des Prozesses neben einander, so dass man in der Lage ist, die fortschreitende Entwickelung zu verfolgen.) Die stark vergrösserten, unregelmässig gestalteten und angeordneten Endothelzellen liegen unmittelbar oberhalb der etwas höckerigen, oberflächlichen Bindegewebsschicht der Serosa (an Gieson-Präparaten als rother Streifen auch jetzt noch deutlich erkennbar). Die über die

[1]) L. Seipp, Das elastische Gewebe des Herzens. Anatomische Hefte, herausgeg. von Merkel-Bonnet. Heft. XVII. 1895.

Oberfläche hinauswachsenden Gefässchen schieben die Epithelzellen aus einander, drängen sie auch von der Oberfläche ab; andere isolirte oder in kleinen Gruppen angeordnete Endothelzellen sind weiter in die Auflagerung hineingelangt. Junges Granulationsgewebe mit den bekannten, verschieden gestalteten, spindelförmigen und polyedrischen Zellen, zarter, streifiger Zwischensubstanz findet sich bereits in mehr oder weniger grosser Menge im Bereiche der Auflagerung, deren fibrinöse Bestandtheile an solchen Stellen ausgenagt und verdrängt erscheinen. Sehr zahlreiche Leukocyten mit einfachen und mehrfachen verschieden gestalteten Kernen finden sich sowohl im Pericardialgewebe, als in der Auflagerung. Bei Weitem der grösste Theil der letzteren ist, abgesehen von dem grösseren Leukocytenreichthum, noch ganz unverändert; das neu gebildete, junge Granulationsgewebe beschränkt sich meist auf die untersten Schichten, dringt aber an anderen Stellen bereits weiter vor. Die Endothelzellen werden dadurch ebenfalls stärker verlagert und aus einander gedrängt. Die Abgrenzung des jungen Granulationsgewebes von der alten Serosa wird immer undeutlicher. Einen Zusammenhang der Endothelzellen mit den Elementen des jungen Bindegewebes halte ich für ausgeschlossen; die gewucherten Reste der Endothelzellen bleiben vielmehr auch in den späteren Stadien der sog. Organisation des Exsudats noch gut erkennbar. Ein Theil geht auch dann noch durch fettige Degeneration zu Grunde, andere können aber die Regeneration eines neuen Oberflächenepithels herbeiführen an solchen Stellen, wo noch freie Oberflächen erhalten bleiben. Dann kann natürlich ein Endothelüberzug die ehemalige Auflagerung bedecken [1]). Es ist auch sehr möglich, dass die neugebildete Zellschicht noch erhaltene Reste der verdichteten, von gefässhaltigem Bindegewebe durchwachsenen, fibrinösen Massen

[1]) Nur in dieser Weise, d. h. als Neubildung eines geschichteten endothelialen Ueberzuges über alten hyalinen, mit Bindegewebe durchwachsenen Exsudatfibrinmassen ist meiner Ansicht nach die von Neumann erwähnte, von Sultan beschriebene (dieses Archiv. Bd. 140. S. 452) Erscheinung bei einer alten Periorchitis zu deuten, und nicht als Abhebung des alten Epithels durch die fibrinoid degenerirte Umwandlung des Grundgewebes (a. a. O. S. 216).

überzieht, wie das auch an anderen Stellen beobachtet wird. Gesehen habe ich dies bei der Pericarditis noch nicht, da in der Regel die älteren Fälle von Pericarditis, wenn sie zur Section kommen, noch mit reichlichen, frischen Niederschlägen von Fibrin aus der Flüssigkeit bedeckt, oder in Verklebung oder vorgeschrittener Verwachsung begriffen sind. Hier und da können sich aber auch dann noch abgeschlossene grössere Hohlräume finden, deren abgeplattete Innenfläche sich ebenso mit neugebildetem Epithel auskleidet, wie die kleineren Lücken im Innern. Ein derartiges Verhalten des Epithels in einem sehr schönen Fall von vorgeschrittener Organisation bei Pericarditis möchte ich hier erwähnen, da ich es sonst nicht beschrieben finde. An der Grenze der alten Serosa sind hier und da unter der mehrere Millimeter dicken, jungen, gefässhaltigen Granulationsmasse, längliche, parallel der Oberfläche der Serosa verlaufende oder rundliche, kleine Hohlräume vorhanden, in welche vollständig schlauchförmig angeordnete Endothelreihen aus grossen, cubischen Zellen frei liegen, ähnlich Drüsenschläuchen. Sie haben ursprünglich die kleinen Hohlräumen ausgekleidet, haben sich bei der Härtung abgelöst und liegen nun frei im Innern. Die Innenfläche einiger anderen Hohlräume ist noch mit fest haftenden, stark abgeflachten Zellen von der Beschaffenheit des gewöhnlichen Endothels ausgekleidet. An anderen Stellen, oft weiter in das junge Bindegewebe hinein, finden sich kuglige oder längliche Conglomerate aus groben, polyedrischen Zellen, welche hier und da ein kleines Lumen einschliessen. Auch einzelne grosse, runde Zellen von derselben Beschaffenheit und kleinere Gruppen von solchen kommen mitten im Granulationsgewebe vor.

Präparate mit ziemlich weit vorgeschrittener Organisation, deren elastische Fasern gefärbt sind, lassen diese in erheblicher Tiefe unter dem jungen Granulationsgewebe, aber stark aus einander gedrängt und vielfach in körnigem Zerfall begriffen, erkennen.

Die Unterscheidung der jungen Bindegewebswucherungen von den darin oft eingeschlossenen Fibrinresten ist sowohl bei Färbung mit Hämatoxylin-Eosin als nach van Gieson stets ausserordentlich leicht.

Eine von der gewöhnlichen, in Organisation begriffenen Entzündung ganz verschiedene Form von Pericarditis, wie sie Neumann beschreibt, bei der eigenthümlich glänzende, aus fibrinoider Degeneration des Gewebes hervorgegangene Bänder von unten her durch ein zell- und gefässreiches Gewebe aus einander gedrängt und zum Theil umschlossen werden, ist mir nicht bekannt, wenn es sich nicht etwa um die Anfangsstadien der so häufig vorkommenden tuberculösen Pericarditis handelt. Während Neumann früher angab, dass das neugebildete Bindegewebe dabei ohne Grenze in die amorphe Schicht übergehe [1]), ist er neuerdings der Ansicht, dass es sich auch hier nur um ein Hineinwuchern des jungen Gewebes in die todte, durch fibrinoide Degeneration der Serosa entstandene Masse handelt. (S. 216.)

3. Peritonitis.

Bei der eitrig-fibrinösen Entzündung der serösen Häute, bei welcher Neumann übereinstimmend mit Grawitz die „Auflagerungen" ebenfalls auf eine Umwandlung der Serosa selbst zurückzuführen sucht, liegen die Verhältnisse genau wie bei der gewöhnlichen, fibrino-serösen Entzündung. Ein principieller Unterschied zwischen diesen beiden Formen ist überhaupt nicht vorhanden. Im Anfang des Prozesses, auch wenn die Auflagerungen deutlich opak, gelblich-weiss gefärbt sind, kann die Menge der Leukocyten in der Pseudomembran relativ gering sein; die Auflagerung besteht fast ganz aus Fibrin mit parallel verlaufenden Fasern und glatter Oberfläche, soweit nicht Verklebungen gelöst sind. Ich habe als Beispiel Präparate von zwei sehr frischen Fällen von Streptokokken-Peritonitis vor mir, von denen namentlich der eine fast unmittelbar nach dem Tode zur Section kam. In diesem sehr acut verlaufenden Falle zeigt der Darm eine ganz besonders starke entzündlich-ödematöse Quellung, welche auch an den Schnitten sehr deutlich hervortritt. Sie erstreckt sich fast durch die ganze Darmwand. Im Bereiche dieser Quellung sind die Bindegewebselemente, Fasern und Zellen sehr weit aus einander gedrängt, die Fibrillen gelockert. Dazwischen finden sich sehr reichliche, aber zarte Fibrinnetze. An den mit Flem-

[1]) a. a. O. Archiv f. mikr. Anat. S. 141.

ming'scher Lösung fixirten, mit Saffranin gefärbten Präparaten sieht man die Auflagerung als zarte, dunkelroth gefärbte Schicht von etwas wechselnder Dicke an der Oberfläche haftend.

Ganz ähnlich verhält sich die Auflagerung in dem zweiten Falle. Sie bildet stellenweise nach der Serosa hin kleine Vorsprünge, welche durch kleine durch Fibrin ausgefüllte Einfaltungen der Oberfläche bedingt sind. Schon bei schwacher Vergrösserung ist das Vorhandensein einer fast continuirlichen, grosszelligen Schicht deutlich, welche diesen kleinen Einbuchtungen folgt, und hier häufig eine etwas unregelmässigere Anordnung der Zellen erkennen lässt. Die Zellen sind von etwas verschiedener Form, polyedrisch, rundlich, zuweilen etwas langgestreckt; sie haften stellenweise der Serosa an, meist sind sie gelockert, und dann auch oft über einander gelagert, so besonders in den kleinen Vertiefungen der Oberfläche. Die letztere wird durch eine sehr feine, scharfe Linie begrenzt, an welche sich unmittelbar das äusserst zart fibrilläre, durchsichtige Gewebe anschliesst; die Fibrillen sind durch helle Lücken aus einander gedrängt; darin liegen spindelförmige Zellen mit zartem, oft vacuolärem Protoplasma und reichliche Leukocyten, deren Zellkörper meist nur durch einen schwach begrenzten hellen Hof um den Kern angedeutet ist.

Ueber die grosszellige Schicht zieht die Auflagerung hinweg, welche aus feineren und gröberen, dunkelgefärbten Fibrinfasern von meist parallelem Verlauf besteht. In die kleinen Vertiefungen der Oberfläche erstreckt sich ein feinmaschiges Netzwerk, dessen Fasern sich oft sehr deutlich zwischen die einzelnen Zellen verfolgen lassen. In der Auflagerung finden sich verstreute Kerne von Leukocyten (die Zusammengehörigkeit der einzelnen kleinen Kerne lässt sich oft nicht erkennen, da das Protoplasma der Zellen durch die dichten Fasern meist verdeckt ist). In der Nähe des Randes hat sich die Auflagerung, welche hier aus dichteren, unter einander verklebten Fasern besteht, etwas von der Unterlage abgehoben. Irgend eine Spur von Gewebsbestandtheilen, aus welchen etwa die Auflagerung hervorgegangen sein könnte, ist nicht nachweisbar. Vielmehr tritt auch hier mit besonderer Deutlichkeit die Entstehung der Auflagerung aus einem durch die Zellschicht an die Oberfläche getretenen Exsudat hervor.

An den mit Lithioncarmin und nach Weigert gefärbten Präparaten ist das Fibrin in der Serosa und Subserosa durch die intensive Färbung besonders deutlich. Im weiter vorgeschrittenen Stadium der Entzündung (so z. B. in Präparaten von einer etwas älteren fibrinös-eitrigen Entzündung nach Perforation des Processus vermiformis) ist die Darmwand bis zur Muskelschicht, und sogar stellenweise in diese hinein, mit Fibrin so reichlich durchsetzt, dass an Weigert-Präparaten das Bindegewebe ganz verdeckt ist. Bei Färbung derselben Präparate nach van Gieson treten aber zwischen den dichten gelblichen Fibrinmassen die aus einander gedrängten rothen Bindegewebsbündel deutlich genug hervor. Auch die ganze Submucosa ist stark geschwollen, durch Fibrin eingenommen, aber auch hier lassen sich die rothgefärbten Bindegewebsbündel zwischen dem Fibrin nachweisen. In der Serosa ist die Fibrinanhäufung so dicht, dass eine scharfe Trennung von der Auflagerung fast unmöglich, und fast nur an der etwas verschiedenen Anordnung und der verschiedenen Intensität der Färbung erkennbar ist. Derartige Stellen (welche der von Grawitz und Neumann erwähnten fibrinoiden Degeneration der ganzen Darmwand entsprechen dürften) sind aber auch ebenso wenig geeignet, die fibrinoide Umwandlung des Gewebes nachzuweisen. Zur Entscheidung können natürlich nur die Anfangsstadien benutzt werden. Wenn man diese berücksichtigt, so liegt gar kein Grund vor, das Fibrin im Gewebe der stärker veränderten Darmwand auf andere Weise zu erklären, als die zarten Fibrinnetze und die an der Oberfläche befindliche Auflagerung im Anfang des Prozesses. Der geforderte Nachweis, dass die fibrinöse Auflagerung über dem noch in situ vorhandenen, aber stark gequollenen Endothel der Serosa liegt, dürfte wohl nicht anzufechten sein.

Ich glaube nicht, dass es nöthig sein wird, dem Einwand zu begegnen, dass die kleinen Einbuchtungen der Oberfläche etwas Anderes sein könnten, als kleine Faltenbildungen. Dafür spricht schon, abgesehen von ihrer Form und ihrer geringen Tiefe, der Umstand, dass sie an auf einander folgenden Schnitten in derselben Form wiederkehren.

4. Diphtherie und Tuberculose.

Neumann hat weiterhin auch die Diphtherie und die Tuberculöse in den Kreis seiner Betrachtungen gezogen, indem er auf die Uebereinstimmung der graugelblichen, an der Innenfläche tuberculöser Cavernen vorhandenen Membranen mit diphtherischen Veränderungen hinweist. Beide betrachtet er als Produkte der fibrinoiden Degeneration des Bindegewebes, also unter demselben Gesichtspunkt, wie die fibrinösen Exsudate der serösen Häute.

Wenn Neumann nun hervorhebt, dass in Bezug auf die Auffassung der morphologischen Vorgänge bei der diphtherischen Veränderung (bei der Umgestaltung eines zellreichen Bindegewebes in ein glänzendes, einem amyloiden Reticulum ähnliches Balkenwerk) die Frage nicht in Betracht komme, „inwieweit ein aus einem Exsudat stammendes Fibrin sich an der Bildung von der Gewebsoberfläche aufgelagerten, event. an Stelle der Epitheldecke getretenen Pseudomembranen betheiligt", so kann ich ihm hierin nicht beipflichten. Neumann geht von der Voraussetzung aus, dass die von ihm beschriebene Veränderung (z. B. bei Diphtheritis uvulae Fig. 7) eine Nekrose der Schleimhaut darstellt, deren feinfaserige, farblose Grundsubstanz unmittelbar, theils ganz plötzlich, theils allmählich in die durch Pikrocarmin gelb gefärbten, hyalinen Bälkchen der nekrotischen Zone übergehen soll. „Ein starres, aus dicken Balken zusammengesetztes Netzwerk ist an Stelle der Bindegewebsbündel getreten," . . . . „ein Gegensatz zwischen Gewebe und Exsudat existirt nicht"; das Bild ist nach Neumann nur durch fibrinoide Umwandlung der zarten netzartig verflochtenen Faserzüge der Schleimhaut zu erklären.

Zunächst wäre doch zu untersuchen, ob denn das beschriebene Bild thatsächlich eine Nekrose des Gewebes darstellt, und ob nicht vielmehr ein grosser Theil der fibrinösen Schichten ursprünglich der Schleimhaut aufgelagert war. Nach der gegebenen Abbildung ist dies nicht zu entscheiden; auch an den Präparaten kann die Entscheidung schwierig sein. Dies liegt aber, wie ich hier nochmals hervorheben muss, zum grossen Theil an der Pikrocarminmethode, durch welche eine so starke Quellung des Fibrins herbeigeführt wird, dass eine genaue Fest-

stellung feinerer Verhältnisse mindestens sehr erschwert, wenn nicht unmöglich gemacht wird. Es würde zu weit führen, hier auf die schon so oft ausführlich erörterte Frage der Entstehung der diphtherischen Pseudomembran genauer einzugehen. Ich möchte nur meine eigene, seit etwa 20 Jahren immer von Neuem geprüfte Ueberzeugung dahin aussprechen, dass bei der Diphtherie in allen Fällen ohne Ausnahme die Auflagerung an der Oberfläche der Schleimhaut die wichtigste, pathognomonische Veränderung darstellt, und dass diese Auflagerung nichts Anderes als ein fibrinöses Exsudat darstellt. Ich stimme Weigert vollkommen bei, dass die Auflagerung am Ort ihrer Entstehung der Membrana propria der Schleimhaut unmittelbar aufsitzt, dass sie also an Stelle des Epithels sich findet, welches bei der Bildung der Pseudomembran zu Grunde geht. Ausnahmen von dieser Regel können vorkommen, indem die Auflagerung über stehen gebliebene Epithelreste hinwegzieht. Die Nekrose des Schleimhautgewebes, welche in vielen, aber keineswegs in allen Fällen, und oft nur an ganz circumscripten Stellen sich findet, ist ein secundärer Vorgang, der sich allerdings unmittelbar an die Bildung der Pseudomembran anschliessen kann. Die histologischen Verhältnisse bei der Diphtherie bieten aber oft ihre grossen Schwierigkeiten, welche nur durch gute Härtungs- und Färbungsmethoden an hinreichend feinen Schnitten zu überwinden sind. Die Auflagerung haftet, so lange sie frisch ist, sehr innig an der Oberfläche der Schleimhaut und zwar besonders an solchen Stellen, welche mit geschichtetem Pflasterepithel versehen sind, also an den Tonsillen, an der gesammten Pharynx- und Rachenschleimhaut, der Epiglottis, den wahren Stimmbändern und dem Kehlkopfeingang, während sie an den mit Flimmerepithel überzogenen Theilen der Schleimhaut meist lockerer sitzt[1]). Sehr häufig, ja gewöhnlich sieht man an den wahren Stimmbändern eine fest haftende Auflagerung, welche sich sodann brückenartig über die Mündung der Morgagni'schen Tasche zum falschen Stimmband hinüber spannt, und sich meist ganz locker in die

[1]) Damit dürfen natürlich die Ausgüsse in den Bronchien, welche bei verschiedenen Affectionen durch Gerinnung eines vorher flüssigen, aus den Alveolen stammenden Inhaltes entstehen, nicht zusammengeworfen werden.

Tasche selbst hinein fortsetzt, deren Epithel erhalten bleibt. In der Trachea ist der Sitz der Auflagerung auf der Tunica propria meist ohne Weiteres deutlich genug; an den Drüsenmündungen wird sie durch vordringende Schleimmassen abgehoben, geht aber auch wohl in die Mündungen hinein. An den Stellen mit geschichtetem Pflasterepithel, wo die Auflagerung fest haftet, kommt es auch am leichtesten zur oberflächlichen Schleimhautnekrose, und dann wird die genaue Abgrenzung zwischen beiden Theilen erschwert, selbst unmöglich. Bei der Beurtheilung des ganzen Prozesses darf man aber nicht von diesen Theilen ausgehen, sondern man thut gut, jüngere Stadien aufzusuchen, welche das ursprüngliche Verhalten erkennen lassen. Bei heftigeren Graden der Entzündung ist das Gewebe der Schleimhaut mehr oder weniger stark mit Fibrin durchsetzt, doch kann ich Neumann nicht darin beistimmen, dass dieses Fibrin sich wesentlich von dem bei anderen Entzündungsprozessen im Gewebe vorkommenden unterscheidet (S. 227). Man sieht vielmehr in dem Gewebe der Schleimhaut feine Fibrinnetze auftreten, ganz ähnlich wie sie im Gewebe der Pleura bei Pleuropneumonie oder bei experimentell erzeugter Entzündung durch Crotonöl oder durch Streptokokken oder bei gewöhnlichen phlegmonösen Prozessen mehr oder weniger reichlich vorkommen. Die Netze können sodann dichter, die Bälkchen dicker werden, so dass vom Grundgewebe nicht mehr viel zu sehen ist; dass sich dieses aber in Fibrinnetze umwandelt, lässt sich nicht nachweisen. Oft schliesst sich das Fibrin unmittelbar an die Wand kleiner, oberflächlich gelegener Gefässe an, deren Lumen dann auch mit ähnlichen Netzen gefüllt ist; die fibrinösen Netze und dichteren Fibrinstreifen verschmelzen mit den oberflächlich gelegenen, während zellige Elemente des Gewebes dazwischen noch erkennbar sein können. Die Nekrose beschränkt sich auf die mit Fibrin dicht durchsetzten Theile. Ich verweise hier auf die sehr guten Abbildungen von Middeldorpf und Goldmann[1]), wobei ich nur bemerken möchte, dass mir die Deutung der Gefässe in Fig. 4 und 5 als Lymphgefässe zweifelhaft erscheint, wenn solche auch

[1]) K. Middeldorpf und E. Goldmann, Experimentelle und pathologisch-anatomische Untersuchungen über Croup und Diphtherie. Jena 1891.

nicht ganz auszuschliessen sind. Nun möchte ich diesen Prozess nicht so auffassen, dass die Fibrinexsudation in der Schleimhaut erst die Nekrose zur Folge hat; beides geht vielmehr Hand in Hand; je stärker das Gewebe durch die toxische Einwirkung von der Oberfläche her und durch die Circulationsstörung geschädigt ist, desto stärker ist auch die Durchsetzung mit Fibrin. An den sehr dichten, zellenreichen Geweben, wie z. B. der Tonsille, scheint die Nekrose besonders leicht einzutreten, daher findet man gerade hier öfter fest sitzende Pseudomembranen, nach deren Ablösung kleinere oder grössere, in die Tiefe greifende Defecte, besonders an der Mündung der Krypten zurückbleiben, während sich von der umgebenden Schleimhaut des weichen Gaumens, der Uvula und des Pharynx die dicken Pseudomembranen in der Regel ohne sichtbaren Substanzverlust (abgesehen vom Epithel) abheben lassen. (Dass bei einer solchen Ablösung der noch fester haftenden Pseudomembranen im Leben kleine Blutungen aus der Schleimhaut eintreten können, ist nicht überraschend, wenn man berücksichtigt, dass die Gefässe unmittelbar an der erodirten Oberfläche liegen.) Mikroskopisch kleine, oberflächliche Nekrosen können dabei wohl vorkommen, aber für gewöhnlich keine tiefer greifende Zerstörung, noch viel weniger eine Entstehung der ganzen Pseudomembran durch Umwandlung des Schleimhautgewebes. Die Hauptsache ist, dass nach Ablösung der Pseudomembran eine geröthete, im Wesentlichen glatte, nur etwas erodirt aussehende Schleimhautoberfläche zurückbleibt, ebenso wie in der Trachea; dass an den Rändern der Epiglottis, der Spitze der Uvula auch tiefere Nekrosen vorkommen, ist bekannt, aber keineswegs ist es die Regel. Die dicken, an der Oberfläche schmierig zerfallenen Auflagerungen können allerdings an der Leiche und wohl noch mehr am Lebenden einer in brandigem Zerfall begriffenen Schleimhaut zum Verwechseln ähnlich aussehen, und oft ist man Anfangs überrascht, wenn man auf dem Durchschnitte dennoch eine scharfe Grenze zwischen der dicken Auflagerung und der Schleimhaut wahrnimmt. Wirklich pulpöser, brandiger Zerfall der Schleimhaut mit Bildung tief greifender Zerstörungen kann sich im Anschluss an einen diphtherischen Prozess entwickeln, ist aber dann durch einen secundären Prozess bedingt. Aehnliche tiefgreifende Nekrosen kommen bekanntlich im Verlaufe der nekro-

tisirenden Angina scarlatinosa an den Tonsillen nicht selten vor, während hier die Auflagerungen zurücktreten.

Die Abbildungen, welche ich den von Neumann gegebenen, gegenüberstelle, wie diese von einer schweren Diphtherie der Uvula (bei ausgedehnter Diphtherie des Pharynx und Aditus laryngis), sind nach sehr guten, von meinem ehemaligen Assistenten Herrn Dr. Pels Leusden angefertigten Präparaten (Härtung in Sublimat, Vorfärbung mit Lithioncarmin, Weigert'sche Färbung) hergestellt; die Uvula war sehr stark geschwollen und fast an der ganzen Oberfläche mit 1—2 mm dicken, noch festhaftenden, frischen Auflagerungen von graugelber Farbe bedeckt.

Fig. 4 stammt von der Spitze der Uvula wo die dicke und sehr dichte Auflagerung sich noch scharf von der Schleimhaut abgrenzt. Besonders charakteristisch ist, dass die kleinen, in die Pseudomembran hineinragenden Schleimhautpapillen noch keine Spur von Nekrose, gut färbbare Gewebskerne, Gefässe mit offenem Lumen mit zahlreichen Leukocyten zeigen. Etwas unter der Oberfläche liegt ein mit Leukocyten und fädigem Fibrin gefülltes Lymphgefäss; im Gewebe sind zahlreiche Leukocyten vorhanden, ziemlich verstreut in der Auflagerung. Die Auflagerung besteht aus dichten, in den tieferen Schichten ziemlich feinfaserigen Fibrinnetzen, deren Haftfasern wie kleine Bogenpfeiler der Membrana propria der Schleimhaut aufsitzen. Weiter nach aufwärts treten dickere, parallel der Oberfläche verlaufende Fasern, an anderen Stellen auch die bekannten, stärkeren, eng verflochtenen Bälkchen, oder auch unmittelbar an der Oberfläche der Schleimhaut dichte, mit dieser parallele Fasern auf. Andere Theile des Präparates lassen im Gewebe nahe an der Oberfläche und in der Tiefe Fibrinfasernetze erkennen, welche stellenweise sich an der Oberfläche verdichten und dann mehr und mehr mit der Auflagerung zusammenfliessen; an solchen Stellen sind die Gefässe der Papillen, hier und da auch bereits tiefere, mit dichten Fibrinnetzen gefüllt, die Wand wird besonders nach der Oberfläche hin durch einen blauen Saum umgeben, von dem sich die ursprüngliche Gefässwand nicht mehr abgrenzt.

Fig. 5 ist nach einer anderen Stelle desselben Präparats bei starker Vergrösserung gezeichnet. Die Auflagerung besass

hier eine Dicke von fast 2 mm. Die Abbildung stellt ein sehr kleines Schleimhautfältchen mit einem Gefässdurchschnitt dar, welches in die Pseudomembran hineingezogen ist; die Stelle ist dadurch ausgezeichnet, dass sich einige, besonders starke Fibrinpfeiler an der Tunica propria anheften, zwischen denen etwas grössere Lücken frei bleiben, während an der anderen Seite die dichte, netzförmige Struktur bis an die Oberfläche herangeht. Zwischen den Fibrinbälkchen finden sich einige ein- und mehrkernige Leukocyten, auch einige zerfallene Kerne. Die Membrana propria der Schleimhaut ist als deutlich begrenzter, blassröthlicher Streifen erhalten, im Innern sind ähnlich gefärbte, sehr zarte Bindegewebsbündel vorhanden, zwischen denen sich hell oder dunkel gefärbte Fibrinnetze ausspannen.

Die Gefässwand mit ihren Kernen ist gut erhalten, im Lumen finden sich zahlreiche Leukocyten, nur an einer Stelle ist ein Fibrinfädchen an der Innenfläche der Wand sichtbar. (Die schwach erkennbaren rothen Blutkörperchen sind nicht gezeichnet.) Im Gewebe und in der Auflagerung finden sich kleinere und grössere Häufchen von Streptokokken, welche wohl bei keinem schweren Fall von Diphtherie vermisst werden.

Was nun das Verhalten der Fibrinfasern zu den Bindegewebsfibrillen anlangt, so ist das nicht leicht genau festzustellen. Zuweilen sieht es so aus, als ob die Fibrinfädchen (vielleicht auch Lamellen) sich an die Fibrillen anlegten, ähnlich auch an die untere Grenze der Tunica propria. Jedenfalls ist das Netz der Fibrinfasern viel reichlicher und dichter, als das der Bindegewebsfasern, welche durch ödematöse Schwellung aus einandergedrängt sind. Ich habe stets den Eindruck erhalten, dass mit der Nekrose eine Verschmelzung der Fibrinfasern mit den abgestorbenen Gewebselementen eintritt.

Das, worauf es hier ankam, war nochmals zu zeigen, dass die Pseudomembran bei Diphtherie nicht, wie es bei unvollkommener Untersuchungsmethode oft den Anschein hat, aus einer fibrinoiden Umwandlung des Schleimhautgewebes hervorgeht, sondern aus fibrinösem Exsudat besteht. Ebenso entsteht das im Gewebe auftretende Fibrin als Niederschlag aus der gerinnbaren, das Gewebe durchtränkenden Exsudatflüssigkeit unter dem Einfluss der allmählich in die Tiefe eindringenden toxi-

schen Schädigung. Aehnlich verhalten sich die in den entfernteren Theilen, z. B. in den Lymphdrüsen nachweisbaren Veränderungen.

Ich bemerke noch, dass die abgebildeten Präparate keineswegs einen Ausnahmefall darstellen; dieselben Veränderungen finden sich an zahlreichen, von möglichst frischen, diphtherischen Affectionen der Tonsillen, der Epiglottis, des Kehlkopfes, der Trachea und anderer Theile hergestellten Präparaten, welche theils in Flemming'scher Lösung fixirt und mit Saffranin, theils nach Fixirung in Sublimat oder Alkohol nach Weigert gefärbt wurden. Auf die Veränderungen des Oberflächenepithels, sowie auf andere Einzelheiten, welche an den mir vorliegenden Präparaten zum Theil sehr schön zu beobachten sind, ebenso wie auf eine Besprechung der verschiedenen Ansichten der Autoren kann ich hier nicht näher eingehen.

Die der ächten Diphtherie nahe verwandten Prozesse an anderen Schleimhäuten können hier ebenfalls nicht berücksichtigt werden, auch bei diesen entsteht aber die Auflagerung auf dieselbe Weise, durch Exsudation.

Bei der Tuberculose sind die Verhältnisse wohl noch complicirter, als bei der Diphtherie. Auch hier combiniren sich die exsudativen Prozesse mit Gewebsnekrose, nur dass diese das ganze Bild weit mehr beherrscht, als für gewöhnlich bei der Diphtherie. Ich kann Orth nur zustimmen, dass die Veränderungen der serösen Häute bei tuberculösen Entzündungen nicht mit denen der gewöhnlichen fibrino-serösen Entzündungen identificirt werden dürfen, und es ist sicher, dass durch mangelhafte Trennung beider von einander vielfach Irrthümer veranlasst worden sind.

Dass die Bildung der eigentlichen fibrinösen Auflagerung auch hier auf Exsudation zurückzuführen ist, scheint mir ganz unzweifelhaft, aber sehr frühzeitig mischt sich die Gewebsnekrose bei. Ob die hierdurch hervorgerufenen Erscheinungen, wie auch Orth annimmt, „als fibrinöse Degeneration des Bindegewebes gedeutet werden können, ja müssen", ist mir indess zweifelhaft und hängt wohl hauptsächlich davon ab, was man unter jenem Ausdruck versteht. Eine wirkliche Umwandlung des Bindegewebes in Fibrin dürfte sich auch hier kaum nachweisen

lassen, eine solche ist schon aus chemischen Gründen schwer verständlich; eine vollständige Verschmelzung nekrotischen Materials mit fibrinbildender Exsudatflüssigkeit im Sinne der Coagulationsnekrose scheint mir mehr dem Sachverhalt zu entsprechen. Treten die so entstandenen „verkästen" Massen mit dem fibrinösen Exsudat an der Oberfläche zusammen, wie man so häufig bei den tuberculösen Entzündungen der serösen Häute sehen kann, so kann es allerdings schwer, ja unmöglich sein, die Grenze zwischen beiden zu bestimmen. Die Verkäsung geht unmittelbar in die aufgelagerten Fibrinmassen über, andererseits ist der Uebergang des Bindegewebes in die Verkäsung oft ein so allmählicher, dass man nicht sicher sagen kann, wo das eine anfängt und das andere aufhört. Dazu kommt das Hineinwuchern intacten, jungen Bindegewebes in die fibrinösen Exsudatmassen, welche dadurch in der unregelmässigsten Weise zerklüftet und in kleinste Fragmente vertheilt werden. Da die jüngeren Wucherungen aber stets von Neuem unter dem Einfluss des tuberculösen Virus der Verkäsung verfallen, kommen wieder neue Verschmelzungen vor, welche das Bild compliciren. Durch gute Färbungen und hinreichend feine Schnitte lässt sich dieses Gemisch theilweise entwirren und es scheint mir, dass auch die Pikrocarminmethode hier (besonders an Glycerinpräparaten) brauchbares leistet, doch zweifle ich, ob die Differenzirung der feinsten Bindegewebsfasern so sicher ist, wie bei der van Gieson'schen Färbung, bei welcher man nicht selten sehr feine, rothgefärbte Fasern ziemlich weit in die verkäste Masse verfolgen kann. Sie verschwinden dann in der fädig-körnigen, aus nekrotischen Zelltrümmern und hyalinen Gerinnungsmassen verschmolzenen Substanz, ohne dass man mit Bestimmtheit sagen kann, was aus ihnen wird. Hier können nur eingehende systematische Untersuchungen, über welche ich zur Zeit nicht verfüge, weitere Aufklärung liefern.

Auf die von Neumann ebenfalls besprochenen Veränderungen der Klappen bei Endocarditis und der Sehnenscheiden bei der fibrinösen Entzündung mit Reiskörperbildung gehe ich hier nicht näher ein, möchte nur bemerken, dass bei der ersteren abgestorbene, hyaline Theile des Klappengewebes mit den thrombotischen Auflagerungen verschmolzen erscheinen, dass aber

auch hier meines Erachtens kein Grund zur Annahme einer „fibrinoiden Degeneration“ vorliegt; auch bei der Bildung der Reiskörper kann ich nur eine Vermischung abgestorbener Bindegewebsmassen mit Exsudatfibrin annehmen, für welche sich auch Riese in seiner sehr eingehenden Arbeit ausspricht[1]).

Das Vorkommen einer Umwandlung von Gewebstheilen in Fibrin oder fibrinähnliche Massen soll damit keineswegs in Abrede gestellt werden. Dabei handelt es sich aber um protoplasmatische Elemente, welche beim Absterben in einen geronnenen Zustand übergehen, indem sie, wie das Weigert zuerst genau aus einander gesetzt hat, mit fibrinogener Substanz durchtränkt werden. Das lässt sich z. B. sehr schön an den sogenannten Infarkten der Placenta erkennen, wo das fein vacuoläre, weiche Syncytium der Zotten in eine starre, mehr und mehr homogene, kernlose Substanz übergeht, welche sich dann nicht mehr von dem aus der Flüssigkeit ausgeschiedenen Fibrin abgrenzen lässt. Dabei bildet also die absterbende, eiweissreiche Substanz gewissermaassen das Substrat, in welchem die Fibrinausscheidung erfolgt, während das Protoplasma als solches zu existiren aufhört. Man kann hier also in gewissem, allgemeinem Sinne von einer Umwandlung des Protoplasma in Fibrin reden, indem die Eiweisskörper des Protoplasma sich an der Fibrinbildung betheiligen können. „Fibrinoide Degeneration des Bindegewebes“, gewissermaassen als eine der Bildung des Exsudatfibrins gleichwerthige Erscheinung, gehört aber zu den unklaren Begriffen in der Pathologie, welche nur geeignet sind, wohl erforschte Vorgänge zu verschleiern und daher beseitigt werden müssen.

Die Hauptaufgabe der vorstehenden Auseinandersetzung war der Nachweis, dass die bei Entzündungsprozessen, besonders der serösen Häute (und Schleimhäute) auftretende, fibrinöse Pseudomembran nicht durch fibrinöse oder fibrinoide Degeneration des Bindegewebes, sondern durch Exsudation entsteht. Ob dieser Nachweis gelungen ist oder nicht, muss ich dem Leser zu entscheiden überlassen.

---

[1]) Riese, Die Reiskörperchen in tuberculös erkrankten Synovialsäcken. Deutsche Zeitschr. f. Chir. Bd. 45. 1895.

Erklärung der Abbildungen.

Tafel V.

Fig. 1. Kleiner Theil der Pleuraoberfläche bei Pneumonia crouposa mit daran haftender frischer Auflagerung. Vorfärbung mit Lithioncarmin und Weigert'sche Fibrinfärbung. Die gezeichnete Stelle zeigt einen Theil einer der kleinen zapfenförmigen Verdickungen der Fibrinschicht, welche eine kleine Vertiefung der Oberfläche ausfüllt; nach rechts setzt sie sich in eine dünne Fibrinlage (fi) fort, welche einige abgeplattete Leukocyten einschliesst. l Leukocyten. e die etwas gequollenen und gelockerten Zellen des Oberflächenendothels, zwischen welche feine Fibrinfasern hindurchtreten. fi' die oberflächlichen feinen Fibrinnetze im Gewebe der Serosa, an welche sich in der Tiefe stärkere Netze anschliessen. b zarte Bindegewebsfaserbündel der Serosa. bz Bindegewebszellen. Zeiss, Apochr. 2 mm, Oc. 4. Abbé'scher Zeichenapparat. Vergrösserung etwa 700.

Fig. 2. Pericarditis fibrinosa (rheumatica) im Beginne der Organisation; Härtung in Formol-Alkohol, Färbung nach van Gieson. Die gezeichnete Stelle zeigt die Grenze der Serosa als etwas unregelmässigen, welligen rothen Streifen (b), der von kleinen Gefässen (g) durchbrochen wird. Das an der Oberfläche befindliche Endothel besteht aus grossen, etwas regellos angeordneten, polyedrischen Zellen (e), zwischen welchen Leukocyten vordringen. Oberhalb des Endothels Reste der zerklüfteten fibrinösen Auflagerung (fi), welche von sehr zahlreichen ein- und mehrkernigen Leukocyten (l) und einzelnen jungen Bindegewebszellen (bz) durchsetzt ist. Dieselbe Vergrösserung.

Fig. 3. Von einer sehr frischen fibrinös-eitrigen Peritonitis (Darmwand). Härtung in Flemming'scher Lösung und Alkohol, Färbung in Saffranin. Kleiner Theil der noch sehr zarten Auflagerung (welche in der ganzen Dicke gezeichnet ist) an der Oberfläche der Serosa, welche an dieser Stelle eine kleine Einfaltung zeigt. Die Endothelzellen der Serosa sind unter der Auflagerung noch gut erhalten, aber gequollen und etwas gelockert, das Bindegewebe der Serosa stark ödematös gequollen. Dieselbe Vergrösserung. fi Fibrin. l Leukocyten. e Endothelzellen. bz Bindegewebszellen.

Fig. 4. Basaler Theil einer dicken Pseudomembran bei Diphtherie der Uvula mit der angrenzenden Schleimhaut. Härtung in Sublimat; Färbung mit Lithioncarmin und nach Weigert. S. Erklärung im Text S. 310. p Papillen der Schleimhaut. g Gefässe. gr Grenzlamelle der Schleimhaut lg Lymphgefäss mit Fibrin und Leukocyten. Zeiss, Apochr. 8 mm, Oc. 8. Abbé'scher Zeichenapparat. Vergr. C.

Fig. 5. Ein anderer Theil der Basis der Auflagerung mit der angrenzenden Schleimhaut, stark vergrössert. Zeiss, Apochromat. 2 mm, Oc. 4.

Abbé'scher Zeichenapparat. Vergrösserung 700. Dieselben Bezeichnungen. p Grenzlamelle der Schleimhaut. b Bindegewebsfasern. fi Fibrin der Auflagerung. fi' Fibrinnetze im Gewebe.

X.

Ueber das Vorkommen krystallinischer und krystalloider Bildungen in den Zellen des menschlichen Hodens.

(Aus dem Pathologischen Institut der Universität Rostock.)

Von Prof. Dr. O. Lubarsch in Rostock.

(Hierzu Taf. VI. Fig. 1—3.)

Am 30. November vorigen Jahres demonstrirte Herr Dr. Reinke in der Rostocker naturforschenden Gesellschaft Präparate vom Hoden eines Hingerichteten, in denen sich in den interstitiellen Zellen zahlreiche, grosse Krystalloidbildungen vorfanden. Da nach den Untersuchungen Reinke's dieser Befund ein nahezu regelmässiger zu sein schien, so untersuchte ich zur Orientirung über diesen interessanten Befund eine grössere Anzahl pathologisch veränderter und normaler Hoden nach den von Reinke benutzten Färbungsmethoden (hauptsächlich die M. Heidenhain'sche Hämatoxylin-Eisenlackmethode). Ich konnte dann schon in der Decembersitzung der naturforschenden Gesellschaft mittheilen, dass nicht nur in den interstitiellen Zellen, sondern auch in den Epithelzellen der Kanälchen selbst krystallinische Bildungen vorkommen und zwar vor Allem in Gestalt grosser Charcot'scher Krystalle, die oft in colossalen Mengen, mitunter aber auch nur sehr spärlich zu finden sind. Da Reinke in seiner ausführlichen Arbeit[1]) bereits kurz über meine Befunde berichtet hat, so kann ich in der nachfolgenden Schilderung die von ihm Seite 42 gegebene Eintheilung über die krystallinischen und krystalloiden Bildungen im Hoden zu Grunde legen

[1]) Beiträge zur Histologie des Menschen. Archiv für mikroskop. Anat. Bd. 47.

und werde besprechen: 1) die Charcot'schen Krystalle, 2) meine kleinen Krystalle, 3) die Reinke'schen Krystalloide.

1. Die Charcot'schen Krystalle der Hodenepithelien.

Bei der Untersuchung des Hodens eines etwa 30jährigen, an Tuberculose verstorbenen Mannes, dessen Hoden 28 Stunden nach dem Tode entnommen wurden, fand ich die Kanälchen geradezu übersät mit grossen, octaedrischen, an den Polen zugespitzten Krystallen, deren Länge im gehärteten Präparat 15 bis 25 μ und deren grösste Breite 2—3 μ betrug. Im ungefärbten, in Wasser betrachteten Präparate waren sie selbst bei stärkerer Vergrösserung nicht mit Sicherheit aufzufinden, man konnte nur vielfach undeutliche, nadelförmige Beschläge erkennen; in Präparaten, die in gewöhnicher Weise gefärbt und in Canadabalsam eingebettet waren, blieben sie völlig unsichtbar, nur bei Färbung mit Jodhämatoxylin traten sie durch eine leicht gelbliche Färbung der Kanten deutlicher hervor. Dagegen waren sie sehr gut nachzuweisen — und so wurden sie auch entdeckt — in solchen Schnitten, die nach der M. Heidenhain'schen Eisenlack-Hämatoxylinmethode gefärbt waren. Hier färben sich nehmlich, wie die Abbildungen auf Fig. 1 zeigen, die Krystalle entweder in toto oder wenigstens an der Peripherie sehr intensiv, so dass sie sich von dem ungefärbten Zelliuhalt scharf abheben. Andere Färbungen, die auch versucht wurden, sind namentlich dann, wenn nur wenig Charcot'sche Krystalle in einem Hoden vorhanden sind, nicht zu empfehlen; zwar färben sie sich auch mit sauren Anilinfarbstoffen (Säurefuchsin, Eosin); da aber auch das Zellprotoplasma auf diese Weise mehr oder weniger intensiv färbbar ist, so treten sie wenig scharf hervor und deswegen können in solchen Präparaten namentlich die kleinen Formen leicht übersehen werden. Auch bei Färbung nach der Weigert'schen Fibrinmethode ist eine sichere Färbung nicht zu erzielen; einige Krystalle treten gut hervor und sind sogar in toto gefärbt, die meisten nehmen keinen Farbstoff an; auch lässt das Verfahren oft genug vollkommen in Stich; sehr gut gelingt dagegen die Färbung mit der Kromayer'schen Modification der Weigert'schen Methode; sind die Krystalle einigermaassen reichlich vor-

handen, so treten sie bei dieser Färbung schon bei mittleren Vergrösserungen deutlich hervor, indem sich bei Vorfärbung mit Alauncarmin die blau gefärbten Krystalle sehr scharf von dem rothen Untergrunde abheben. Ich ziehe nach meinen weiteren, ausgedehnten Erfahrungen diese Färbung der Heidenhain'schen fast vor, zumal diese nur dann mit Sicherheit erfolgreich ist, wenn man die Farbflüssigkeit mindestens 1½ bis 2 Stunden einwirken lässt. Allerdings werden die Krystalle nicht gleichmässig blau gefärbt, sondern erscheinen mitunter körnig, so dass man wohl annehmen muss, dass bei der Härtung eine ungleichmässige Fixirung der färbbaren Bestandtheile stattfindet. — Was die Lagerung der Krystalle anbetrifft, so wurden sie meistens innerhalb der Epithelien der Hodenkanälchen angetroffen und zwar ausschliesslich in denen der Tubuli contorti, wo sie bald zu mehreren, bald solitär lagen; ausnahmsweise fanden sie sich auch zwischen den Zellen und ganz selten im Lumen der Kanälchen; innerhalb der Zelle lagern sie regellos, bald seitlich von den Kernen, bald quer, bald parällel ihnen aufgelagert, wie es in Fig. 1 abgebildet ist. — Gegen chemische Reagentien verhielten sich die Krystalle im Ganzen indifferent; namentlich hatten Alkalien gar keinen Einfluss auf sie; wohl aber wurden sie — im gehärteten Präparat — theilweise durch kochendes Wasser und 50procentige Essigsäure aufgelöst, wobei die extracellulär gelegenen Krystalle am raschesten der Auflösung anheimfielen, während namentlich die kleineren, intracellulär gelegenen oft noch längere Zeit erhalten blieben; behandelt man aber frisch entnommene Stückchen Hodensubstanz direct einige Minuten mit kochendem Wasser, so findet eine völlige Auflösung unserer Krystalle statt.

Seit diesem Befunde habe ich 54 theils normale, theils pathologische Hoden auf das Vorkommen dieser Krystalle untersucht und sie fast ausnahmslos gefunden; sie wurden nur vermisst bei einem 8monatlichen Fötus, 2 Knaben im ersten Lebensjahr, je einem 3, 8 und 14 Jahre alten Knaben, sowie einem 85jährigen Greise; sonst konnten sie bei Personen vom 17. bis 83. Lebensjahre stets gefunden werden, vorausgesetzt dass überhaupt noch einigermaassen normale Hodensubstanz vorhanden war. Freilich war ihre Zahl sehr variabel; niemals

habe ich sie wieder in der colossalen Anzahl angetroffen, wie in meinem ersten Fall, aber nicht selten doch so reichlich, dass wenigstens in jedem Kanälchen einige Krystalle gefunden wurden; in anderen Fällen waren sie dagegen nur äusserst spärlich vorhanden, so dass in Schnitten von 1½ cm Länge und Breite nur 10—15 Krystalle gefunden wurden.

Die erste Frage, die sich nach diesen Befunden uns entgegenstellt, ist die, ob es sich um intravitale oder postmortale Bildungen handelt. Ich habe die Frage in meiner ersten Mittheilung[1]) aus Mangel an geeignetem Untersuchungsmaterial unentschieden gelassen; Reinke hat sie dahin entscheiden zu müssen geglaubt, dass es sich um postmortale Bildungen handle, weil ich sie nur ganz vereinzelt in ganz frischen Hoden, meist aber in solchen Hoden gefunden hätte, die einige Tage nach dem Tode untersucht wurden. — Wenn schon die Thatsache, die ich bereits Reinke demonstriren konnte, dass die Charcot'schen Krystalle, wenn auch nicht gerade reichlich, auch in solchen Hoden gefunden wurden, die von mir sofort bei der Operation in Conservirungsflüssigkeiten gelegt wurden, gegen Reinke's Ansicht spricht, so habe ich inzwischen noch weiteres Material gesammelt, das mit der Ansicht einer ausschliesslich postmortalen Entstehung der Charcot'schen Krystalle nicht vereinbar ist.

Zunächst habe ich 4 Fälle zur Untersuchung erhalten, wo es sich um ganz frische Hoden handelte und wo mit Sicherheit Charcot'sche Krystalle in den Hodenepithelien aufgefunden wurden. Der erste Fall ist der des 25jährigen Hingerichteten, dessen Hoden wenige Minuten nach dem Tode, also noch lebenswarm eingelegt wurde und von dem mir College Reinke einige Stücke freundlichst überliess. Hier fanden sich nicht nur reichlich die von Reinke als Lubarsch'sche Krystalle bezeichneten Gebilde in den Spermatogonien, sondern auch vereinzelt ganz deutlich Charcot'sche Krystalle mittlerer Grösse (etwa 15 μ lang), die nicht nur in Spermatogonien, sondern auch in und zwischen den anderen Epithelzellen lagen (Fig. 2). — Im zweiten Fall wurden die Hoden so frisch und lebenswarm eingelegt, wie überhaupt nur mög-

[1]) Sitzung der Rostocker naturforschenden Gesellschaft vom 21. Dec. 1895.

lich; es handelte sich um einen 34jährigen Mann, der seit 3 Monaten an Nebenhoden- und Hodentuberculose litt (G. B. 60. 1896. Op. 24. Jan.). Ich war bei der Operation zugegen, empfing den Hoden im Moment, wo er aus dem Körper entfernt war aus der Hand des Operirenden und legte selbst sofort kleine Stückchen in Formalin, Alkohol, Müller'sche und Zenker'sche Flüssigkeit ein. Auch in diesem Hoden wurden Charcot'sche Krystalle in den Hodenepithelien entdeckt und zwar etwas reichlicher, wie im ersten Fall; etwa 10—15 in einem grösseren Schnitt. — Im 3. Fall handelte es sich um den im Grossen und Ganzen normalen Hoden eines 65jährigen Mannes (G. B. 159. 96), dem bei der Operation einer Inguinalhernie der Hoden entfernt wurde; hier wurde mir der Hoden sofort nach der Operation in's Institut gesandt, es konnten die Stücke also auch etwa ½Stunde nach der Entfernung aus dem Körper eingelegt werden. Auch hier wurden in den Hodenepithelien deutliche, kleinere und grosse Ccarcot'sche Krystalle gefunden. — Im 4. Fall wurde der Hoden ebenfalls wenige Minuten nach der Operation untersucht (Exstirpation bei Bruchoperation, 71jähriger Mann); auch hier fanden sich, wenn auch sehr spärlich, Charcot'sche und kleine Krystalle[1]). — Ein weiterer Befund, der gegen eine postmortale Entstehung spricht, ist die Thatsache, dass keineswegs in den Hoden, die am spätesten der Leiche entnommen wurden, am reichlichsten die Charcot'schen Krystalle zu finden waren; vielmehr waren sie in mehreren Fällen, wo erst nach 36—48 Stunden die Section vorgenommen wurde, nur in äusserst geringer Anzahl aufzufinden, während sie z. B. in einem Falle (G. B. 112. 96, 54jähriger Mann, Phlegmone des Scrotum), in dem der Hoden etwa 2½Stunden nach der Operation von mir eingelegt werden konnte, sehr reichlich zu finden waren. — Ich habe ferner eine Reihe von Parallelversuchen darüber gemacht, ob sich überhaupt postmortal in den Hodenepithelien Charcot'sche Krystalle bilden können, woran ja schon deswegen gedacht werden musste, weil die postmortale Entstehung dieser Krystalle in Milz und Knochenmark

[1]) Herrn Prof. Garré bin ich für die Bereitwilligkeit, mit der er mir die sofortige Untersuchung dieses Materials ermöglichte, zu grossem Dank verpflichtet.

sicher gestellt ist, indem ich in 6 Fällen von den zur Untersuchung vorhandenen Hoden Stückchen sofort und 24 Stunden später, nachdem die Organe bei Zimmertemperatur aufbewahrt worden waren, in die Härtungsflüssigkeiten einlegte. Am instructivsten sind in dieser Hinsicht die beiden Fälle gewesen, in denen die erste Conservirung sofort nach der Operation vorgenommen werden konnte — es war nach 24 Stunden keine Spur einer Vermehrung der Krystalle nachweisbar. In den übrigen 4 Fällen, wo es sich um Leichenmaterial handelte, schien in 3 Fällen nach 24 Stunden eher eine Abnahme der Krystalle eingetreten zu sein; — im 4. Fall war dagegen eine deutliche Vermehrung nachzuweisen. — Aus allen diesen Beobachtungen ist zu schliessen, dass die Charcot'schen Krystalle sich nicht erst postmortal bilden, sondern unter Umständen in den Hodenepithelien auftreten, die als nahezu normale angesehen werden müssen. Andererseits zeigt der Ausfall des einen Versuchs, dass sie sich auch erst postmortal bilden können und es liegen somit ähnliche Verhältnisse, wie bei der Leukämie, vor, wo das intravitale Vorkommen Charcot'scher Krystalle in der Milz durch die Untersuchungen von A. Westphal sichergestellt ist, zugleich aber auch ihre postmortale Entstehung feststeht. — Ich möchte mich ferner auch dagegen richten, dass die Charcot'schen Krystalle „aus allen möglichen Organen" dargestellt werden können, wie Reinke meint —: in der Lunge, bezw. den Bronchien, der Milz, Knochenmark und Thymus haben sie aller Wahrscheinlichkeit nach einen gemeinsamen Ursprung, nehmlich den aus Leukocyten.

Bevor wir die Bedeutung unserer Befunde weiter erörtern wäre noch der Einwand zu berücksichtigen, dass es sich überhaupt nur um Kunstprodukte handelt. — Was zunächst dagegen spricht ist die Thatsache, dass ich die Krystalle bei Anwendung der verschiedensten Härtungs- und Fixirungsmethoden (Alkohol, Formalin, Müller'sche und Zenker'sche Flüssigkeit, Flemming'sche Lösung, Sublimat) in durchaus gleichmässiger Weise angetroffen habe. Weiter ist es mir auch in einigen Fällen gelungen, sie im nicht gehärteten Präparat bei der frischen Untersuchung nachzuweisen. Das ist freilich oft mit

nicht geringen Schwierigkeiten verknüpft, weil die fettige Degeneration der Hodenepithelien zu den allerhäufigsten Vorkommnissen gehört und in fast sämmtlichen, von mir untersuchten Fällen in erheblicher Ausdehnung vorhanden war. Da ich nun — bei der Entscheidung der Frage, ob es sich um Kunstprodukte handle — keine fettauflösenden Reagentien anwenden durfte, war die Untersuchung durch die grösseren und kleineren, den Zellinhalt einnehmenden Fetttröpfchen ganz ausserordentlich erschwert; trotzdem gelang es mir in 3 Fällen — darunter den noch fast lebenswarm zur Untersuchung gelangenden Fall von Nebenhoden- und Hodentuberculose — deutliche Charcot'sche Krystalle in einigen Epithelien aufzufinden. — Es steht demnach fest, dass die in den Hodenepithelien vorkommenden Charcot'schen Krystalle weder Kunstprodukte, noch postmortale Bildungen sind. Es wäre nun noch weiter zu erörtern, ob diese Krystalle ächte Krystalle oder Krystalloide sind. Nach den Untersuchungen Schreiner's gelten die Spermakrystalle als phosphorsaures Salz einer organischen Base; es kann sich also sehr wohl um einen eiweissartigen Körper handeln, welcher zur Auskrystallisirung kommt; doch sind die Krystalle, so wie sie gefunden werden, jedenfalls keine Eiweisskrystalle, da sie die Eiweissreactionen nicht geben. Auch könnte man darin eine Abweichung von den gewöhnlichen Krystallbildungen sehen, dass die in den Hodenepithelien vorkommenden Bildungen nicht selten eine auffallende Biegsamkeit aufweisen; so trifft man namentlich halbmondförmige, ja selbst Sförmig gekrümmte Gebilde an. Aber das scheint mir der einzige Punkt, in dem die beschriebenen Krystalle mit den eigentlichen krystalloiden übereinstimmen; das Hauptcharakteristicum der letzteren — die Quellbarkeit — habe ich bei den Charcot'schen Krystallen auf keine Weise entdecken können.

Fragen wir nun nach der Bedeutung unserer Befunde, so bleibt zunächst zu entscheiden, ob es sich um physiologische oder pathologische Bildungen handelt. Ich habe schon oben angedeutet, dass die Krystalle stets gefunden werden, wenn noch einigermaassen normales Hodenparenchym vorhanden war; deswegen konnten sie in tuberculösen Hoden, wenn der Prozess noch wenig ausgebreitet war, stets gefunden werden; ebenso

wurden sie bei der fettigen Degeneration der Epithelien, wie sie namentlich bei allgemeinen Kachexien und mit Anämie verbundenen Leiden, so regelmässig auftritt, nicht vermisst, wenigstens in den Partien, die noch nicht den höchsten Grad des fettigen Zerfalls aufwiesen. In allen Fällen aber, in denen es zu Nekrosen oder stärkerer Atrophie der Hodenepithelien gekommen war, konnte keine Spur der Krystalle entdeckt werden. Ich habe ausser den oben erwähnten 54 Hoden, die meist normal waren oder geringere Stadien der Tuberculose aufwiesen, noch verschiedene andere pathologische Hoden untersucht; interstitielle und eitrige Orchitiden; chronische interstitielle, syphilitische Orchitis, gummöse Orchitis, ausgedehnte Hodentuberculose, hämorrhagische und nekrotisirende Orchitis, Sarcome des Hodens. Natürlich konnten hier nur dort Krystalle erwartet werden, wo noch Hodenkanälchen vorhanden waren; in den comprimirten Kanälchen mit mehr oder weniger ausgeprägter Verdickung der Membrana propria, waren die Epithelien nicht selten ihrer Form nach noch leidlich erhalten; sie enthielten aber nie Charcot'sche Krystalle, eben so wenig liessen sie Kerntheilungsfiguren und Spermatozoen erkennen. — Weiter ergab sich, dass bei jugendlichen Individuen, wo noch keine Spermabildung stattfindet und bei ganz alten Individuen, wo die Spermabildung sistirt hat, die Charcot'schen Krystalle fehlen. Wenn ich bei Individuen im Alter von 69—83 Jahren noch hie und da Charcot'sche Krystalle auffand, so konnte ich auch stets in denselben Hoden und mitunter auch in denselben Kanälchen Kerntheilungen und Spermatozoen nachweisen. — Aus allen diesen Befunden ergiebt es sich, dass das Auftreten Charcot'scher Krystalle in den Hodenepithelien in irgend welchen Beziehungen zur physiologischen Thätigkeit des Hodens, zur Spermabildung steht. Ich sage ausdrücklich „zur Spermabildung" und nicht zur Spermatozoenbildung; denn es war nicht möglich, irgend einen Parallelismus zwischen der Reichlichkeit der Spermatozoen- und der Krystallbildung aufzufinden. Vielmehr kam es vor, dass in Hoden mit zahlreichen Mitosen und vielen Spermatozoen nur wenig Krystalle vorhanden waren und umgekehrt. Ich glaube daher, dass die Bildung der Krystalle, die ja im Zellprotoplasma vor sich geht,

mehr mit der Production der vom Hoden gelieferten flüssigen Samenbestandtheile etwas zu thun hat. — Freilich genügen alle von uns angeführten Gründe noch nicht, um das Vorkommen der Krystalle als eine rein physiologische, intravitale Erscheinung zu begründen. Auffallend ist es schon, dass keine rechte Gesetzmässigkeit in der Reichlichkeit der Krystallbildungen nachweisbar war; meist finden sie sich nur in mässigen Mengen vor, nur ausnahmsweise fehlen sie in keiner Epithelzelle, nicht selten sind sie nur sehr spärlich vorhanden. Das könnte man freilich durch die postmortalen Veränderungen erklären, da ja einerseits eine postmortale Vermehrung der Krystalle sicher gestellt, andererseits eine postmortale Zersetzung wahrscheinlich ist. Aber immerhin ist es nicht ausgeschlossen, dass es sich stets um eine, so zu sagen, agonale Erscheinung, einen Ausdruck des beginnenden Todes handelt. Denn auch in den 4 Fällen, in denen die Untersuchung so frisch wie möglich vorgenommen wurde, standen die Hodenepithelien einige Minuten unter abnormen Bedingungen, da bei der Operation die Unterbindung der grossen Gefässe vor der Exstirpation angenommen werden muss. Auch muss zugegeben werden, dass sich die schönsten und grössten Formen Charcot'scher Krystalle in den ganz frisch conservirten Hoden nur spärlich fanden. Immerhin sind wir berechtigt, unsere Krystalle als einen normalen Bestandtheil functionirender Hodenepithelien mit demselben Rechte zu bezeichnen, wie wir überhaupt irgend einen erst mikroskopisch nachweisbaren Zellbestandtheil als normal bezeichnen dürfen.

Von besonderer Wichtigkeit ist nun die Frage über das Verhältniss unserer in den Hodenepithelien gefundenen Krystalle zu den Böttcher'schen Spermakrystallen, Fürbringer's Prostatakrystallen. Im Allgemeinen werden ja die Böttcher'schen und Charcot'schen Krystalle mit einander identificirt und es kann wohl auch keinem Zweifel unterliegen, dass der Form nach der grösste Theil der Böttcher'schen Krystalle mit den Charcot'schen übereinstimmt; doch sind auch gewisse Unterschiede vorhanden, wie besonders Fürbringer aus einander gesetzt hat. Ob sie chemisch different sind, ist wohl auch nicht völlig sicher festgestellt, wenngleich gerade in neuerer Zeit Differenzen gefunden

worden sind. Da ich selbst hierüber keine Untersuchungen anstellen konnte, erscheint es unnöthig, hier näher auf diese Frage einzugehen. — Sehr nöthig ist es aber, die Untersuchungen Fürbringer's näher zu berücksichtigen. Dieser Autor hat sich bekanntlich in zahlreichen Arbeiten dahin ausgesprochen, dass die im Sperma auftretenden Böttcher-Charcot'schen Krystalle nicht ein Produkt des Hodens, sondern der Prostata sind und er schlägt dementsprechend vor, die Krystalle als Prostatakrystalle zu bezeichnen. Seine Gründe sind im Wesentlichen folgende: 1) die Krystalle kommen in der durch Druck auf die Prostata während des Lebens entleerten Flüssigkeit vor. 2) Sie lassen sich durch Zusatz 1procentigen phosphorsauren Ammoniaks aus der Prostata gewinnen, während sie im Inhalt der Samenbläschen der Leiche fehlen. 3) Der specifische Samengeruch, welcher erst durch das Prostatasecret hervorgebracht wird, beruht auf Anwesenheit einer organischen Base, deren phosphorsaures Salz nach Schreiner das Material der Spermakrystalle bildet. 4) Die Krystalle kommen bei Prostatorrhoe und Azoospermie reichlich in Sperma vor, während sie bei reinen Samenblasenergüssen im Samen nicht nachweisbar sind. 5) Die zur Bildung der Krystalle nöthige Basis kommt in Samenblasen- und Hodeninhalt nur spurweise, in der Prostata dagegen reichlich vor. Mit diesen Anschauungen erscheinen unsere Beobachtungen über das Vorkommen der Charcot'schen Krystalle in den Hodenepithelien nicht gut vereinbar und es ist dementsprechend nöthig, die Beweiskraft der Fürbringer'schen Argumente näher anzusehen. Da muss man freilich zu dem Resultat kommen, dass alle oben angeführten Gründe nicht völlig beweiskräftig sind. Ob es z. B. überhaupt möglich ist, durch Druck auf die Prostata beim Lebenden ausschliesslich Prostatasecret zu gewinnen, muss doch zweifelhaft erscheinen, da es kaum möglich ist, die Prostata zu drücken, ohne nicht auch die Samenbläschen zu erschüttern; eben so wenig ist das reichliche Vorkommen der Krystalle bei Prostatorrhoe und Azoospermie von entscheidender Bedeutung, da ja die Krystalle, wie wir oben ausgeführt, nicht mit den Spermatozoen, wohl aber mit den Hodenepithelien etwas zu thun haben. Die Angaben Fürbringer's, dass die Krystalle leicht aus dem Prostatasaft,

nicht aber aus dem Samenbläscheninhalt durch Eintrocknen zu gewinnen sind, habe ich nicht bestätigen können. Beim Eintrocknen von Prostatasaft, Samenbläscheninhalt oder Hodensaft erhalte ich meistens entweder gar keine Krystalle, oder nur kleinere, abgestumpfte, spindelförmige oder auch prismenförmige Krystalle, nicht aber die ganz typischen, monoclinen Doppelpyramiden oder scharf zugespitzten Formen; diese habe ich noch am häufigsten aus Hodensaft, in einem Fall auch aus Samenblaseninhalt, nie aber aus Prostatasaft erhalten. Von allen den Momenten, die Fürbringer's Meinung, dass die Spermakrystalle Prostatakrystalle sind, stützen sollen, scheint mir noch am wichtigsten die Thatsache, dass die Schreiner'sche Basis am reichlichsten in der Prostata vorkommt; aber es fragt sich doch noch, ob diese Thatsache auf Grund unserer Beobachtungen nicht noch anders erklärt werden kann, als durch die Fürbringer'sche Annahme. Jedenfalls kommt aber auch nach Fürbringer's Angaben die Schreiner'sche Base in der Hodensubstanz vor und es wäre schon deswegen die Bildung Charcot'scher Krystalle im Hoden ermöglicht. Man könnte demnach die Frage aufwerfen, ob die im Sperma gefundenen Krystalle nicht in verschiedenen Organen, also auch in der Prostata gebildet werden können. Dem widersprechen nun aber die Ergebnisse meiner weiteren Untersuchungen; ich habe selbstverständlich, nachdem ich die Charcot'schen Krystalle in den Hodenepithelien entdeckt hatte, mit den gleichen Methoden auch in den übrigen Genitalorganen (Nebenhoden, Vas deferens, Samenbläschen und Prostata) nach ihnen gesucht; stets mit negativem Erfolge und zwar auch in solchen Fällen, wo sie im Hoden in grosser Menge vorhanden waren. Man könnte gerade deswegen die Meinung aussprechen, dass zwar im Hoden das phosphorhaltige Salz der Schreiner'schen Base vorhanden ist und somit ohne Weiteres die Krystalle entstehen können, in der Prostata aber nur die Base sich findet und deswegen hier die Krystalle erst gebildet werden können, wenn durch postmortale Zersetzungen genügend Phosphorsäure geliefert ist und es wäre sehr wohl denkbar, dass auch die Schreiner'sche Base, nachdem sie eventuell durch Thätigkeit der Nebenhodenzellen aus dem phosphorhaltigen Salz frei geworden, erst durch den Samenleiter in

die Prostata gelangt ist. Aber das sind alles Dinge, über die erst die genauesten chemischen Untersuchungen Aufschluss bringen könnten. Jedenfalls steht nach meinen Untersuchungen fest, dass die Spermakrystalle in den Epithelien der Hodenkanälchen, sonst aber nirgends im Genitaltractus vorkommen. Diese Thatsache ist aber mit den Fürbringer'schen Ansichten nur dann in Einklang zu bringen, wenn man annehmen will, dass die von mir in den Hodenepithelien gefundenen Krystalle zwar Charcot-Leyden'sche, aber keine Spermakrystalle sind, die sich nach Fürbringer durch die bedeutende Grösse und das fast regelmässige Vorkommen des einfachen, vierseitigen Prismas auszeichnen. Dann wären die von mir gefundenen Krystalle auch wohl ihrer Genese nach identisch mit den im leukämischen Blut vorkommenden und nach Fürbringer „selbst im gesunden Körper weit verbreiteten Asthmakrystallen". Ich habe mich schon oben dagegen ausgesprochen, dass die Charcot'schen Krystalle so ganz beliebig aus dem Protoplasma aller möglichen Zellen entstehen können; und ich weiss nicht, worauf sich Fürbringer's Angabe von der weiten Verbreitung unserer Krystalle im normalen Körper stützt. Nach den Erfahrungen vieler Autoren und nach meinen eigenen scheint es doch fast sicher, dass die bei Leukämie, bei Asthma, in Erweichungsheerden des Gehirns und auch in normalen Organen (Milz, Knochenmark, Thymus u. s. w.) aus dem Protoplasma der Leukocyten und zwar vor Allem der acidophilen entstehen; ich selbst habe sie z. B. stets in solchen Fällen von Leukämie am reichlichsten gefunden, in denen auch acidophile Blutzellen reichlich vorhanden waren. Schon deswegen ist es nicht gerade wahrscheinlich, dass die in den Hodenepithelien gefundenen Krystalle mit den in normalen Organen, im leukämischen Blut und bei Asthma vorkommenden, auch ihrer Genese nach übereinstimmen. Ganz unwahrscheinlich wird es aber dadurch, dass, wie oben aus einander gesetzt, unsere Krystalle sich unter nahezu normalen Bedingungen in den Hodenepithelien finden, während die in normalen Organen auftretenden Krystalle zweifellos erst postmortale Produkte sind. Ferner würden bei dieser Annahme die von uns nachgewiesenen Beziehungen zwischen dem Vorkommen der Krystalle und der Spermabildung unver-

ständlich sein. Endlich stimmen auch unsere Krystalle in den wesentlichsten Punkten mit den Fürbringer'schen Schilderungen überein; sie erreichen, wenn man berücksichtigt, dass sie im gehärteten und in Paraffin eingebetteten Präparat an Grösse erheblich einbüssen, eine bedeutende Grösse; sie zeigen alle von Fürbringer (Die Störungen der Geschlechtsfunctionen des Mannes. S. 13) abgebildeten Formen (auch die S-Form) nur die Prismenform fehlt; aber dieser einzige Punkt dürfte kaum genügen, um alle anderen Momente, die für die Identität unserer Hodenkrystalle mit den Spermakrystallen sprechen, zu entkräften; zumal es auf der Hand liegt, dass die Bedingungen, die bei der künstlichen Auskrystallisirung vorhanden sind, nicht die gleichen sind, wie bei der natürlichen. Wir können daher aus unseren Untersuchungen zunächst den Schluss ziehen, dass unsere, den Charcot'schen Krystallen isomere Krystalle aus dem Zellprotoplasma gebildet werden und darin eine Stütze für die Ansicht sehen, dass die bei pathologischen Prozessen (Asthma, Bronchitis, Leukämie u. s. w.) vorkommenden Charcot-Leyden'schen Krystalle ein Zellprodukt sind. Des Weiteren glauben wir uns berechtigt, in Bezug auf die Spermakrystalle die folgenden Sätze aufzustellen.

1. Die Böttcher'schen Spermakrystalle sind Produkte der Hodenepithelien und deswegen nicht als Prostatakrystalle (Fürbringer), sondern mit grösserem Rechte als Hodenkrystalle zu bezeichnen.

2. Die Hodenkrystalle entstehen aus einem specifischen Produkt der Hodenepithelien, welches vor Beginn der Geschlechtsthätigkeit und nach ihrem völligen Aufhören nicht mehr gebildet wird.

3. Auch die Samenflüssigkeit ist wenigstens zum Theil ein Produkt der Hodenepithelien, so dass der Hoden auch in physiologischer Hinsicht als eine Drüse bezeichnet werden darf.

2. Meine kleinen Krystalle.

Die Hauptcharakteristica der kleinen von mir in Hodenepithelien gefundenen Krystalle hat bereits Reinke kurz an-

gegeben. Sie sind erheblich kleiner, wie die Charcot'schen und zwar sowohl im Längs- wie Breitendurchmesser; sie sind niemals von ausgesprochen octaedrischer Form, sondern wie Fig. 2 zeigt, nur an den Enden leicht verjüngt; fast immer liegen sie nur vereinzelt in den Zellen, doch kommt es ausnahmsweise vor, dass ein etwas grösseres Krystall neben einem kleineren liegt; ausschliesslich werden sie ferner in den Spermatogonien gefunden. — Wenn Reinke gemeint hat, diese Krystallbildungen von den Charcot'schen Krystallen deswegen abtrennen zu müssen, weil erstere intravitale, letztere postmortale Bildungen seien, so habe ich bereits oben diese Argumentation zurückweisen können. Wenn ich trotzdem im Anschluss an ihn beide Arten von einander getrennt habe, so geschieht es aus folgenden Gründen: 1) ist es sehr auffallend, dass die kleinen Krystalle nur in den Spermatogonien liegen; 2) unterscheiden sie sich von den Charcot'schen dadurch, dass sie durch 50procentige Essigsäure nicht aufgelöst werden; 3) weisen sie bei Einwirkung von 10procentiger Kalilauge deutliche Quellung auf; 4) färben sie sich schwerer und unvollkommener. Sie stehen somit den Krystalloiden näher und stimmen mehr mit den Böttcher'schen Formen, besonders den kleinen, wie sie auf Fig. 1 und 18 (Dieses Archiv. Bd. 32. Taf. XIII) abgebildet sind. — Ob aber nicht schliesslich doch ein genetischer Zusammenhang zwischen beiden Arten besteht, ist lediglich auf Grund histologischer Untersuchung nicht zu entscheiden. Die Unterschiede in der Form sind nicht grösser, wie sie schon Böttcher und Fürbringer für ihre Krystalle angegeben haben; und es ist deswegen wohl denkbar, dass beim raschen Auskrystallisiren eine Art von Abortivformen entstehen, während es beim allmählichen, langsamen Auskrystallisiren zur Bildung der grössten und typischesten Formen kommt. — Allein die angegebenen, mikrochemischen Unterschiede veranlassen mich, vorläufig eine Abtrennung vorzunehmen, die aber natürlich nur provisorisch ist. — In allen übrigen Punkten stimmen sie mit den sub 1) beschriebenen Formen überein; nur das sei noch hervorgehoben, dass ich die kleinen Formen bei einem 15jährigen Jüngling ausschliesslich, und in den Hoden eines 16jährigen überwiegend gefunden habe.

3. Die Reinke'schen Krystalloide.

Der ausführlichen und trefflichen Schilderung, die Reinke von seinen in den interstitiellen Hodenzellen gefundenen Krystalloiden gegeben hat, habe ich nur wenig hinzuzufügen. Nur auf 3 Punkte möchte ich näher eingehen: 1) auf den Nachweis in frischen Präparaten; 2) auf ihr Verhalten bei pathologischen Zuständen; 3) auf ihre Beziehungen zu anderen colloidartigen Bildungen. —

1. Reinke hat die von ihm beschriebenen Krystalle nur in gehärteten Objecten gefunden, was, wie er selbst ausgeführt hat, auch deswegen bedauerlich war, weil hierdurch die mikrochemische Untersuchung der Krystalloide eine unvollständige bleiben musste. Sowohl College Reinke, wie ich, haben sich nun seitdem, sobald uns geeignetes Material zur Verfügung stand, bemüht, die Krystalloide am frischen Object nachzuweisen, leider bisher vergeblich. Das lag einmal daran, dass nur in wenigen Fällen die Krystalloide wirklich reichlich vorhanden waren, 2) daran, dass die Isolirung der interstitiellen Zellen ohne Anwendung macerirender Flüssigkeiten durchaus nicht leicht gelingt; 3) an der so verbreiteten fettigen Degeneration der Hodenepithelien in allen uns frühzeitig zur Untersuchung kommenden Fällen, wodurch das Gesichtsfeld oft mit Fetttröpfchen überschwemmt war und somit gerade die Wahrnehmung mattglänzender Gebilde erschwert werden musste. Nur 2mal haben wir vereinzelt schmale, glänzende, stäbchenartige Gebilde angetroffen, die vielleicht kleine Krystalloide sein konnten. — Bei diesem vergeblichen Suchen kam mir wirklich der Gedanke, ob die Reinke'schen Krystalloide nicht Kunstprodukte wären, woran man ja gerade deswegen denken konnte, weil sie chemisch den Globulinen nahe zu stehen scheinen und auch regelmässig geformte Gebilde künstlich aus Eiweiss dargestellt werden können. Geht doch A. Fischer so weit, nicht nur die Altmann'schen Granula, sondern auch die weit grösseren, oft in ganz regelmässigen Verbänden auftretenden sogen. Russel'schen Fuchsinkörperchen für Kunstprodukte zu erklären, welche durch die Conservirungsflüssigkeiten erzeugt wurden. Diese Bedenken sind nun allerdings zerstreut worden, nachdem es S. Mayer gelungen ist, im Pankreas der Kröte im frischen Zu-

stande die gleichen Krystalloide nachzuweisen und R. Bonnet gleiches im Uterus trächtiger Schafe gefunden hat. (Mündliche Mittheilung an Dr. Reinke.) Seitdem hat mir Reinke auch typische Krystalloide in frischen Zupfpräparaten aus dem Pankreas der Kröte demonstriren können, so dass wohl kein Zweifel mehr darüber bestehen kann, dass auch die in den interstitiellen Hodenzellen vorkommenden Krystalloide keine Kunstprodukte sind.

2. Was das Vorkommen der Krystalloide unter normalen Verhältnissen anbetrifft, so habe ich im Wesentlichen Reinke's Angaben bestätigen können. Bei geschlechtsunreifen Individuen wurden sie stets vermisst, ebenso bei sehr alten Männern; doch kann man nicht eine bestimmte Altersgrenze angeben, bei welcher das Vorkommen der Krystalloide aufhört. So habe ich sie im Hoden eines 69jährigen, an Pocken verstorbenen Mannes, bei dem noch ziemlich viel Mitosen und Spermatozoen vorhanden waren, völlig vermisst, während sie bei einem 73jährigen, an chronischer Tuberculose verstorbenen Manne noch vorhanden waren. Nun muss freilich gleich hier bemerkt werden, dass nach meinen weiteren Untersuchungen die Krystalloide recht labile Gebilde zu sein scheinen, die postmortal aufgelöst werden; in meinen oben berichteten Versuchen, in denen von ein und demselben Hoden Stückchen sofort nach der Herausnahme und 12—24 Stunden später in die Fixations- und Conservirungsflüssigkeiten eingelegt wurden, ergab es sich, dass die Zahl der Krystalloide in den später fixirten Stücken erheblich abgenommen hatte. Das mag mit der Grund sein für die scheinbare Launenhaftigkeit in dem Auftreten der Krystalloide, so dass es mir vorläufig unmöglich ist, irgend etwas Gesetzmässiges über ihr Auftreten festzustellen, denn sie wurden bei jugendlichen Individuen mit kräftigen Hoden mitunter nur sehr spärlich, bei älteren, ja greisenhaften Individuen (auch solchen, die an abzehrenden Krankheiten gestorben waren) mit atrophischen Hoden dagegen nicht selten ziemlich reichlich gefunden. Ich glaube nun allerdings nicht, dass dieses Verhältniss ausschliesslich auf eine postmortale Auflösung der Krystalloide zu beziehen ist, halte es vielmehr für wahrscheinlich, dass wirkliche individuelle Differenzen vorliegen, über deren Bedeutung uns vorläufig noch kein sicheres Urtheil zusteht. — Was nun das Vorkommen unter pathologischen Verhältnissen

anbetrifft, so sei gleich bemerkt, dass die Krystalloide nur bei solchen krankhaften Prozessen gefunden werden, bei denen die interstitiellen Zellen einigermaassen intact erhalten bleiben. Bei allen ausgedehnten, sich womöglich diffus über den ganzen Hoden verbreitenden Prozessen ist von den Krystalloiden nichts zu entdecken, auch wenn noch Reste von interstitiellen Zellen gefunden werden; so habe ich sie stets vermisst bei ausgedehnter gummöser Orchitis, bei syphilitischer fibröser Orchitis und Periorchitis, bei chronischer interstitieller Entzündung und bei eitriger Entzündung, sowie bei hämorrhagischer Nekrose des Hodens; natürlich gilt das in solchen Fällen, wo nicht der ganze Hoden erkrankt ist, nur von den erkrankten und den ihnen direct angrenzenden Partien. Auch bei progressiven Ernährungsstörungen — besonders den eigentlichen Geschwülsten — werden die Krystalloide vermisst; Sarcome der verschiedensten Art, Myxome, Carcinome und Mischgeschwülste der verschiedensten Art sind von mir mit negativem Resultat untersucht worden; auch solche Formen von Endotheliomen (Angiosarcomen), die man mit Hansemann von den Zwischenzellen ableiten mag, enthielten keine Krystalloide. Wie es in anderen Fällen von Vermehrung der Zwischenzellen liegt — wie z. B. Hansemann bei perniciöser Anämie beobachtet hat — darüber fehlen mir leider jegliche Erfahrungen. Es wäre das insofern von Wichtigkeit, als man bei genauerer Kenntniss dieser Verhältnisse einen Anhaltspunkt dafür gewinnen könnte, ob das Fehlen der Krystalloide als eine Art von Entdifferenzirungsprozess der Zellen betrachtet werden muss. — Sehr eigenartig liegen die Verhältnisse bei tuberculösen Individuen. Schon Reinke hat hervorgehoben, dass seine Krystalloide bei Tuberculösen besonders reichlich vorhanden sind, eine Beobachtung, die ich im Grossen und Ganzen bestätigen kann. Und zwar sind sie sowohl in den gesunden, wie den tuberculösen Hoden tuberculöser Individuen zahlreich vorhanden, wobei nach meinen Beobachtungen das Alter der Individuen von keiner wesentlichen Bedeutung ist; freilich sind auch hier Verschiedenheiten vorhanden und ich habe auch Hoden von Tuberculösen untersucht, in denen die Krystalloide nur sehr spärlich vorhanden waren oder sogar bis auf spärliche Bruchstücke ganz vermisst wurden, aber das kam sowohl bei jugendlichen, wie bei älte-

ren Personen vor. Dagegen scheint die Ausbreitung der Tuberculose und der Grad der Kachexie nicht bedeutungslos zu sein (wenn man von den Fällen localisirter Hodentuberculose absieht). In den meisten Fällen, wo ich bei Phthisikern in den nicht tuberculösen Hoden die Krystalloide sehr reichlich fand, so dass sie schon bei mittlerer Vergrösserung ohne Weiteres wahrzunehmen waren, bestand hochgradige Lungen- und Darmtuberculose mit ausgesprochener allgemeiner Anämie und Marasmus, während in den Fällen, wo die Krystalloide nur verhältnissmässig spärlich gefunden wurden, die Tuberculose weniger ausgebreitet war und, bei im Uebrigen leidlichem Ernährungszustand, der Tod an einer intercurrenten Krankheit (Pneumonie, Endocarditis) eingetreten war. Bei localisirter Tuberculose des Hodens, ohne sonstige im Leben nachweisbare Tuberculose, wo die Organe durch Operation gewonnen waren, waren die Krystalloide am reichlichsten in den Fällen vorhanden, wo es noch zu keiner diffusen Ausbreitung des Prozesses gekommen war; fehlten, wie bereits oben bemerkt, stets in den tuberculösen Heerden, waren aber in der unmittelbaren Nachbarschaft, wo dann auch eine oft nicht unbeträchtliche Vermehrung der interstitiellen Zellen bestand, reichlichst vorhanden. Es wäre einmal die Frage aufzuwerfen, ob die Reichlichkeit der Krystalloide nicht in Zusammhang steht mit der Vermehrung der interstitiellen Zellen. Gerade meine Beobachtungen über das Verhalten der Krystalloide bei Tuberculösen konnten in diesem Sinne gedeutet werden, da Hansemann bei chronischer Phthise fast regelmässig eine Vermehrung der interstitiellen Zellen beobachtete, ein Befund, der auch mit meinen Untersuchungsergebnissen übereinstimmt. Trotzdem glaube ich nicht, dass die Vermehrung der interstitiellen Zellen stets mit einer Vermehrung der Krystalloide verknüpft sein muss, weil ich bei anderen kachektischen Zuständen mit zweifelloser Vermehrung der Zwischenzellen (Carcinom) nur sehr spärlich und schlecht ausgebildete, zerfallene Krystalloide gefunden habe. Auch scheint mir die Vermehrung der Zwischenzellen launenhafter zu sein, als nach den Hansemann'schen Angaben anzunehmen wäre; so habe ich namentlich nicht das umgekehrte Verhältniss zwischen Activität der Hodenzellen und Vermehrung der Zwischenzellen, wie es Hansemann annimmt, nachweisen können; schon bei

Neugebornen und Föten sind die Zwischenzellen, wie ich im Gegensatz zu Hansemann angeben muss, oft äusserst spärlich vorhanden, während sie in Fällen reichlichster Spermatogenese reichlich vorhanden sein können. Es scheint also auch hier noch geboten, erst weiteres Material zu sammeln, bevor über die Bedeutung der Zwischenzellen und der in ihnen vorkommenden Krystalloide ein sicheres Urtheil abgegeben werden kann. Mir scheint es auf Grund meiner Beobachtungen vorläufig wahrscheinlicher, dass die Krystalloidbildung der Ausdruck eines degenerativen Vorganges im Leben der Zelle ist, als dass es sich um eine mit progressiven Prozessen einhergehende Lebenserscheinung handelt.

Was endlich die Beziehungen der Krystalloide zu anderen colloiden und hyalinen Gebilden in Hoden anbetrifft, so möchte ich auf Folgendes hinweisen. Schon Reinke hat neben den länglichen, ausgesprochenen Krystalloidformen annähernd rundliche Formen abgebildet; ich habe neben den Krystalloiden nicht so ganz selten — und zwar am häufigsten, wenn die Krystalloide nur spärlich vorhanden waren — typische Russel'sche Fuchsinkörperchen gefunden, wie dies auch auf Fig. 3 abgebildet ist. Nun würde das ja an und für sich nichts auffallendes sein, da die Fuchsinkörperchen ungemein verbreitet sind. Da aber die Fuchsinkörperchen sich in den meisten Punkten — wenn man von der Form absieht — optisch und mikrochemisch ebenso verhalten, wie die Krystalloide, auch, wie ich neuerdings namentlich in der Magenschleimhaut gesehen habe, deutlich quellbar sind, so ist doch die Frage gestattet, ob die in den interstitiellen Zellen vorkommenden Fuchsinkörperchen nicht auch genetisch mit den Krystalloiden in einen gewissen Zusammenhang zu bringen sind. Dazu kommt, dass auch die Fuchsinkörperchen, wie ich (Ergebnisse. Abth. II. S. 181ff.) aus einander gesetzt habe, sich schon normaler Weise in vielen Geweben finden und bei allen Prozessen, die mit Schädigung der Zellen verbunden sind, mehr oder weniger erheblich sich vermehren, so dass auch hierin ein Parallelismus zu dem Vorkommen der Krystalloide besteht. Ich möchte deswegen es für nicht unwahrscheinlich erklären, dass die Krystalloide in den Zwischenzellen unter gleichartiger Bedingung sich bilden, wie die Fuchsinkörperchen, d. h.

unter Bedingungen, die zwar noch nicht als zweifellos krankhafte bezeichnet werden können, aber doch an das Gebiet regressiver Erscheinungen dicht angrenzen. —

Endlich möchte ich noch darauf hinweisen, dass in allen Fällen, in denen die Krystalloide reichlich vorhanden waren, nur ganz spärlich oder gar kein Pigment in den Zellen entdeckt wurde, während umgekehrt in fast allen Fällen, wo sehr reichlich Pigment in den Zwischenzellen lag, keine Krystalloide zu finden waren. Das war namentlich auch auffallend in den Fällen von Tuberculose, wo keine oder nur wenig Krystalloide vorhanden waren. Diese Beobachtung ist deswegen besonders interessant, weil Reinke für die Pigmentbildung beim Salamander den Nachweis geführt hat, dass das Pigment aus einer unpigmentirten, krystallinischen Vorstufe hervorgeht. Davon kann man sich, wie ich im Gegensatz zu Fischl (Arch. f. mikrosk. Anatomie) hervorheben möchte, an dem von Reinke studirten Object überzeugen. Man sieht thatsächlich in ausgesuchten Präparaten, wie sie mir Reinke demonstrirt hat, in ein und derselben Zelle unpigmentirte und pigmentirte Granula und Stäbchen und allerlei Uebergänge zwischen beiden. Ganz Aehnliches kann man auch bei der Pigmentbildung in den Zwischenzellen des Hodens beobachten. Man sieht zunächst die unpigmentirten Krystalloide in spindlige, rosenkranzförmige und kaulquappenähnliche Gebilde zerfallen, aus denen schliesslich kleine Kugeln und Körnchen werden; in gleicher Weise erscheinen dann auch pigmentirte Gebilde von gleicher Form und Grösse, von denen einzelne noch eine Färbung mit sauren Anilinfarbstoffen annehmen. Es erscheint daher sehr wahrscheinlich, dass die Reinke'schen Krystalloide in gewisser Beziehung zu der Pigmentbildung stehen; doch würde es hier zu weit führen, auf diesen Punkt näher einzugehen. — Zum Schlusse bemerke ich noch, dass es mir eben so wenig wie Reinke gelungen ist, in Hoden von Thieren (Meerschweinchen, Kaninchen, Hund) Krystalloide oder Krystalle nachzuweisen.

Literatur.

1. Reinke, Beiträge zur Histologie des Menschen. Archiv für mikrosk. Anat. Bd. 47.

2. Reinke, Ueber Krystalloide in den Zwischenzellen des menschlichen Testikels. Verhandl. der Röst. Naturf. Gesellsch. 30. Nov. 1895.
3. Lubarsch, Demonstration Charcot'scher Krystalle in den Hodenepithelien. Ebenda. Sitz. vom 21. Dec. 1895.
4. Böttcher, Dieses Archiv. Bd. 32.
5. Fürbringer, Ueber die Herkunft und klin. Bedeutung der sog. Spermakrystalle. Centralbl. für die med. Wissensch. 1881. No. 2.
6. Fürbringer, Eulenburg's Real-Encyklopädie. Artikel: Prostatorrhoe, Samenverluste, Sterilität des Mannes.
7. Fürbringer, Ueber Prostatafunction und ihre Beziehung zur Potentia generandi der Männer. Berl. klin. Wochenschr. 1886. No. 29.
8. Fürbringer, Die Störungen der Geschlechtsfunctionen des Mannes. (19. Bd. der spec. Path. und Ther. von Nothnagel.) Wien 1895.
9. Cohn, Ueber die Charcot-Leyden'schen und Böttcher'schen Krystalle. Deutsches Archiv für klin. Med. Bd. 57.
10. Hansemann, Dieses Archiv. Bd. 142.
11. Lubarsch, Die Russel'schen Fuchsinkörperchen. Ergebnisse der allgem. Pathol. und path. Anat. Bd. II. S. 181.

Erklärung der Abbildungen.

Taf. VI. Fig. 1—3.

Fig. 1. Schnitt durch ein Hodenkanälchen mit zahllosen Charcot'schen Krystallen. Färbung nach M. Heidenhain. Vergrösserung Zeiss $\frac{1}{12}$, Oc. 3.

Fig. 2. Schnitt durch ein Hodenkanälchen (Hoden von Hingerichteten). Zahlreiche kleine Krystalle in den Spermatogonien, vereinzelt Charcot'sche Krystalle. Vergrösserung und Färbung wie in Fig. 1.

Fig. 3. Reinke'sche Krystalloide in den Zwischenzellen. R. Kryst. Reinke'sche Krystalloide. R. K. Russel'sche Körperchen. H. C. Hodenkanälchen (nicht ausgeführt). C Capillaren. Färbung und Vergrösserung wie bei Fig. 1.

Nachtrag.

Während der Zeit, die zwischen der Absendung des Manuscripts und der Drucklegung vorliegender Arbeit verstrichen ist, habe ich weitere Beobachtungen anstellen können, die mich vor Allem in den Stand setzen, über einige Punkte ein sichereres Urtheil, wie bisher, abzugeben. Es war mir möglich, die Hoden zweier, völlig gesunder 22 und 24 Jahre alter Verbrecher sofort nach der Hinrichtung in Güstrow im frischen Zustand mikro-

skopisch zu untersuchen. Ich betrachte dieses Material als noch einwandsfreier, wie das auf Seite 319 und 320 erwähnte 1) weil die Hoden normaler waren und von ganz jugendkräftigen Individuen stammten; 2) weil die Hoden bei der Herausnahme viel kürzere Zeit der atmosphärischen Luft ausgesetzt wurden, als das bei der Exstirpation am Lebenden der Fall ist und in Folge dessen auch kaum eine Temperaturabnahme erkennen liessen. Die Untersuchung geschah in 0,6procentiger Kochsalzlösung. Schon nach kurzem Suchen konnte ich den anwesenden Herrn Prof. Barfurth und Dr. Reinke grosse und kleinere Reinke'sche Krystalloide in den Zwischenzellen und Charcot'sche, sowie kleine Krystalle in den Hodenepithelien demonstriren. Auch hier war die Untersuchung durch das Vorhandensein von Fetttröpfchen in den Hodenepithelien einigermaassen erschwert. Es ist somit der letzte Zweifel an der intravitalen Entstehung der Krystalloide und Krystalle beseitigt. — Die an den frischen Präparaten vorgenommene mikrochemische Untersuchung ergab Folgendes: Sowohl die Krystalloide, wie die Krystalle werden durch kochendes Wasser in wenigen Minuten aufgelöst. Härtet man gekochte Stückchen in Alkohol und färbt dann in geeigneter Weise, so zeigt es sich, dass die färbbare Substanz der Krystalloide sich im Protoplasma der Zwischenzellen auflöst, so dass es jetzt eine dunkelblauschwarze Färbung annimmt. Durch Argent. nitric. wurde keine deutliche Schwarzfärbung erzielt, eben so wenig gelang es mit Millon's Reagens, eine Rothfärbung hervorzubringen; doch sind derartige Beobachtungen ungemein schwierig, da die Krystalloide und Krystalle nicht isolirt werden konnten und die Reagentien so zahlreiche Niederschläge in den Präparaten hervorbrachten, dass eine genaue Untersuchung nicht mehr möglich war. — Dagegen konnte, wie es Reinke schon an den gehärteten Objecten beobachtet hatte, deutlich Quellung der Krystalloide bei Zusatz von Kalilauge festgestellt werden.

An den Stückchen, die sofort nach der Herausnahme der Hoden in Alkohol, Formalin und Hermann'scher Lösung gehärtet waren, liessen sich noch folgende Beobachtungen machen. Bei beiden Verbrechern waren die Reinke'schen Krystalloide ausserordentlich reichlich vorhanden; bei dem einen, wo zu-

gleich mässig viel Pigment in den Zellen lag, waren sie jedoch viel spärlicher, wie bei dem, in dessen Zwischenzellen Pigment so gut wie ganz vermisst wurde; auch konnten hier, wie es auch oben geschildert, Zerfallsformen der Krystalloide und mit diesen morphologisch übereinstimmende Pigmentballen gefunden werden. Meine kleinen Krystalle waren reichlich in den Spermatogonien, die Charcot'schen — allerdings nur in mittelgrossen Exemplaren — ziemlich reichlich nachweisbar.

Nach diesen Befunden möchte ich meine oben ausgesprochene Ansicht, dass die Krystalloidbildung der Ausdruck eines degenerativen Vorgangs im Leben der Zelle ist, doch modificiren und es für wahrscheinlicher halten, dass den Krystalloiden irgend eine bestimmte Function zukommt. Denn es würde sonst kaum verständlich sein, dass sie gerade in den gesunden Hoden jugendkräftiger, gesunder Männer in so ungeheuren Mengen auftreten. Freilich muss es noch weiteren Untersuchungen vorbehalten bleiben, die Bedeutung dieser Gebilde und die auffallende Neigung der Hodenzellen zu Krystalloid- und Krystallbildung zu erklären. — Dass auch bei Thieren wenigstens ähnliche Bildungen vorkommen, hat inzwischen College Reinke festgestellt, indem er im Hoden eines Katers kugelförmige und kleine stäbchenartige Gebilde auffand, die sich wenigstens tinctoriell, wie die Krystalloide verhielten.

XI.

Ueber die Lipome und lipomatösen Mischgeschwülste der Niere.

(Aus dem Pathologischen Institut der Universität Rostock.)

Von Hellmuth Müller,
approb. Arzt aus Rostock.

(Hierzu Taf. VI. Fig. 4—6.)

Nachdem durch die Grawitz'sche Entdeckung, dass ein grosser Theil der als Nierenlipome betrachteten Bildungen nichts Anderes als accessorische Nebennieren seien, die ächten Lipome der Niere etwas in den Hintergrund gerückt waren, so dass die meisten Lehrbücher der pathologischen Anatomie ihr Vorkommen kaum noch notiren, ist ihnen in den letzten Jahren von den verschiedensten Seiten wieder grössere Aufmerksamkeit geschenkt worden, wobei vor Allem die Frage nach ihrer Entstehung und Entwickelung das Interesse in Anspruch genommen hat, und von Neuem alte Streitfragen Gegenstand der wissenschaftlichen Discussion geworden sind.

Die Frage nach der Histogenese der Nierenlipome erfordert zunächst eine scharfe Definition und Charakterisirung dieser Neubildungen, wie sie allerdings bereits von Virchow gegeben ist, aber keineswegs von allen Autoren festgehalten wird. Virchow beschreibt die heteroplastischen Nierenlipome als „bis kirschkerngrosse, meist in der Rinde befindliche Tumoren aus vollkommen entwickeltem, mässig gefässreichem, zuweilen lappigem Fettgewebe", also als scharf umschriebene Neubildungen, die zu der Gruppe der knotigen Lipome zu zählen wären. Im Gegensatz hierzu finden wir aber in der Literatur die Bezeichnung „Nierenlipom" noch auf andere Fälle angewendet, deren Eigenthümlichkeit darin besteht, dass die ganze Niere in einen Fettklumpen umgewandelt erscheint, in dem aber neben wenigen Ueberresten von Harnkanälchen die Bindegewebssepten des Organs noch zu

erkennen sind. Dieser Befund wird von Lacrampe-Loustan, Richards, Rayer, Ebstein, die derartige Fälle veröffentlicht haben, so gedeutet, dass die Fettmasse aus der Fettkapsel oder aus den Fetträubchen des Nierenbeckens hervorgewuchert sei und das Nierengewebe durch Druck zum Schwund gebracht habe. Dieser Ansicht schliessen sich Perls-Neelsen und Rokitansky in ihren Lehrbüchern an. Klebs dagegen, der den Untergang des Drüsengewebes ebenso erklärt, nimmt an, dass das Bindegewebe der Niere selbst jene Bildungen hervorgebracht habe, indem es gewuchert und in Fettgewebe umgewandelt sei. Beide Auffassungen sind mehrfach bekämpft, und es ist dem gegenüber behauptet worden, dass es sich in solchen Fällen nur um eine durch Atrophie des Drüsengewebes bedingte substituirende Fettgewebswucherung gehandelt habe. So weist neuerdings Selter in seiner unter Zahn's Leitung gemachten Arbeit darauf hin, dass in den meisten Fällen Steine im Nierenbecken gefunden seien, und führt nun die neben der hochgradigen Fettgewebswucherung vorhandene Nierenatrophie auf die durch die Steine hervorgerufene Hydronephrose zurück, die sich in den Fällen, wo keine Steine gefunden wurden, leicht auf andere Weise erklären lasse.

Wenn nun auch diese diffuse compensatorische Fettgewebswucherung im gleichen Verhältniss zu den Nierenlipomen steht, wie überhaupt Polysarcie zu den tuberösen Lipomen, oder Elephantiasis zu den Fibromen, so ist es doch für die nähere Kenntniss der eigentlichen Virchow'schen heteroplastischen Lipome der Niere unbedingt nöthig, diese vom Fettgewebe des Nierenhilus ausgehenden substituirenden Fettgewebswucherungen von den eigentlichen Geschwülsten (autonomen Neubildungen Thoma's) abzutrennen, da sie thatsächlich keine andere Bedeutung besitzen, wie etwa die Fettgewebsdurchwachsungen des Herzfleisches und jedenfalls unter keinen Umständen das Prädicat „heteroplastisch" verdienen. Wir werden deswegen im Folgenden im Anschluss an Virchow und Selter unter Nierenlipome nur die circumscripten Fettgewebswucherungen der Niere verstehen.

Was nun die Histogenese dieser Neubildungen betrifft, so hat Virchow die Meinung vertreten, dass in dem Bindegewebe der Niere zuerst eine zellige Wucherung stattfände und die neu-

gebildeten Zellhaufen sich durch Aufnahme von Fett in Fettgewebe verwandelten, so dass es sich, da unter physiologischen Verhältnissen niemals Fettgewebe in der Nierensubstanz vorkommt, um eine unzweifelhaft heteroplastische Lipomform handelt. Ebenso urtheilen andere Autoren. So lässt Beer, da er einmal ein Lipom neben 2 kleinen Fibromen in der Niere beobachtet hat, die Lipome durch fettige Degeneration des meist vorher entzündlich vermehrten Bindegewebes entstehen, Beneke meint, dass das Nierenbindegewebe an einer Stelle geschwulstartig zu wuchern begonnen und metaplastisch Fettgewebe gebildet habe, und auch Alsberg nimmt für einige Fälle dasselbe an, da er sagt, dass die Lipome theils durch Einlagerung von Fett in das Bindegewebe der Niere unter gleichzeitiger Wucherung desselben, theils von versprengten Nebennierenkeimen ihren Ursprung nähmen. Demgegenüber stellt Selter, da er niemals bei den Lipomen Uebergang von Bindegewebe in Fettgewebe, in Verfettung begriffene Bindegewebszellen oder Vermehrung des Bindegewebes um die Geschwulst herum beobachtet hat, die Ansicht auf, dass die ächten Lipome, die sich nur als kleine Knötchen in der Nierenrinde finden, von versprengten Theilchen der Fettkapsel ausgingen, die bei der Anlage oder dem Wachsthum des Organs hier eingeschlossen seien.

Auch Professor Lubarsch hat sich auf Grund der Untersuchung einiger Fälle, die in der vorliegenden Arbeit ausführlicher mitgetheilt werden sollen, für diese Auffassung ausgesprochen und zuerst das verhältnissmässig häufige Vorkommen von glatter Musculatur in den Lipomen festgestellt. Ferner ist an dieser Stelle noch Manasse zu erwähnen, der auch kürzlich 2 Fälle von Myolipomen veröffentlicht hat. Er meint, da man häufig kleine Fettläppchen, von der Capsula adiposa der Niere ausgehend und mit ihr im festen Zusammenhang stehend, die fibröse Kapsel durchbrechend, ziemlich tief in der Rinde und fest in dieselbe eingebettet fände, läge es nicht fern, auf eine solche Verschleppung von Kapselfettgewebe in das Nierenparenchym die Entstehung der wahren Lipome zurückzuführen.

Eine Mittelstellung zwischen den Ansichten Virchow's und Selter's nimmt die von Grawitz ein. Er glaubt zwar, dass die Lipome ähnlich wie die Strumae lipomatodes aberratae ent-

stehen, indem hier Theile der Capsula adiposa entweder allein versprengt werden oder mit Nebennierentheilchen zusammen und dann diese überwuchern, die weitere Entwickelung der Lipome denkt Grawitz sich aber so, dass das interstitielle Gewebe neue Zellen liefert, eine Art Kapsel, und dass diese Zellen durch Fettaufnahme zu Lipomzellen werden.

Einen ganz neuen Gesichtspunkt hat schliesslich vor Kurzem Ulrich aufgestellt, indem er mehrere den ächten Lipomen ähnliche Gebilde beschreibt, bei denen er zu dem Schlusse kommt, dass das Bild eines Lipoms nur durch eine Verfettung des Drüsengewebes der Niere vorgetäuscht würde.

So stehen sich jetzt eine Reihe von Ansichten betreffs der Frage nach dem Ursprung der ächten Lipome gegenüber und, da die Anzahl der bisher veröffentlichten und beschriebenen derartigen Fälle verhältnissmässig gering ist, bleibt es den Resultaten weiterer Beobachtungen vorbehalten, eine endgültige Entscheidung darüber zu ermöglichen.

Der folgenden Untersuchung liegen 5 Fälle von ächten circumscripten Nierenlipomen und 3 Fälle von lipomatösen Mischgeschwülsten, Myolipomen und Lipomyosarcomen, zu Grunde, welche in den 2 letzten Jahren im hiesigen pathologischen Institut zur Beobachtung gelangten. Wenn es sich nun auch empfiehlt, beide Arten von Neubildungen zunächst getrennt zu besprechen, so wird doch mehrfach bei der allgemeinen Kritik der Lipome auf die Erfahrungen der lipomatösen Mischgeschwülste zu recurriren sein.

I. Die Lipome der Niere.

Fall I. S.-No. 118. 1894.

Pathologisch-anatomische Diagnose: Ausgedehnte eitrige Pleuritis und Pericarditis (nach Pneumonie). Compression der Lungen, bronchopneumonische Heerde. Milztumor. Aechtes Lipom der linken Niere.

Im Sectionsprotocoll findet sich folgende Bemerkung: Die Nieren sind wenig verändert; nur in der linken Niere findet sich ein etwa erbsengrosser, matt gelblicher, weicher, durchscheinender Knoten, welcher bis an die Marksubstanz reicht. Sonst ist die Niere schlaff, Rindensubstanz gelblich.

Der Tumor konnte von mir selbst nur in gehärtetem Zustand (Formalinhärtung) untersucht werden; er war aber auch frisch von Prof. Lubarsch untersucht worden, indem ein kleines Stückchen desselben mit der Scheere entfernt und zerzupft war. Es ergab sich hier das Bild typischen Fett-

gewebes, in dem die grossen Fettzellen, wie im subcutanen Fettgewebe dicht neben einander gelagert waren, und nur stellenweise schmale, gefässhaltige Bindegewebszüge entdeckt wurden. Auch im gehärteten Präparat erkennt man deutlich die einzelnen Fettzellen, die theils direct neben einander liegen, theils durch ganz wenig Zwischenbindegewebe getrennt sind. Nach der Peripherie des Tumors zu nehmen diese Bindegewebszüge an Breite zu und lassen vereinzelt längliche Zellen mit ausgesprochen stäbchenförmigen Kernen erkennen, die nicht gut anders wie als glatte Muskelzellen gedeutet werden können, wie Fig. 4 zeigt. Im Uebrigen ist der Tumor, wenn man von der Oberfläche absieht, völlig von Rindensubstanz umgeben und vom Organgewebe durchaus scharf, aber ohne bindegewebige Kapsel, abgegrenzt; die Grenze ist so beschaffen, dass unmittelbar dort, wo das Gewebe der Geschwulst aufhört, das der Niere in normaler Weise einsetzt.

Am Nierengewebe fallen mikroskopisch vor allem die Veränderungen an den Epithelien auf. Die der Harnkanälchen sind fast überall in Atrophie begriffen und abgestossen, ihre Kerne vielfach nicht mehr färbbar. Die Glomeruli erscheinen theilweise unverändert, meist aber sind sie deutlich geschrumpft. Ausserdem finden sich geringe Stauungserscheinungen; das interstitielle Gewebe zeigt keine Veränderungen.

Fall II. S.-No. 5. 1894. Frau W.

Pathologisch-anatomische Diagnose: Fibrinös-eitrige Peritonitis nach Ovariotomie. Rechtsseitige fibrinöse Pleuritis. Acuter Milztumor. Braune Atrophie des Herzens, Arteriosklerose. Lungenödem. Infarktnarbe, Cysten und ächte Lipome der Nieren, Nierenabscesse. Stauung und Fettinfiltration der Leber. Myom des Magens. Cervixpolyp.

Aus dem Sectionsprotocoll entnehme ich:

Die linke Niere ist normal gross, Kapsel leicht abziehbar. Die Oberfläche ist im Ganzen glatt, von graugelber Grundfarbe. Starke Injection der Venensterne. An 2 Stellen erbsgrosse, rundliche, gelbliche und gelblichweisse Gebilde an der Oberfläche, welche deutlich in der Rindensubstanz liegen; nach dem Hilus zu eine strahlige Infarktnarbe. Nierenrinde im Ganzen von normaler Breite und deutlicher Zeichnung. Marksubstanz dunkelroth, setzt sich scharf ab. Die rechte Niere zeigt im Ganzen dasselbe Verhalten. Auch hier findet sich an einer Stelle eine deutliche narbenförmige Einziehung und zahlreiche gelblich-weisse, rundliche Heerde an der Oberfläche, welche zum Theil als streifenförmige Gebilde in die Rinde und bis an die Grenze der Marksubstanz reichen. Nierenbecken nicht erweitert, mässig geröthet.

Mikroskopisch bieten die Tumoren im Wesentlichen das gleiche Bild, wie der Tumor des vorigen Falles. Sie bestehen aus einem durchaus typischen Fettgewebe mit spärlich untermischten glatten Muskelzellen. Während meist kaum interstitielles Gewebe zu kemerken ist, finden sich an einzelnen Stellen grössere Anhäufungen von spindelförmigen, bindegewebigen Zellen. Die Abgrenzung gegen das Nierengewebe ist stets durchaus scharf.

An der Nierensubstanz erkennt man neben Stauung vielfach Atrophie der Harnkanälchenepithelien und theilweise der Glomeruli, sowie einzelne Infarktnarben, aber nirgends eine diffuse Bindegewebswucherung. Eben so wenig kann etwas von Uebergängen des Bindegewebes in Fettgewebe entdeckt werden.

Fall III. S.-No. 7. 1895/96.

Pathologisch-anatomische Diagnose: Carcinom der Cardia mit Metastasen in den mediastinalen und bronchialen Lymphknoten und carcinomatöse Lymphangitis der Pleura. Eitrige Bronchitis, Lungengangrän. Geringe Arteriosklerose. Atrophie des Herzens, der Milz, der Leber und der Nierenoberfläche. Nierenlipome.

Auszug aus dem Protocoll: Beide Nieren im Ganzen klein. Kapsel im Grossen und Ganzen leicht abziehbar, nur an einzelnen Stellen etwas stärker adhärent. Oberfläche im Wesentlichen glatt. An der Oberfläche beider Nieren 2 erbsgrosse und einige etwas kleinere hellgelbliche, weiche, rundliche Hervorragungen.

Auch in diesem Fall war der mikroskopische Befund an den Tumoren im Wesentlichen der gleiche, wie in Fall I und II. Nur waren die gefässhaltigen Bindegewebszüge auffallend schmal und liessen nirgends glatte Muskelfasern erkennen; auch hier, wo die Tumoren in Serienschnitte zerlegt werden konnten, liess sich die schärfste Abgrenzung des Fettgewebes vom Nierengewebe feststellen; weder lagen Theile vom Nierengewebe mitten zwischen Fettläppchen, wie es Ulrich geschildert hat, noch konnte irgendwo in der Nähe der Lipome Wucherung von Bindegewebe entdeckt werden. Besonders interessant war es ferner, dass auf den Schnitten, die sich über grössere Strecken der benachbarten Nierensubstanz erstreckten, noch 2 mikroskopisch kleine Lipome entdeckt wurden, welche nirgends bis an die Oberfläche reichten; in ihnen waren nur wenige von Bindegewebe umgebene Capillaren vorhanden; glatte Musculatur wurde auch hier vermisst.

Fall IV. G.-B. 74, 1895. Frau S. Kr., 58 Jahre alt. (Köln.)

Pathologisch-anatomische Diagnose: Carcinom des Coecum. Tuberculose der Mesenterialdrüsen, käsige Pneumonie in der rechten Lungenspitze. Braune Atrophie des Herzens.

In der rechten Niere an der Oberfläche 2 etwa kirschkerngrosse, gelappte, hellgelbliche Tumoren von sehr weicher, fast fluctuirender Consistenz.

Mikroskopischer Befund im Ganzen wie in den übrigen Fällen; glatte Muskelzellen wurden auch hier zwischen breiteren Bindegewebszügen ange-

troffen. Hier reicht die Fettgewebswucherung bis dicht an die Marksubstanz heran; die unmittelbar anliegenden Nierenkanälchen sind ohne wesentliche Veränderungen; die Epithelien sind allerdings vielfach etwas atrophirt und mit schlecht färbbaren Kernen versehen. Auch finden sich in einigen Harnkanälchen granulirte Cylinder. Da aber die gleichen Veränderungen auch an anderen Partien der Niere sich vorfinden, sind sie wohl auf allgemeine Ursachen zurückzuführen.

Fall V. S.-N. 50. 1895. 52jährige Frau.

Pathologisch-anatomische Diagnose: Eitrige universelle Peritonitis nach Totalexstirpation des Uterus, ausgehend vom rechten Operationsstumpf. Geringer Milztumor und Anämie. Fettinfiltration der Leber. Grosser sarcomatöser Polyp des Magens, Sarcom der Gallenblase. Struma suprarenalis aberrans und Lipoma verum der rechten Niere; Atrophie und Cystenbildung der Nieren. Chronische Mitralendocarditis, braune Atrophie des Herzens. Enchondrom der Pleura.

Auszug aus dem Sectionsprotocoll: Linke Niere normal gross, Kapsel leicht abziehbar; Oberfläche glatt, Grundfarbe grauroth, kleine Cysten. Auf dem Durchschnitt die Niere von normalem Blutgehalt, deutlicher Zeichnung. Nierenbecken wenig injicirt. Rechte Niere im Ganzen wie die linke, nur ist die Oberfläche nicht so glatt und lässt an mehreren Stellen knapp linsengrosse, unregelmässige, prominirende Heerde erkennen. An anderer Stelle ist eine grosse, gelblich-weisse, leicht gelappte Hervorragung. Injection der Gefässe unregelmässig, zum Theil stark ausgeprägt, zum Theil sehr zurücktretend.

Die Tumoren bestehen aus Fettzellen mit sehr geringem interstitiellen Gewebe; zwischen den Zellen liegen hie und da einzelne glatte Muskelzellen.

Im Nierengewebe sieht man nur stellenweise die Epithelien der Harnkanälchen gequollen und abgestossen, sonst keine Veränderungen.

Zusammenfassend lässt sich danach über die Nierenlipome Folgendes sagen:

Sie werden nicht selten zufällig als Nebenbefund bei Sectionen getroffen. Im Rostocker pathologischen Institut fanden sich in letzter Zeit, wo darauf geachtet wurde, unter etwa 250 Sectionen 5 Fälle mit derartigen Tumoren.

Die Lipome sitzen stets in der Rinde, oft dicht unter der Oberfläche, zuweilen auch reichen sie bis an die Marksubstanz heran. Ihre Form ist rundlich, manchmal erscheinen sie leicht gelappt. Sie sind nie mehr als kirschkerngross, von matt gelblicher oder gelblich-weisser Farbe, manchmal durchscheinend und von weicher Consistenz. Zuweilen ragen sie über die Ober-

fläche der Niere hervor. Ueber die Anzahl der Lipome in den einzelnen Fällen lassen sich nach unseren Erfahrungen keine allgemeingültigen Angaben machen: bald fanden wir nur einen Tumor, bald eine grössere Anzahl neben einander. Auch waren nicht immer beide Nieren betroffen.

Mikroskopisch erkennen wir in den Tumoren deutlich ausgeprägte Fettzellen mit meist ganz spärlichem Zwischengewebe; ausserdem findet man in manchen Fällen glatte Muskelzellen, die theils in kleinen Zügen, theils vereinzelt auftreten. Am häufigsten finden sie sich an den Orten, wo reichlichere, bindegewebige Zwischensubstanz zu sehen ist, zuweilen sind sie aber auch direct zwischen den Fettzellen und dann meist vereinzelt zu sehen. Auf jeden Fall tritt die glatte Musculatur gegen das übrige Gewebe stark zurück. Andere als die erwähnten Bestandtheile finden sich in keiner der Geschwülste, also keine normalen oder veränderten Harnkanälchen und Glomeruli, auch keine Bindegewebszüge, die man dem interstitiellen Gewebe der Niere zurechnen müsste. Die Begrenzung der Tumoren ist stets scharf, aber niemals durch eine Kapsel bedingt. Wie die Geschwulstzellen überall gleich charakteristisch entwickelt sind, so dass die nach der Peripherie zu gelegenen durchaus nicht von denen des Centrums abweichen, ist auch an dem die Tumoren umgebenden Nierengewebe nichts zu sehen, was auf eine an den Zellen vor sich gehende Veränderung hindeutete. Ueberhaupt ist das Nierengewebe, sowohl Parenchym wie Stroma, in der Umgebung der Tumoren nicht anders beschaffen als sonst in der Niere. Die Untersuchung auf Glykogengehalt ergab in allen Fällen ein negatives Resultat.

II. Die lipomatösen Mischgeschwülste der Niere.

Soweit mir die Literatur zugänglich war, habe ich die erste genauere Angabe über lipomatöse Mischgeschwülste der Niere in der bereits mehrfach citirten Lubarsch'schen Arbeit gefunden. Weder Virchow erwähnt sie in seinen „Geschwülsten", noch finden sie sich in den gangbaren deutschen, französischen und englischen Lehrbüchern der pathologischen Anatomie erwähnt. Auch Manasse, der nach Lubarsch einige Fälle von Lipomyomen der Niere beschrieben hat, scheint bei dem Suchen

in der Literatur nicht glücklicher gewesen zu sein, als ich. Dabei ist es natürlich nicht ausgeschlossen, dass auch schon anderweitig in der gesammten Weltliteratur Fälle von lipomatösen Mischgeschwülsten der Niere niedergelegt sind. Die Pathological Transactions, sonst eine Fundgrube für seltnere Fälle, habe ich leider daraufhin nicht durchsuchen können. Der von Lubarsch beschriebene Fall, der später noch genauer erwähnt werden wird, war ein Lipomyosarcom; seitdem hat noch Manasse 2 Fälle von Lipomyomen und Lipomyosarcomen beschrieben.

Die mir zur Verfügung stehende Casuistik ist Folgende:

Fall VI. 35jähriger Mann.

Die Section fand in Schwerin (Sachsenberg) statt; es wurden nur einzelne Organe übersandt, darunter die linke Niere und ein Stück der rechten.

Pathologisch-anatomische Diagnose: Primäres Magencarcinom. Psammom des linken Gehirnseitenventrikels. Lipomyosarcome der Nieren.

Die linke Niere hat eine Länge von 23, eine Breite von 10 und eine Dicke von 15 cm. Die Fettkapsel ist von mässigem Fettreichthum, die Bindegewebskapsel stellenweise mit der Fettkapsel untrennbar verbunden in der Weise, dass grössere Fettlappen der Albuginea anhaften. Die Bindegewebskapsel ist im Ganzen nicht leicht abziehbar. Die Oberfläche der Niere ist von äusserst unregelmässiger Gestalt, indem hier zahlreiche, verschieden grosse, knollige Hervorragungen auffallen, von denen die grössten wohl über wallnuss-, die kleinsten linsengross sind. Zwischen diesen Extremen finden sich alle möglichen Uebergänge in der Grösse. Die Farbe der Hervorragungen ist eine hellgelbliche bis grauweisse, nirgends ist die schwefelgelbe Farbe vorhanden, wie wir sie bei den von Nebennierenkeimen ausgehenden Tumoren zu sehen gewohnt sind, weshalb auch schon bei der Demonstration dieses Falles von Professor Lubarsch darauf hingewiesen wurde, dass es sich nicht um hypernephroide Sarcome handeln könnte. Die Struktur der Tumoren ist eine mehr oder weniger ausgesprochen lappige, die Consistenz im Grossen und Ganzen weich, der Blutgehalt gering. Einzelne der grösseren Tumoren sind nicht gleichmässig gefärbt. Sie erscheinen im Centrum mehr grauglänzend durchscheinend, während in den peripherischen Partien ein ausgesprochen hellgelbes, opakes Aussehen vorhanden ist. Das zwischen den zahlreichen Tumoren übrig gebliebene Nierengewebe ist von dunkelgraurother Farbe und enthält neben mässiger Injection der Venensterne ziemlich zahlreich stecknadelspitzengrosse gelbliche, mattglänzende Pünktchen. Auf dem Durchschnitt zeigt sich, dass die beschriebenen Tumoren fast überall bis an das Nierenbecken heranreichen, dass aber nirgends ein Zusammenhang mit dem, übrigens nur spärlich entwickelten Hilusfettgewebe nachweisbar ist.

Schon bei der frischen Untersuchung liessen sich 3 verschiedene Arten von Zellen in den Tumoren nachweisen: erstens grosse, mit den Zellen des

subcutanen Fettgewebes völlig übereinstimmende Fettzellen, zweitens zu Bündeln angeordnete sehr lange Zellen mit länglichem und stäbchenförmigem Kernen, welche gerade durch die Länge der Fasern zunächst vielfach den Eindruck machten, als müsse es sich um quergestreifte Muskelfasern handeln; doch gelang es trotz genauester Untersuchung nirgends, eine Querstreifung dieser Fasern nachzuweisen. Drittens fanden sich kürzere, spindlige und eckige, selbst polygonale, in den Zupfpräparaten leichter aus einander fallende Elemente mit grossem Kern, von denen einzelne, wie die Jodreaction ergab, Glykogenkörnchen enthielten.

Die genauere mikroskopische Untersuchung wurde an zunächst in Formalin fixirten und später in Paraffin eingebetten Präparaten vorgenommen. Es wurden zahlreiche verschiedene, grössere und kleinere Knoten untersucht, und zwar immer derartig, dass auch erhaltenes Nierengewebe mit in den Stücken vorhanden war. Die so gewonnenen Bilder zeichnen sich durch grosse Mannichfaltigkeit aus, so dass es entschieden ermüden würde, diese Bilder hier im Einzelnen zu schildern; es sei deshalb nur eine Schilderung gegeben, welche die an vielen Präparaten erhobenen Befunde zusammenfasst.

In fast allen Tumoren sind übereinstimmend mit den Ergebnissen der frischen Untersuchung 3 verschiedene Gewebsarten zu unterscheiden, die in den einzelnen Knoten allerdings in sehr verschiedenem Verhältniss zu einander stehen. Einzelne der kleineren Tumoren bestehen zum grössten Theil aus typischem Fettgewebe mit sehr spärlicher bindegewebiger Zwischensubstanz, in welcher man aber meistens einzelne oder in Zügen angeordnete glatte Muskelzellen auf das Deutlichste erkennen kann. Solche Stellen stimmen vollkommen mit den Bildern überein, wie wir sie in Fig. 4 von den reinen Lipomen abgebildet haben. Hie und da ist allerdings die Masse der glatten Musculatur erheblich stärker, als wir es in den reinen Lipomen finden. Ein derartiger, zum grössten Theil aus Fettgewebe bestehender Knoten zeichnet sich dadurch aus, dass nach der Grenze zur Niere sich ein Ring grösserer Bündel von glatter Musculatur vorfindet, auf welche dann fibrilläres, zellarmes Bindegewebe und eine gröbere, kapselartige Bindegewebsschicht folgt, in welcher ebenfalls zahlreiche glatte Muskelfasern vorhanden sind (Fig. 6). Während solche Tumoren vollkommen abgekapselt vorkommen, ohne andere Bestandtheile erkennen zu lassen, und somit überall von Nierengewebe umgeben sind, stehen sie an anderen Stellen in directer Verbindung mit Knoten von total anderer Struktur. Diese Knoten bestehen nehmlich aus zahlreichen, in verschiedener Richtung sich schneidenden und vielfach circulär um grosse Gefässe herumlaufenden Zellzügen. Die einzelnen Zellen dieser Bündel sind, wie namentlich auf den quergetroffenen Bündeln ausserordentlich deutlich hervortritt, ebenfalls glatte Muskelzellen mit typisch stäbchenförmigen Kernen. Daneben finden sich aber in mehr oder weniger enger Verbindung mit ihnen stehend spindlige, kürzere Elemente, deren Kerne mehr oval oder auch spindlig sind und sich auch hie und da durch unregelmässige Struktur und überall durch ausgesprochene Hyperchromatose auszeichnen. Die innerhalb dieser Partien vorhandenen grösseren Blut-

gefässe, welche der Dicke der Wandung nach nur als Arterien ausgesprochen werden können, zeichnen sich durch ausgesprochene hyaline Entartung der Media und Adventitia aus, so dass oft der grösste Theil der Gefässwand durch die hyalinen Massen eingenommen wird. An nicht wenigen Stellen sind gerade innerhalb derjenigen Zellzüge, welche unmittelbar an die Gefässwandung anstossen, grosse, mehrkernige Riesenzellen zu erkennen, deren Kerne theils wandständig, theils nach dem Typus der Knochenmarksriesenzellen angeordnet sind. Hier finden sich auch in einer grossen Vene Emboli von grossen Riesenzellen und spindligen Elementen. Wiederum an anderen Stellen besteht die Hauptmasse der in Bündeln angeordneten Tumormassen nicht mehr aus glatter Musculatur, sondern aus Zellen von indifferenten Typen, welche sich sowohl durch die Unregelmässigkeiten der Form, wie durch die Eigenthümlichkeiten der Kerne auszeichnen. Durch einander gewürfelt sieht man hier ein- und mehrkernige Riesenzellen neben langgestreckten, spindligen und glatten Elementen liegen, deren Kerne bald der Zellform entsprechend aussehen, bald unregelmässige, gezackte und gequollene Formen zeigen. Nur in einem Punkte stimmen die Kerne der Zellen dieser Bezirke unter einander überein; das ist die ausgesprochene Hyperchromatose, welche sich meist gleichmässig über den ganzen Kern erstreckt, hie und da aber nur als Kernwandhyperchromatose auftritt. Dass wir es in diesen Partien mit den vorgeschrittensten Geschwulsttheilen zu thun haben, geht auch daraus hervor, dass hier mannichfache Heerde auftreten, in welchen fast homogene Schollen und Platten vorhanden sind, die nur unregelmässig gestaltete Kernbröckel und Leukocyten enthalten. Endlich wären noch diejenigen Partien zu erwähnen, welche bereits makroskopisch einen mehr glasig durchscheinenden Eindruck machen und in denen neben den eben geschilderten Verhältnissen deutlich ödematös gequollenes Bindegewebe mit grossen geblähten und sternförmigen Zellen gefunden wurde. Dass an den verschiedensten Stellen zwischen die Geschwulstzellen ein- und mehrkernige Leukocyten eingewandert sind, soll hier der Vollständigkeit halber nur erwähnt werden.

Auch im gehärteten Präparat konnte Glykogen, wenn auch in äusserst geringen Mengen, nachgewiesen werden; es wurde niemals in solchen Zellen gefunden, die noch deutlich als glatte Muskelzellen zu erkennen waren. Was die färberische Reaction des Glykogens anbetrifft, so verhielt es sich sowohl der Lubarsch'schen Gentiana-, als auch seiner Jodhämatoxylinmethode gegenüber positiv, unterschied sich also deutlich von dem in hypernephroiden Tumoren vorkommenden Glykogen.

Die ausführliche Beschreibung der Tumoren zeigt, dass wir es mit Lipoleiomyosarcomen zu thun haben, ganz ähnlich den Fällen, die Lubarsch und Manasse beschrieben haben. Während es unnöthig ist, über die Diagnose Lipoleiomyom einige Worte zu verlieren, sei hier noch kurz die Diagnose Sarcom begründet,

Sie ergiebt sich aus der indifferenten Beschaffenheit der Zellen, ihrer Polymorphie und Kernhyperchromatose, sowie ihrem Eindringen in Blutgefässe. Was das Verhalten des Nierengewebes zum Sarcom anbetrifft, so ist es im Wesentlichen abhängig von der Ausdehnung der einzelnen Knoten. Dort, wo mitten in den Nierenpyramiden kleine Tumoren eingesprengt sind, weist das Nierenparenchym selbst eine äusserst geringfügige Veränderung auf, hie und da etwas stärkere Pigmentirung in den Epithelien der geraden Harnkanälchen, ganz nach dem Rande zu auch etwas Verbreiterung des Bindegewebes und geringfügige Leukocyteneinwanderung, sowie Atrophie der Epithelzellen, stellenweise auch Cylinderbildung. Aber auch dort, wo mitten unter zahlreichen grösseren Tumoren nur noch kleine Inseln Nierengewebes erhalten sind, sieht man nicht wesentlich hochgradigere Veränderungen; nur die Epithelien der gewundenen Harnkanälchen zeigen hie und da Kernverlust und das Lumen der Kanälchen ist mit körnigen Eiweissgerinnseln und hyalinen Cylindern ausgefüllt. Die Glomeruli, meistens kernreicher, lassen deutliche Schwellung der Capillarendothelien und Ansammlung von weissen Blutkörperchen erkennen. Als ein besonders bemerkenswerther und interessanter Befund sei es hervorgehoben, dass sich an einzelnen tumorfreien Partien der Niere mitten zwischen normalen Harnkanälchen schmale Streifen glatter Musculatur vorfanden, welche in Form von 3—4 Zellreihen angeordnet waren. An einzelnen Stellen war allerdings bei Betrachtung zahlreicher Folgeschnitte nachzuweisen, dass diese Muskelbündel mit breiteren Zügen im Zusammenhang standen, welche man wohl bereits als kleinste Geschwulstknötchen bezeichnen dürfte, während an anderen Stellen ein solcher Zusammenhang nicht mit Sicherheit nachweisbar war.

Fall VII. G.-B. 642. 1895. Frau K., 64 Jahre alt. (Lübeck.)

Pathologisch-anatomische Diagnose: Metastatische Lungenabscesse, eitrige Pleuritis, alte verkalkte Spitzentuberculose; cystische Entartung der Nieren und multiple Myoliposarcome und Myosarcome derselben. Obliterirendes cavernöses Myom der Leber, Stauungs- und Fettleber. Braune Atrophie des Herzens, Arteriosklerose.

Die Nieren sind im Allgemeinen von normaler Grösse, die Kapsel nicht überall leicht abziehbar. Oberfläche von unregelmässiger Beschaffenheit, indem zahlreiche linsen- bis kirschkerngrosse Cysten an der Oberfläche sich vorwölben, an der ausserdem noch undeutliche Granulirung besteht. Neben

diesen Cysten sieht man noch diffus eingesprengt etwa 8 solide Gebilde von graugelblicher Farbe, von denen das kleinste wenig über linsengross, das grösste bohnengross ist. Das letztere ist mit der Kapsel besonders fest verwachsen und zugleich aus der Nierensubstanz auffallend leicht herausheb bar; es ragt fast polypenartig an der Oberfläche hervor. Auf dem Durchschnitt erscheint dieser Tumor von weicher Consistenz und deutlich gelapptem Bau. Bei den kleineren Tumoren, die ein etwas mehr gelbliches Aussehen haben, ist die Consistenz eher noch weicher, eine besondere lappige Zeichnung aber nur undeutlich ausgeprägt. Im Uebrigen die Nieren von schlaffer Consistenz, gelblicher Grundfarbe und undeutlicher Zeichnung.

Die Untersuchung der kleineren Tumoren in frischem Zustand ergab, dass es sich ebenfalls um lipomatöse Mischgeschwülste handelte. Reichlich wurden Fettzellen angetroffen und daneben längliche, grosse Zellen, die nicht gut anders wie als glatte Muskelzellen zu deuten waren, sowie spindlige und polymorphe Elemente. In den gehärteten Präparaten findet man Bilder, die in vielen Punkten mit denen des vorigen Falls übereinstimmen. Nur sind hier die glatten Muskelzellen nicht zu grösseren Bündeln angeordnet, sondern finden sich mehr in Form kleinerer Züge oder auch ganz diffus verstreut vor. Neben dem Fettgewebe wird vielmehr der grösste Theil der Geschwulst von Zellzügen gebildet, welche aus mehr spindligen Elementen bestehen. Auch diese Zellen bilden längliche, sich nach verschiedenen Richtungen schneidende Bündel, welche aus länglichen und spindligen Zellen mit spindelförmigen Kernen zusammengesetzt sind. Auch hier finden sich hie und da so lange und gestreckt verlaufende Fasern, dass sich immer wieder der Gedanke aufdrängt, ob man es nicht mit quergestreifter Musculatur zu thun habe. Doch gelang es weder an frischen noch an gehärteten Präparaten Querstreitung nachzuweisen. Die Kerne in diesen Zellzügen sind, wie bereits erwähnt, meist von spindliger Gestalt, doch finden sich auch gequollene und eckige vor. Daneben fehlt es auch in diesen Zügen nicht an deutlichen, glatten Muskelzellen. Auch die regressiven Metamorphosen stimmen im Wesentlichen mit den im vorigen Fall geschilderten überein, wenn sie auch vielfach von geringerer Intensität sind. Als eine Besonderheit sei hervorgehoben, dass sich ausser ausgesprochener Kern- und Kernwandhyperchromatose auch an verschiedenen Stellen eine ausgesprochene Anhäufung feinster Chromatinbröckel in dem Protoplasma der Zellen vorfindet, und zwar liegen sie meistens in kernlosen Zellen. Sie sind von verschiedener Grösse und hauptsächlich in den peripherischen Partien intensiv gefärbt. Sie färben sich auch nach der Weigert'schen Fibrin- und der Russel'schen Methode, sind also jedenfalls als Kernfragmente, vielleicht als Kernkörperchenüberreste zu betrachten. Da in dem bohnengrossen Tumor zunächst kein Fettgewebe gefunden wurde, in ihm vielmehr die glatten Muskelfasern auch in grösseren Bündeln auftraten, so wurde er in lückenlose Serienschnitte zerlegt, damit auch die geringsten Mengen von Fettgewebe nicht übersehen würden. Trotzdem gelang es nicht,

irgendwo Fettgewebe zu entdecken. Es musste dieser Tumor daher als ein reines Myosarcom bezeichnet werden, während die kleineren Lipomyosarcome vorstellen. Nach den oben gemachten Auseinandersetzungen ist es kaum nöthig unsere Diagnose noch näher zu begründen. Nur darauf sei hier hingewiesen, was noch unten bei der genaueren Besprechung näher ausgeführt werden wird, dass sich ausser solchen Geschwülsten, welche aus Fettgewebe, Musculatur und Sarcomzellen bestanden, auch noch ein reines Myosarcom vorfand. Verbunden mit dem im vorigen Fall erhobenen Befund, das mitten im Nierengewebe eingesprengt spärliche Züge glatter Muskelzellen vorkamen, und der von uns gefundenen Thatsache, dass auch in scheinbar reinen Lipomen glatte Muskelfasern vorkommen können, bildet dieses Ergebniss eine wichtige Stütze für unsere später zu machenden Auseinandersetzungen über die Histogenese der Lipome und lipomatösen Mischgeschwülste.

Das Verhalten des benachbarten Nierengewebes ist im Wesentlichen das gleiche wie im vorigen Fall; nur sind die Veränderungen, soweit sie überhaupt auf die Anwesenheit der Tumoren zurückgeführt werden können, in Folge der geringeren Grösse der Neubildungen sehr viel geringfügiger. Nur in unmittelbarer Nähe der grösseren Tumoren erscheinen einige gewundene Harnkanälchen nekrotisch, einige Glomeruli obliterirt oder in Obliteration begriffen. Entzündliche Veränderungen sind so gut wie gar nicht vorhanden, eben so wenig beobachtet man Bindegewebswucherung. Die übrigen in der Niere vorhandenen, mehr diffusen Veränderungen, gehören in das Gebiet der Altersveränderungen oder sind auch mit der Grundkrankheit (Pyämie) in Zusammenhang zu bringen.

Fall VIII. S.-No. 37. 1893/94.

Dieser Fall ist schon früher von Lubarsch veröffentlicht in den „Beiträgen zur Histologie der von Nebennierenkeimen ausgehenden Nierengeschwülste", die im 135. Band dieses Archivs erschienen sind. Ich entnehme hieraus folgende Beschreibung:

„Myoliposarcom der Nierenrinde. Es handelte sich um einen etwa kirschgrossen Tumor der Nierenrinde, der in seinen hauptsächlichsten Theilen wie ein ächtes Lipom aussah, daneben aber graurötbliche, durchscheinende Streifen enthielt. Mikroskopisch fanden sich neben ächtem Fettgewebe Züge ausserordentlich grosser Zellen mit stäbchenförmigen, oft gequollenen Kernen vor, die glatten Muskelfasern völlig glichen; an anderen Stellen war eine grössere Polymorphie der Zellen vorhanden, es fanden sich Riesenzellen, das ganze Gefüge erhielt durch geringere Ausprägung der Intercellularsubstanz ein festeres Gefüge und erschien deutlich sarcomatös. In diesem complicirten, höchstwahrscheinlich von embryonalen Resten ausgehenden Tumor fand sich nun reichlich Glykogen in Schollen, Kugeln und Streifen vor, welches nicht nur die Jod- und Gentiana-, sondern auch die Jodhämatoxylinreaction gab. Hier war das Glykogen auch schwer in Wasser löslich. Es ist also auch das interessant, dass der einzige anders geartete, glykogen-

haltige Tumor, durch die speciellen Reactionen sich von den hypernephroiden Tumoren unterschied."

Dieser kurzen Schilderung von Lubarsch habe ich nur noch wenig hinzuzufügen. Auch hier sind die Befunde sehr ähnlich den anderen beiden Fällen. Nur werden mitten zwischen dem Fettgewebe keine reinen Züge glatter Musculatur gefunden, vielmehr finden sich hier allerdings oft nur sehr spärlich kürzere, spindlige und vielgestaltige Zellen daneben vor. Das Fettgewebe bildet hauptsächlich den centralen Antheil des Tumors, während in den peripherischen Partien sich vorwiegend Bündel glatter Musculatur und Sarcomgewebe vorfindet. Das Glykogen ist, wie bereits Lubarsch hervorgehoben, ausserordentlich reichlich vorhanden und hier ganz diffus vertheilt. Die Glykogentropfen und -körner liegen sowohl in glatten Muskelzellen, wie in Sarcomzellen. Nur innerhalb der Fettzellen sind sie nicht mit Sicherheit nachzuweisen, vielmehr liegen sie hier hauptsächlich zwischen den Zellen.

Ad I.

Bevor ich auf die Frage der ächten Lipome näher eingehe, möchte ich noch eine kurze Bemerkung zu den Fällen von substituirender Fettgewebswucherung machen. Selter sagt in seiner Arbeit, dass seine Annahme dadurch noch sicherer würde, dass wir keinen einzigen Fall in der Literatur fänden, in dem das von der Capsula adiposa ausgehende Lipom die Niere nur zum Theil zum Druckschwunde gebracht hätte, keinen einzigen Fall, in dem nur ein Theil des Nierengewebes in Fettgewebe übergegangen wäre. Auf das letztere komme ich nachher noch zu sprechen, wenn ich auf den Ursprung der Lipome näher eingehe. Hier möchte ich nur erwähnen, dass auch betreffs des Druckschwunds von Nierenbestandtheilen, den die Fettgewebswucherung veranlassen soll, meine sämmtlichen Fälle, vor Allem die, bei denen völlig oder nahezu reine Lipome vorliegen, Selter's Ansicht bestätigen. Der mikroskopische Befund zeigt theils geringere, theils deutlichere Veränderungen an der Nierensubstanz selbst und unter diesen auch nicht selten Atrophie und Nekrose der Harnkanälchenepithelien und Glomeruli. Stets aber sind die Veränderungen über die ganze Niere gleichmässig verbreitet, so dass man sie nicht als die directen Folgen eines örtlich beschränkten Drucks auffassen kann. Dabei sind auch fast nirgends Anzeichen zu sehen, die darauf hinweisen könnten, dass die Nierenelemente von Seiten der Ge-

schwulst zusammengedrückt wären, so dass man die Compression als Ursache der Atrophie ansehen dürfte; es ist das ja auch nicht überraschend, da bei der geringen Grösse der Tumoren und ihrer ausserordentlich weichen Consistenz und dem geringen Gefässreichthum irgend ein erheblicher Druck auf das benachbarte Gewebe nicht ausgeübt werden kann. Sehen wir doch sogar, dass gleich grosse Tumoren von weit festerer Consistenz wie die Lipome auch so gut wie gar keine Atrophien in der Niere hervorbringen, z. B. Fibrome und reine Myome, auch Adenome, in deren unmittelbarer Umgebung das Nierengewebe oft völlig reactionslos erscheint.

Bei der Frage nach dem Ursprung der ächten Nierenlipome kommt zunächst in Betracht, ob wir Anzeichen für eine Entstehung aus den bindegewebigen Theilen der Niere haben, wie von Virchow und Anderen behauptet ist. Die mikroskopische Untersuchung meiner Fälle spricht aber ebenso dagegen wie die Selter's. Ringsum, wo ein Tumor an das Organgewebe stösst, findet man eine scharfe Begrenzung zwischen beiden. Dabei sind die Tumoren niemals von einer aus dem intertubulären Gewebe herstammenden bindegewebigen Kapsel umgeben, wie sie zum Beispiel von Grawitz beschrieben ist, deren Zellen sich durch Fettaufnahme zu Lipomzellen umbilden könnten. Es ist überhaupt in der Umgebung der Tumoren das interlobuläre Gewebe nicht vermehrt, oder doch wenigstens nicht anders, als in der ganzen Niere überhaupt. Auch Uebergangsstadien, wie man sie bei einer Verfettung des Nierenbindegewebes wohl erwarten müsste, wo Bindegewebszellen sich im Beginn der Verfettung befänden, oder wo man am Rande der Geschwulst zwischen den Fettzellen noch deutliche Reste des interstitiellen Gewebes sähe, habe ich nirgends in einem der Präparate finden können. Schliesslich sieht man auch in keinem der Tumoren Ueberreste von Drüsenbestandtheilen eingeschlossen, die ja sonst gleichfalls bei einer Entstehung aus dem Nierenbindegewebe wahrscheinlich vorhanden wären. Nun können ja freilich durch diese negativen Befunde von uns die positiven Angaben älterer Autoren keineswegs erschüttert werden; aber man muss bedenken, dass überhaupt nicht sehr viele Fälle genau untersucht sind und dass Virchow selbst auch keine besondere Binde-

gewebswucherung beschrieben hat, sondern nur ohne Weiteres annimmt, dass das Fettgewebe sich aus dem interstitiellen Bindegewebe entwickelt hat (Geschwülste. I. S. 386). Auch die Angaben anderer Autoren sind äusserst kurz und beruhen mehr auf der Auffassung Virchow's.

Völlig unstichhaltig erscheint mir auch der Grund, den Beer zur Stütze seiner Ansicht anführt, dass nehmlich der Befund von Lipomen neben Fibromen der Niere auf die Entwickelung ersterer aus gewuchertem Bindegewebe hinweise. Denn weshalb sollen sich nicht in einer Niere, welche Lipome enthält, auch Fibrome von ähnlicher Grösse finden, ohne dass diese Gebilde in einem ursächlichen Zusammenhang stehen. Man müsste doch wenigstens, um einen solchen Schluss ziehen zu können, auch Tumoren finden, welche Uebergangsstadien zwischen beiden Geschwulstformen zeigen.

Wenn wir nun die Entstehung der Lipome aus dem interstitiellen Gewebe der Niere zurückweisen, so müssen wir uns zweitens fragen, ob wir eine solche aus dem Nierenparenchym, wie sie kürzlich von Ulrich beschrieben wurde, für wahrscheinlich halten. Er hat 5 Fälle mit im Ganzen 15 Fettgeschwülsten der Niere beobachtet, wobei er den eigenthümlichen Befund hatte, dass sich in der Umgebung des Tumors und auch in demselben zwischen den scheinbaren Fettzellen Harnkanälchen fanden, deren Epithelien verschiedene Stadien der Verfettung zeigten, so dass er eine Reihe von Uebergangsbildern fand von normalen Harnkanälchen bis zu einem Zustand, wo die röhrenförmigen Lücken des Bindegewebes mit freiem Fett angefüllt waren. Diese Uebergangsstadien der Verfettung bemerkte er dann auch an anderen Stellen in der gesammten Nierenrinde zerstreut. Danach nimmt Ulrich an, dass in allen diesen Fällen überhaupt kein Fettgewebe vorliegt, sondern der Folgezustand einer fettigen Nekrobiose des Epithels der Harnkanälchen. Trotzdem das mir zur Verfügung stehende Material nicht in Osmiumsäure gehärtet war und somit ein directer Vergleich mit den Ulrich'schen Befunden nicht möglich war, so glaube ich doch, die Ulrich'sche Ansicht, wenigstens soweit sie auf Allgemeingültigkeit Anspruch macht, zurückweisen zu müssen. Zwar ist sie in mancher Beziehung sehr plausibel und stimmt

mit dem überein, was man in der Leber öfter beobachten kann. Lubarsch (nach mündlicher Mittheilung) hat mehrfach in Lebern, welche bald gar keine, bald geringe, bald mässige Fettinfiltration darboten, kleine bis kirschkerngrosse Heerde gefunden, die sich durch die hellgelbe Farbe und äusserst weiche Consistenz scharf von der Nachbarschaft abhoben und ihm zunächst als Lipome imponirten. Die mikroskopische Untersuchung ergab aber regelmässig, dass es sich um ganz circumscripte Heerde hochgradigster Fettinfiltration handelte; aber auch hier war beim ersten Betrachten der Eindruck vorherrschend, dass man es mit richtigem Fettgewebe zu thun habe. Die Zellen waren rundlich und von der Grösse der Fettzellen, die Kerne klein und an die Seite gedrückt; die Anordnung der Gefässe aber und die allmähliche Abnahme der fettgewebsähnlichen Partien nach der Peripherie zu — so dass man hier das deutliche Bild der Fettinfiltration hatte — stellten die Deutung der Gebilde als locale Fettinfiltrationsheerde sicher. Nun liegen aber doch die Verhältnisse in der Niere wesentlich anders; das Vorkommen einer Fettinfiltration ist in der Niere beim Menschen nicht bekannt und deswegen allein kann die Ausfüllung der Nierenepithelien mit so grossen confluirenden Fetttropfen, wie wir sie in der Leber so regelmässig bei der Fettinfiltration finden, nicht wahrscheinlich sein. Aber auch die positiven Gründe Ulrich's scheinen mir zum mindesten mehrdeutig und man könnte wohl die Frage aufwerfen, ob es sich nicht auch in seinen Fällen um ächte Lipome und nicht nur um fettige Nekrobiosen gehandelt hat. Denn das Vorkommen von Harnkanälchen zwischen scheinbarem Fettgewebe ist auch erklärbar, wenn man die Bildung der Lipome durch Versprengung von Fettgewebe erklären will; man muss dann nur annehmen, dass ein ungleichmässiges Wachsthum einzelner Fettläppchen eintrat und diese somit, indem sie sich ungleichmässig ausbreiteten, noch Nierengewebe zwischen sich einschlossen. Auch die fettige Degeneration der Nierenepithelien kann ein zufälliges Ereigniss sein, das jedenfalls nicht unter allen Umständen als Vorstufe der fettgewebsähnlichen Heerde betrachtet zu werden braucht. Wichtiger ist schon der Hinweis Ulrich's, dass die scheinbaren Fettläppchen in Grösse und Configuration mit den Harn-

kanälchen übereinstimmen. Mag man also selbst zugeben, dass Ulrich in einigen Fällen ähnliche circumscripte Heerde fettiger Entartung vor sich gehabt hat, wie sie nach Lubarsch in der Leber vorkommen, so würde man doch noch nicht berechtigt sein, die Ulrich'sche Ansicht zu verallgemeinern. Ulrich hat sich in dieser Hinsicht nicht ganz klar ausgedrückt, aber er scheint zu einer Verallgemeinerung zu neigen, wenn er sagt, nachdem er sich gegen die Entstehung aus dem Bindegewebe ausgesprochen hat, dass man die Theorie der Versprengung von Fettgewebe ebenso vorsichtig aufnehmen müsse, ohne dass er andere Gründe dagegen anführt als die Resultate seiner Untersuchungen. Dass die Verallgemeinerung der Ulrich'schen Ansicht nicht gut angeht, zeigen schon die Selter'schen Fälle, deutlicher aber noch die unserigen. Denn hier besteht eine Struktur, die in jeder Beziehung mit der des Kapselfettgewebes übereinstimmt. Die einzelnen Fettläppchen werden hie und da durch schmale, gefässhaltige Bindegewebszüge unterbrochen, in denen niemals Reste von Nierengewebe erhalten sind. Ferner würde der mehrmals von uns erhobene Befund glatter Musculatur durchaus unerklärt bleiben, wenn man die Ulrich'sche Auffassung acceptirten wollte. Gerade die Bilder, wo man zwischen den Fettgewebsläppchen mehr oder weniger breite, gefässhaltige Bindegewebszüge sieht, wie im subcutanen Fettgewebe, würden ja auch nach Ulrich's Auffassung nur zu erklären sein, wenn man daneben noch eine circumscripte Wucherung des Nierenbindegewebes mit nachfolgendem völligen Schwunde der Harnkanälchen annähme. Somit müssen wir, ohne die Berechtigung der Ulrich'schen Auffassung für seine Fälle völlig abzuweisen, doch zu dem Resultat kommen, dass sie eine Allgemeingültigkeit nicht beanspruchen darf.

Aus den vorhergehenden Erwägungen geht hervor, dass wir die Tumoren als etwas der Niere Fremdartiges, das von aussen hineingekommen ist, auffassen müssen. Oben erwähnte ich, dass Grawitz für die Lipome einen gleichen Ursprung annimmt wie für seine versprengten Nebennierenstrumen. Dabei stellt er es als möglich hin, dass Fettkapseltheile mit Nebennierenkeimen zusammen versprengt werden und dann dieselben überwuchern. Ich hatte Gelegenheit einen Fall von Struma suprarenalis aber-

rans zu untersuchen, welcher die letzte Ansicht zu bestätigen scheint.

S.-No. 139. 1893/94.

Es handelt sich um einen etwa markstückgrossen Tumor in einer Hufeisenniere, welcher schon makroskopisch im Wesentlichen das Bild einer Struma suprarenalis darbot, sich aber an einzelnen Stellen durch sein mehr hellgelbliches Aussehen davon unterschied. Im mikroskopischen Präparat erkennt man, dass die Geschwulst, welche in der Nierenrinde liegt, von dem Organgewebe durch eine bindegewebige Kapsel getrennt ist. Der Tumor bietet grösstentheils das Bild eines typischen Nebennierengewebes; man sieht eingeschlossen von bindegewebigen Septen in Reihen angeordnete polygonale Zellen, welche zum grössten Theil verfettet sind. An einer kleinen Stelle des Tumors findet sich neben kleinen Partien von obiger Struktur deutliches Fettgewebe, welches zwischen sich ziemlich viel Bindegewebe enthält. Von hier erstrecken sich in den anderen Theil der Geschwulst strahlenförmig Ausläufer von Fettgewebe, die sich überall in das Nierengewebe eindrängen. Die Fettzellen sind gut charakterisirt, so dass es nicht schwer hält, sie von den verfetteten Nebennierenepithelien zu unterscheiden (Fig. 5). Sie sind bei weitem grösser als jene, welche im Allgemeinen die gewöhnliche Grösse der Nebennierenepithelien nicht überschreiten. Ferner erkennt man bei sorgfältiger Betrachtung, dass bei den Fettzellen der Kern an die Wandung der Zelle gedrängt ist, während in den verfetteten Epithelien, wenn man überhaupt einen Inhalt erkennen kann, der grosse Kern und manchmal auch noch Protoplasmareste mitten in der Zelle liegen. Schliesslich kann man auch die regelmässige Anordnung der Epithelien zur Unterscheidung benutzen. Man gewinnt danach den Eindruck, als ob ein Stückchen der Fettkapsel mit versprengt wäre, und das Fettgewebe begonnen hätte, sich zwischen die Nebennierenzellen einzudrängen, so dass es sehr wohl denkbar ist, dass schliesslich eine lediglich Fettgewebe enthaltende Geschwulst resultiren könnte. Freilich tritt in unserem Fall immer noch der Fettgewebsantheil neben dem des Nebennierengewebes erheblich zurück und deutliche Anzeichen für beginnende Atrophie des Nebennierengewebes sind noch nicht vorhanden. Anderer-

seits sind aber in den Fettgewebstheilen gewisse Wucherungserscheinungen unverkennbar, indem hie und da sogar mehrere Kerne in den Fettgewebszellen auftreten. Wenn also auch der Tumor noch weit entfernt ist von einer Umwandlung in ein reines Lipom, so ist es doch jedenfalls nicht auszuschliessen, dass dieser Zustand hätte eintreten können, wenn das Individuum länger am Leben geblieben wäre. Jedenfalls aber haben wir es hier mit besonderen Verhältnissen zu thun, indem die Entwickelungsstörungen dadurch complicirt sind, dass hier neben der Versprengung von Nebennierenkeimen noch ein Zusammenwachsen beider Nierenanlagen (Hufeisenniere) stattgefunden hat, wodurch natürlich der Einschluss von Fettgewebe noch erheblich erleichtert wurde. Das für gewöhnlich eben nur Nebennierenkeime ohne anderes Gewebe in der Niere eingeschlossen werden, das ergeben die zahlreichen Untersuchungen vieler Autoren, und auch wir haben vergeblich mannichfache Fälle von Strumae suprarenales auf das Vorkommen von Fettgewebe untersucht. Man wird deswegen in unserem Fall wohl nur eine Bestätigung dafür finden können, dass unter besonderen Verhältnissen mit Nebennierengewebe auch Fettgewebe embryonal verlagert wird, aber mehr als eine Ausnahme darf man darin nicht finden.

Sehr unwahrscheinlich erscheint mir die Ansicht, dass Lipome aus versprengten Nebennieren durch fettige Degeneration der Epithelien entstehen, wie man wohl den Alsberg'schen Ausspruch deuten muss, „dass die Lipome von versprengten Nebennierenkeimen ihren Ursprung nehmen können". Es würden ja freilich die oben citirten Erfahrungen Lubarsch's über das Vorkommen lipomartiger Bildungen in der Leber und Ulrich's über die Entstehung lipomartiger Bildungen der Niere durch fettige Degeneration von Nierenepithelien dafür als Analogiebeweis angeführt werden können. Aber an den Nebennierenzellen pflegen selbst bei hochgradiger fettiger Degeneration niemals Bilder aufzutreten, welche an Fettgewebe erinnern, und es dürfte doch diese Ansicht überhaupt nur dann als discutabel betrachtet werden, wenn wenigstens irgend welche deutlichen Uebergangsbilder zwischen Fettzellen und Nebennierenepithelien nachzuweisen wären.

Die Ansicht, dass die Lipome aus versprengten Theilen der

Fettkapsel entstehen, vertritt, wie oben erwähnt, schon Selter. Er führt ausser den Punkten, welche gegen die Entstehung aus dem Nierenbindegewebe sprechen, dafür noch an, dass die Lipome sich nur in der Nierenrinde, meist an deren Oberfläche befinden, vom Nierengewebe scharf abgegrenzt und leicht aus ihm auslösbar sind, dass sie die obere Hälfte der Niere bevorzugen und beiderseits symmetrisch vorkommen. Auch in meinen Fällen liegen die Tumoren sämmtlich in der Nierenrinde, die kleineren meist nahe der Oberfläche, und sind scharf abgegrenzte Knoten. Ueber die anderen Punkte aber, welche Selter noch für den Ursprung der Lipome aus versprengten Keimen anführt, die Bevorzugung der oberen Nierenhälfte, das symmetrische Vorkommen an beiden Nieren und die leichte Auslösbarkeit der Tumoren geben meine Fälle keine bestimmte Auskunft, da diese Verhältnisse hier wechseln. Höchstens die leichte Auslösbarkeit habe ich in vielen Fällen beobachten können, während ein symmetrisches Vorkommen jedenfalls nur ausnahmsweise notirt wurde.

Lubarsch und Manasse, die im Anschluss an Selter auch für die Entstehung der Lipome aus verlagerten Fettkapseltheilchen eingetreten sind, stützen diese Ansicht besonders dadurch, dass sie auf das häufige Vorkommen von glattem Muskelgewebe in den Tumoren hinweisen, und Manasse giebt die Erklärung dazu, „dass in diesen Fällen die Albuginea mit eingestülpt und weiter ausgewachsen sei“. Der Befund von glatter Musculatur wird durch meine Fälle, die zum Theil ja mit den schon von Lubarsch benutzten zusammenfallen, fast immer bestätigt. Freilich gleichen sie den Manasse'schen Fällen nicht völlig, aber die Differenz bezieht sich im Wesentlichen nur auf das Verhältniss, in dem die glatte Musculatur und das Fettgewebe der Menge nach zu einander stehen. In Manasse's Fällen stellt die glatte Musculatur die Hauptmasse vor, neben welcher sich nur einzelne Inseln von Fettgewebe befinden. Ich habe dagegen meist solche Tumoren beobachtet, wo zwischen den Fettgewebszellen nur vereinzelt glatte Muskelzellen oder kleine Züge von solchen vorkommen. In grösserer Menge findet sich allerdings die glatte Musculatur in den mit Sarcom verbundenen Tumoren. Für die Frage nach der Entstehung der Lipome sind entschieden Lubarsch's und meine Beobachtungen wichtiger als die von

Manasse. Gegen ihn hätte man immer noch einwenden können, dass es sich hier um besonders geartete, selten vorkommende Neubildungen handelt, welche mit den ächten Lipomen nicht ohne Weiteres etwas zu thun haben. Unsere Untersuchungen haben nun aber gezeigt, dass auch in solchen Neubildungen, welche fast nur aus Fettgewebe bestehen und nach ihrem grobanatomischen Verhalten ohne Weiteres als Nierenlipome bezeichnet werden müssten, nahezu regelmässig glatte Musculatur vorkommt. Der weitere Befund des ebenfalls regelmässigen Vorkommens glatter Musculatur in den Liposarcomen der Niere giebt erst den Beweis, dass alle diese Neubildungen, Lipome, Lipomyome und Lipomyosarcome, genetisch zusammengehören; zwischen diesen Neubildungen besteht eben kein principieller, sondern nur ein gradueller Unterschied. Es kommt eben darauf an, wie viel von den eng zusammengehörigen Geweben der Fett- und Bindegewebskapsel in die Niere verlagert wird, und unser Fall VII zeigt, dass dieses Verhältniss an ein- und derselben Niere an verschiedenen Stellen verschieden sein kann. Enthielt doch der grösste der hier vorhandenen Tumoren nur Muskel- und Sarcomgewebe, während dagegen in benachbarten Neubildungen Fettgewebe daneben vorhanden war. Auch in unserem Fall II konnten ja im fast intacten Nierengewebe kleinere Stränge glatter Musculatur nachgewiesen werden, welche in keinem Zusammenhang mehr mit den Geschwulstknoten standen, also vielleicht als solche Partien angesehen werden müssen, wo ausschliesslich glatte Musculatur verlagert war und eine Neubildung aus ihnen eben erst beginnen sollte, sich zu entwickeln. Wenn wir auf das Vorkommen der glatten Musculatur in den Lipomen der Niere einen so entscheidenden Werth für ihre Histogenese legen, so thun wir das natürlich nur unter der Voraussetzung, dass in der Nierensubstanz selbst normalerweise keine glatte Musculatur vorkommt, abgesehen von den glatten Muskelzellen der Blutgefässe. Es wird das ja übereinstimmend von allen Histologen angegeben und unser oben notirter Befund des Vorkommens glatter Muskelstränge in sonst normalen Nierenpartien ist eben eine Abnormität. Da nun aber in der Albuginea der Niere ein Netz glatter Muskelzellen sich findet, so liegt es am nächsten, die in den Lipomen und lipomatösen Mischgeschwülsten vorkom-

mende glatte Musculatur von ihr abzuleiten und somit anzunehmen, dass Fett-, Binde- und Muskelgewebe durch eine Verlagerung in die Nierensubstanz hineingelangen. Ausser diesen Wahrscheinlichkeitsgründen haben wir auch positive Beweise dafür, dass eine Verlagerung von Fettgewebe an die Nierenoberfläche vorkommt. Schon Manasse spricht davon, dass man nicht selten Fettgewebsläppchen unterhalb der Albuginea an der Nierenoberfläche findet. Lubarsch, nach mündlicher Mittheilung, hat in letzter Zeit 2 Fälle beobachtet, wo an der Oberfläche der Nieren Fettläppchen gelegen waren, welche schon beim Abspülen sich ablösten. In einem anderen Fall haftete das Fettgewebe der Nierenoberfläche fester an und es war deutlich nachweisbar, wie es durch die Bindegewebskapsel an die Nierenoberfläche durchgewuchert war, so dass nach Ablösung des Ganzen eine schlitzförmige Oeffnung in der Albuginea erkannt wurde. Wir werden deshalb auf Grund unserer Befunde berechtigt sein, im Anschluss an Selter, Lubarsch und Manasse den Satz aufzustellen, dass die ächten Lipome der Niere durch eine Verlagerung von Fettgewebe in die Nierensubstanz hinein entstehen. Die Frage, wann eine solche Verlagerung stattgefunden hat, will ich erst nachher, wenn ich auf die Besprechung der lipomatösen Mischgeschwülste eingehe, behandeln.

Ad II.

Die Aehnlichkeit der lipomatösen Mischgeschwülste mit den Lipomen ist unverkennbar. Sie besteht nicht nur darin, dass die lipomatösen Stellen der Mischgeschwülste denselben Bau wie die Lipome haben, sondern erstreckt sich auch auf den Sitz der Tumoren und ihr Verhalten zur Nierensubstanz, insofern auch die Mischgeschwülste eine scharfe Begrenzung zeigen, welche dadurch nicht leidet, dass sich manchmal kleine Sarcomstränge in das Nierengewebe eindrängen und sich auch darin kund giebt, dass innerhalb der Tumoren keine Nierenbestandtheile gefunden werden. Wir müssen daher daran denken, derartige Mischgeschwülste den Lipomen auch betreffs ihrer Herkunft an die Seite zu stellen und dies um so mehr, als wir alle Zwischenstufen finden von Tumoren, die neben Fettgewebe nur spärlich Sarcomtheile enthalten, bis zu fast reinen und

reinen Sarcomen, bezw. Myosarcomen. Auch darin stimmen die lipomatösen Mischgeschwülste mit den reinen Lipomen überein, dass sie nicht scharf abgekapselt sind. Nur einmal in Fall II habe ich einen bindegewebigen Strang wahrgenommen, der den Tumor gewissermaassen gegen das Nierengewebe abgrenzte. Aber auch bei diesem Befund ist es noch sehr zweifelhaft, ob es sich um eine wirkliche Kapselbildung, d. h. eine durch Reaction des Nierenbindegewebes hervorgebrachte Bindegewebsneubildung handelt; vielmehr spricht das Vorkommen zahlreicher glatter Muskelzellen innerhalb dieses Bindegewebsbündels dafür, dass man es mit einem verlagerten Stückchen Albuginea zu thun hat, welches die sarcomatöse Umwandlung nicht eingegangen ist.

Eine Entstehung der lipomatösen Mischgeschwülste aus präformirten Nierengewebsbestandtheilen kann nicht in Frage kommen, da, wie hier unnöthig näher aus einander zu setzen, eine Metaplasie von Nierengewebe in Fettgewebe und glatte Musculatur undenkbar erscheint; nur den sarcomatösen Antheil der Geschwulst könnte man aus dem präformirten Nierenbindegewebe ableiten, würde dann aber die innige Vermischung sämmtlicher Gewebsarten kaum erklären können. Ueberhaupt ist ja die grosse Neigung, welche diese Geschwülste zur sarcomatösen Umwandlung besitzen, auffällig. Sind doch thatsächlich alle bisher bekannt gewordenen Fälle von Lipomyomen sarcomatös entartet oder wenigstens in einer derartigen Umwandlung begriffen. In dieser Hinsicht ist es auch von besonderem Interesse, meine Fälle mit den Manasse'schen zu vergleichen. Die Geschwülste dieses Autors bestehen nach seiner Beschreibung hauptsächlich aus Bündeln glatter Muskelzellen, zwischen denen zerstreut kleine Inseln von richtigem Fettgewebe liegen und bei dem einen Fall auch Bindegewebszellen von mannichfacher Form und Riesenzellen, bieten also in Anbetracht dessen, dass die Menge der einzelnen Gewebsarten auch in meinen Fällen unter sich sehr schwankt, keine wesentlichen Abweichungen von diesen dar, sondern geben nur weitere Beispiele für die Mannichfaltigkeit derartiger Tumoren, die trotzdem eng zusammen gehören. Da wir so allgemein bei den Lipomyonen sarcomatöse Entartung sehen, so würde auch hier wie bei den Uterusmyomen

(von Kahlden, Williams, Pick) die Frage discutirt werden können, ob nicht die glatten Muskelzellen selbst sich in Sarcomzellen umwandeln und es würde keine Schwierigkeiten machen, aus unseren oben geschilderten Befunden die zahlreichsten Uebergangsbilder zwischen Muskel- und Sarcomzellen nachzuweisen. Trotzdem soll das hier nicht versucht werden, weil viele Uebergangsbilder trügerischer Natur sind und bei der zweiffellosen Thatsache der Verlagerung von bindegewebigen Bestandtheilen neben Fett- und Muskelgewebe die Möglichkeit, dass die sarcomatösen Partien von jenen bindegewebigen Theilen abstammen, niemals ausgeschlossen werden kann. Ja, es kann gar nicht geleugnet werden, dass unser oben erwähnter Befund im Fall II, wo an der Grenze des Tumors mit glatten Muskelzellen durchsetzte Bindegewebsbündel gefunden wurden, dafür spricht, dass die sarcomatösen Stellen des Myosarcoms aus gleichzeitig mit den Muskelzellen verlagerten Bindegewebszellen entstanden sind.

Wir müssen also auch für die lipomatösen Mischgeschwülste annehmen, dass sie einer Verlagerung von Fettkapselstückchen, durch die auch Theile der fibrösen Kapsel mit in die Niere gelangten, ihre Entstehung verdanken, sei es nun, dass eine derartige Verlagerung allein stattgefunden hat oder, wie Grawitz meint, mit Nebennierenkeimen zusammen, wofür aber meine Fälle von Mischgeschwülsten keine Anhaltspunkte bieten.

Wir kommen nun auf die Frage zurück, wann und wie eine Verlagerung von Fettkapseltheilen, auf welche wir die Bildung der lipomatösen Geschwülste zurückführen, stattgefunden hat. Es kommen ja a priori 2 Möglichkeiten in Betracht, entweder hat die Verlagerung in embryonalem oder in postembryonalem Zustand stattgefunden. Selter, welcher ebenfalls eine Entstehung der Lipome aus verlagerten Fettgewebstheilen annimmt, hat sich in der Beziehung sehr reservirt ausgesprochen, scheint aber beide Möglichkeiten gleichmässig zuzulassen. Manasse gedenkt der ersteren Möglichkeit kaum. Er erläutert seine Ansicht betreffs des Einwachsens von Kapselfettgewebe dahin, dass er die beiden Möglichkeiten aufstellt, dass entweder eine primäre active Wucherung des Fettgewebes oder eine durch circumscripte, narbige Schrumpfung der Nierenrinde hervorge-

rufene Einziehung und spätere Wucherung des Fettgewebes vorläge. Für einen embryonalen Ursprung hat sich dagegen Lubarsch ausgesprochen, indem er meint, dass hierfür „ausser der Topographie und dem Bau noch die relativ häufige Combination mit Leiomyomen, die Neigung zur sarcomatösen Entartung und der auffallend hohe Glykogengehalt“ spräche. Es ist nicht zu leugnen, dass die von Lubarsch angeführten Gründe keine scharfen Beweise darstellen, sondern von mehr subjectiver Beweiskraft sind, namentlich kann man in der Combination mit Leiomyomen, sowie in dem häufigen Vorkommen sarcomatöser Entartung keinen entscheidenden Grund für eine embryonale Anlage der Tumoren erblicken. Denn es wird selbst bei den Nierensarcomen keineswegs von allen Autoren angenommen, dass sie nur durch eine embryonale Gewebsverlagerung entstehen können. Wenn wir namentlich die Ribbert'schen Theorien über die Entstehung der Geschwülste berücksichtigen, so würde ja der Schwerpunkt auf die Gewebsverlagerung zu verlegen sein, während es im Allgemeinen gleichgültig wäre, ob die Verlagerung im embryonalen oder im postembryonalen Leben stattgefunden hat. Freilich besitzen wir keineswegs viele sichere Beispiele dafür, dass durch eine postembryonale Verlagerung von Gewebsbestandtheilen Geschwülste und vor Allem auch bösartige Geschwülste sich entwickeln können und es ist gar nicht zu leugnen, dass für die überwältigende Mehrheit aller complicirter gebauten Neubildungen (Mischgeschwülste) eine congenitale Anlage nachgewiesen ist. Wie sehr sich gerade in den letzten Jahren die Beispiele hierfür gemehrt haben, das hier näher auszuführen, erscheint unnütz. Aber es sei doch besonders darauf hingewiesen, dass durch die so eingehenden Untersuchungen v. Recklinghausen's selbst für die Myome und Adenomyome des Uterus eine congenitale Anlage sichergestellt ist.

Beachtenswerth scheint mir auch der Befund von Glykogen zu sein. Langhans und Askanazy haben zuerst darauf aufmerksam gemacht, dass häufig an embryonale Keime sich anschliessende Geschwülste besonders reich an Glykogen seien. Lubarsch hat diese Thatsache bestätigt und hat direct ausgesprochen, dass, wenn man von Tumoren absähe, die von glykogenhaltigen Epithelien ausgingen, man den Befund grosser Mengen Gly-

kogen als einen Hinweis auf embryonalen Ursprung annehmen könnte. Aber auch dieser Punkt ist noch nicht voll beweisend, weil bei manchen Neubildungen mit reichlichem Glykogengehalt eine congenitale Anlage nur supponirt und nicht sicher bewiesen ist. Wenn wir somit bei dem Suchen nach Gründen für eine congenitale Anlage keine ganz stringenten Beweise finden können, so müssen wir auf der anderen Seite fragen, was für Anhaltspunkte denn für eine postembryonale Gewebsverlagerung sprechen. Da sieht es denn freilich noch viel schlimmer aus und irgend welche andere Gründe, als dass thatsächlich auch postembryonale Gewebsverlagerungen vorkommen können, sind nicht aufzufinden. Dass etwa eine Art compensatorischer Fettgewebswucherung nach Nierenschrumpfung den Anstoss zu der Verlagerung von Fettgewebe und Albuginea gäbe, dafür liegen nicht die geringsten Anhaltspunkte vor, denn in keinem unserer Fälle bestand etwa eine primäre Schrumpfung der Niere. Eben so wenig liegen für die Annahme einer primären Fettgewebswucherung im Sinne Manasse's, etwa bei allgemeiner Lipomatose, ausreichend Gründe vor; denn unsere Tumoren wurden auch bei durchaus fettarmen Personen gefunden. Wägen wir demnach alle in Betracht kommenden Gründe vorsichtig ab, so kommen wir zu dem Schlusse, dass die Entstehung der Lipome und lipomatösen Mischgeschwülste aus embryonal verlagerten Theilen der Fett- und Bindegewebskapsel die weitaus wahrscheinlichste Hypothese ist. Ausdrücklich möchten wir uns aber dagegen verwahren, in dieser embryonalen Verlagerung die einzige Ursache der Geschwulstbildung zu sehen, und wir haben deswegen schon oben von einer congenitalen Anlage der Neubildungen gesprochen. Gerade unsere Untersuchungen zeigen wieder, dass noch etwas Besonderes dazukommen muss, wenn es zu einer irgendwie nennenswerthen und besonders auch bösartigen Geschwulstbildung kommen soll. Auch in den kleinen Lipomen älterer Individuen ist glatte Musculatur und Bindegewebe neben dem Fettgewebe vorhanden und doch kommt es nur verhältnissmässig selten zur Ausbildung von Lipomyosarcomen. Was dann eben schliesslich den Anstoss zu der excessiven Wucherung der embryonalen Keime im extrauterinen Leben giebt, das entzieht sich vorläufig vollständig unserer Beurtheilung.

Wir können die Resultate unserer Untersuchungen daher folgendermaassen zusammenfassen:

1. Die ächten Lipome der Niere sind meistens Mischgeschwülste, indem auch in den scheinbar reinen Lipomen fast regelmässig glatte Musculatur gefunden wird.

2. Die Entstehung dieser Neubildungen ist auf eine Verlagerung von Theilen der Fett- und Bindegewebskapsel der Niere zurückzuführen. In Ausnahmefällen kann auch bei der Verlagerung von Nebennierenkeimen Fettgewebe mit verlagert werden und durch allmähliches Ueberwuchern zur Lipombildung führen.

3. Diese Verlagerung ist höchstwahrscheinlich im embryonalen Leben zu Stande gekommen.

4. Die Lipomyome, Lipomyosarcome und reinen Leiomyome der Niere sind auf eine gleiche Entstehungsweise zurück zu führen.

Zum Schlusse möchte ich mir gestatten, Herrn Professor Dr. Lubarsch, der mir die Anregung zu dieser Arbeit gegeben, mir das von ihm gesammelte Material dazu zur Verfügung gestellt und mich bei der Anfertigung bereitwilligst unterstützt hat, meinen ehrerbietigsten Dank auszusprechen.

Literatur.

1. Alsberg, Multiple Lipome der Niere. Verhandl. des 21. Congresses der Deutschen Gesellschaft f. Chirurgie. Sitzung vom 9. Juni 1892.
2. Askanazy, Die bösartigen Geschwülste der in der Niere eingeschlossenen Nebennierenkeime. Ziegler's Beiträge. Bd. 14. S. 33.
3. Beer, Bindesubstanz der menschlichen Niere. 1859. S. 68 u. ff.
4. Beneke, Ziegler's Beiträge. Bd. 9. S. 474 ff.
5. Ebstein, Ziemssen's Handb. Bd. IX. 2. S. 88. 1875.
6. Grawitz, Langenbeck's Archiv. Bd. 30. S. 833.
7. Grawitz, Die sogenannten Lipome der Niere. Dieses Archiv. Bd. 39. S. 39.
8. v. Kahlden, Ueber das Sarcom des Uterus. Ziegler's Beiträge. Bd. 14.
9. Klebs, Handbuch der pathologischen Anatomie. 1876. 1. Bd. 2. Abth. S. 668.
10. Lacrampe-Loustan, Thèse de Paris. 1881.
11. Langhans, Dieses Archiv. Bd. 120.

12. Lubarsch, Hyperplasie und Geschwülste. Ergebnisse der allgem. Pathologie. Abh. II. 1895.
13. Lubarsch, Beiträge zur Histologie der von Nebennierenkeimen ausgehenden Nierengeschwülste. Dieses Archiv. Bd. 135. S. 149.
14. Manasse, Zur Histologie und Histogenese der primären Nieren geschwülste. Dieses Archiv. Bd. 143.
15. Perls-Neelsen, Lehrbuch der allgemeinen Pathologie. 2. Aufl. 1886. S. 258.
16. Pick, L., Zur Histogenese und Classification der Gebärmuttersarcome. Archiv für Gyn. Bd. 48. Hft 1. Sonderabdruck.
17. Rayer, Traité des maladies des reins. Paris 1841. T. 3. p. 616.
18. v. Recklinghausen, Ueber Adenocysten der Uterustumoren und Ueberreste des Wolf'schen Organs. Sitzung des med.-naturwissenschaftlichen Vereins in Strassburg. 19. März 1893. Deutsche med. Wochenschr. 1893. S. 825.
19. Ribbert, Ueber die Entstehung der Geschwülste. Deutsche med. Wochenschr. 1895. No. 1—4.
20. Rikards, Brit. med. Journ. 1883. T. II. p. 2.
21. Rokitansky, Lehrbuch der pathologischen Anatomie. 3. Heft. Bd. 3. S. 335.
22. Selter, Ueber einige seltene heteroplastische Lipombildungen. Dieses Archiv. Bd. 134. S. 199.
23. Ulrich, Anatomische Untersuchungen über ganz und partiell verlagerte und accessorische Nebennieren, über die sogen. ächten Lipome der Niere und über die Frage der von der Nebenniere abgeleiteten Nierengeschwülste. Ziegler's Beiträge. Bd. XVII.
24. Virchow, Krankhafte Geschwülste. Bd. I. S. 231 u. ff.
25. Williams, W., Beiträge zur Histologie und Histogenese des Uteruscarcinoms. Zeitschr. für Heilkunde. Bd. 15. S. 141.

Erklärung der Abbildungen.

Taf. VI. Fig. 4—6.

Fig. 4. Schnitt durch ein reines Lipom (Fall I). Fg Fettgewebe. GM glatte Musculatur. Ng Nierengewebe. Bg Bindegewebe. Vergrösserung Zeiss A, Oc. 3.

Fig. 5. Schnitt durch eine Struma suprarenalis aberrans der Niere. Nng Nebennierengewebe. Fg Fettgewebe. Vergrösserung Zeiss C, Oc. 3.

Fig. 6. Schnitt durch eine lipomatöse Partie eines Lipoleiomyosarcoms (Fall VI). Fg Fettgewebe. Bg Bindegewebe. GM glatte Musculatur. Vergrösserung wie in Fig. 5.

XII.

Zur Morphologie des Blutes und der Lymphe.

Von Dr. Eugen Botkin
aus St. Petersburg.

(Hierzu Taf. VII.)

„Dabei versteht es sich aber wohl von selbst, dass in der Regel die morphologischen (anatomischen) Dyskrasien nicht ohne chemische Dyskrasie verlaufen und umgekehrt."
R. Virchow (Cellularpathologie).

Bei meinen Untersuchungen über die Leukocytolyse[1]) habe ich schon auf den Unterschied in dem Gange der Auflösung von multinucleären Leukocyten und Lymphocyten im Blutplasma aufmerksam gemacht und betont, dass bei der grossen Schnelligkeit, mit der dieser Vorgang in manchem Blute — namentlich in dem der an fibrinöser Pneumonie Erkrankten — stattfindet, die Lymphocyten doch stets langsamer, als die multinucleären Leukocyten, sich auflösen und eine längere Zeit ihre Form erhalten, wobei ihre Granulation sparsamer und glänzender wird und ihr Protoplasma sowohl, wie der Kern, in der Färbungsfähigkeit einbüssen.

Ich verwies auch auf meine früheren Untersuchungen über die Löslichkeit der weissen Blutkörperchen in Peptonlösungen[2]), wo ich auch das Aufquellen der Lymphocyten während der Auflösung beschrieben hatte. Um genauer diese Vorgänge studiren zu können, wollte ich Untersuchungen an der Lymphe anstellen.

Die Gelegenheit dazu bekam ich im Physiologischen Laboratorium der Berliner Thierärztlichen Hochschule und es ist nicht nur für die ausserordentliche Liebenswürdigkeit des Herrn Prof. H. Munk, dass ich ihm hier meinen wärmsten

[1]) Dieses Archiv. Bd. 141. 1895.
[2]) Ebendaselbst. Bd. 137. 1894.

Dank auszusprechen mich verpflichtet fühle. Die herzliche Theilnahme des Herrn Prof. H. Munk an meiner Arbeit und sein freundlichstes Entgegenkommen bei derselben machen mir aus dieser Pflicht der Danksagung eine Freude.

Das sämmtliche Lymphmaterial verdanke ich dem Assistenten des Laboratoriums, Herrn Dr. Cohnstein, der für verschiedene Versuche die Operation der Blosslegung des Ductus thoracicus (an Hunden) und der Abführung des Lymph-, bezw. Chylusstromes in der üblichen Weise ausführte. Meine besondere Dankbarkeit dem Herrn Dr. Cohnstein schon für diese grosse Hülfe allein auszusprechen, ist wohl selbstverständlich.

Diesmal war ich auch in der glücklichen Lage, die Untersuchungen bei Körpertemperatur (38°—39° C.) mit der Oel-Immersion (Zeiss, 2,0 mm, Apert. 1,30) durchzuführen, indem ich das ganze Mikroskop in einen Thermostaten — nach George H. F. Nutall — einstellte.

Dabei hat es sich herausgestellt, dass auch verschiedene Arten von Lymphocyten sich verschieden bei der Auflösung verhalten.

Die grösseren fingen sofort an, lebhaft in allen Richtungen Pseudopodien aus- und einzuziehen, wobei der Kern auch mitgezogen wurde [Lawdowsky[1])]. In ihrem schmalen Protoplasmasaum waren die schon mehrfach von mir beschriebenen, von J. Arnold[2]) an den Wanderzellen der Froschlymphe beobachteten und so treffend geschilderten Aenderungen der Körnigkeit (Zunahme der Grösse der Körnchen, ihres Glanzes und ihrer Blässe, Abnahme ihrer Zahl) zu sehen. Manchmal schien das Protoplasma eines Lymphocyten gänzlich zu zerfliessen und den Kern blosszulegen; wenn aber das Körperchen sich wieder zusammengezogen hatte, schien sein Protoplasmasaum entschieden schmäler geworden zu sein.

Die kleineren Lymphocyten dagegen fingen dieselbe amöboide Bewegungen erst nach 20 und 25 Minuten zu machen an, das heisst, dann, wenn sie allmählich, wie es leicht zu beob-

[1]) Dieses Archiv. Bd. 96. 1884.

[2]) Archiv für mikroskop. Anatomie. 1887.

achten war, von einer Grösse, die der der rothen Blutkörperchen ungefähr auf das Anderthalbfache nachstand, die letztere durch Aufquellen erreicht und sogar etwas überholt hatten. Zu derselben Zeit waren auch die Körnchen ihres Protoplasma mehr grob und glänzend geworden. Auch bei diesen kleineren Lymphocyten schien der Protoplasmasaum allmählich schmäler zu werden, nachdem ein spitziger pseudopodiumähnlicher Fortsatz desselben sich während der Beobachtung gänzlich aufgelöst hatte und die Peripherie des Körperchens auf der betreffenden Stelle wieder rund geworden war.

Bei dem weiteren Aufquellen erreichten die beiden Arten der Lymphocyten beinahe die doppelte Grösse der Erythrocyten; das Ausstrecken von Pseudopodien hörte allmählich auf und die Lymphocyten behielten die verschiedensten Formen — zackige, polygonale, birnen- oder bohnenförmige, manche auch mehr oder weniger runde; — in manchen war auch die Form des Kerns, der immer homogen erschien und scharf contourirt blieb, verunstaltet. Durch weiteres Erblassen wurden die beschriebenen Lymphocyten nach 50 Minuten der Beobachtung kaum bemerkbar, sie waren beinahe ganz verschwunden.

Um diesen Schwund der Lymphocyten und ihre Formveränderungen an fixirten und gefärbten Präparaten controliren und genauer untersuchen zu können, machte ich in der schon bei der Leukocytolyse beschriebenen Weise aus einer und derselben Lymphe (bezw. Chylus) Präparate, von denen die einen sofort, andere nach 5 oder 10 Minuten Zimmertemperatur-Einwirkung, auch nach 5 oder 10 Minuten Körpertemperatur-Einwirkung getrocknet und weiter in der für Blutpräparate üblichen Weise behandelt wurden. Obgleich die Lymphpräparate, wie ich mich überzeugt habe, sich auch mit Osmiumsäuredämpfen und mit Sublimat ganz gut fixiren lassen, habe ich stets die Ehrlich'sche Kupferplatte bevorzugt, da dieselbe das gleichzeitige Fixiren einer grossen Anzahl von Präparaten sehr bequem macht. Von den Färbungen habe ich, wie immer, die einfachste mit Eosinblau und nachträglich mit Methylen als die zweckmässigste angewendet, habe aber auch von jedem Tropfen ein Präparat einfach mit Methylenblau gefärbt.

Die erhaltenen Zahlen sind aber, in Bezug auf die gänz-

liche Auflösung der Lymphocyten nicht so klar und übereinstimmend, wie es bei der Leukocytolyse der Fall war.

Bekanntlich berechne ich die Zahl der gelösten farblosen Blutkörperchen aus den Schwankungen des Verhältnisses der rothen Blutkörperchen zu den weissen, indem ich die Zahl der ersteren als constant annehme. Dieses Verhältniss aber wurde in 6 Fällen aus 20 bei der Lymphe, bezw. beim Chylus, nicht — wie es bei der Leukocytolyse immer geschah — mit der Zeit grösser, sondern im Gegentheil geringer.

Man könnte hier vielleicht an eine Vermehrung der Lymphocyten, an die „Generatio metamorphotica quasi spontanea" von van Niessen[1]) denken, wenn ich die van Niessen'schen Versuche nicht schon wiederholt und etwas ausführlicher besprochen, hätte[2]). Hier möchte ich nur kurz wiederholen, dass van Niessen kaum von einer Vermehrung der menschlichen farblosen Blutzellen ausserhalb des Körpers bei Zimmertemperatur auf einem hohlen Objectträger sprechen würde, wenn er seine Beobachtungen an gefärbten Präparaten durch Zahlen controlirt hätte. — Eine Vermehrung der rothen Blutkörperchen habe ich ebenfalls nie finden können; im Gegentheil, ich sah dieselben in verschiedenartigste Gruppen zusammenschmelzen, später wieder in einzelne Kügelchen sich theilen, dann noch einmal zusammenbacken und allmählich sich auflösen. Die Abnahme des grossen Durchmessers der Erythrocyten mit der gleichzeitigen Umwandelung ihrer Form zu einer kugligen, die nach 4 bis 5 Tagen eintreten, sind ebenso gut nach den ältesten Untersuchungen von S. P. Botkin[3]), wie auch nach den neuesten von Hamburger[4]) damit zu erklären, dass zu dieser Zeit in dem kleinen Tropfen des Blutplasma schon eine gewisse Eindickung und chemische Aenderung des letzteren durch die Auflösung einer grossen Menge farbloser Blutkörperchen entstanden sein muss, und „man weiss wohl, dass unter gewissen Verhältnissen, z. B. bei Einwirkung von Harnstoff und manchen Salzen, die

[1]) Dieses Archiv. Bd. 141. 1895.

[2]) Ueber die „Generatio metam. quasi spont." von van Niessen. Botkin's Zeitschr. der Krankenhäuser. St. Petersburg 1895. (Russisch.)

[3]) Dieses Archiv. Bd. 20. 1861.

[4]) Ebendaselbst. Bd. 141. 1895.

rothen Blutkörperchen sich einschnüren und endlich in Stücke zerfallen oder einzelne, meist rundliche Stückchen (Körnchen) von sich abschnüren, allein diese Stückchen, welche noch G. Zimmermann als die ersten Anfänge neuer Blutkörperchen betrachtete, sind nichts Anderes, als Trümmer" [Virchow[1])].

Auch sehe ich in den zahlreichen Zeichnungen von van Niessen keine neugebildeten Zellen, erkenne aber viele Lösungs- und Untergangsformen derselben. Allerdings giebt auch der Verfasser nirgends einen Beweis dafür, weshalb die zusammenliegenden Zellen als Mutter- und Tochterzellen und nicht als zufällig benachbarte zu betrachten seien.

Wenn ich vielmehr eine Verminderung des Verhältnisses der rothen Blutkörperchen zu den farblosen in den Lymph-, bezw. Chyluspräparaten finde, die 5 oder 10 Minuten bei Zimmer- oder Körpertemperatur geblieben waren, so ziehe ich den Schluss daraus, dass in diesen Fällen die rothen Blutkörperchen sogar in einer grösseren Zahl, als die farblosen Lymphkörperchen, zerstört sind. Ich bin um so mehr zu diesem Schlusse berechtigt, als ich in den betreffenden Präparaten auch die zerstörten und theilweise aufgelösten rothen Blutkörperchen und Theile derselben oder freie Hämoglobinkügelchen in Massen finde, und diese Zerstörung der Erythrocyten mit Bildung von zusammengebackenen Gruppen und der genannten gefärbten Kügelchen sogar in einem frischen Chylustropfen im Thermostaten bei 39° C. zu beobachten Gelegenheit hatte. Es war nehmlich eben im Chylus zu beobachten (Tabelle No. 1 und No. 2, XI. Hund, die letzte Reihe), dass das Verhältniss der rothen Blutkörperchen zu den Lymphocyten, noch mehr zu den Chyluskörperchen, von 0,15 : 1 unter Einwirkung von 39° C. nach 5 Minuten bis auf 0,08 : 1, und nach 10 Minuten, wenn auch die farblosen Körperchen in grösserer Zahl gelöst sein konnten, bis auf 0,12 : 1 gefallen war.

In der Lymphe habe ich dieselbe Erscheinung in zwei Fällen wahrgenommen: in dem einen, wo das Verhältniss der Erythrozu den Lymphocyten von 2,0 : 1 bis 1,1 : 1 gefallen war, hatte das Präparat zufällig länger, als gewöhnlich, nehmlich 14 Mi-

[1]) Die Cellularpathologie. Berlin 1871. S. 193.

nuten bei Zimmertemperatur verweilt (Tabelle No. 2, XIII. Hund); in dem anderen war dasselbe Verhältniss geringer geworden nach Einwirkung der Zimmertemperatur während 5 und 10 Minuten und nach Einwirkung der Körpertemperatur während 10 Minuten (Tabelle No. 1 und No. 2, XII. Hund). Allerdings kann diese letztere Lymphe auch nicht ganz normal gewesen sein, weil ihr Gehalt an rothen Blutkörperchen ganz ungewöhnlich reich, das Verhältniss derselben zu den Lymphocyten nehmlich 131,4 : 1 war. Eine so starke Beimengung von rothen Blutkörperchen zur Lymphe habe ich nur dies einzige Mal unter sämmtlichen 12 untersuchten Fällen (darunter ein Mal Chylus) bei 27 angestellten Zählungen gefunden. Zwar habe ich noch in einer scheinbar normalen Lymphe ein Verhältniss der rothen Blutkörperchen zu den farblosen von 79,1 : 1 und noch in einem Falle von 50,0 : 1 gesehen.

Diese drei Fälle haben auch die Mittelzahl für das in Frage kommende Verhältniss in der Lymphe auf 22,4 erhoben; wenn wir dagegen von denselben absehen, so finden wir als Mittelzahl für dasselbe Verhältniss in den übrigen neun Fällen nur 1 : 1 (Minimum — ein Mal — 0,02 : 1, als Mittelzahl von vier Zählungen bei dem V. Hunde, und Maximum — auch nur ein Mal — 3,5 : 1, als Mittelzahl von drei Zählungen bei dem VI. Hunde)[1]).

Die Zerstörung und Auflösung der rothen Blutkörperchen in der Lymphe, bezw. im Chylus, ist wohl auch dafür verantwortlich zu machen, dass das Verhältniss derselben zu den farblosen Zellen, wenn es nach Einwirkung von Zimmer- oder Körpertemperatur auch steigt, für die gelösten Lymphocyten sehr unregelmässige und nicht gut vergleichbare Zahlen giebt. So berechnen wir in einem Falle (Tabelle No. 1 und No. 2, VI. Hund), wo nach 5 Minuten Einwirkung einer Zimmertemperatur von 66,7 pCt. und nach 10 Minuten unter denselben Bedingungen 76,8 pCt. farbloser Zellen zu Grunde ge-

[1]) Sämmtliche Hunde blieben 36 bis 48, einmal 72 Stunden vor dem Versuche nüchtern, nur der XI. Hund war am Morgen des Versuchstages mit 1 Pfund Schweineschmalz mit Fleisch gefüttert worden. Vor der Operation bekam jeder Hund 0,15 Morphii mur. pro kg unter die Haut eingespritzt; die weitere Narkose wurde mit Aether ausgeführt.

gangen sein müssen, dass nach 5 und 10 Minuten Einwirkung der Körpertemperatur eine geringere, die gleiche Zahl 44,5 pCt. für die aufgelösten farblosen Zellen sich ergiebt, während in einem anderen Falle (Tabelle No. 1, XIII. Hund) nach 5 Minuten Einwirkung von Zimmertemperatur nur 16,7 pCt. farbloser Zellen gelöst sein müssen, nach 5 Minuten Körpertemperatur aber 67,8 pCt.

Diese Verschiedenheit der betreffenden Zahlen ist auch aus den nachstehenden Tabellen ersichtlich:

Tabelle No. 1.

Lymphe	Sofort getrocknet	Nach 5 Min. Zimmer-temp. getrocknet	Zu Grunde gegangen pCt.	Nach 5 Min. Körper-temp. getrocknet	Zu Grunde gegangen pCt.
III. Hund	63,6 : 1	—	—	100,0 : 1	33,4
III. -	57,1 : 1	—	—	89,9 : 1	33,4
VI. -	0,33 : 1	1,0 : 1	66,7	0,6 : 1	44,5
XII. -	131,4 : 1	120,5 : 1	—	160,0 : 1	16,7
XIII. -	1,5 : 1	1,9 : 1	16,7	4,7 : 1	67,8
XI. - (Chylus)	0,15 : 1	0,25 : 1	37,5	0,08 : 1	—

Tabelle No. 2.

Lymphe	Sofort getrocknet	Nach 10 Min. Zimmer-temp. getrocknet	Zu Grunde gegangen pCt.	Nach 10 Min. Körper-temp. getrocknet	Zu Grunde gegangen pCt.
III. Hund	63,6 : 1	—	—	106,5 : 1	37,5
III. -	57,1 : 1	—	—	87,0 : 1	33,4
VI. -	0,33 : 1	1,44 : 1	76,8	0,6 : 1	44,5
XII. -	131,4 : 1	115,5 : 1	—	109,3 : 1	—
XIII. -	2,0 : 1	1,1 : 1 [1])	—	3,9 : 1	47,4
XI. - (Chylus)	0,15 : 1	0,18 : 1	16,7	0,12 : 1	—

Ein anderes Kennzeichen für den Gang der Auflösung farbloser körperlicher Elemente in der Lymphe sind die Lösungsformen derselben. Diese Lösungsformen habe ich in jedem Trockenpräparate der Lymphe — bezw. des Chylus — bei der Feststellung des procentischen Gehalts der verschiedenen Formen von farblosen Formelementen stets mitgezählt.

[1]) Das Präparat verblieb bei Zimmertemperatur 14 Minuten.

Von letzteren zählte ich in jedem Lymph-, bezw. Chylus-Tropfen 500, wenn so viele vorhanden waren, und bediente mich dazu der sehr bequemen Methode Usskoff's[1]): man stellt nehmlich so viele Gefässe vor sich, als man Arten von Formelementen unterscheiden will (für die Lymphe genügten drei, da multinucleäre Körperchen, einkernige Lymphocyten und Lösungsformen die Morphologie derselben vorläufig erschöpften) und jedes Mal, wenn man im Präparate — welches durch einen verschiebbaren Objecttisch oder, wie ich es zu thun pflegte, ohne denselben, aber mit aller Vorsicht, um nicht zwei Mal auf derselben Stelle zu zählen, verschoben wird — ein farbloses Körperchen sieht, wirft man in das der betreffenden Form entsprechende Gefäss eine von den genau abgezählten (500—1000, je nachdem) Erbsen hinein.

Die Zahlen, die ich dabei bekommen habe, zeigen ganz unzweideutig, dass die Lösungsformen der farblosen Formelemente in jedem Lymph-, bezw. Chylustropfen unter Einwirkung von Zimmer- oder Körpertemperatur stets schon in 5 Minuten zunehmen, auch dann, wenn das Verhältniss der rothen Blutkörperchen zu den Lymphocyten sogar geringer geworden ist. Tabelle No. 3 erläutert diesen Befund:

Tabelle No. 3.

Lösungsformen in pCt.	III. Hund Lymphe	III. Hund Lymphe	VI. Hund Lymphe	IX. Hund Lymphe	XI. Hund Chylus	XII. Hund Lymphe	XIII. Hund Lymphe	XIII. Hund Lymphe
Sofort getrocknet	7,0	4,4	6,6	2,4	7,2	12,0	4,0	1,2
Nach 5 Min. Zimmertemp. getrocknet	—	—	23,0	7,6	32,2	20,0	—	19,3
Nach 10 Min. Zimmertemp. getrocknet	—	—	25,8	9,6	19,6	30,8	17,2	—
Nach 5 Min. Körpertemp. getrocknet	37,6	31,0	19,4	18,8	50,6	41,8	—	46,8
Nach 10 Min. Körpertemp. getrocknet	19,8	17,8	31,4	50,2	44,2	43,4	54,5	—

Zwar können wir in dieser Tabelle kein constantes Gesetz für die Vermehrung der Lösungsformen ausfinden, etwa dass die letzteren — wie es in der normalen Lymphe des IX. und des XII. Hundes der Fall war — in dem Präparate, das nach 10 Minuten Einwirkung von Zimmertemperatur getrocknet worden ist,

[1]) Blut, als Gewebe. St. Petersburg 1890. (Russisch.)

in grösserer Anzahl vorhanden sind, als in demjenigen, welches nur 5 Minuten bei Zimmertemperatur verblieb, und in demjenigen, welches nach 5 Minuten Körpertemperatur-Einwirkung getrocknet worden ist, in noch grösserer, als nach 10 Minuten Zimmertemperatur u. s. w. Weder kann man behaupten, dass, je länger ein Präparat einer gewissen Temperatur ausgesetzt bleibt, es desto reicher an Lösungsformen wird, denn eben dadurch scheint der Chylustropfen sich von der normalen Lymphe zu unterscheiden, dass in den Chyluspräparaten, welche 10 Minuten bei Zimmer- oder Körpertemperatur geblieben waren, die Zahl der Lösungsformen geringer war, als in denjenigen, welche 5 Minuten denselben Temperaturen ausgesetzt waren, was auf ein gänzliches Auflösen einer grösseren Anzahl von farblosen Körperchen in solchen Fällen hinweisen muss (dasselbe auch beim VI. Hunde nach 5 Minuten Körpertemperatur-Einwirkung). Es ist auch auffallend, dass der Chylus darin mit der Lymphe des III. Hundes übereinstimmt, dem 2 Stunden 13 Minuten (erste Colonne) und 2 Stunden 47 Minuten (zweite Colonne) vor der Untersuchung etwa 0,4 Pepton pro kg intravenös injicirt worden war.

Es wäre kaum nöthig, mich darüber ausführlich auszusprechen, was ich eigentlich unter „Lösungsformen" verstehe, da ich schon viele Formveränderungen, welche die farblosen Blutkörperchen bei ihrer Auflösung im Blutplasma erleiden, in meiner früheren Abhandlung über die Leukocytolyse beschrieben habe, wenn nicht andere Autoren dieselben Formen anders und verschieden nennen würden. So sprechen Usskoff (a. a. O.) und Engel[1]) von „zerfallenden" und „zerfallenen" Leuko- und Lymphocyten; Klein[2]) beschreibt neutrophile und eosinophile „Leukocytenschatten", und Gumprecht[3]) hält auf dem Congress für Innere Medicin (am 10. April 1896 in Wiesbaden) einen Vortrag „über Leukocyten-Degeneration im leukämischen Blute".

Im Anschluss an diesen Vortrag, den ich recht warm begrüssen zu können mich freute, habe ich bei der Discussion den Vorschlag gemacht, die Gumprecht'schen Degenerationsformen

[1]) Dieses Archiv. Bd. 135. 1894.

[2]) Sammlung klinischer Vorträge, begr. v. Volkmann. No. 87. 1893.

[3]) Vereins-Beilage No. 13 der Deutschen med. Wochenschr. 1896.

mit dem Namen von Lösungsformen zu belegen, da die ersteren mit den letzteren identisch sind. Es ist auch keine Kleinigkeit, die mich bestimmt, auf der Benennung der betreffenden Formen zu bestehen. Es lässt sich nicht leugnen, dass der Ausdruck „Schatten", wenn auch sehr billig, doch der Sache nicht entsprechend ist, da wir die Zellen noch selbst vor uns haben; „das Aussehen der Zellen ist" zwar „verändert, es fehlt die bestimmte äussere Begrenzung, man meint sie seien zerflossen", wie es schon Max Schultze[1]), der erste, der die menschlichen Blutkörperchen auf einem heizbaren Objecttisch untersucht hat, beschreibt, aber wirkliche Schatten sind es doch nicht. Ebenso wenig ist hier das Wort „Degeneration" am Platz, weil „die Degenerationen nicht als postmortale Leichenerscheinungen angesehen werden können", und „es unterliegt keinem Zweifel, dass eine degenerirte Zelle bei gewissen Umständen zur Norm zurückkehren kann" (Lukjanow[2]). Das können aber die uns interessirenden Formen nicht, diese sind allerdings schon abgestorbene Zellen. Als zerfallene oder zerfallende dürften sie wohl bezeichnet werden, aber dieser Ausdruck ist zu breit und unbestimmt. Da aber die „Leukocytolyse", die thatsächliche Auflösung der farblosen Formelemente im Blut- und Lymphplasma bewiesen ist, so müssen wir auch die dabei entstehenden Formen derselben Lösungsformen nennen. Damit werden wir auch Anderen gegenüber mehr verständlich sein, wir bleiben selber mehr im Klaren und können, indem wir die Gesetze der Lösung heranziehen, für manche Erscheinung eine einfache Erklärung finden.

Der ausschliessliche Reichthum der Lymphe an jungen, am meisten lebensfähigen farblosen Formelementen hat mir die Möglichkeit gegeben, die verschiedenen Stufen der Auflösung derselben im Lymphplasma genauer zu studiren und die verschiedenen Uebergänge der einen Lösungsform in die andere zu constatiren. Dabei hat es sich erwiesen, dass es nicht eine streng definirte Scala für den Auflösungsprozess giebt, sondern

[1]) Archiv für mikroskop. Anatomie. Bd. I. 1865. S. 23.

[2]) Grundzüge der allgemeinen Pathologie der Zelle. Warschau 1890. (Russisch.)

dass er vier ganz charakteristische Möglichkeiten darbietet. Die erste, welche sehr leicht in einem frischen Tropfen Blut oder Lymphe zu beobachten ist, weil sie schon bald eintritt, ist diejenige, wenn das ganze Körperchen, ohne seine Form viel zu ändern, anfzuquellen anfängt und gleichzeitig der aufgequollene Kern Formveränderungen erleidet. Letzterer scheint nehmlich ebenso im Protoplasma der Zelle zu zerfliessen, wie es das Protoplasma selbst in den an ihm reicheren Leukocyten im Blutplasma thut. Das bestätigen auch die gefärbten Präparate, wovon uns der Vergleich des aufgequollenen Lymphkörperchens No. 50 mit dem in Auflösung begriffenen neutrophilen Leukocyten No. 74 auf der Tafel überzeugen kann. Leider sind diese zerfliessenden Formen ungemein schwer wiederzugeben, da die von Usskoff mit Recht betonte Schwierigkeit, das Bild, das wir beim durchgehenden Lichte sehen, beim durchfallenden abzuzeichnen, in diesem Falle, wo wir so ausserordentlich feine Uebergänge und so zarte eigenartige Figuren haben, einen sehr hohen Grad erreicht. Ich habe trotzdem versucht, so gut wie es mir nur möglich war, das, was ich gesehen habe, auch Anderen durch Zeichnung und Farben sichtbar zu machen, muss aber gestehen, dass die Figur No. 50 mir am wenigsten gut gelungen ist. Allein jeder, der eine solche Form in seinem Präparat findet, wird sie sofort erkennen können. Das grosse Lymphkörperchen No. 50, wo der aufgequollene Protoplasmasaum sich schon stärker gefärbt hat, als der Kern, wie es bei diesem Vorgange stets der Fall ist, und wo der Kern im Protoplasma an einem Rande ganz zerfliesst, wo in dem ersteren sich sogar Lücken bilden und kleine Partikelchen von seiner Substanz frei werden, stammt von der sofort getrockneten Lymphe eines normalen, 36 Stunden hungernden Hundes. Dieselben Erscheinungen sind auch in dem aufgequollenen Lymphocyten No. 65 des normalen und sofort getrockneten Blutes zu sehen. Die Figuren No. 33 und No. 56 zeigen weitere Stufen desselben Vorganges, wo nicht bloss das Zerfliessen des Kerns im Protoplasma und die Bildung der Lücken weiter fortgeschritten, sondern auch der Protoplasmasaum wieder recht dünn geworden ist, nehmlich in der an frischen Präparaten beobachteten und in der Figur No. 35 getroffenen Weise, wenn aus dem Körperchen spitzige,

pseudopodienähnliche Fortsätze ausfliessen, dieselben sich auflösen und die Peripherie des Körperchens an der betreffenden Stelle wieder rund wird. Alle drei genannten Lymphkörperchen — wie auch No. 50 — gehören demselben Hunde XII., die Präparate aber waren 5 und 10 Minuten bei Zimmertemperatur (No. 33 und No. 35) und 10 Minuten bei Körpertemperatur (No. 56) geblieben. Zu denselben Formen müssen auch die Figuren No. 43 (ein Lymphkörperchen vom Hunde XII. nach 5 Minuten Zimmertemperatur-Einwirkung), No. 3 und No. 14 (zwei Chyluskörperchen vom Hunde XI. nach 5 Minuten Körpertemperatur-Einwirkung) und No. 47 (Lymphkörperchen eines normalen, 72 Stunden hungernden Hundes XIII. nach 5 Minuten Zimmertemperatur-Einwirkung) gerechnet werden, nur sind die betreffenden Lymph-, bezw. Chyluskörperchen viel weniger aufgequollen.

Um die auch hier vorhandene Grössenveränderung schätzen zu können, sind in No. 23 ein normales Chyluskörperchen (vom Hunde XI. nach 10 Minuten Zimmertemperatur-Einwirkung); in No. 42 (Lymphe vom Hunde XII. nach 5 Minuten Zimmertemperatur), No. 53 (normale Lymphe vom Hunde XIII. sofort getrocknet) und No. 54 (dasselbe Präparat) normale Lymphkörperchen; in No. 45 (normale Lymphe vom Hunde XII., sofort eingetrocknet), No. 41 (dasselbe Präparat), No. 40 (ebenfalls) und No. 25 (Lymphe vom Hunde XIII. nach 5 Minuten Körpertemperatur), schon immer mehr aufgequollene Lymphkörperchen und schliesslich in No. 44 (normale Lymphe vom Hunde XII.) drei normale Erythrocyten abgebildet. Der unten angegebene Maassstab in Form von einem zweimal abgezeichneten hundertsten Theil eines Millimeters [also 10 μ, die auf der Zeichnung mit 12 mm gemessen werden, d. h. eine Vergrösserung von 1200mal (Zeiss, Apochrom., 2,0 mm Homog. Immers. Apert. 1,30, Ocular No. 4—45 mm)], der mittelst desselben Zeichenapparates[1]), bei derselben Vergrösserung und auf derselben Höhe, wie sämmtliche Abbildungen, abgezeichnet war, gestattet, auch von der absoluten Grösse der Figuren eine Vorstellung zu gewinnen.

In den Figuren No. 47, 3 und 78 (normales Hundeblut nach 10 Minuten Zimmertemperatur) sehen wir schon den noch

[1]) nach Abbé (von C. Zeiss).

weiteren Gang des ersten Modus der Auflösung der farblosen Formelemente in der Lymphe und im Blute: der sehr schmal gewordene Protoplasmasaum ist an irgend einer Stelle ganz verschwunden und der zerflossene Kern, schon mit einer sehr ausgesprochenen Neigung zur Lückenbildung (No. 3), fängt an, sich in dem flüssigen Blut-, bezw. Chylus- (No. 14) oder Lymphplasma (No. 36) direct aufzulösen. Figur No. 20 (Lymphe des Hundes XII. nach 5 Minuten Zimmertemperatur) zeigt ein sehr vorgerücktes Stadium einer solchen Auflösung.

Im Gegensatz zu dieser Reihe von Lösungsformen muss als die zweite diejenige aufgestellt werden, wo der Kern verhältnissmässig wenig verändert oder sogar nur gleichmässig aufgequollen und noch immer gut gefärbt ist, obgleich eine Neigung zur Lückenbildung angedeutet ist (No. 57, 17), das Protoplasma dagegen sehr stark aufgequollen, blass und wegen Verlangsamung seiner Auflösung, die hier und da ganze grosse Stücke weggenommen hat, verunstaltet erscheint: No. 39, 32, 17, 13, 74, 38, 46, 64, 55, 73, 2, 57 und 58.

In No. 58 ist der Uebergang zur selbständigen Auflösung des vom Protoplasma nicht mehr geschützten Kerns sehr ausgesprochen, welcher Vorgang in dem zunehmenden Unregelmässig- und Undeutlichwerden der Kerncontouren, in der — besonders stellenweise — abnehmenden Färbbarkeit und Lückenbildung besteht und in den Figuren No. 15, 19, 6, 27, 75, 67, 77, 76, 82, 16, 28, 30, 34, 79 und 72 mehr und mehr fortgeschritten ist; in No. 72 ist keine Spur von Protoplasma mehr vorhanden und der Kern liegt ganz nackt.

Allein der Kern, der in diesem zweiten Auflösungsmodus sich gar nicht mit dem Protoplasma gemischt hat, zeigt auch gegen das äussere, flüssige Plasma eine grössere Widerstandsfähigkeit und bleibt noch lange an seiner Form erkennbar. Von dem Protoplasma ist er bis zu den letzten Stufen der Auflösung durch sein stärkeres Färbungsvermögen leicht unterscheidbar und scharf abgegrenzt (No. 30). Wenn in der ersten Reihe der Lösungsformen das Färbungsvermögen ganz umgekehrt und das Protoplasma immer als ein dunklerer Saum angedeutet ist, so ist es auch hier zu betonen, dass, nachdem das Zerfliessen des Kerns im Protoplasma, und die Vermischung mit dem

letzteren einen gewissen Grad erreicht hat, dieselben weiter bis zum letzten Moment (No. 20) zu unterscheiden sind. Das sind sie auch in der Figur No. 12 und — schon weniger — in No. 9, doch sind sie nicht mehr scharf abgegrenzt von einander, sondern der Kern, der seine Widerstandsfähigkeit gegen das äussere flüssige Plasma und seine gute Färbbarkeit noch behält, fliesst an einer Stelle mit dem stark in Lösung begriffenen Protoplasma zusammen.

Diese letzteren Formen stehen zwischen dem zweiten und dem dritten Modus, in welchem die farblosen Formelemente aufgelöst werden, demjenigen nehmlich, wenn der Kern im Protoplasma zu derselben Zeit zerfliesst, wo das Protoplasma im Blut-, Lymph- oder Chylusplasma sich auflöst. Sehr klar ist dieser Vorgang in den Figuren No. 22 und 31 zu sehen, während die Fortsetzung desselben in No. 24 und 48 zu erkennen ist.

Wenn wir uns schliesslich den Gang der Auflösung immer weiter und weiter vorstellen, so werden wir die Entstehung der am meisten verunstalteten und merkwürdigsten Figuren, wie z. B. No. 37, 49, 70, 8, 5, 18, 11, 1 (aus dem dritten Modus), No. 26, 52, 21 (aus dem zweiten Modus) und No. 29 (aus dem ersten Modus: man sieht noch Reste des schmalen Protoplasmasaumes) sehr leicht begreifen: die Klümpchen in No. 4 und 69 werden wir dann für Abbröcklinge von den eben erwähnten Figuren oder für während des Auflösungsprozesses von den farblosen Lymph-, bezw. Blutzellen abgerissen (Lawdowsky, J. Arnold, Eug. Botkin) halten. Diejenigen einzelnen Klümpchen, welche eine deutlichere Körnigkeit aufweisen, und welche mit den sogenannten Bizzozero'schen Blutplättchen, wie ich schon betont habe („Leukocytolyse"), identisch sind, habe ich nicht abgebildet, weil die verschiedenen kleinen Gebilde, die unter diesem nicht mit genügendem Recht in die Morphologie des Blutes eingebürgerten Sammelnamen öfters verstanden werden und die ich alle als Endprodukte verschiedener Grade des Lösungsprozesses betrachte, für sich allein ein genaues Studium verdienen.

Die dem zuletzt beschriebenen Auflösungsmodus entgegenstehende Art desselben Prozesses ist diejenige, wo die Auflösung des Protoplasma im äusseren flüssigen Plasma und das

Zerfliessen des Kerns im Protoplasma der Zelle so verzögert werden, dass beide Theile der letzteren ganz getrennt bleiben und vorzugsweise im Stadium der Aufquellung verharren. Wenn dieser Fall die mono- oder polynucleären Leukocyten mit reichlicherem Protoplasma trifft, so entstehen die Figuren No. 66, 71 und 63, wo das ganze Körperchen aufgequollen ist; man braucht nur No. 66 mit dem normalen Leukocyten in No. 61 oder 80 zu vergleichen, um zu sehen, wie die Kerne, besonders stellenweise, sich immer schwächer färben, ihre Contouren verwischt werden, und im Protoplasma, das auch sein Färbungsvermögen immer mehr einbüsst, ganz ungefärbte, vacuolenartige Flecken sich bilden, bis schliesslich der Protoplasmaleib nur dadurch überhaupt bemerkbar wird, dass das äussere Plasma gefärbt ist (No. 63). So entstehen die sogenannten durchsichtigen Leukocyten, die ich bereits früher (a. a. O.) als Lösungsformen bezeichnet habe. In der Figur No. 68 sieht man auch, dass ein Streifen des gefärbten äusseren Plasma von dem stark in Lösung begriffenen Kern durch eine ungefärbte Schicht getrennt ist; hier liegt die Vermuthung nahe, dass jene ungefärbte Schicht ein Ueberrest des Zellprotoplasma ist, welches zunächst aufgequollen und unfärbbar, später aber meistentheils aufgelöst ist. Eine solche Auflösung des ungefärbten oder vielmehr unfärbbaren Protoplasma im äusseren Plasma ist nicht nur an den kleinen Fortsätzen an der Peripherie des ersteren in Figur No. 63 zu vermuthen, sondern direct in der Figur No. 62 zu sehen, wo das ungefärbte Protoplasma neben dem Kern sich ebenso im gefärbten Blutplasma zerstreut findet, wie es das gefärbte Protoplasma bei seiner Auflösung immer thut (No. 74, 75, 77, 67). Wenn aber die Lymphocyten diesem vierten Auflösungsmodus unterliegen, so stellen sie die Figuren No. 10 dar, wo „ein Zerfall des Chromatins in einzelne Klumpen“ [Pfitzner[1])] statt findet, oder No. 59, 60 und 7, und lösen sich weiter — Protoplasma und Kern selbständig — im äusseren flüssigen Plasma auf (No. 16, linke Figur), ohne die vollständige Unfärbbarkeit des Protoplasmaleibes zu erreichen. In allen diesen Figuren ist die Form der Zelle noch gut erhalten, aber sowohl der Kern,

[1]) Dieses Archiv. Bd. 104. 1886.

wie der Protoplasmasaum erheblich aufgequollen und der letztere, der eine ungleichmässige Dicke erlangt hat, vom ersteren durch einen ungefärbten Saum theilweise oder ringförmig getrennt; manche (No. 59) haben noch Körnchen im Protoplasma und sehen ganz wie basophile Zellen aus. Ueberhaupt sind alle diese letzteren Lösungsformen mit den gewöhnlichen grossen Lymphocyten vollkommen identisch.

Was sind aber die sogenannten grossen Lymphocyten?

Einfach genug ist es, dieselben als erwachsene kleine Lymphocyten zu betrachten, und es giebt Hämatologen, die mit dieser Ansicht allein scheinbar auskommen wollen; ich habe schon die Meinung aussprechen gehört, es wäre gleich, ob ein Lymphocyt klein oder gross sei, das Wichtige wäre nur, ihn als einen Lymphocyten anzusehen, ebenso wie es gleichgültig sein sollte, ob ein Mensch klein oder gross von Wuchs ist, er sei doch Mensch. Auch meint Einhorn[1]), dass die grössere Form der Lymphocyten „nur eine weitere Entwickelung der ersten“ (kleinen) „darstellt, da man mit Leichtigkeit die Uebergänge beobachten kann“. Es ist auch nicht zu leugnen, dass „die junge Zelle häufig kleiner ist, als die entwickelte“ [R. Virchow[2])]. „Da“, nun, „die Rückbildung der Zelle bis zu ihrer endlichen Auflösung, bald eine fortgehende Grössenzunahme, bald eine Verkleinerung ihres Durchmessers bedingt“ (ebendaselbst), „wohl aber viele kuglige Elemente die bestimmte Grösse bewahren, die sie bei der ersten Entwickelung erlangt haben, wie z. B. die Blutzellen, die lymphoiden Zellen . . .“ (Koelliker[3]), so ist die Vorsicht von Max Schultze (a. a. O.) und Hayem[4]) allerdings gerechtfertigt, indem diese Autoren sämmtliche farblose Formelemente des Blutes einfach ihrer Grösse nach, bekanntlich der erstere in vier, der letztere in drei Gruppen, theilen und die Frage von dem Zusammenhange der einen Gruppe mit der anderen gar nicht anrühren. Die

[1]) Ueber das Verhalten der Lymphocyten zu den weissen Blutkörperchen. Dissert. Berlin 1884.

[2]) Medicin. Vereins-Zeitung. 1846. S. 165.

[3]) Handbuch der Gewebelehre. Leipzig 1889. Bd. I. S. 28.

[4]) Du sang et de ses altérations anatomiques. Paris 1889.

selbe Frage bleibt offen auch bei Stoehr[1]), der von den farblosen Blutkörperchen kurz berichtet, dass „ihre Grösse zwischen 4 und 14 μ schwankt", und bei Ziegler[2]), der nur die Anwesenheit von kleinen und grossen einkernigen Zellen im circulirenden Blut constatirt, ebenso wie bei denjenigen Autoren, welche einfach kleine und grosse Lymphocyten unterscheiden, wie es Ehrlich[3]) und Usskoff (a. a. O.) mit ihren Schülern thun. Landois[4]) übergeht die Frage von den grossen Lymphocyten gänzlich, indem er nur von „kleinen Lymphocyten" spricht und die drei anderen Gruppen seiner Classification, von welchen die erstere „grosse Zellen mit umfangreichem, ovalem, wenig färbbarem Kern und starker, protoplasmatischer Rindenschicht" enthält, „in genetischem Zusammenhange" darstellt. Sabritschewsky[5]) theilt überhaupt die Lymphocyten nicht in grosse und kleine, ebenso wie auch Metschnikoff[6]), der aber hinzufügt, dass „die Lymphocyten alle möglichen Uebergangsformen zu den grossen einkernigen Leukocyten darstellen, welche an Zellsaft reich sind und die Anilinfarben leicht annehmen". Schliesslich erkennt Loewit[7]) nur „einkernige, weisse Blutzellen", die auch klein und gross sein können, und lässt die Bezeichnung von Lymphocyten ganz weg, weil seiner „Meinung nach es vorläufig unmöglich ist, auf morphologische Differenzen hin für die im circulirenden Blute vorhandenen Leukocyten ein sicheres Merkmal ihrer Abstammung aus irgend einem bestimmten Organ feststellen zu wollen. Das Kriterium der Grösse der weissen Blutkörperchen kann" Loewit „als ein solches Merkmal nicht anerkennen", „weil", wie er es weiter (S. 121) noch einmal betont, „es wohl nahe liegt, daran zu denken, dass die Grössenunterschiede der einzelnen Zellen sich

[1]) Lehrbuch der Histologie. Jena 1891.
[2]) Lehrbuch der allgem. und spec. pathol. Anatomie. Bd. II. 1890.
[3]) Farbenanalytische Untersuchungen u. s. w. 1891.
[4]) Lehrbuch der Physiologie des Menschen. 1896.
[5]) Grundriss der normalen und pathologischen Morphologie des Blutes. Moskau 1891. (Russisch.)
[6]) Vorlesungen über die vergleichende Pathologie der Entzündung. 1892. (Russisch.)
[7]) Ueber Neubildung und Zerfall weisser Blutkörperchen. Sitzungsber. der Kais. Akad. der Wissensch. Wien 1885. Bd. 92. III. Abth.

erst unter der mehr oder minder langen Einwirkung des Blutplasma entwickeln"; „die Grösse einer Zelle ist" auch „abhängig von der Dichtigkeit der Flüssigkeit, worin sie untersucht wird" (R. Virchow, Med. Vereins-Zeit. 1846. S. 165).

Das Aufquellen der farblosen Formelemente der Lymphe bei der Untersuchung derselben im frischen Zustande unter dem Mikroskop bei Körpertemperatur hat die Einwirkung der Lymphflüssigkeit auf die Zellen zu einer Geltung gebracht, welche ich auch durch Zahlen bestätigen und klar machen wollte.

Zu diesem Zweck unternahm ich die mikrometrische Messung der farblosen Körperchen derselben Lymphe in einem Tropfen, der sofort getrocknet war, und in je einem nach 5 und 10 Minuten Einwirkung von Zimmer- oder Körpertemperatur. In jedem solchen dünn geschichteten, fixirten und gefärbten Tropfen maass ich 100 Lymph-, bezw. Chyluskörperchen, so dass ich nicht nur leicht die Mittelgrösse derselben in jedem Präparate (Tabelle No. 4) aus diesen 100 Messungen berechnen, sondern auch sofort den Procentgehalt von Körperchen bestimmter Grösse (Tabelle No. 5) berechnen konnte.

Tabelle No. 4.

Lymphe	III. Hund	III. Hund	VI. Hund	VII. Hund [1])	XI. Hund (Chylus)	XII. Hund	XIII. Hund	XIII. Hund	IX. Hund
	Mittelgrösse der farblosen Körperchen in μ								
Sofort getrocknet	4,68	4,32	4,32	5,76	5,04	6,84	4,32	4,32	4,6
Nach 5 Min. Zimmertemp. getrocknet	—	—	4,32	7,56	5,76	4,68	—	6,48	4,68
Nach 10 Min. Zimmertemp. getrocknet	—	—	4,32	5,4	5,76	5,04	4,32	—	4,68
Nach 5 Min. Körpertemp. getrocknet	3,96	5,04	5,4	6,12	5,04	5,76	—	5,4	4,3
Nach 10 Min. Körpertemp. getrocknet	4,32	5,04	5,4	7,2	6,48	5,76	5,04	—	6,12

In der angeführten Tabelle No. 4 sehen wir auch, dass thatsächlich die Mittelgrösse eines Lymphocyten stets — mit kleinen Abweichungen in der 1., 5. und 9. Colonne — nach Einwirkung von Körpertemperatur ganz erheblich und constant zunimmt. Eine Ausnahme macht nur der XII. Hund (6. Colonne), bei welchem die Mittelgrösse der Lymphkörperchen unter denselben Bedingungen beträchtlich

[1]) Ein Abstrichpräparat von einer aufgeschnittenen normalen Lymphdrüse.

kleiner (von 6,84 bis 5,76 μ) geworden ist, aber diese Ausnahme bestätigt nur die Regel. Wir sehen nehmlich, dass bei diesem XII. Hunde die Mittelgrösse der Lymyhkörperchen von vornherein ungewöhnlich gross war, und wenn diese Grössenzunahme auf einen regen Auflösungsprozess hinweist, der viele Lymphkörperchen zum Aufquellen gebracht hat, so ist es selbstverständlich, dass unter Einwirkung der Körpertemperatur dieser Prozess so weit gegangen ist, dass sämmtliche grosse, aufgequollene Lymphocyten zu Lösungsformen geworden oder ganz aufgelöst sind, wobei die Mittelgrösse der zurückbleibenden Lymphocyten abnehmen musste. Dass die Vermuthung eines solchen regen Auflösungsprozesses bei dem XII. Hunde wohl berechtigt ist, zeigt schon die Tabelle No. 3, wo wir bei demselben Hunde in der sofort getrockneten Lymphe einen so ungewöhnlich grossen — 12procentigen — Procentgehalt von Lösungsformen finden. Bemerkenswerth ist, dass die Mittelgrösse der Lymphkörperchen in diesem Falle (XII. Hund) am meisten nach 5 Minuten Zimmertemperatur-Einwirkung abgenommen (bis 4,68 μ) hatte; nach 10 Minuten Zimmertemperatur aber, nachdem schon andere Lymphocyten aufzuquellen Zeit hatten, nimmt sie wieder etwas zu (5,04 μ) und noch mehr nach 5 und 10 Minuten Körpertemperatur-Einwirkung (5,76 μ),

Dieselbe Reihe, aber von einem anderen, etwas früheren Momente haben wir beim VII. Hunde (4. Colonne): die Lymphocyten, die ebenfalls noch ungewöhnlich gross (5,76 μ), also auch von einem ungewöhnlich regen Auflösungs-, bezw. Aufquellungsprozess, der aber noch nicht so weit vorgeschritten ist, wie beim XII. Hunde, betroffen sind, quellen zunächst während 5 Minuten Aufenthalt bei Zimmertemperatur, weiter auf (bis 7,56 μ), dann — nach 10 Minuten Zimmertemperatur — gehen sie aber in Lösungsformen oder ganz in Auflösung über, wobei ihre Mittelgrösse beträchtlich abnimmt (5,4 μ), um durch die Körpertemperatur wegen des Aufquellens der übrig gebliebenen, wieder während 5 und 10 Minuten dauernd zuzunehmen (6,12 und 7,2 μ). Ganz dieselbe Reihe, aber noch von früheren Momenten an, beobachten wir bei den Hunden XI und IX (Colonne 5 und 9).

Allerdings ist bei dem letzten Hunde die Mittelgrösse der

Tab

Lymphe	Hund	2,7 μ pCt.	3,6 μ pCt	4,5 μ pCt.	5,4 μ pCt.	6,3 μ pCt.	7,2 μ pCt.	pCt.
Sofort getrocknet	III$_1$	—	25	49	13	8	4	1
	III$_2$	1	57	31	4	3	4	
	VI	2	52	23	12	7	2	
	VII	—	13	26	22	16	10	4
	XI	10	52	4	1	1	7	2
	XII	—	1	2	7	8	22	1
	XIII$_1$	2	44	34	8	9	1	—
	XIII$_2$	1	37	37	15	8	1	
	IX	—	30	43	13	9	2	
Nach 5 Minuten Zimmertemperatur getrocknet	VI	9	39	35	7	4	4	
	VII	—	—	2	13	12	38	34
	XI	1	22	21	14	11	20	
	XII	5	37	23	18	3	9	—
	XIII$_2$	—	2	6	23	27	21	19
	IX	—	36	36	18	—	6	
Nach 10 Minnten Zimmertemperatur getrocknet	VI	13	46	16	6	10	6	1
	VII	1	8	13	24	20	14	9
	XI	2	19	31	13	7	10	13
	XII	—	40	21	6	9	12	10
	XIII$_1$	2	38	42	9	5	2	1
	IX	—	35	37	9	6	11	
Nach 5 Minuten Körpertemperatur getrocknet	III$_1$	3	71	15	3	2	4	1
	III$_2$	—	19	51	22	4	4	—
	VI	4	39	25	9	11	5	—
	VII	—	8	18	38	8	9	6
	XI	2	32	23	12	9	11	7
	XII	—	13	30	17	8	17	9
	XIII$_2$	2	38	13	8	9	16	4
	IX	—	55	21	13	7	4	—
Nach 10 Minuten Körpertemperatur getrocknet	III$_1$	—	40	39	15	4	2	—
	III$_2$	—	17	52	17	4	7	2
	VI	10	30	27	10	6	10	1
	VII	—	2	14	5	12	35	20
	XI	—	2	9	25	20	27	16
	XII	—	8	30	24	16	9	5
	XIII$_1$	1	22	36	21	12	4	4
	IX	—	13	22	12	17	15	12

Lymphocyten nicht mehr ungewöhnlich gross, sondern sogar etwas unter der gewöhnlichen Mittelgrösse, welche ich aus 29, bei 12 scheinbar normalen, meistentheils (mit Ausnahme des XI. Hundes) nüchternen, mit Morphium und Aether narkotisirten Hunden angestellten Zählungen = 4,95 μ ausgerechnet habe. Damit erklärt es sich auch, weshalb bei Zimmertemperatur die Mittelgrösse der Lymphocyten beim IX. Hunde

e No. 5.

9,0 μ pCt.	9,9 μ pCt.	10,8 μ pCt.	11,7 μ pCt.	12,6 μ pCt.	13,5 μ pCt.	14,4 μ pCt.	15,3 μ pCt.	16,2 μ pCt.
—	—	—	—	—	—	—	—	—
—	—	—	—	—	—	—	—	—
—	—	1	—	—	—	—	—	—
5	—	2	2	—	—	—	—	—
12	2	1	—	—	—	—	—	—
19	5	5	5	5	1	1	—	—
1	1	—	—	—	—	—	—	—
—	—	—	—	—	—	—	—	—
—	—	—	—	—	—	—	—	—
—	—	—	—	—	—	—	—	—
9	4	4	2	—	1	—	1	—
4	—	1	—	—	—	1	—	—
2	—	3	—	—	—	—	—	—
5	—	—	—	—	—	—	—	—
—	2	—	—	—	—	—	—	—
1	—	3	—	—	—	—	—	—
3	2	3	1	1	—	1	—	—
1	2	5	—	—	—	—	—	—
1	—	1	—	—	—	—	—	—
—	1	—	—	—	—	—	—	—
1	—	—	—	—	—	—	—	—
—	1	—	—	—	—	—	—	—
—	—	—	—	—	—	—	—	—
3	1	2	1	—	—	—	—	—
5	4	1	3	—	—	—	—	—
3	—	—	1	—	—	—	—	—
5	1	—	—	—	—	—	—	—
5	2	2	—	—	—	—	—	1
—	—	—	—	—	—	—	—	—
—	—	—	—	—	—	—	—	—
—	1	—	—	—	—	—	—	—
2	1	3	—	—	—	—	—	—
4	3	2	—	—	1	—	—	2
1	—	—	—	—	—	—	—	—
3	2	1	2	—	—	—	—	—
—	—	—	—	—	—	—	—	—
1	4	3	—	1	—	—	—	—

sich gar nicht geändert hat, wie es auch beim VI. Hunde und beim XIII. in der 7. Colonne der Fall war, beim XI. dagegen bis 5,76 μ zugenommen hat. Um diese Grössenunterschiede ungefähr schätzen zu können, müssen wir berechnen, dass Lymphkörperchen von 5,04 μ im Durchmesser, welche am wenigsten von der gewöhnlichen Mittelgrösse — 4,95 μ — abweichen und im Durchmesser die ganz unbedeutende Differenz

von 0,09 μ mit derselben zeigen, von uns als flache, kreisförmige Gebilde wahrgenommen werden, die von den mittelgrossen sich doch durch eine Differenz von 0,26 μ^2 unterscheiden lassen ($0{,}358\ \mu^2 = \frac{\pi}{4}(5{,}04^2 - 4{,}95^2)\ \mu^2$).

Hier ist es auch ganz zweckmässig zu bemerken, dass ich nur diejenigen Lymphkörperchen der Messung unterwarf, welche ihre runde Form noch behalten hatten; wenn jedoch in der letzteren schon das Unregelmässigwerden eingetreten war, von einem Kunstprodukt aber keine Rede sein konnte, so rechnete ich solche Gebilde zu den Lösungsformen.

Die Gesetzmässigkeit, welche wir in der Tabelle No. 4 gefunden haben, berechtigt uns, die Abnahme der Mittelgrösse der Lymphkörperchen beim III. Hunde in der ersten Columne damit zu erklären, dass zu dieser Zeit (2 Stunden 13 Minuten nach der Einspritzung) die Wirkung der Peptoninjection sich noch bemerkbar machte und die Auflösung aller, wenn auch nur etwas grösseren Formen der Lymphkörperchen [Loewit[1]), Eug. Botkin] erforderte; nachdem aber diese Wirkung sich ausgeglichen hatte (2 Stunden 47 Minuten nach der Einspritzung, zweite Columne), verhielten sich die farblosen Körperchen derselben Lymphe ebenso, wie andere von derselben Grösse (XIII. Hund, 7. Columne).

Das Eintreten von grossen Formen von Lymphkörperchen (bis 16,2 μ) unter der Einwirkung von Zimmer- oder Körpertemperatur auf den Tropfen Lymphe und das Verschieben des grössten Procentgehalts unter den Lymphkörperchen von den kleineren zu den grösseren, — und umgekehrt —, das Verschwinden der grossen Formen unter denselben Bedingungen und die gleichzeitige Zunahme des Procentgehalts der kleineren ist aus der Tabelle No. 5 ersichtlich; ein genaues Studium derselben ermöglicht es, eine klarere Vorstellung in diesen sehr verwickelten Verhältnissen zu gewinnen.

Allein, ein Fehler konnte bei der Messung der Lymphkörperchen nicht vermieden werden: ich bin nehmlich nicht immer im Stande gewesen, mit Sicherheit zu unterscheiden, ob ich ein ganz kleines Lymphkörperchen oder nur einen Kern

[1]) Studien zur Physiol. und Pathol. des Blutes und der Lymphe. 1892.

vor mir hatte, denn „überaus häufig findet man sie „nackt", ohne Zellkörper, da der letztere sehr gebrechlicher Natur ist und bei der Präparation leicht zerdrückt oder aufgelöst wird" (Virchow, Cellularpathologie), um so mehr, wenn der Auflösungsprozess sehr rege ist. Damit ist vielleicht sogar das Auftreten von 5 pCt. der kleinsten (2,7 μ) Lymphocyten nach 5 Minuten Zimmertemperatur-Einwirkung beim XII. Hunde zu erklären; ich habe es aber nicht gewagt, in dieser kleinsten Form von gleichmässig dunkel gefärbten Körperchen nackte Kerne zu unterscheiden.

Wenn wir jetzt zum Schluss einen Rückblick auf den ganzen Prozess der Auflösung der farblosen Körperchen im Blute und in der Lymphe werfen, so wird es uns zunächst auffallen, dass diesem Prozess ebenso alle Arten der nach Ehrlich (a. a. O.) specifisch granulirten Leukocyten, basophilen (No. 76), neutrophilen (No. 74), eosiniphilen (No. 67), wie grossen mononucleären Zellen (No. 63, 64, 75), wie kleine Lymphocyten unterliegen. Die Zelle mag jung oder alt sein, sie unterliegt ganz, wie alle anderen, dem gemeinsamen Gesetz der Auflösung; sie entgeht ihm weder im pathologischen noch im normalen Blut. Ich habe mir absichtlich Mühe gegeben, bei der Besprechung des ersten Auflösungsmodus in Klammern zu notiren, von wo die oder jene Form stammt, damit es sofort ersichtlich wäre, dass ebenso gut im normalen Blut (z. B. No. 65) und in der normalen Lymphe (z. B. No. 50) Lösungsformen, und zwar auch sehr vorgerückte (z. B. No. 70, 76, 49) vorkommen können, wie normale Zellen in denjenigen Präparaten, welche 5 oder 10 Minuten der Zimmer- (z. B. No. 42, 23), bezw. der Körpertemperatur ausgesetzt waren. Wenn es weiter selbstverständlich ist, dass ein Präparat verschiedene Stufen desselben Auflösungsmodus enthält, so ist es bemerkenswerth, dass man Lösungsformen auch aus verschiedenen Reihen mit einander vermischt findet (No. 77 und 78, No. 63 und 64, No. 9 und 10, No. 6, 7 und 8 u. s. w.). Wenn zwei solche Formen von zwei verschiedenen Auflösungsarten dicht neben einander liegen, wie es in den Figuren No. 2 (eine Lösungsform des zweiten Modus und ein noch ziemlich gut

erhaltenes Lymphkörperchen), No. 11 (eine formlose Lösungsform, wahrscheinlich aus dem III. Modus, und ein aufgequollenes Lymphkörperchen, wo das Protoplasma eben erst sich etwas aufzulösen anfängt) und No. 16 (eine ziemlich weit fortgeschrittene Lösungsform nach dem IV. Modus und eine aus dem II.) als Beispiel abgebildet ist, so bringen sie schon damit einen schlagenden Beweis dafür, dass alle die beschriebenen complicirten Lösungsformen keine Kunstprodukte sind. Denn wäre es wirklich möglich, mit einem und demselben künstlichen Eingriff aus zwei ganz dicht neben einander liegenden Körperchen zwei so verschiedene Formen, wie wir sie in den Figuren No. 2, 11 und 16 haben, zu erzeugen, so würde schon damit der grosse Unterschied in der Widerstandsfähigkeit der beiden Zellen bewiesen. In der Figur No. 16 ist dieser Beweis doppelt eclatant, da die beiden Lösungsformen in ganz entgegengesetzten Richtungen ihre Einheit eingebüsst haben.

Wie kommt es aber, dass eine gewisse Art von farblosen Körperchen einmal den einen, das andere Mal einen anderen Modus für ihre Auflösung wählt? Sollte es nicht vielleicht von der Höhe der Temperatur abhängen? Allein wir sehen in demselben Präparat von pneumonischem Blut, das 5 Minuten bei 36° C. geblieben war, einen grossen einkernigen Leukocyten nach dem zweiten Modus (No. 64) und einen nach dem vierten (No. 63) sich auflösen; wir sehen in einem Präparat von demselben Blut, das 5 Minuten bei Zimmertemperatur geblieben war, zwei zu den vielkernigen zu zählende Leukocyten, von denen der eine (No. 71) nach dem vierten Modus, der andere (No. 72) nach dem zweiten sich aufzulösen scheint; wir haben gesehen, dass dasselbe Chyluspräparat, das 10 Minuten lang der Zimmertemperatur ausgesetzt war, Lösungsformen nach dem zweiten (No. 6, 16), dritten (No. 5, 8) und vierten (No. 7, 16) Modus enthält; dass dasselbe Lymphpräparat, das sofort getrocknet war, in der Figur No. 9 eine Lösungsform, die zwischen dem zweiten und dritten Modus steht, und in No. 10 eine vom vierten Modus zeigt; wir können sehen, dass auch Formen des ersten Modus (No. 20, 33, 47) in demselben Präparat mit Formen des zweiten (No. 32, 39, 38) vorkommen, und dass auch nach 5 und 10 Minuten Körpertemperatur-Einwirkung so

verschiedene Lösungsformen, wie No. 56 aus dem ersten Auflösungsmodus, No, 15, 46 und 30 aus dem zweiten Modus und No. 22, 24, 31, 37 und 48 aus dem dritten gefunden werden. Nur der Unterschied zwischen den Lymphocyten und den Leukocyten mit reichlicherem Protoplasma, den ich schon früher hervorgehoben hatte, tritt aus allen diesen Zusammenstellungen besonders scharf hervor: die Lymph-, bezw. Chyluskörperchen und Lymphocyten lösen sich im Lymph-, Chylus- oder Blutplasma nach allen vier von mir aufgestellten Möglichkeiten, die ein- oder vielkernigen Leukocyten des Blutes dagegen ausschliesslich nach dem zweiten und nach dem vierten Modus, nach den beiden nehmlich, wo der Kern stets vom Protoplasma scharf differenzirt bleibt. Diese auffallende Thatsache ist schon deswegen bemerkenswerth, weil sie einen wichtigen Unterschied zwischen Lymphocyten und einkernigen Leukocyten aufweist und denselben in einer physikalisch-chemischen Eigenschaft des Kerns, sich mit dem Protoplasma nicht zu mischen, welche Eigenschaft auch alle vielkernigen, farblosen Körperchen besitzen, erkennen lässt.

So gross also der Einfluss des flüssigen Plasmas auf den Auflösungsprozess auch sein mag, was a priori anzunehmen ist und schon dadurch bestätigt wird, dass „der Chylus widerstandsfähigere Leukocyten enthält, als das Blut, aber weniger resistente, als die gerinnenden Transsudate (Heyl)“ [Landois[1])], es muss doch in den Zellen selbst die Ursache davon liegen, weshalb sie sich so verschiedenartig auflösen.

Nun drängt sich die Frage auf, warum die farblosen Körperchen überhaupt anfangen, sich aufzulösen, wenn der überaus grösste Theil von ihnen in derselben Flüssigkeit sein Leben und Gedeihen im vollen Maasse erhalten kann?

Das ist — meiner Ansicht nach — gerade das Leben, das sie vor der Auflösung schützt, und es ist wohl anzunehmen, dass die Blut-, Lymph- oder Chyluskörperchen zunächst absterben müssen und dass sie erst dann, wenn sie aller Lebenserscheinungen beraubt sind, den rein physikalisch-chemischen Gesetzen der Auflösung unterliegen.

[1]) Lehrbuch der Physiologie des Menschen. 1889. S. 34.

Der Tod kennt aber keine Gnade, er schont kein Alter, „auch einfache und mehrfache Mitosen werden im Zustande der Degeneration getroffen“ (Arnold, a. a. O.), und damit wird die betonte Thatsache erklärt, dass wir farblose Körperchen von allen möglichen Entwickelungsstufen in Lösung begriffen sehen.

Eine — streng genommen — degenerirte Zelle wäre demnach eine kranke Zelle, die noch Chancen hat, wieder zu genesen, eine Lösungsform — eine in Decomposition begriffene Leiche — und der Auflösungsprozess einer solchen Zellen-Leiche wird sicher sehr viel davon abhängen, ob die Zelle während ihres Lebens vielfach oder niemals krank gewesen ist, ob sie diese oder jene physikalisch-chemische Umwandlung intra vitam erlebt hatte.

Dass es sich dabei thatsächlich um chemische Unterschiede handelt, sehen wir z. B. schon daran, dass zwei gleiche (mononucleäre) Zellen (No. 63 und 64), von zwei verschiedenen Auflösungsprozessen (nach dem IV. und nach dem II. Modus) befallen, sich ganz anders färben, und „die Annahme eines Unterschieds in ihrem physikalischen und chemischen Zustande wird zu einer theoretischen Nothwendigkeit, wenn wir bedenken, dass, während es einem Blutkörperchen gelang, den Körper einmal zu durchlaufen, ein anderes es zwei- und mehrmal vor seiner Zerstörung vollbringen konnte. Ein Körperchen, das durch das Gefässsystem der Leber oder Milz durchgegangen und in die rechte Herzkammer gelangt ist, kann nicht von gleichem Bestande sein, wie das Körperchen, welches aus den Hirn- oder Hautgefässen hergekommen ist“ (S. P. Botkin, a. a. O.).

Deshalb ist auch nicht jede aufgequollene Zelle eine abgestorbene Zelle; manche kann zu ihrer früheren Grösse wahrscheinlich zurückkommen, wenn sie auch später sich anders auflösen wird, als eine Zelle, die noch nie vor ihrem Tode aufgequollen war.

Wenn wir bei dieser Gelegenheit auf die Frage von den „grossen Lymphocyten“ noch einmal zurückkommen, so müssen wir doch gewisse, so zu sagen individuelle Schwankungen in der Grösse der Lymphocyten thatsächlich anerkennen. „Es weist ja“, schliesslich, „vieles darauf hin, dass eine gewisse Grösse des Leibeswachsthums nöthig ist, um eine Zelle theilungs-

reif zu machen" [Flemming[1])], und ich würde nicht das grosse Lymphkörperchen in No. 51 für eine Lösungsform halten.

Als solche betrachte ich aber diejenigen von den sogenannten „grossen" Lymphocyten und von den einkernigen Leukocyten, von denen ausdrücklich hervorgehoben wird, dass sie schwach färbbar sind oder dass ihr Kern sich sogar schwächer, als das Protoplasma färbt, sei er rund, oval oder eingebuchtet, sei er einer „Rareficirung des Chromatingerüstes" oder einer „Verklumpung desselben" (Pfitzner, a. a. O.) anheimgefallen, und sei das Protoplasma der Zelle granulirt oder nicht, — diejenigen also, welche so tiefe Umwandlungen in ihrer Struktur und ihren chemischen Eigenschaften erlitten haben, dass keine Rückkehr zur Norm mehr zu erwarten ist, welche vielmehr bei der ersten Gelegenheit einer weiteren Auflösung, wie ich es in den frischen Präparaten gesehen habe, unterliegen werden, und welche schliesslich einfach durch den physikalisch-chemischen Vorgang der Auflösung ausserhalb des Organismus erzeugt werden können.

Solche einkernige (wie z. B. No. 47 und 59) oder denselben zum Verwechseln ähnliche Elemente werden in einer grossen Anzahl in jedem Präparat von leukämischem Blut, besonders bei der Lymphocytämie, neben vielen anderen, hier beschriebenen Lösungsformen gefunden [Gumprecht a. a. O., Mannaberg[2]), Rieder[3]), Gabritschewsky, a. a. O., v. Limbeck[4]), Askanazy[5]), A. Fränkel[6]) u. v. A.] und verdienen schon deshalb eine ganz besondere Aufmerksamkeit.

Ich behaupte sogar, dass keine Blutuntersuchung überhaupt als vollständig angenommen werden kann, wenn dieselbe die Lösungsformen der farblosen Körperchen nicht berücksichtigt, und dass eine solche Blutuntersuchung ebenso wenig eine richtige Vorstellung von dem Zustande der genannten Elemente im untersuchten Blute er-

[1]) Ueber Theilung und Kernformen bei Leukocyten. Archiv für mikroskopische Anatomie. 1891.

[2]) Vereins-Beilage der Deutschen med. Wochenschr. 1896.

[3]) Atlas der klinischen Mikroskopie des Blutes. Leipzig 1893.

[4]) Grundriss einer klinischen Pathologie des Blutes. 1896.

[5]) Dieses Archiv. Bd. 137. 1894.

[6]) Deutsche med. Wochenschr. No. 39—43. 1895.

zeugen kann, wie es die Statistik einer Bevölkerung thun könnte, welche die Mortalität gänzlich vernachlässigte.

Ich vindicire damit für die Lösungsformen der farblosen Körperchen eine Stelle in der Morphologie des Blutes, und zwar sowohl des circulirenden, wie desjenigen, welches in den blutreichen und den blutbildenden Organen gefunden wird. In den letzteren sind die genannten Lösungsformen um so mehr im Auge zu behalten, weil nach Lenhartz es „besonders schwer" ist, Markzellen von „den grossen, oft doppelt oder dreifach die Grösse gewöhnlicher Lymphocyten übertreffenden, polymorphkernigen Lymphocyten, d. h. solchen, welche Kerne mit Einstülpungen besitzen", zu unterscheiden, und es Benda[1]) scheint, „dass eine Scheidung der grossen Lymphocyten und einkernigen Leukocyten nicht streng durchzuführen ist, sondern dass beide den Keimcentrumszellen" (also — nach Benda — auch den „Leukoblasten" Loewit's) „oder wie H. F. Müller sie bezeichnet, den theilungsreifen Zellen entsprechen".

Endlich, „an ihren" (der Leukocyten) „Vermehrungsstätten, den Keimcentren der lymphoiden Organe, zeigen sämmtliche Kerne einen normalen Aufbau, ausserhalb derselben dagegen mannichfache Anklänge an typische Altersveränderungen (Pfitzner, a. a. O.)

Wenn wir deshalb — zum Schluss — noch bedenken, dass „bei den bloss neben einander zu sehenden Dingen sehr leicht ein Irrthum im Combiniren vorkommen kann, so dass man das Ende einer Reihe für den Anfang nimmt" [R. Virchow[2])], so werde ich wohl in diese Reihe von Zellen, welche die Neubildung anderer Zellen besorgen sollen, mit den „Lösungsformen" auch ein „Memento mori" einführen dürfen.

Erklärung der Abbildungen.

Tafel VII.

Sämmtliche Präparate von Fig. 1—59 inclusiv sind nur mit Methylenblau gefärbt.

Fig. 1. Eine sehr weit vorgeschrittene Lösungsform, wahrscheinlich durch Zerfliessen des Kerns im Protoplasma und durch Auflösung des

[1]) Verhandlungen der physiologischen Gesellschaft zu Berlin. 7. Febr. 1896.

[2]) Medicinische Vereinszeitung. 1847. No. 35.

letzteren im Lymphplasma (III. Auflösungsmodus) entstanden (Lymphe vom V. Hunde, sofort getrocknet).

Fig. 2. Ein ziemlich gut erhaltenes Lymphkörperchen (rechts) neben einer Lösungsform (aus dem II. Modus) zusammen abgebildet, um jeden Verdacht zurückzuweisen, als sei die grössere, aufgequollene Zelle (links) mit stark aufgelöstem Protoplasma und schwach gefärbtem, mit angedeuteten Lücken versehenen Kerne (Rareficirung des Chromatingerüstes nach Pfitzner) ein Artefact. (Dasselbe Präparat.)

Fig. 3. Ein Chyluskörperchen, in Auflösung nach dem I. Modus begriffen: der schmale dunkle Protoplasmasaum ist an einer Stelle gänzlich aufgelöst und der zerflossene Kern mit ziemlich scharf angedeuteten Lücken fliesst in die äussere Flüssigkeit aus (Chylus von dem normalen, vor der Operation mit einem Pfund Schweineschmalz und Fleisch gefütterten XI. Hunde nach 5 Minuten Körpertemperatur-Einwirkung).

Fig. 4. Ein Abbröckling einer Lösungsform. (Derselbe Chylus nach 10 Minuten Zimmertemperatur-Einwirkung.)

Fig. 5. Wie Fig. 1. Der dunkler gefärbte Theil zeigt noch die Stelle, wo der Kern zerflossen war, und enthält reichliche Lücken. (Dasselbe Präparat.)

Fig. 6. Ein Chyluskörperchen, in dem das Protoplasma sich schon grösstentheils aufgelöst hat und der blossgelegte Kern sich auch aufzulösen anfängt: II. Modus. (Dasselbe Präparat.)

Fig. 7. Ein aufgequollenes Chyluskörperchen mit schwach gefärbtem Kern und Protoplasma, welche von einander durch eine ungefärbte Schicht getrennt sind (IV. Auflösungsmodus). Der Kern wird allmählich durch die angedeutete Lücken durchsichtig. (Dasselbe Präparat.)

Fig. 8. Eine sehr stark aufgequollene Zelle, in der wahrscheinlich ein rothes Blutkörperchen sich aufgelöst hat, weshalb der sehr aufgequollene und im stark aufgelösten Protoplasma zerflossene Kern (III. Modus) grünlich gefärbt ist. (Dasselbe Präparat.)

Fig. 9. Ein Lymphkörperchen, in dem der blasse, aber noch immer dunkler angedeutete Kern im halbaufgelösten Protoplasma zerfliesst, seine Form aber im flüssigen äusseren Plasma noch intact behält; an seiner erhaltenen Peripherie herum sieht man noch ganz schwach gefärbte, zerrissene kleine Flocken von aufgelöstem Protoplasma. (Dasselbe Präparat, wie in Fig. 1.)

Fig. 10. Ein aufgequollenes Lymphkörperchen mit einer Verklumpung des Chromatingerüstes (nach Pfitzner) des Kerns; das Protoplasma scheint durch Lückenbildung durchsichtig zu werden und ist vom Kern durch eine ungefärbte Schicht theilweise getrennt: IV. Modus. (Dasselbe Präparat.)

Fig. 11. Eine sehr weit vorgeschrittene Lösungsform (links), wie in Fig. 1, neben einem ziemlich gut erhaltenen Lymphkörperchen (das Protoplasma fängt allerdings an, sich etwas aufzulösen), zu demselben Zweck, wie in Fig. 2, zusammen abgebildet. (Dasselbe Präparat.)

Fig. 12. Wie in Fig. 9, nur nicht so weit vorgeschritten. (Derselbe Chylus, wie in Fig. 3, nach 10 Minuten Körpertemperatur-Einwirkung.)

Fig. 13. Ein Chyluskörperchen in Lösung nach dem II. Modus begriffen. Der Kern fängt schon an, sich zu verändern. (Derselbe Chylus nach 5 Minuten Körpertemperatur.)

Fig. 14. Ein Chyluskörperchen, in dem, dem I. Modus nach, der Kern im Protoplasma zerflossen und das letztere theilweise noch als ein dunklerer Rand angedeutet, theilweise schon mit dem Kern zusammen der Auflösung anheimgefallen ist. (Dasselbe Präparat.)

Fig. 15. Ein Lymphkörperchen, in welchem der durch Auflösung des Protoplasma blossgelegte Kern im äusseren Plasma sich aufzulösen anfängt: II. Modus. (Lymphe von einem normalen, seit 72 Stunden nüchternen, XIII. Hunde, nach 5 Minuten Körpertemperatur-Einwirkung.)

Fig. 16. Links ein Chyluskörperchen, wo der Kern und das Protoplasma einzeln aufgequollen sind und jetzt beide von einer Seite der Auflösung unterliegen (IV. Modus); rechts ein Chyluskörperchen, in dem das Protoplasma sich bis auf ein ganz kleines schmales Stückchen aufgelöst hat und der dabei blossgelegte Kern sich jetzt auch zu verändern anfängt (II. Modus). Beide Figuren zu demselben Zweck, wie in Fig. 2, zusammen abgebildet. (Dasselbe Präparat, wie in Fig. 4.)

Fig. 17. Eine sehr typische Lösungsform aus dem II. Modus, wo das aufgequollene Protoplasma schon theilweise ganz aufgelöst ist und der Kern — mit angedeuteten Lücken — an den entsprechenden Stellen sich auch aufzulösen angefangen hat. (Dasselbe Präparat, wie in Fig. 12.)

Fig. 18. Eine sehr weit vorgeschrittene, wahrscheinlich nach dem III. Modus entstandene, vielleicht auch aus mehreren zusammengeflossenen Lymphkörperchen gebildete Lösungsform. (Dasselbe Präparat, wie in Fig. 3.)

Fig. 19. Eine Lösungsform, wie in Fig. 17, nur etwas weiter vorgerückt. (Dasselbe Präparat.)

Fig. 20. Eine sehr weit vorgeschrittene Lösungsform aus dem I. Modus, wo nur an einem Theile der Peripherie ein etwas dunklerer, schmaler Saum das Protoplasma andeutet, der stark aufgequollene und blasse Kern aber, dank den vielen Lücken, ganz durchsichtig wird. (Lymphe eines normalen, seit 36 Stunden nüchternen XII. Hundes, nach 5 Minuten Zimmertemperatur-Einwirkung.)

Fig. 21. Eine sehr weit vorgeschrittene Lösungsform vom II. Modus; eine Trennung des stark in Lösung begriffenen Kerns von dem fast ganz aufgelösten Protoplasma scheint noch durch die verschieden intensive Färbung erkennbar zu sein; es ist aber möglich, dass die ganze Figur aus dem Kern allein entstanden ist. (Dieselbe Lymphe nach 10 Minuten Zimmertemperatur.)

Fig. 22. Eine sehr typische Lösungsform aus dem III. Modus: der im Protoplasma zerflossene Kern ist noch an seiner etwas intensiveren Färbung im Centrum der Figur erkennbar, das Protoplasma ist stark aufgequollen und löst sich allmählich auf. (Dasselbe Präparat, wie in Fig. 15.)

Fig. 23. Ein normales Chyluskörperchen. (Dasselbe Präparat, wie in Fig. 4.)

Fig. 24. Wie in Fig. 22, nur weiter vorgerückt, weshalb der Kern im Centrum nur schwach angedeutet ist; das aufgequollene Protoplasma ist durch reichliche Körnigkeit gekennzeichnet. (Dasselbe Präparat, wie in Fig. 15.)

Fig. 25. Ein stark aufgequollenes Lymphkörperchen mit angedeuteter Rarefaction des Chromatingerüstes. (Dasselbe Präparat.)

Fig. 26. Eine sehr weit vorgeschrittene Lösungsform aus dem II. Modus, wo der lückenreiche, etwas stärker gefärbte und von dem sehr blassen Protoplasmareste scharf abgegrenzte Theil noch an den früheren Kern erinnert. (Dasselbe Präparat, wie in Fig. 21.)

Fig. 27. Eine typische Lösungsform aus dem II. Modus: der dunklere Kern mit einer grossen Lücke und das blasse Protoplasma lösen sich selbständig im äusseren Plasma allmählich auf. (Dasselbe Präparat.)

Fig. 28. Eine Lösungsform aus dem II. Modus: vom Protoplasma ist nur eine kleine Andeutung am oberen Pol zu sehen, die Auflösung des Kerns mit Lückenbildung in demselben ist sehr ausgesprochen. (Dasselbe Präparat.)

Fig. 29. Eine sehr weit vorgeschrittene Lösungsform, wahrscheinlich aus dem I. Modus, weil am rechten Rande der Figur Reste eines schmalen dunkleren Saumes zu bemerken sind. (Lymphe des XII. Hundes nach 5 Minuten Körpertemperatur-Einwirkung.)

Fig. 30. Eine weit vorgeschrittene Lösungsform aus dem II. Modus: unten sieht man noch einen ganz kleinen dreieckigen Rest des aufgelösten Protoplasma, — auch der sehr stark aufgequollene Kern löst sich deutlich auf. (Dieselbe Lymphe nach 10 Minuten Körpertemperatur-Einwirkung.)

Fig. 31. Ein etwas früheres Stadium derselben typischen Lösungsform, wie in Fig. 24, aus dem III. Modus: der Kern im Centrum ist mehr angedeutet, das Protoplasma noch nicht so durchsichtig, die Körnigkeit feiner. (Dasselbe Präparat, wie in Fig. 15.)

Fig. 32. Eine Lösungsform aus dem II. Modus: der Kern scheint eingebuchtet zu sein, ist aber wahrscheinlich nur durch den Einfluss des äusseren flüssigen Plasma schon etwas verändert, da das Protoplasma theilweise ganz aufgelöst ist. (Dasselbe Präparat, wie in Fig. 20.)

Fig. 33. Eine sehr typische Lösungsform aus dem I. Modus: die ganze Zelle ist sehr aufgequollen; man sieht rechts, wie der Kern nebst der Lückenbildung sich mit dem Protoplasma vermischt; das

letztere wird zu einem ganz schmalen Saum, der entschieden dunkler, als der Kern, gefärbt ist. (Dasselbe Präparat.)

Fig. 34. Ein in Auflösung begriffener Kern, der wahrscheinlich nach dem II. Modus durch Auflösung des Protoplasma nackt geworden ist. (Dasselbe Präparat.)

Fig. 35. Eine Lösungsform aus dem I. Modus, welche zeigt, wie von dem aufgequollenen Lymphkörperchen spitzige Fortsätze ausgestreckt und aufgelöst werden, wobei ein schmaler, sich dunkel färbender Protoplasmasaum gebildet wird. (Dasselbe Präparat, wie in Fig. 21.)

Fig. 36. Ein Lymphkörperchen, in welchem der Kern im Protoplasma zerflossen zu sein scheint und nun der Auflösung ausgesetzt ist (I. Modus), weil der schmale, dunkler gefärbte Protoplasmasaum an einer Stelle (rechts unten) ganz aufgelöst ist. (Dasselbe Präparat.)

Fig. 37. Eine sehr weit vorgeschrittene, wahrscheinlich nach dem III. Modus entstandene Lösungsform. (Dasselbe Präparat, wie in Fig. 30.)

Fig. 38. Eine sehr typische Lösungsform aus dem II. Modus. (Lymphe vom XIII. Hunde nach 5 Minuten Zimmertemperatur-Einwirkung.)

Fig. 39. Wie Fig. 38, nur in einem früheren Stadium, wo das Protoplasma aufgequollen, aber noch nicht aufgelöst, und der Kern deshalb auch nur aufgequollen ist. (Dasselbe Präparat, wie in Fig. 20.)

Fig. 40. Ein etwas aufgequollenes Lymphkörperchen: das Protoplasma scheint sich schon dunkler, als der Kern, zu färben. (Dasselbe Präparat.)

Fig. 41. Ein etwas aufgequollenes und sich blass färbendes Lymphkörperchen. (Dasselbe Präparat.)

Fig. 42. Ein normales Lymphkörperchen. (Dasselbe Präparat.)

Fig. 43. Eine Lösungsform aus dem I. Modus mit einem ganz schmalen, dunklen Protoplasmasaum und einer kleinen Neigung zur Lückenbildung im Kern. (Dasselbe Präparat.)

Fig. 44. Drei normale Erythrocyten. (Lymphe vom XII. Hunde, sofort getrocknet.)

Fig. 45. Ein etwas aufgequollenes Lymphkörperchen; der Kern ist schon schwächer, als das Protoplasma, gefärbt. (Dasselbe Präparat.)

Fig. 46. Eine Lösungsform aus dem II. Modus mit ausgesprochenen Lücken im Kern und theilweise ganz aufgelöstem Protoplasma. (Dasselbe Präparat, wie in Fig. 30.)

Fig. 47. Eine typische Lösungsform aus dem I. Modus mit schon etwas aufgelöstem Protoplasmasaume. (Dasselbe Präparat, wie in Fig. 38.)

Fig. 48. Eine Lösungsform aus dem III. Modus, wie in Fig. 24. (Dasselbe Präparat, wie in Fig. 15.)

Fig. 49. Eine sehr weit vorgeschrittene Lösungsform, wahrscheinlich aus dem III. Modus, weil der frühere Kern nicht scharf vom Protoplasma abgegrenzt ist, sondern nur durch dunklere Färbung verrathen wird. (Dasselbe Präparat, wie in Fig. 44 und Fig. 45.)

Fig. 50. Eine sehr typische Lösungsform aus dem I. Modus: das ganze Körperchen ist sehr gequollen, der Kern zerfliesst im Protoplasma und färbt sich schon etwas schwächer, als das letztere. (Dasselbe Präparat.)

Fig. 51. Ein grosses Lymphkörperchen mit etwas breiterem Protoplasmarande; normales Tinctionsvermögen. (Lymphe vom XIII. Hunde, sofort getrocknet.)

Fig. 52. Eine sehr weit vorgeschrittene Lösungsform, wahrscheinlich aus dem II. Modus. (Dasselbe Präparat, wie in Fig. 20.)

Fig. 53. Ein normales Lymphkörperchen. (Dasselbe Präparat, wie in Fig. 51.)

Fig. 54. Wie Fig. 53. (Dasselbe Präparat.)

Fig. 55. Eine Lösungsform aus dem II. Modus: vom Protoplasma ist nur wenig übrig geblieben, der aufgequollene und etwas eingebuchtete Kern aber ist noch gut erhalten. (Dasselbe Präparat, wie in Fig. 20.)

Fig. 56. Eine Lösungsform aus dem I. Modus: in dem blassen aufgequollenen Kerne sind sehr feine Körnchen zu bemerken, in dem dunklen, schmalen Protoplasmasaume (links unten) haben sich Lücken gebildet. (Dasselbe Präparat, wie in Fig. 30.)

Fig. 57. Wie die linke Figur in No. 2: II. Modus. (Dasselbe Präparat, wie in Fig. 38.)

Fig. 58. Eine charakteristische Lösungsform aus dem II. Modus, wo das Protoplasma schon beinahe gänzlich aufgelöst ist und auch der Kern in seiner Auflösung ziemlich weit vorgeschritten ist. (Dasselbe Präparat.)

Fig. 59. Eine Lösungsform aus dem IV. Modus, wo der Kern und das Protoplasma aufgequollen und durch einen schmalen ungefärbten Saum theilweise von einander getrennt sind; im Kern sind die angedeuteten Lücken, im Protoplasma die Granulation bemerkenswerth. (Dasselbe Präparat, wie in Fig. 1.)

Sämmtliche Präparate von Fig. 60 bis Fig. 82 inclusiv sind doppelt — mit Eosin und nachträglich mit Methylenblau — gefärbt.

Fig. 60. Ein grosser Lymphocyt, siehe Fig. 7. (Blut von fibrinöser Pneumonie, sofort getrocknet.)

Fig. 61. Ein normaler neutrophiler Leukocyt. (Dasselbe Präparat.)

Fig. 62. Eine sehr weit vorgerückte Lösungsform aus dem IV. Modus: rechts von dem stark in Lösung begriffenen Kerne sieht man eine unfärbbare Substanz (früheres Protoplasma?) in dem gefärbten äusseren Plasma zerstreut oder zerflossen; das kreisrunde, rothe Blutkörperchen ist mit Absicht in der Verbindung gezeichnet, wie es im Präparate liegt. (Dasselbe Blut nach 5 Minuten Einwirkung von 36° C.)

Fig. 63. Ein mononucleärer Leukocyt, in Lösung nach dem IV. Modus begriffen: das Chromatingerüst des Kerns ist rareficirt, das Protoplasma aufgequollen und unfärbbar, mit Fortsätzen an seiner Peripherie, welche als Anfang einer Auflösung zu betrachten sind. (Dasselbe Präparat.)

Fig. 64. Ein mononucleärer Leukocyt, in Lösung nach dem II. Modus begriffen: das Protoplasma ist schon ziemlich aufgelöst, der Kern fängt auch an sich zu ändern. (Dasselbe Präparat; man bemerkt den Unterschied in der Färbung von zwei gleichen Zellen, die nur in verschiedener Weise sich auflösen.)

Fig. 65. Ein aufgequollener Lymphocyt (I. Modus) mit dunkel gefärbtem Protoplasma, in welchem der lückenhaltige Kern zerfliesst. (Normales menschliches Blut Fig. 1., sofort getrocknet.)

Fig. 66. Ein aufgequollener polynucleärer Leukocyt (neben zwei Erythrocyten) mit blass gefärbten, zerfallenden Kernen und noch schwächer gefärbtem, stellenweise schon ganz unfärbbar gewordenem Protoplasma: IV. Modus. (Dasselbe Blut, wie in Fig. 60, nach 5 Minuten Zimmertemperatur-Einwirkung.)

Fig. 67. Eine Lösungsform aus dem II. Modus von einem eosinophilen Leukocyten: ein grosser, plumper, eingebuchteter, schwach gefärbter Kern scheint aus mehreren zusammengeflossen zu sein und ist von sehr feinen eosinophilen Körnchen, die schon frei zerstreut sind, theilweise bedeckt; diese Lösungsform ist mit dem Leukocyten Fig. 61 und fünf Erythrocyten so zusammen gezeichnet, wie sie im Präparate getroffen waren. (Dasselbe Präparat, wie in Fig. 66.)

Fig. 68. Ein sehr weit in Lösung begriffener Kern, vielleicht auch aus mehreren zusammengeflossen, mit Rarefection des Chromatingerüsts, rechts von dem gefärbten äusseren Plasma durch eine ungefärbte Schicht, wahrscheinlich einem Ueberrest des aufgequollenen und unfärbbar gewordenen Protoplasma, getrennt: IV. Modus. (Dasselbe Präparat, wie in Fig. 66.)

Fig. 69. Ein ungeformtes Klümpchen, wahrscheinlich von einem in Lösung begriffenen farblosen Blutkörperchen abgerissen, wie Fig. 4. (Dasselbe Blut, wie in Fig. 60, aber nach 5 Minuten Körpertemperatur-Einwirkung getrocknet.)

Fig. 70. Eine sehr weit vorgeschrittene Lösungsform, wo eine dunklere Stelle im Centrum auf den im Protoplasma zerflossenen Kern hinzuweisen scheint: III. Modus. (Dasselbe Präparat, wie in Fig. 65; das zugleich gezeichnete rothe Blutkörperchen lag im Präparate ebenso dicht daneben.)

Fig. 71. Ein Leukocyt, der zu den polynucleären gezählt werden muss, in demselben Zustande (IV. Modus), wie Fig. 63. (Dasselbe Präparat, wie in Fig. 66.)

Fig. 72. Ein „nackter" Kern (II. Auflösungsmodus), wahrscheinlich aus mehreren gebildet, von denen ein jeder stark aufgequollen ist und eine ausgesprochene Rarefection des Chromatingerüstes zeigt. (Dasselbe Präparat.)

Fig. 73. Ein durch den Auflösungsprozess etwas veränderter Kern, mit einem kleinen Rest des Protoplasma rechts unten: II. Modus. (Dasselbe Präparat.)

Fig. 74. Eine typische Lösungsform aus dem II. Modus von einem neutrophilen Leukocyten: die neutrophile Körnung ist im äusseren Plasma zerstreut, zwei Kerne sind beinahe ganz blossgelegt, sehr aufgequollen und scheinen von Lücken durchsetzt zu sein. (Dasselbe Präparat, wie Fig. 69; beide Figuren sind mit zwei Erythrocyten so zusammen dargestellt, wie sie im Präparate gefunden waren.)

Fig. 75. Eine Lösungsform aus dem II. Modus von einem aufgequollenen Lymphocyten oder von einem einkernigen Leukocyten: das Protoplasma ist zerstreut und meistentheils aufgelöst, der Kern stark verunstaltet. (Dasselbe Blut, wie in Fig. 65, nach 10 Minuten Zimmertemperatur-Einwirkung.)

Fig. 76. Eine Lösungsform aus dem II. Modus von einem basophilen Leukocyten: der Kern ist sehr stark in der Auflösung begriffen und vom Protoplasma sind nur feine, zerstreute basophile Körnchen übrig geblieben. (Normales menschliches Blut — Fig. 2 — sofort getrocknet.)

Fig. 77. Eine Lösungsform aus dem II. Modus, wie in Fig. 75, mit einem normalen Erythrocyten zusammen abgebildet. (Blut von einem normalen, etwa seit 48 Stunden nüchternen Hunde, nach 10 Minuten Zimmertemperatur-Einwirkung.)

Fig. 78. Eine Lösungsform eines Lymphocyten, wie in Fig. 65 (I. Modus), nur sind die Lücken im Kerne noch nicht ausgebildet, obgleich die Rarefection des Chromatingerüstes sehr weit vorgeschritten ist und die Auflösung des Kerns im äusseren Plasma schon angefangen hat, da das Protoplasma links unten an einer Stelle ganz aufgelöst ist. (Dasselbe Präparat, wie in Fig. 77.)

Fig. 79. Eine sehr complicirte Lösungsform, wahrscheinlich aus dem II. Modus: es sind scheinbar nur zwei Kerne, welche so stark von dem Auflösungsprozess getroffen sind, dass ihr Chromatingerüst in Form von Fäden theils zusammengerollt, theils öhsenartig, weit — auch über benachbarte rothe Blutkörperchen (rechts und unten) — ausgezogen ist. (Dasselbe Blut, wie in Fig. 60, nach 10 Minuten Körpertemperatur-Einwirkung.)

Fig. 80. Ein normaler, multinucleärer, neutrophiler Leukocyt. (Dasselbe Präparat, wie in Fig. 76.)

Fig. 81. Eine Lösungsform aus dem IV. Modus, wahrscheinlich von einem neutrophilen Leukocyten: im Centrum sind durch stärkere Färbung aufgequollene Kerne angedeutet und das ebenfalls aufgequollene Protoplasma ist reichlich von solchen vacuolenartigen Flecken (vergl. Fig. 66) und Rissen durchsetzt, welche keine Farbe mehr annehmen. (Dasselbe Präparat, wie in Fig. 75.)

Fig. 82. Eine Lösungsform aus dem II. Modus, wie in Fig. 75, der Kern ist aber noch mehr verunstaltet, und vom Protoplasma ist noch weniger übrig geblieben. (Dasselbe Präparat, wie in Fig. 76.)

XIII.

Der Bacillus des gangränösen Schankers und der Bacillus des Hospitalbrandes. Pathogenese und Therapie[1]).

(Aus dem Favre'schen Laboratorium in Chaux-de-Fonds.)

Von Dr. Alex. Favre, Prof. ag. und D. L. Barbezat, Pharm.

(Hierzu Taf. VIII.)

Nebst einer Replik an Herrn Pels Leusden betreffend Eklampsie.

I. Klinischer Theil.

I. Fall. Fr. D., 46 Jahre alt, erkrankte plötzlich am 12. October 1895, nachdem sie 5 Tage vorher in einer Landwirthschaft erfrischende Getränke genossen hatte. Mässiges Fieber, welches allmählich hinaufstieg, und starkes Brennen im Munde soll Pat. auf ihr Mundleiden aufmerksam gemacht haben. Die Gingiva inferior war äusserst schmerzhaft, die Zähne locker, und Pat. bemerkte sofort, dass auf der Gingiva weisse flache Flecken vorhanden waren. — Es waren ferner auch einige solche pathologische Veränderungen an der hinteren Seite der Unterlippe. Diese Veränderungen der Mundmucosa änderten innerhalb 24 Stunden ihre Farbe, indem sie violett grauschwarz, ja schwarz wurden. Diese pathologischen Erscheinungen ergriffen bald den ganzen Mund mit denselben nachfolgenden Symptomen. Dieses wurde anamnestisch festgestellt. Am 22. October zur Pat. gerufen, constatirte ich im Munde derselben eine Menge von diphtheroiden grauschwarzen Membranen auf der hinteren Seite der Unterlippe, besonders unter der Zunge, jedoch auch auf der Zunge und am harten Gaumen. Die Unterlippe und der vordere Theil beider Wangen waren von aussen kerzenweiss, hart und geschwollen. An der Demarcationsstelle des Gesunden und des Erkrankten war ein rother schmerzhafter Streifen zu constatiren. — Keine Drüsenanschwellungen. — Ein pestilentialer Gestank im ganzen Zimmer. — Puls sehr frequent. — Temp. 40,8°. Pat. geht bald unter Fiebererscheinungen zu Grunde. Ein vor mir, aber 3 Tage nach bereits begonnener Gangrän gerufener Arzt konnte natürlich keine primären Symptome

[1]) Laut gehaltenem Vortrag vom Verf. am IV. Congrès du Soc. obstétrical de France in Paris 9., 10., 11. avril 1896. (Revue médicale 11. avril 1896 und Semaine médicale 11. avril 1896.)

mehr erkennen, weil diese den secundären Symptomen schon den Platz eingeräumt hatten.

Therapie. Es wurden Lösungen von Kalium chloricum und von Alaun als Irrigationen gebraucht, jedoch ohne merkliche Besserung. An eine chirurgische Entfernung des Kranken war wegen der starken Ausbreitung nicht zu denken. — Thermocauter wurde angewandt.

Obduction.

Kopf nicht geöffnet.

Herz. Zeigt eine Mitralinsufficienz, Herzmuskel schlaff. Farbe schinkenartig. Dicke normal, sonst nichts Besonderes. — Lungen beiderseits lufthaltig, von normaler Consistenz, auf dem Durchschnitt etwas Stase zeigend. — Die Bronchien sind mit einer Menge von Secret grauer Farbe gefüllt, welche der Mundgangrän sehr ähnelten. Hie und da einige kleine Geschwüre, von denen die frischen einen rothen Grund, die älteren und die grösseren einen gelben Grund zeigten. — Die Zunge hatte einen ½ cm dicken gangränösen Belag. — Der Kehlkopf zeigt eine stark gangränescirte Mucosa, welche schichtenweise sich abheben lässt. Vom Thyreoidknorpel bis zur Bifurcation der Hauptbronchien sieht man eine grosse Anzahl von Geschwüren, welche in der oberen Region der Trachea eine schwarze, ja grauschwarze Farbe besassen, während die mehr in der Tiefe der Trachea sitzenden einen gelblichen Grund zeigten.

Milz stark vergrössert. Pulpa etwas zerfliesslich.

Nieren beiderseits roth, etwas vergrössert, etwas derb sich anfühlend. Auf dem Durchschnitt zeigt die Marksubstanz eine roth und gelb gestreifte Färbung. Die Rindensubstanz ist roth gefärbt. — Magen zeigt keine Besonderheiten. — Die Leber erweist sich als eine Fettleber. — Am Darm keine Besonderheiten. — Blase leer. — Allgemeiner Körperbau gut entwickelt. Hie und da grüne Flecken auf der Körperoberfläche. — Muskelstarre mässig erhalten 3 Tage nach dem Tode. — Farbe der Gerüstmusculatur schinkenartig.

Diagnose. Ulcera molia gangraenosa oris, laryngis et tracheae progressiva. — Mitralinsufficienz. — Infectionsmilz. — Acut infectiöse Nephritis. — Fettleber. — Septicämie.

Am Tage darauf bekamen wir den Besuch eines Sohnes dieser Frau, der seine Mutter einige Tage fleissig bewacht hatte. Obwohl die nöthigen hygieinischen Maassregeln seit meiner Ankunft getroffen worden waren, beklagt sich der junge 19jährige Jüngling, das Leiden seiner Mutter geerbt zu haben.

II. Fall. H. D., 19 Jahre alt (29. October), klagt über heftiges Brennen auf der inneren Seite der Unterlippe. Er giebt an, zuerst eine kleine Blase gehabt zu haben, welche bald platzte und ein kleines Geschwür mit rothem Grunde hinterliess, das bald gelblich gefärbt wurde. Dieses gelbe Geschwür vergrösserte sich sofort innerhalb 24 Stunden zu einem leicht kraterförmigen, 1 Mark-grossen Ulcus. Es trug sämmtliche Charaktere eines Ulcus molle.

24 Stunden später änderte sich das Bild, indem das Geschwür nun in der Mitte grau wurde. — 24 Stunden später war die graue Partie eher schwarz geworden. — Die Umgebung des unkenntlich gewordenen Geschwürs war äusserst schmerzhaft, geschwollen und weiss gefärbt mit Ausnahme des Randes, welche reinen rothen Streifen darstellte zur Abtrennung des vollständig Gesunden. —

Wenn wir nun der Reihe nach die verschiedenen Färbungen der Gewebe durchgehen, so sehen wir in der Mitte des leicht kraterförmigen Geschwürs eine schwarze Substanz, mehr dem Rande zu sind die Gewebe grau gefärbt, noch mehr excentrisch sieht man einen 2—3 mm breiten Streifen weissgelber Substanz, der nach aussen an einen rothen Streifen grenzt, welcher selbst das Gesunde berührt.

Als wir die grauschwarze violette Farbe bei unserem Patienten erblickten, so war kein Zweifel mehr möglich, der Sohn habe die Krankheit der Mutter geerbt. Vorerst war er mit $CuSO_4$, $AgNO_3$, $KClO_3$ und Alaun behandelt worden. Nun war es klar, gegen den gangränösen Schanker musste energisch gekämpft werden, um so mehr, weil im Munde, wenn Pilze hinter die Zunge gelangten, von einer Behandlung, von einer energischen Behandlung nicht mehr die Rede sein konnte. Das Uebel musste geheilt werden, bevor es eine unerreichbare Tiefe im Schlund gewonnen hätte, sonst müsste unser Patient quoad vitam aufgegeben werden.

Operation. Es wurde (3. November) die Excision des gangränösen Schankers vorgenommen, ferner die Lippe längs des Kiefers getrennt, um die violett pigmentirte Rinne zwischen Lippe und Gingiva aufzuheben, damit die Secrete nicht in dieser schwer zu reinigenden Rinne verblieben, sondern für constanten Abfluss gesorgt sei. — Wir hatten nehmlich bemerkt, dass fliegende Partien des gangränösen Schankers auf anderen gesunden Theilen der Mundschleimhaut sich niederschlugen in Form von kleinen, weissen, dünnen, stark anhaftenden Auflagerungen. Wenn diese Auflagerungen, diese falschen Membranen sofort entfernt wurden, so fand man die Mucosa intact; wenn dagegen die Pseudomembranen 4—6 Stunden auf der Schleimhaut blieben, so constatirte man bei Entfernung derselben nach etwas längerem Verweilen, dass die Schleimhaut arrodirt war und dass man eine leicht gelbe, später schwarze Ulceration vor sich hatte. — Eine stärkere multiple Ausbreitung dieses Schankers war also sehr zu befürchten. — Auf der Haut selbst machten diese Pseudomembranen gar keine Erscheinungen.

Nach dieser Ex- und Incision wurden mittelst des Paquelin die krankhaften Partien leicht gebrannt, sodann Verband mit Aqua chlori.

4. November. Am Tage darauf constatirte man, dass die Oberfläche der neuen Wunde sich allgemein mit einem weissen Ueberzug bedeckte, von irgend einer beginnenden Eiterung keine Spur. — Irrigationen mit 5procentigen Chlorzinklösungen brachten keinen Erfolg, denn unschwer war zu constatiren, wie dieselben weissen Streifen immer weiter in die rothe Substanz eindrangen; der rothe Grenzstreifen rückte somit millimeterweise zurück und die zuerst weissgefärbten, centralen Partien wurden schwarz. Mit der

Entfernung des Gangränösen war somit nichts gewonnen, vielmehr war der Schanker um so viel grösser geworden. — Es wurden Sublimat, Phenollösungen stärkerer Concentration versucht, aber auch umsonst; der weisse Streifen griff immer weiter, indem er neuerdings den rothen Streifen weiter zurückdrängte und hinter sich eine schwarze, immer grösser werdende Gangrän zurückliess. — Creolinlösungen brachten keinen Erfolg.

Im Munde überall entstanden neue kleine Geschwüre desselben Charakters. Da versuchten wir eine 1 pro Mille Lösung von Kalium sulfuricum, gemischt mit einer 1 pro Mille Lösung H_2SO_4. Sofort bemerkten wir, dass allerdings der schwarze Theil der Wunde immer grösser auf Kosten der weissen Partie wurde, dass aber die weisse Partie nicht weiter frass und der rothe Streifen von nun an unbeweglich blieb. Nach 24 Stunden war der weisse Streifen vollständig verschwunden, es blieben nur noch im Krankhaften die schwarzen Centralpartien einerseits, andererseits der rothe Reactionstreifen. Von diesem Augenblicke an begann die Wunde auch feucht zu werden und man bemerkte einige Eiterspuren. — Der junge Mann war gerettet.

Die schwarzen nekrotischen Partien fallen in den folgenden Tagen ab. Die Wunde heilt, indem die Mucosa des Mundes mit der äusseren Haut sich vereinigt. Die Unterlippe hängt nun lappenweise herunter und es muss nun Plastik gemacht werden, um die Defecte zu ersetzen.

1. December 1895. Plastik, welche unschwer gelingt.

III. Fall. Herr Jules D., 22 Jahre alt, Bruder des Vorigen. Fühlt am 24. November 1895 heftiges Brennen im Munde. Beim näheren Zusehen constatirt man eine kleine Blase, mit Serum gefüllt. Sie erreicht kaum die Grösse eines Nadelknopfes — Die Blase sprang und es blieb ein kleines Geschwür mit rothem Grunde. Nach einigen Stunden war der Grund des Geschwürs gelblich geworden, leicht kraterförmig eingesunken. Nach 24 Stunden war das Geschwür 10 Pfennigstück-gross, die Mitte desselben fing schon an grauschwarz zu werden. Therapeutisch wurde sofort schwefeligsaures Kali in Lösung gebraucht. Zwei Tage später war der junge Mann geheilt.

Klinische Betrachtung. Der gangränöse Schanker ist eine locale Erkrankung. Lymphdrüsenanschwellung hat er keine zur Folge. Auf der Schleimhaut haben weisse Pseudomembranen, welche von dem ursprünglichen Schanker herstammen, die Fähigkeit, die Schleimhaut zu zerstören und neuerdings gangränöse Schanker zu erzeugen. Die Epidermis vermögen sie wegen ihrer Dicke nicht zu durchdringen. Es muss zuerst eine Wunde vorhanden sein (man vergleiche die Excision des Schankers in Fall II), bevor die Gangrän sofort auf die betreffende Wunde sich stürzte. Eine sehr seltene Affection ist der gangränöse Schanker. Durch Ausdehnungszunahme des Schankers kann die Krankheit (in Folge der Resorption, Septic-

ämie) leicht begreiflich allgemeine Erscheinungen machen. Es wäre indessen ein Irrthum, aus diesen Erscheinungen allgemeiner Natur auf die nicht locale Natur des Leidens zu schliessen.

Wenn wir die von den Autoren angegebenen Symptome des gangränösen Schankers durchsehen, so stimmen unsere Symptome vollständig mit diesen überein, und sind wir nun im Stande, eine noch genauere Beschreibung dieser Geschwürsart zu geben. Etwas Eigenthümliches bietet nehmlich Folgendes dar: Die Gangrän begann eigentlich sofort nach der Arrosion der Schleimhaut. Der gelbweisse Grund des Geschwüres ist die beginnende Gangrän, er stellt die Blutleere der Gewebe dar, welche bald nachher missfarbig (schwarz) werden soll. Diese weissen Zonen gleichen vollständig dem Gefrieren der Gewebe beim Mikroskopiren, falls man mit dem Mikrotom arbeiten will. Bei dem letzteren ist die weisse Farbe nur für einige wenige Momente bestimmt, bei der beginnenden Gangrän handelt es sich um eine chemische Wirkung gewisser Spaltpilze, welche eine Blutleere hervorbringen. Schreitet die Gangrän weiter, so sieht man auch thatsächlich den weissen Streifen auf Kosten des rothen Reactionsstreifens sich ausbreiten, während der rothe Streifen sofort im Gesunden um so viel zurückgedrängt wird, aber die gleiche Breite beibehält.

Der Zerfall der weissen Substanz giebt zuerst eine graue Masse, welche baldigst schwarz gefärbt wird.

a. Schankerbegriff. Wir haben schon gesehen, dass die äusseren Charaktere der von uns gesehenen Geschwüre vollständig mit denjenigen der klassischen gangränösen Schanker übereinstimmen. Die Eigenthümlichkeit, dass die Schleimhaut arrodirt wird, gehört geradezu zu den Ulcera mollia, denn auch beim gewöhnlichen, weichen Schanker kommt diese Erscheinung zur Geltung. Man erinnere sich der Autoimpfversuche mittelst Anbinden des Gliedes gegen beide Oberschenkel, wobei im Widerspruch zu Lesser es keineswegs nöthig ist, eine Verwundung an der Impfstelle anzubringen, denn der Ducrey-Krefting-Unna-Bacillus macht diese schon ohne Auxiliarhülfe.

Ein anderer Punkt, die Multiplicität der Geschwüre, regt die Frage an, ob wir es hier nicht mit einem neuen Krankheitsbilde zu thun haben. Darauf antworten wir, dass wir es

wirklich mit dem klassischen gangränösen Schanker zu thun haben, denn es liegt schon in der Natur des weichen Schankers, dass er per contiguitatem sich weiter ausbreiten kann. Gangränöse Schanker sind meist nur an den männlichen Genitalien beschrieben worden. Wenn sich ein solcher an den weiblichen Genitalien, wo die Mucosa in grösserer Ausdehnung vorhanden ist, oder wenn er vollends sich im Munde entwickelte, wo Schleimhaut im Ueberfluss vorliegt, so sprach man gerne von Hospitalbrand[1]) oder einfach von Gangrän[2]). Und doch vermehren sich die Geschwüre in unseren Fällen auch per contiguitatem. Der einzige Unterschied liegt darin, dass Sauberhalten des Mundes genügt, um eine stärkere Vermehrung der Geschwüre beim Ulcus molle simplex zu verhindern, während beim Ulcus molle gangraenosum dieses nicht mehr genügt, weil in letzterem Falle der Pilz viel virulenter ist, als der Ducrey-Unna'sche. Der Unterschied ist folglich ein wesentlicher, das Princip bleibt in beiden Fällen dasselbe.

Wir kommen nun zu den Schlüssen:

1) die kraterförmige Geschwürsform, 2) die anfängliche Farbe (weiss-gelblich), 3) die Consistenz, 4) die Tendenz, sich immer mehr zu vergrössern, machen aus unseren Geschwüren einen Schanker weicher Art.

Ferner: 1) die angrenzende Haut von livid rother Farbe, 2) die Schmerzen, 3) das Fieber, welches doch meist auf Resorption (Septicämie) zurückzuführen ist, 4) die Verwandlung des Geschwürsgrundes in einen grauen oder schwarzen Schorf, — machen aus unseren Patienten gangränöse Schankerkranke.

Man war bisher geneigt, die Gangrän als eine Complication der einfachen Schankergeschwüre anzusehen (Ducrey, Unna). Ohne diese gelegentliche Möglichkeit zu verneinen, stellen wir den gangränösen, weichen Schanker als eine specielle Gattung auf, welche ganz unabhängig von Ducrey-Unna-Bacillen auftreten kann. Es ist ein Schanker sui generis.

[1]) v. Herff, Ein Fall von Hospitalbrand an der Vulva nebst Bemerkungen über die Behandlung dieser Krankheit. Deutsche med. Wochenschr. XVI. 1890.

[2]) Mastermann, Deux cas de gangrène de la bouche. Barthol. Hosp. Rep. 1891.

Therapeutisches. Wir haben in allererster Linie sämmtliche Medicamente gebraucht, welche von der Therapie angegeben werden, aber umsonst.

Das Messer, der Thermocauter, der scharfe Löffel, Chlorzinklösungen, Jodoform, Phenol, Kalium chloricum, Alaun führten zu keinem Resultate.

Ermuthigt von den Erfolgen, die man in grauen Zeiten bis in die Gegenwart mit dem Schwefel erhielt, ja sogar gegen Tuberculose, wandten wir sofort, nachdem sämmtliche klassische Mittel versagt hatten, eine Lösung an, bestehend aus:

1. Schwefligsaurem Kali . . 2 g
2. Schwefelsäure . . . . . 2 Tropfen
3. Wasser . . . . . 1 Liter.

Mit dieser Lösung wurden sofort Irrigationen, ja sogar Inhalationen gemacht, um nöthigenfalls die Trachea zu erreichen, und die Erfolge hiessen diese Methode gut. Wir erinnern an dieser Stelle, dass der dritte Kranke innerhalb 3 Tagen seinen Schanker los wurde. Unseres Wissens ist dies die erste literarisch festgestellte Anwendung dieses Mittels bei dieser Erkrankung. — Sämmtliche drei Kranken gehörten derselben Familie an, und erkrankten innerhalb eines Monates. Beim ersten Falle kam ich zu spät.

II. Bakteriologischer Theil.

Aus dem excidirten Theil (weicher gangränöser Schanker) des Falles II wurden Partien auf Agargläser gebracht. Wir bekamen zwei Tage später reichliche Colonien von Bacillen. Die Culturen waren theilweise Reinculturen von Bacillen. Der Bacillus, den wir erhielten, maass 0,6 μ und 1,5 μ und mehr Länge. Er zeigt im hängenden Tropfen eine oscillirende Bewegung. Mit Gentianaviolettlösung zeigt er Verdickungen an gewissen Stellen, welche oft Sporenbildung geben. Gewisse Partien des Bacillus sind mehr gefärbt, als andere, und darum gewinnt der Bacillus eine geradlinige Rosenkranzform. Diese Art von Bacillus wurde mittelst der gewöhnlichen Reinculturmethode gewonnen. Die Bacillenlänge war eine verschiedene. Sie erreichte in gewissen Fällen das 4-, ja das 6fache des Minimum an Länge. Die Colonien bilden auf Agar weissbläuliche, ziemlich durchsichtige Auflagerungen; das Entfernen dieser Auflagerungen gelingt schwer und erinnert ganz an den klinischen Fall II, wobei es auch so schwer gelang, die Membranen von der Schleimhaut zu entfernen. Diese Pilzcolonien zeigen ebenfalls eine grosse Cohäsion, denn beim Abreissen eines Theiles der Cultur zieht die Membran sich

fadenförmig aus und man gewinnt dabei auf dem Platindraht einen noch grösseren Theil der Cultur.

Bouilloncultur en. Bouillon wird von diesen Bacillen getrübt und es setzen sich Flocken am Grunde des Reagenzgläschens ab. — Die Bouillonflüssigkeit wird nach zwei Tagen Wirkungszeit stark alkalisch im Gegensatz zu der Mehrzahl der Mikroorganismen, welche die Bouillon sauer machen.

Gelatinecultur en. Der Gangränbacillus verflüssigt nicht die Gelatine, giebt einen weissbläulichen Ueberzug.

Stichcultur en bilden keine Gasblasen.

Kartoffelcultur en (siehe die Abbildungen). In die Mitte von Kartoffelscheiben eingebracht, erzeugen unsere Bacillen bald einen halbflüssigen bräunlich pigmentirten Stoff aus den Kartoffeln. Diese bräunliche Materie wird in kurzer Zeit resorbirt, und so erhalten wir eine schwarze Vertiefung in den Kartoffelscheiben. — Diese schwarze kraterförmige Vertiefung ist bedeckt von einer ziemlich dicken, weisslichen, zusammenhängenden Membran, welche aus Bacillencolonien besteht. Sie ist abziehbar. Nach 40 Stunden Wirkungszeit im Brütofen sind die Kartoffelscheiben, nachdem sie auf der Rückenfläche schwarz schimmerten, vollständig perforirt. Die Gangrän schreitet immer weiter und schliesslich schwinden die Kartoffeln zu einer kleinen schwarzen, zunderartigen Masse, welche selbst bald wieder bis auf ein kleines Minimum reducirt wird. Diese Erscheinungen erinnern ganz an Fall I. — Kein Geruch.

Eiweissculturen geben leicht gelbbräunliche Culturstriche. Die Substanz selbst wird aber nicht verzehrt.

Brodculturen geben nichts Besonderes.

Unser Bacillus ist aerob und anaerob.

Thierversuche.

Exp. 1. Einem Kaninchen wurde ein Hautlappen entfernt und Culturen unserer Bacillen auf die Wunde gestrichen. Es bildete sich bald eine Borke und die Wunde heilte unter dem Schorf. (Es sei hier nebenbei bemerkt, dass Wunden bei Kaninchen meist ohne Eiterung ausheilen.)

Das Thier ist heute, zwei Monate später, vollständig gesund.

Exp. 2. Einem zweiten Kaninchen wurde eine grössere Anzahl von Bacillen auf die Mundmucosa gebracht. Bis heute, also zwei Monate später, ist keine Wirkung des Bacillus zu constatiren. (Wir bemerken an dieser Stelle, dass die Mundschleimhaut bei Kaninchen, bei Thieren überhaupt eine viel festere ist, als beim Menschen.)

Exp. 3. Einem grösseren Kaninchen wurden Pilze (unsere Bacillen) auf die Mundschleimhaut gebracht und zwar in gehöriger Anzahl, jedoch auch auch hier ohne Erfolg.

Exp. 4. Einem Meerschweinchen auf die Mundschleimhaut gebracht, erzeugten unsere Bacillen keine Wirkung.

Exp. 5. Einem Meerschweinchen wiederum auf die Mucosa buccalis gebracht, erzeugten sie auch hier keine Wirkung.

Versuche beim Menschen.

Fall 1. H. A., Arbeiter, litt an einem Panaritium, das noch in der Tiefe der Gewebe steckte. Incision, worauf unsere Bacillen auf die Wunde gebracht wurden. Es war nehmlich dem Pat. erklärt worden, dass wir das Heilmittel zur Verfügung hatten, und dass, falls Gangrän erzeugt werden sollte, einen Tag später die neue Affection vollständig zum Stillstand gebracht sein würde. Pat. erklärte, er sei mit unserer Garantie befriedigt, und gegen eine Geldsumme liess er die Bacillen aufstreichen.

Am folgenden Tage sah die neue, frische Wunde ganz weiss aus, ganz gleich wie bei unseren früheren Patienten. Die Abscessstelle schien etwas trockener, wie gewöhnlich, zu sein, jedoch konnte eine gewisse Eiterproduction immerhin constatirt werden.

6 Stunden später fing die oberste Schicht dieses weissen Ueberzuges an, sich schwärzlich zu färben, und wiederum konnten wir constatiren, dass die weissen Streifen in das Gesunde hineinwucherten. — Auch hier keine intumescirten Lymphdrüsen.

Diagnose: Gangraena nosocomialis.

Therapie: Sofort wurde unsere Schwefellösung gebraucht und 24 Stunden später konnten wir wahrnehmen, wie schwarze Borken aus der kleineren Wunde abgestossen wurden. Zwei Tage später sah die Wunde gut aus, beinahe als wenn nichts Experimentelles passirt wäre.

Fall 2. H. L., Arbeiter, litt an einer kleinen Phlegmone im Handteller. Incision und die Bacillen mit Erlaubniss sofort aufgestrichen. Am folgenden Tage sah man die Oberfläche der Wunde schwarz werden, was uns den Beweis lieferte, dass es sich auch hier um Gangraena nosocomialis handelte.

Therapie. Gleich wie beim vorigen Fall, prompte Wirkung.

III. Den gangränösen Schanker

hat man bis heute in die Kategorie des weichen Schankers als Complication desselben gesetzt. Wir erinnern an Lesser und Eichhorst (Handbücher der Geschlechtskrankheiten). Der Pilz des weichen Schankers hat bekanntlich verschiedene Entdecker gehabt und trägt nach deren Namen den Titel Bacillus Ducrey-Krefting-Unna[1]). Dieser Bacillus konnte aber nicht auf den uns gegenwärtig bekannten Nährböden gezüchtet werden. Nun kommen wir mit den nöthigen Beweisen und sind im Stande nachzuweisen, dass der gangränöse Schanker keineswegs zum Ulcus simplex gerechnet werden muss, sondern dass derselbe allerdings weich bleibt, aber zu einer ganz verschiedenen Kategorie gezählt werden muss. Es ist eben unser Bacillus, wel-

[1]) Unna, Der Bacillus des weichen Schankers. Monatshefte für prakt. Dermatologie. XIV.

cher den gangränösen Schanker constant zu erzeugen vermag. Der gangränöse Schanker ist ein Ulcus sui generis.

IV. Die Spitalgangrän

hat bis heute verschiedene Erklärungen gefunden. Diese Erkrankung ist Dank ihrer Seltenheit einer bakteriologisch-therapeutischen Studie höchst selten unterworfen worden. Nasse[1]) hat eine Amöbe als Ursache des Hospitalbrandes beschuldigt. Wir dagegen glauben, dass nicht nur ein Pilz, sondern dass verschiedene Pilze Gangrän erzeugen können, jedoch ist unser Pilz jedenfalls zu den am meisten virulenten zu rechnen. Rotter[2]) fand eine eigenartige Form von Hautgangrän mit Pustelbildung. Er konnte aus diesen Pusteln Bacillen züchten, ähnlich dem Rotzbacillus, und nach einer 7tägigen Incubationszeit bildete sich eine hämorrhagische Pustel auf der Haut des Kranken. Boinet[3]) war es ferner möglich, eine Ursache der Hautgangrän zu finden in der Form eines Bacillus, der neben der Brandbildung sofort Bubonen erzeugte. Diese Erkrankung kommt in Tonkin vor und Boinet will denselben Bacillus im Flusswasser dieses orientalischen Landes constatirt haben.

In unserem Falle handelt es sich keineswegs um eine Amöbe und die Incubationszeit unseres Bacillus beträgt nicht 7 Tage, sondern blos 24 Stunden; ferner macht der Bacillus Rotter Hautpusteln, wogegen der unserige die Haut intact lässt. Die Pusteln, welche unser Bacillus auf der Schleimhaut erzeugt, sind nicht hämorrhagischer Natur, sondern serösen Inhalts[4]). Aus diesen Gründen kann es sich nicht um die Organismen Nasse's oder

[1]) Nasse, Ueber einen Amöbenbefund bei Leberabscessen und Nosocomialgangrän. Archiv f. klin. Chirurgie. XLIII.

[2]) Rotter, Ueber eine eigenartige Form von Hautgangrän. Archiv für klin. Chirurgie. XLVIII.

[3]) Boinet, Ulcère phagédenique du Tonkin. Marseille médical. No. 5—11. 1894.

[4]) Der Bacillus des malignen Oedems von Koch oder der Vibrion septique de Pasteur, ein und derselbe Bacillus, zeigt in Stichculturen Gasbildung und die Kartoffelculturen desselben zeigen nach Roux keine Merkmale, im grellen Gegensatze zu den unsrigen. Jener bildet, wie angegeben wird (Chauveau und Arloing), die gasige Gangrän (Thoinot und Masselin, Paris 1896).

Rotter's handeln. Im Uebrigen ist die Charakteristik, welche Rotter von seinem Bacillus giebt, zu unvollständig, als dass man seiner Entdeckung eine maassgebende Stelle einräumen könnte. Er selbst spricht ja von einer eigenartigen Form der Hautgangrän, ein Beweis, dass selbst in seinen Augen das von ihm beschriebene Krankheitsbild nicht in den Rahmen bekannter Krankheiten passt. Der gangränöse Schanker und die Spitalgangrän sind aber seit sehr langer Zeit festgestellte Krankheitscomplexe.

Mit Boinet's Entdeckung stimmt unser Bacillus nicht, weil bei dem seinigen leicht Drüsenanschwellungen vorkommen, was in der von uns beschriebenen Form von Gangrän eben nicht stattfindet.

Wir haben also einen noch nicht beschriebenen Bacillus, der auf Wunden übertragen die Symptome der Gangraena nosocomialis erzeugt, auf intacte Schleimhaut gebracht, die Symptome des gangränösen Schankers bringt. — Die Kartoffelcultur ist einzig in ihrer Art. Unser Bacillus bildet Pigment.

Warum bei Thieren keine Symptome des Brandes mittelst dieses Bacillus erzeugt werden, ergiebt sich leicht aus der Wundheilung bei diesen Wesen. Es ist das sehr zweckmässig von der Natur eingerichtet, denn bei der ersten kleinsten Verwundung bei Thieren, die sich nicht pflegen können, würde bald Gangrän auftreten; dadurch wäre bald die ganze Thiergattung dem Aussterben ausgesetzt, was bekanntlich nicht der Fall ist.

Beim Menschen sind diese Erkrankungen höchst selten geworden Dank der penibelsten Antisepsis, welche seit einigen Jahrzehnten eingeführt worden ist. Dennoch ist in Feldzügen diese Affection noch stets eine gefürchtete Complication der Wundbehandlung und erfordert meist bewaffnete Intervention. Mittelst dieser, schon bei Tuberculose analog gebrauchten, chemischen Lösung ist nun das chirurgische Einschreiten unnöthig gemacht worden, was die 3 Fälle zur Evidenz beweisen.

Der diphtherische Schanker.

Nach Eichhorst kommt es auf dem Grunde der Geschwüre zu wirklichen, membranartigen, diphtheroiden Bil-

dungen. Nicht selten gehen damit tiefe und weit um sich greifende Zerstörungen Hand in Hand. Diese Beschreibung stimmt mit dem Endbild unseres klinischen Falles I. Denn thatsächlich fand man bei Frau D., dass die Gewebe membranartig sich abheben liessen. Da sich aber diese Membranen grösstentheils aus gangränösen Theilen der Gewebe zusammensetzen, so können wir unmöglich dieser Art von Schanker den Namen diphtherisch geben. Es ist uns nun begreiflich, dass Eichhorst[1]) weiter hinzufügen konnte: „Ihm nahe verwandt ist der gangränöse Schanker", denn unter gewissen Umständen hätte die gangränöse Natur unseres Schankers zu Verwechselungen mit diphtheroiden Erscheinungen Anlass geben können. Unsere Fälle waren aber in ihren Symptomen so klassisch, dass ein Zweifel kaum möglich war.

Erklärung der Abbildungen.

Tafel VIII.

Fig. 1. A Kartoffelscheibe, 2 cm dick, 48 Stunden nach der Infection mit unserem Bacillus. B Rückseite dieser Scheibe lässt in der Mitte schon eine schwärzliche Färbung erkennen.

Fig. 2. A Kartoffelscheibe, 1 cm dick, 48 Stunden nach Infection mit unserem Bacillus, Kartoffel perforirt. B Rückseite dieser Scheibe mit der bestehenden Perforation, welche durch die Gangränbedingt ist.

Replik an Herrn Leusden[2]) betreffend Eklampsie

von Dr. Alexandre Favre,
Prof. ag.

In einer kürzlich in diesem Archiv publicirten Arbeit widmet mir Herr Leusden zahlreiche Zeilen, welchen zu antworten ich mich genöthigt sehe, weil die Kritik zu direct ist und zu grosse Unrichtigkeiten darin enthalten sind.

1. Herr Leusden will mich sagen lassen, dass die Ptomainämie durch Stoffwechselprodukte von bestimmten, specifischen Bakterienarten herrühre.

[1]) Eichhorst, Handbuch der speciellen Pathologie. II. Auflage. S. 429.

[2]) Leusden, Beitrag zur path. Anatomie der Puerperaleklampsie. Dieses Archiv. Bd. 142. S. 1.

Dieses ist völlig unrichtig, denn ich habe mehr als einmal wiederholt, dass die Puerperaleklampsie keine specifische Erkrankung sei. Ich sagte (dieses Archiv Bd. 141. S. 279): „Es können so ziemlich alle Pilzformen bei der nöthigen Harnretention eine parenchymatöse Nephritis mit beendigenden Krämpfen erzeugen."

2. Herr Leusden behauptet, ich combinire meine Theorie mit derjenigen von Halbertsma. Dieses ist auch unrichtig. Halbertsma suchte die Ursache der Thatsache, dass man oft nach Stadtfeld dilatirte Ureteren bei Eklampsie finde, in einer Pression, welche auf die Ureteren vom schwangeren Uterus aus gegen die Beckenknochen geübt würde. Dieses war von Halbertsma eine blosse Annahme, Beweise fehlten vollständig.

Ich fand dagegen die Thatsache, dass ein Ureter nicht durch den schwangeren Uterus, sondern in umgebenden narbigen Strängen plattgedrückt wurde. Diese von mir gefundene Strictur des Ureters ist eine Thatsache und keine Annahme, und wenn ich diese Stränge als traumatischer Natur erkannte, so ist noch ein himmelweiter Unterschied zwischen directer und indirecter Compression des Ureters durch den Uterus.

Die fälschlich von Halbertsma, richtig von Stadtfeld zuerst gefundene Thatsache der Ureterdilatation und die darauf von Halbertsma aufgestellte Theorie haben grossen historischen Werth, indem, ähnlich der Rayer'schen Hypothese, sie mein Augenmerk nach dieser Seite hinlenkten. Ich musste dagegen constatiren, dass sie nur erdacht war, während es sich thatsächlich anders verhielt. Ich sagte sogar: „Durch diesen Fall ist mit einem Schlage die alte Uterindrückhypothese (Halbertsma) beseitigt."

3. Herr Leusden möchte mit zwei Fällen gegen meinen Fund argumentiren. In seinem zweiten Falle, sagt er, waren keinerlei Anzeichen einer solchen Ureterocclusion vorhanden. Wir fragen, hat Herr Leusden in seinem Fall wirklich darnach gesucht? Wir bezweifeln dieses, denn an der rechten Seite der Blase, dicht neben der Ureterenmündung des II. Falles, sagt er selbst, „findet sich ein auf die Vorderwand übergehender, 2—3 cm langer, in der Querrichtung verlaufender Streifen von

etwas derberer Consistenz". Dieser Streifen ist von grosser Wichtigkeit, analog unserem Falle; trotzdem spricht Herr Leusden kein Wort mehr darüber und sagt ferner nichts über Permeabilität des betreffenden Ureters. Dieser Nachweis wäre doch von capitaler Wichtigkeit gewesen, fehlt aber gänzlich bei ihm. Für uns könnte dieser Fall trotz Herrn Leusden im Sinne unserer Theorie gedeutet werden.

4. Was seinen ersten Fall betrifft, so giebt Herr Leusden zu, dass er vielleicht im Stande wäre, unsere Auffassung zu stützen, da hier de facto eine sehr starke Behinderung des Urinabflusses (allerdings sagt Herr Leusden, durch andere, als die von Favre angenommenen Momente bedingt) constatirt werden konnte.

Diesem entgegen muss ich Folgendes sagen:

a. Herr Leusden giebt zu, dass sein erster Fall scheinbar für meine Theorie spricht.

b. Das von mir gefundene Moment ist eine Thatsache, folglich keine Annahme.

c. Ich habe das von Leusden gefundene Moment (mangelhafte Einmündung des Ureters in die Blase) nie angezweifelt, denn im allgemeinen Sinne habe ich Folgendes (dieses Archiv. Bd. 129. S. 53) gesagt: „Meine früheren Arbeiten hatten bereits die Thatsache festgestellt, dass bei Bildung der parenchymatösen Nephritis (Schwangerschaftsniere) die Pilze die Hauptrolle spielen." 2. „Die Harnretention, sei sie durch Ureterverschluss oder durch Compression der Nierenvenen, Arterien oder der Nieren selbst bedingt, nimmt blos eine nicht unwichtige Nebenstellung als prädisponirendes Moment bei der Bildung der parenchymatösen Nephritis ein."

Ich habe folglich den Leusden'schen Fund nebst vielen anderen Möglichkeiten, die noch zu finden sind, auch in meine Theorie eingeschlossen, dennoch wird wohl Herr Leusden die Behauptung nicht aufstellen wollen, dass doppelte Nieren und doppelte Ureter beiderseits als die gewöhnliche Ursache der Schwangerschaftsniere, bezw. der Eklampsie zu betrachten seien.

Ferner, wenn Herr Leusden fortfährt und sagt: „Die Folgen dieser Behinderung waren jedoch längst abgelaufene und

konnte ein acuter, entzündlicher Prozess in diesen fast ganz functionsunfähig gewordenen Nierenabschnitten keinen erheblichen Einfluss haben." „Im Bereich der besser erhaltenen Nierenpartien war eine Behinderung des Urinabflusses jedenfalls nicht vorhanden, so dass dieser Fall auch nicht für die Richtigkeit der Favre'schen Ansicht spricht", so ist das eine theoretische, sehr hypothetische Ausführung, denn der von ihm angezogene Fall ist zu complex, um solche absolute Schlüsse zu gestatten. Wir halten uns an die Thatsache, dass Herr Leusden de facto eine starke Harnretention constatirte, und nehmen seine theoretischen Erörterungen willig hin.

5. Daraus geht hervor, dass beide, von Herrn Leusden angeführten Fälle in dieser Angelegenheit nichts beweisen. Wenn Herr Leusden uns einen einzigen glücklichen Fall von autopsirter Eklampsie vorwirft, so müssen wir ihm entgegnen, dass ein so glücklicher, vor der Geburt autopsirter Fall zu den Seltenheiten gehört und ausserdem mehr beweist, als 40 und mehr nach der Geburt obducirte Fälle, wie diejenigen des Herrn Leusden. In unserem Falle war der Situs vollständig erhalten, in den Leusden'schen Fällen war er es keineswegs.

Dieses dürfte sonnenklar sein.

6. Herrn Leusden scheint meine Versuchsreihe wenig beweiskräftig zu sein. Weil Schmorl, wie schon Andere vor ihm, im Blute verschiedener Eklamptischer keine Pilze fand und weil Schmorl[1]) sich ähnlich, wie Trautenroth[2]), ausdrückte: „In den häufigsten Fällen entstehen die Nierenveränderungen während der Gravidität in Folge einer in der Placenta sitzenden Noxe, welche das Blut mit Toxinen sättigt", so glaubt darin Leusden seine Zweifel begründen zu können.

Dagegen bemerke ich Folgendes:

1. Die Theorie, die Placenta als den Sitz der Noxen der Eklampsie zu bezeichnen, datirt zuerst von mir.

2. Niemals habe ich die Eklampsie als eine einförmige Pilzerkrankung hingestellt, sondern im Gegentheil, seit jeher

[1]) Schmorl, Bericht der medicin. Gesellschaft zu Leipzig. 29. Mai 1894.

[2]) Trautenroth, Klinische Studien u. s. w. Zeitschr. für Geburtsh. und Gynäk. XXX. 1.

habe ich auf die Complexität dieser Krankheit hingewiesen (siehe No. 6).

3. Wenn es Schmorl[1]) trotz sorgfältigster Untersuchung nie — weder culturell, noch mikroskopisch — gelang, im Blut oder in den Organen Eklamptischer Bakterien nachzuweisen, welche er als specifische hätte ansehen können, so beweist das nur, dass er immer noch nach specifischen Pilzen sucht. In dieser Materie habe ich schon Tibone (Dieses Archiv. Bd. 141. S. 276) heimgeleuchtet.

Meine damaligen Worte besitzen heute noch volle Gültigkeit, denn die Eklampsie ist keine specifische Erkrankung, sondern eine complexe Krankheit.

4. Wenn Herr Leusden es mir zum Vorwurf macht, nirgends auf Schmorl's Arbeit zurückgegriffen zu haben, so führe ich als Grund dafür an, dass Schmorl viel Schönes, aber nichts Neues in der uns interessirenden Materie gebracht hat.

5. Die Anmaassung gewisser Forscher, als ob nur sie richtig und exact[2]) arbeiten könnten, übergehen wir mit Gleichmuth, denn sie stammt meist von unfruchtbarer Seite her.

6. Uebrigens steht, wie schon gesagt, die von verschiedenen Autoren constatirte Thatsache, dass bei Eklamptischen es nicht immer gelingt, Pilze aus dem Blut züchten zu können, keineswegs in Widerspruch zu meiner Theorie.

Ich sagte doch: „Daraus ist mit Sicherheit zu schliessen (Dieses Archiv. Bd. 127. S. 71), dass die Culturen, sei es durch die Pilze oder durch ihre Umsatzprodukte, an der Aetiologie dieser Convulsionen und Coma betheiligt sind.“ Ferner (Dieses Archiv. Bd. 141. S. 276): „der Vorwurf Tibone's uns gegenüber ist nicht genügend begründet, somit nicht gerechtfertigt, denn um so mehr kann doch eine Ptomainämie vorhanden sein; die Pilze können nicht im Blut, sondern anderswo (Darm, Lunge, Placenta) hausen“. Ja es giebt sehr wahrscheinlich auch Eklampsiefälle, welche nicht parasitärer Natur sind[3]). Ich sagte

[1]) Schmorl, Referat im Correspondenzbl. für Schweizer Aerzte. No. 22. 1895.

[2]) Referat ebenda.

[3]) Es ist möglich, dass, wenn die Procentzahl dieser Fälle bekannt sein wird, man nach dem Vorbilde Budin's andere Termini, andere Namen

auch: „Die grosse Menge (Dieses Archiv. Bd. 139. S. 29) von verschiedenen Ptomainen, welche im Stande sind, diese nephritischen Erscheinungen zu erzeugen, macht es ferner natürlich anzunehmen, dass noch andere Stoffe chemischer Natur die nämlichen klinischen und anatomischen Bilder hervorrufen können"; und ferner (Dieses Archiv. Bd. 137. S. 279): „Es ist anzunehmen, dass eine Menge von Stoffen sich finden wird, welche Convulsionen und Coma zu erzeugen im Stande sind".

Es giebt eben Fälle von Eklampsie, wo Pilze im Blute nicht, und andere, wo sie im Blut zu finden sind.

7. Man darf dessenungeachtet nicht zu rasch bei Pilzlosigkeit des Blutes Schlüsse ziehen, denn experimentell habe ich bei Thieren öfters Pilze intravenös injicirt und nach dem Opfern der Thiere im Blut keine Pilze bei wiederholten Versuchen mehr gefunden, während die Nieren Pilze in grosser Zahl lieferten und das Bild einer parenchymatösen Nephritis darboten. Die Pilze waren in dem Nierengewebe angehäuft worden. Deshalb könnte man die bei Eklampsie vorkommende Autointoxication auch als von den Nieren ausgehend zuweilen erklären. Die Krankheitsumstände der Eklampsie sind jedenfalls multiple.

8. Wenn Herr Leusden weiter sagt, er habe sich in bakteriologischer Hinsicht mit den verschiedenen Färbemethoden begnügt, so haben wir damals, wo wir dieselben selber prüften, uns damit nicht begnügen können, denn thatsächlich genügen sie nicht. Ich erinnere in dieser Hinsicht an unseren Vorwurf gegen Merttens (Dieses Archiv. Bd. 141. S. 280).

9. In Anbetracht der Placentarinfarcte sind die Gründe Leusden's nicht stichhaltiger, als die bisherigen. Vorerst soll er Culturversuche vorführen, denn ohne diese ist kein endgültiger Schluss möglich.

10. Was bleibt nun von der Leusden'schen Auseinandersetzung? Nichts als seine Privatmeinung.

Um weiteren Missverständnissen vorzubeugen, halte ich es für nöthig, ein Schema zu entwerfen, mit der Bemerkung, dass damit wahrscheinlich nicht alle Möglichkeiten erschöpft sind.

vorschlagen wird. Trotzdem wird die parasitäre oder die nicht parasitäre Erkrankung Eklampsie verbleiben.

Schema

1. Nephritis gravidarum-Genese.
   - a) Rayer, Compression der Nierengefässe
   - b) Stadtfeld, Halbertsma: Compression der Ureteren gegen die Beckenknochen durch den schwangeren Uterus (ohne anatomischen Anhaltspunkt)
   - c) Alex. Favre, Compression der Ureteren durch traumatische peri- und parametritische der Narbenstränge (Thatsache)
   - d) Alex. Favre, chirurg. zwei- und einactige Nephrectomie (bewiesen) (Dieses Archiv. Bd. 129. S. 40)
   - e) Leusden, Mangelhafte angeborne Uretermündung in die Blase (Thatsache)

   → gewisse chemische Stoffe (Alex. Favre) → Harnretention →
   - Fettige Degeneration der Nieren. — Acute weisse Nieren. Gewisse Pilzarten (Favre).
   - Rothe albuminöse Degeneration der Nieren. — Acute rothe Nieren. Gewisse Pilzarten.

2. Eklampsie-Genese (Anschluss an No. 1)

   gewisse chemische Stoffe (Alex. Favre) | Hydrämie (eventuell) | Harnretention — Blutintoxication — Pseudourämie
   - Ptomainämie (Alex. Favre)
     - mit Pilzen im Blute
       - mit Hülfsinfection anderer Organe.
       - Ex. Placenta (Favre).
       - ohne Hülfsinfection.
     - ohne Pilze im Blute
       - Infection v. Placenta.
       - - vom Darm.
       - - von Lungen.
       - - - Nieren.
   - Andere chemische Stoffe (klinische Daten fehlen).
   - Urämie.

XIV.

Ein casuistischer Beitrag zur Multiplicität der primären Carcinome.

(Aus der Pathologisch-anatomischen Anstalt des städtischen Krankenhauses im Friedrichshain. Prosector Dr. Hansemann.)

Von Dr. H. Cordes,
Volontärassistenten der Anstalt.

Unter den Fällen, die in der Literatur als Beweis für das Vorkommen zweier primärer Krebse bei demselben Individuum veröffentlicht sind, kann man eine Gruppirung nach folgenden Gesichtspunkten treffen. Eine besondere Stellung nehmen erstens die Fälle ein, in denen zwei Carcinome von demselben Charakter zu derselben Zeit in einem bestimmten Organsystem, z. B. dem Darmtractus, insbesondere häufig in der Haut auftreten. Zu den letzteren gehören die sich durch Multiplicität auszeichnenden Russ-, Theer-, Paraffinkrebse, die Krebse bei seniler Seborrhoe und bei Xeroderma pipmentosum. Ferner sind hierher zu rechnen die Fälle, in denen zwei symmetrische Organe von zwei gleichartigen Krebsen befallen werden. Ausgeschlossen muss in diesen Fällen, wie ich besonders bemerken möchte, sein eine Uebertragung auf dem Blut- oder Lymphwege, das Vorhandensein eines dritten etwa primären Neoplasmas und die Möglichkeit der Ueberimpfung oder Implantation, Uebertragungsmodi, für die unzweifelhafte Beweise vorliegen. Der Nachweis für die primäre Natur der Tumoren ist in solchen Fällen dann insbesondere noch dadurch zu erbringen, dass an jeder Geschwulst ein allmählicher Uebergang des gesunden Epithels, der gesunden Schleimhaut oder des Parenchyms des betreffenden Organes in Krebsgewebe sicher gestellt wird.

Eine zweite besondere Stellung nehmen die Fälle ein, in denen der zweite Krebs viele Jahre nach operativer Heilung des ersten beobachtet wurde und in denen so ein Zusammenhang mit der ersten Erkrankung sicher ausgeschlossen ist.

Die einwandsfreiesten Fälle sind endlich unzweifelhaft diejenigen, in denen die beiden Tumoren ganz verschiedene anatomische Struktur aufweisen.

Die einzelnen, hierhergehörigen, beschriebenen Fälle sind in mehrfachen statistischen und kritischen Arbeiten, so insbesondere von Michelsohn[1]), Schimmelbusch[2]), Bard[3]) und Bucher[4]) zusammengestellt und ver-

[1]) Michelsohn, Zur Multiplicität der primären Carcinome. Inaug.-Diss. Berlin 1889.

[2]) Dr. C. Schimmelbusch, Ueber multiples Auftreten primärer Carcinome. Langenbeck's Archiv. Bd. XXXIX. Heft 4.

[3]) L. Bard, De la coexistence de deux cancers primitifs chez le même sujet. Arch. général. de Méd. Mai 1892.

[4]) R. Bucher, Beiträge zur Lehre vom Carcinom. Zur Casuistik und Beurtheilung der multiplen Carcinome. Ziegler's Beiträge. Bd. XIV. S. 71.

werthet worden. Aus diesem Grunde kann hier von einer weiteren Berücksichtigung der Literatur abgesehen und auf die genannten Abhandlungen verwiesen werden. Im Folgenden soll nur den bekannten Fällen ein ausgezeichneter und einwandsfreier der letzten Art, der vor Kurzem in der anatomischen Anstalt des Krankenhauses im Friedrichshain, Berlin, zur Obduction kam, und mir von Herrn Dr. Hansemann zur Bearbeitung und Publication überwiesen wurde, hinzugefügt werden. Bemerkenswerth ist dieser Fall insbesondere, weil er alle Forderungen, die für die Entscheidung der Frage, ob ein mehrfacher Primärkrebs vorliegt oder nicht, in Betracht kommen können, erfüllt. Als solche sind schon vor längerer Zeit von Billroth[1]) die Folgenden aufgestellt worden:

1. Die Carcinome müssen eine verschiedene anatomische Struktur haben,
2. muss jedes der Carcinome histogenetisch vom Epithel des Mutterbodens abzuleiten sein,
3. muss jedes Carcinom seine eigenen Metastasen machen.

Beobachtungen, in denen jene drei oben genannten Bedingungen zusammentreffen, sind die seltensten, und daher dürfte der nachstehend beschriebene Fall auch wohl Anspruch auf weiteres Interesse machen.

Marie E., geb. K., 77 Jahre alt, Almosenempfängerin, wurde am 4. December 1895 auf der inneren Abtheilung des hiesigen Krankenhauses aufgenommen, war jedoch schon in einem so schwachen Zustande, dass es unmöglich war, noch eine Anamnese zu erheben.

Status praesens: Alte, hochgradig, kachektische Frau von blassem Aussehen. Am rechten Unterschenkel ein etwa fünfmarkstückgrosses Hautcarcinom. Temperatur 35,8. Ueber der ganzen Lunge voller Schall und reines Vesiculärathmen hörbar. Herzdämpfung nicht verbreitert. Spitzenstoss an normaler Stelle. Herztöne rein. Herzaction unregelmässig. Abdomen stark aufgetrieben. Freie Flüssigkeit nicht mit Sicherheit nachweisbar. In der Magengegend ein deutlicher Tumor fühlbar, der sich besonders nach links erstreckt und sich nach unten abgrenzen lässt. Der Tumor ist nicht mit der Athmung verschieblich und auf Druck empfindlich. Es wurde die Diagnose auf Hautkrebs mit Metastasen gestellt.

Am 6. December 1895 erfolgte unter Zunahme der Schwäche der Exitus.

Bei der Section liess sich folgender Befund feststellen:

Stark abgemagerte, weibliche Leiche mit leichten Oedemen. An der Innenfläche des rechten Fusses, etwas unterhalb des Malleolus findet sich eine fungöse, oberflächlich ulcerirte Geschwulst mit schmierigem Belag von etwas über Fünfmarkstückgrösse und ziemlich kreisrunder Form. Dieselbe geht in die Tiefe und hat die angrenzenden Muskeln und Sehnen ergriffen, dringt aber nicht in den Knochen ein. In der Inguinalgegend findet sich eine stark vergrösserte, mit Geschwulstmassen durchsetzte Lymphdrüse.

Bei Eröffnung des Abdomens entleert sich eine klare, gelbe, nur mit wenigen Flocken untermischte Flüssigkeit. Von dieser befinden sich etwa 2 Liter in der Bauchhöhle. Das Peritonäum ist besetzt mit zahlreichen flachen, bis erbsengrossen Knötchen. Besonders zahlreich finden sich dieselben im Netz, das stark retrahirt zwischen Dickdarm und Magen liegt. Auf dem Zwerchfell zahlreiche Geschwulstmetastasen. Zwerchfell mit der Leber ziemlich fest verwachsen. Milz ganz von Geschwulstmassen umgeben. Die Kapsel stark fibrös verdickt. Nieren blass, klein. Oberfläche ziemlich glatt. Beim Abziehen der Kapsel entstehen nur sehr geringe Substanzverluste. In der linken Niere ein über hanfkorngrosser Geschwulstknoten. Pankreas mit Geschwulstmassen bedeckt, aber in seinem Innern frei. Beim

[1]) Billroth, Allgemeine chirurgische Pathol. und Ther. 1889. S. 908.

Aufschneiden des Magens zeigt sich an der Innenfläche eine fungöse, kaum ulcerirte Geschwulst von fast Hühnereigrösse, welche die Magenwandungen bis an die Serosa heran durchsetzt und in der Nähe derselben eine zweite ulcerirte Geschwulst von etwa Zweimarkstückgrösse. Im Douglas'schen Raume finden sich zahlreiche Verwachsungen. Uterus äussert klein, sein Collum obliterirt. In der etwas erweiterten Höhle etwas blutige Flüssigkeit. In der Arteria iliaca communis sinistrafindet sich auf einem atheromatösen Geschwüre ein wandständiger Thrombus. Am letzten Brustwirbel bemerkt man eine Kyphose. Der Wirbelkörper ist mit dem Messer leicht schneidbar, besonders auf der rechten Seite und hier von einer Neubildung durchsetzt.

Lunge bis auf einige strangförmige Verwachsungen frei beweglich. Auf der Pleura keine Geschwulstmetastasen. In der rechten Pleurahöhle etwas seröse Flüssigkeit. Die Lungen enthalten sehr viel Kohlenpigment. Sie sind stark ödematös. Aus den Bronchien entleert sich schaumige, leicht eitrige Flüssigkeit. Pericardblätter fest mit einander verwachsen. Herz klein. Musculatur sehr braun und dürftig. Klappen etwas sklerotisch, sonst intact. Halsorgane blass, sonst ohne Besonderes.

Zur mikroskopischen Untersuchung wurden je mehrere Stücke von der Fussgeschwulst, der Inguinaldrüse, den beiden Magentumoren, sowie von den Darm- und Netztumoren genommen. Die kleine Metastase in der rechten Niere wurde leider nicht für die mikroskopische Untersuchung aufgehoben. Die Präparate wurden nach verschiedenen histologischen Methoden behandelt und von allen eine grössere Anzahl von Schnitten angefertigt.

Der erste Magentumor lässt in einem spärlich entwickelten, bindegewebigen Stroma, das ziemlich starke Infiltration mit Rundzellen zeigt, unregelmässig verzweigte, regellos angeordnete, theils kleinere, theils sehr grosse, meist schlauchförmige Hohlräume erkennen. Ausgekleidet sind dieselben mit hohen, grossen, cylindrischen, auf dem Querschnitt polygonale Begrenzung zeigenden Zellen. Die Kerne sind meist oval und lassen deutlich einen oder mehrere Kernkörperchen erkennen. Sie sitzen immer in der Nähe der Basis der Zellen. Das beschriebene Epithel ist zum grössten Theil mehrschichtig, doch auch in einfacher Lage angeordnet und sendet oft zapfenförmige, solide Wucherungen nach aussen aus. In dem Lumen der Drüsen finden sich Schleimmassen und Anhäufungen von Rundzellen. Die Neubildung durchsetzt alle Schichten der Magenwand bis an die Serosa, diese selbst freilassend. Es unterliegt somit keinem Zweifel, dass es sich hier um ein typisches, destruirendes Adenom des Magens handelt.

Der zweite Magentumor zeigt ein wesentlich anderes Bild, wie der eben beschriebene. An den hergestellten Präparaten sieht man, was ich vorweg bemerken möchte, dass die Neubildung Mucosa, Submucosa und Muscularis ergriffen hat und bis an die Serosa heranreicht. Die Zellen dieser Geschwulst sind nur an manchen Stellen deutlich cylindrisch und diejenigen, die diese Form zeigen, sind etwa um die Hälfte kleiner, wie die im ersten Tumor beschriebenen. Deutliche Drüsenlumina finden sich nur noch an einzelnen Stellen. Der grösste Theil der Zellen ist in soliden Strängen angeordnet und von einem ziemlich reichlich entwickelten, entzündlich infiltrirten Stroma umgeben. Diese letzteren haben den cylindrischen Typus ganz verloren; sie sind rund oder polymorph. Was nun die Deutung der eben beschriebenen Bilder betrifft, so handelt es sich jedenfalls hier um eine Metastase vom zuerst beschriebenen Tumor her, in der jedoch eine stärkere Anaplasie der Zellen im Hansemann'schen Sinne zu Tage getreten ist.

Die im Folgenden beschriebenen beiden Metastasenbildungen nähern sich in ihrer Configuration wieder viel mehr der ersten Magengeschwulst.

Die kleinen Netztumoren lassen in einem allerdings reichlicher, als in der ersten Magengeschwulst, entwickelten bindegewebigen Stroma, das stark

mit Rundzellen durchsetzt ist, unregelmässig verzweigte, verschieden grosse, runde und längliche Hohlräume erkennen. Ausgekleidet sind die letzteren mit schönen, theils ein-, theils mehrschichtigen Cylinderzellen. In den Hohlräumen findet sich meist ein schleimiger, mit Rundzellen untermischter Inhalt. Die Cylinderzellen sind etwas kleiner, als die des primären Magentumors. Sie haben gleichfalls einen ovalen, in der Nähe der Basis sitzenden Kern mit deutlichen Kernkörperchen.

Die Untersuchung der Darmtumoren ergiebt folgenden Befund: Die kleinen Knoten liegen in der Subserosa. Die etwas verdickte Serosa zieht über dieselben hinweg und wird durch die Tumoren vorgewölbt. Ein Uebergreifen auf die Muskelschichten konnte nirgends nachgewiesen werden. Die kleinen Tumoren zeigen einen deutlich alveolären Bau. In einem ziemlich reichlich entwickelten, bindegewebigen Stroma finden sich kleine, unregelmässig angeordnete Hohlräume, die mit hohen Cylinderzellen, wie in den vorher beschriebenen Bildungen, ausgekleidet sind.

Nach obigen Auseinandersetzungen dürfte es wohl keinem Zweifel unterliegen, dass es sich beide Male um Metastasen vom ersten Magentumor aus handelt.

Einen wesentlich anderen Bau, wie die eben beschriebenen Neoplasmen zeigt die Geschwulst am Fusse und die inguinale Lymphdrüsenmetastase. In einem alveolär angeordneten, im Ganzen jedoch nur ziemlich spärlich entwickelten, bindegewebigen Gerüst, das grössere runde und kleinere, mehr langgestreckte Hohlräume bildet, liegen den Raum prall ausfüllend epitheliale Zellen, die sehr verschiedene Grösse und die mannichfachsten Formen angenommen haben. Die Neubildung nimmt, wie man an einigen der angefertigten Schnitte deutlich erkennen kann, ihren Ausgang von den Zellen der Epidermis. Man sieht an denselben nehmlich einen Epithelzapfen der Epidermis continuirlich in die Geschwulstmasse übergehen. Die Zellen des Rete nehmen an diesen Punkten weiter nach der Tiefe zu allmählich jene Formen an, die den ganzen Tumor auszeichnen. Neben Zellen, die ihren ursprünglichen Charakter noch bewahrt haben, und deren Kerne zum Theil Mitosen in den verschiedenen Stadien aufweisen, zum Theil schon getheilt sind, finden sich ausserordentlich grosse Elemente. Dies sind platte polymorphe Zellen mit meist mehreren zackigen Fortsätzen, einem feinkörnigen, mit Eosin gut gefärbten Protoplasma und einem oder zwei sehr grossen, bläschenförmigen Kernen, die einen oder mehrere grosse Kernkörperchen und ein spärliches Chromatingerüst aufweisen. In den Zellen finden sich häufig Vacuolen und Zelleinschlüsse, auf deren Herkunft und Bedeutung näher einzugehen, den Rahmen dieser Arbeit überschreiten würde.

Die Inguinaldrüse erweist sich vollständig mit Geschwulstzellen, die genau denselben Typus und alle Formen des eben beschriebenen Tumors am Fusse aufweisen, infiltrirt.

Wir haben demnach ohne Zweifel in den beiden zuletzt erörterten Bildern einen zweiten primären Krebs, und zwar einen Plattenepithelkrebs nebst Metastase in der Lymphdrüse vor uns.

Diagnose: Pericarditis adhaesiva. Atrophia fusca myocardii. Endocarditis chronica deformans. Adhaesiones filiformes pleurae utriusque. Anthracosis et Oedema pulmonum. Hydrothorax dexter. Perisplenitis chronica fibrosa. Atrophia lienis, renum et hepatis. Peritonitis chronica. Adenocarcinoma cylindrocellulare ventriculi et Carcinomata metastatica ventriculi, peritonei, glandularum lymph. retroperit., renis sinistri [?][1]). Parametritis

[1]) Der Tumor konnte durch ein Versehen nicht mikroskopisch untersucht werden.

chronica. Atrophia uteri. Ulcus atheromatosum arteriae iliacae communis sin. et thrombus parietalis. Kyphosis. Carcinoma metastaticum corporis vertebrae XII [?][1]). Tumor cancroides pedis dextri et Carcinoma metastaticum glandulae lymphaticae regionis inguinalis dextrae. Macies universalis.

Aus obiger Beschreibung geht also hervor, dass es sich in dem beobachteten Falle um eine an Krebskachexie zu Grunde gegangene Person handelt, bei der die anatomische Untersuchung das Vorhandensein zweier primärer Carcinome zweifellos feststellen konnte. Beide Neoplasmen haben durchaus verschiedene anatomische Struktur und lassen sich histogenetisch vom Epithel ihres Mutterbodens, dem der Magenschleimhaut und dem der äusseren Haut ableiten. Der primäre Magentumor, ein typisches Adenocarcinom, hat eine Metastase im Magen, wahrscheinlich eine in der linken Niere und im Körper des XII. Brustwirbels, und zahlreiche im grossen Netz, dem Peritonäum, den retroperitonäalen Lymphdrüsen hervorgebracht, die alle mehr oder weniger den typischen Bau der Muttergeschwulst zeigen. Der zweite primäre Tumor ist ein Pflasterzellenkrebs am Fusse. Derselbe hat nur eine inguinale Lymphdrüse derselben Seite ergriffen.

Zum Schlusse möchte ich noch einmal kurz die Aufmerksamkeit auf die beiden Magentumoren lenken. Während der Magen eins jener Organe ist, das einen primären Lieblingssitz für Carcinom bildet, finden sich in ihm secundäre Tumoren nur äusserst selten. So konnte Alphonso de Castro[2]) in einer Arbeit aus dem Jahre 1890 nur 25 sicher beobachtete Fälle von secundärem Magencarcinom, unter denen sich in 56 pCt. der Sitz der Primärgeschwulst im Oesophagus fand, zusammenstellen. Der oben beschriebene Fall ist also auch noch in dieser Beziehung sehr bemerkenswerth.

[1]) Der Tumor konnte durch ein Versehen nicht mikroskopisch untersucht werden.

[2]) A. de Castro, Ueber das secundäre Magencarcinom. Inaug.-Diss. Berlin 1890.

Taf. IV.

5.

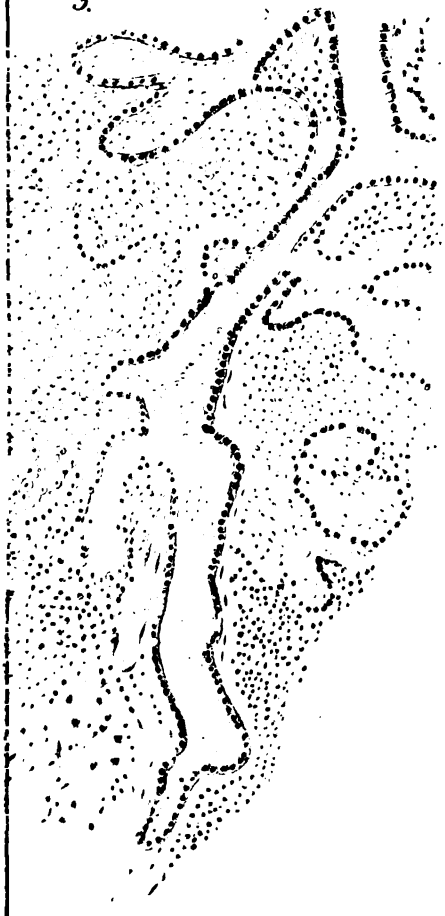

3.



W. Grohmann sc.

Taf. V.

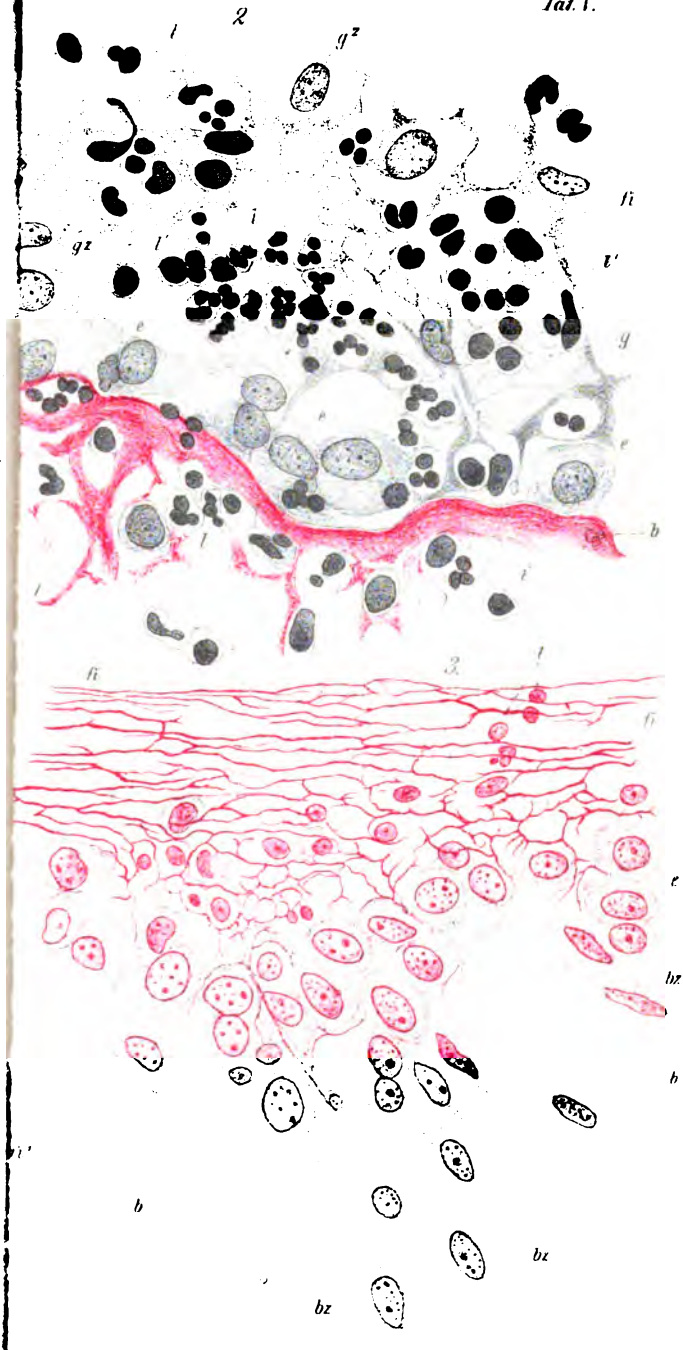

Fig. 3.



Eug. Bothen del. Alb. Schulze lith. Bad. Berlin

1.

A. B.

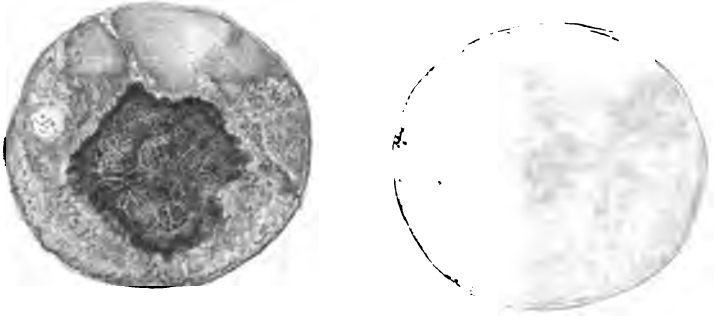

2.

A. B.

W. Grohmann sc.

Archiv
für
pathologische Anatomie und Physiologie
und für
klinische Medicin.

Bd. 145. (Vierzehnte Folge Bd. V.) Hft. 3.

XV.

Allgemeine Betrachtungen über das Wesen und die Function des vegetativen Nervensystems.

Von Prof Dr. Ernst Jendrássik in Budapest.

I.

Das sympathische Nervensystem, früher eines der am lebhaftesten bearbeiteten Nervengebiete, ist seit einigen Jahren das Stiefkind medicinischer Forschung geworden. Die schönen Ergebnisse der physiologischen Versuche konnten zwar in manchen werthvollen Krankenbeobachtungen nachgewiesen werden, doch zeigte es sich bald, dass ausser einigen stabilen Symptomen, ein grosser Theil der eingetretenen Störungen, ebenso bei vivisectorischen Experimenten als in pathologischen Fällen sich widersprechend verhalte. In klinischer Hinsicht wurde das Verständniss der sympathischen Affectionen noch dadurch wesentlich erschwert, dass man unter dem Titel „vasomotorisch-trophische" Symptome oft die heterogensten Dinge zusammen geworfen hat. Die Ursache dieser Missstände liegt aber in den äusserst grossen, heute zum bedeutenden Theil unbesiegbaren Schwierigkeiten, mit welchen man auf diesem Gebiete zu kämpfen hat. Diese Schwierigkeiten erwachsen theils aus den mangelhaften anatomischen Kenntnissen, theils aus den sehr complicirten Verflechtungen der sympathischen Nerven mit den cerebro-spinalen, theils aus der

eigenthümlichen, inneren Organisation des sympathischen Nervensystems. Wenn ich es hier unternehme, auf Grund der Bearbeitung des vorliegenden Materials, einzelner Untersuchungen und klinischen Beobachtungen eine Hypothese zum Verständniss der Einrichtung und der Function des vegetativen Nervensystems zu veröffentlichen, so leitet mich die Ueberzeugung, dass Hypothesen, wenn sie mit den thatsächlichen Erscheinungen harmoniren, immer werthvolle — oft aber die alleinigen Führer (allerdings manchmal erst auf Irrwegen) zur Erkenntniss sind.

Die grobe morphologische Anatomie lehrt, dass der Grenzstrang nach oben zu in den zwei obersten Halsganglien endet, nur wenige Anatomen betrachten den Plexus caroticus als Fortsetzung des Grenzstranges. Der Grenzstrang ist aber eigentlich jenes Fasersystem, welches die entlang den Wirbeln liegenden sympathischen Ganglien verbindet, somit kann über den Charakter des Plexus caroticus nur die Bedeutung der in ihn eingelagerten Ganglien maassgebend sein. Theoretisch scheint es nicht schwer zu sein, über die Natur der Kopfganglien zu entscheiden. Die Spinalwurzeln lehren ohne Ausnahme, dass nur den centripetalleitenden Fasern ein Spinalganglion zukommt, somit müssen die Ganglien an den sensiblen Hirnnerven, besser Kopfnerven, zu dem cerebro-spinalen Nervensystem gerechnet werden; es wären also als den Spinalganglien analoge Gebilde zu betrachten: der Bulbus olfactorius (oder die Schneider'sche Membran?) (I), die Zellenschicht der Retina (II), das Ganglion Gasseri (V), die Intumescentia ganglioformis Scarpae, und Ganglion spirale (VIII), das Gg. petrosum (IX), endlich das Gg. jugulare (X), während die übrigen Nervenzellenansammlungen: Ggg. ciliare, nasale, oticum, linguale, geniculatum (Plexus nodosus vagi), und einige kleinere, als Sympathicusganglien zu betrachten sind. Die sympathische Natur einiger dieser Ganglien ist von mehreren Anatomen ausgesprochen, fast unverständlich ist es jedoch, dass gerade jene, welche an ausschliesslich motorischen Nerven sitzen: das Gg. ciliare und besonders das Gg. geniculi[1]) zu den Spinal-

[1]) Kölliker giebt noch in der jüngsten Auflage seiner Gewebelehre (1894. II. S. 272) an, dass die Portio intermedia die sensible Wurzel des Facialis wäre. Die klinische Erfahrung, und sie ist in dieser Frage

ganglien gezählt werden, und doch ist ihre wahre Natur durch den innigen Zusammenhang mit dem sympathischen Kopfgeflecht, durch den vollständigen Mangel an motorischen Spinalganglien, und endlich durch ihre Verbindung mit sensiblen Fasern, welche schon ihr Spinalganglion passirt haben — ganz aufgeklärt. Was das Ganglion geniculi betrifft, so ist schon durch Remak, Sapolini angegeben worden, und neuerdings durch Penzo[1]) bestätigt, dass nur ein kleiner Theil des N. facialis, besonders aber der N. intermedius mit diesem Ganglion zusammenhängen. Diese Verbindungsfasern entsprechen den Rami communicantes.

Auf diese Weise betrachtet erscheinen die Kopfnerven ganz analog den Spinalnerven, während die genannten sympathischen Ganglien mit dem Plexus caroticus und einigen getrennt verlaufenden sympathischen Strängen die Fortsetzung des Grenzstranges bilden. Dieses System communicirt ebenso wie bei den Spinalnerven, entlang der Wirbelsäule mit den einzelnen Wurzeln der Kopfnerven; diese Verbindungen sind hier folgendermaassen vertheilt: das XI. und XII. Paar gesellt sich noch zum obersten Halsganglion und vielleicht zu dem auch sympathischen Gangl. plexiforme, weiterhin entspricht dem Gangl. oticum das IX. Paar und der dritte (motorische) Ast des Trigeminus, dem Gangl. linguale der VII. und ebenfalls $V._3$ (sensible), dem Gangl. geniculatum und dem Gangl. nasale der VII. und $V._2$, endlich dem Gangl. ciliare der III. und $V._1$. Das Gangl. genicul. und

sicher beweisend, verneint absolut diese Ansicht. Man müsste also die Angaben von Sapolini und His mit den modernen Methoden von Neuem durchprüfen. Aber schon die makroskopisch-anatomischen Verhältnisse widerlegen auf das bestimmteste eine solche Ansicht, da erstens (mit Ausnahme der Sinnesnerven) die Interspinalganglien mit kürzeren Wurzeln in Verbindung stehen, als der N. Wrisbergi eine wäre, zweitens da die Interspinalganglien am Kopfe in den den interspinalen Oeffnungen analogen Fissuren sitzen, der Canalis Fallopiae aber einer solchen Fissur nicht entspricht, und drittens, da das Gangl. geniculi an einer Stelle liegt, wo der N. petros. sup. major in den Facialis mündet und solche Verknüpfungen an anderen Spinalganglien nicht vorkommen. Auch Lenhossék fand die Struktur des Gangl. genic. einem Spinalganglion entsprechend, doch fiel es ihm auf, dass das Ganglion auch solche Elemente enthält, die bei anderen Spinalganglien nicht vorkommen. Ich muss also diese Frage als eine offene betrachten.

[1]) Anatomischer Anzeiger. 1893.

nasale entsprechen somit einem sympathischen Ganglion, welches nur aus Rücksicht für die räumlichen Verhältnisse in zwei gespalten ist. Wenn man das Gangl. plexiforme den überzähligen Cervicalwurzeln (I. Cervicalnerv und Hypoglossus) zurechnen würde, so könnte man den 4 Kopfwirbeln je ein sympathisches Ganglion zutheilen, obzwar die Anzahl allein in dieser vergleichend-anatomischen Frage kaum entscheidet. In den vielfachen Verflechtungen der Kopfnerven können natürlich auch andere Verbindungen noch stattfinden.

Es scheint also, dass: der Grenzstrang entlang sämmtlichen cerebro-spinalen Wurzeln ausgebreitet ist und mit nahezu allen sich verbindet; die Gangl. ciliare, nasale, oticum, linguale, geniculi sind sympathische Ganglien.

II.

Was den inneren Bau des vegetativen Nervensystems betrifft — so sind hierüber unsere Kenntnisse noch ziemlich lückenhaft, eine bedeutende Sichtung erfuhr aber dieser Gegenstand vor Kurzem durch v. Kölliker[1]), — allerdings liegt bis jetzt nur das Sitzungsprotocoll (der Würzburger Phys.-med. Gesellschaft) über diese Verhandlung vor. Aus descriptiv-anatomischem Standpunkt ist seine, auf Untersuchungen basirte Darstellung gewiss musterhaft, ich bin aber, besonders durch die vergleichende Methode (noch bevor die Kölliker'sche Mittheilung erschien), zu einer allgemeineren Auffassung gekommen, welche indess mit den Kölliker'schen Angaben ziemlich gut harmonirt.

Wenn wir den Zweck der Ganglienzellen suchen, so erscheinen vor der Hand zwei Aufgaben, welche durch die anatomische Anordnung schon gegeben sind: 1) die Umgestaltung dunkelrandiger Fasern in Remak'sche und 2) die Vermehrung dieser letzteren. Verfolgen wir den Verlauf der cerebro-spinalen Fasern im Grenzstrange, so sieht man (wie das besonders Onodi feststellte), wie bedeutende Fasermassen mehrere Ganglien passiren, ohne dass sie mit den Zellen in Zusammenhang treten würden, was auch oft durch den gesonderten Verlauf der Bündel an-

[1]) A. v. Kölliker, Der feinere Bau und die Functionen des sympathischen Nervensystems. Würzburg 1894. Seither ist der ganze Artikel schon erschienen.

gezeigt ist. Diese cerebro-spinalen Elemente verlieren sich aber allmählich, d. h. sie werden in weiteren Ganglien transformirt. Die transformirenden Zellen sind gewiss jene mit einfachem, nervösen Fortsatz, während den vervielfältigenden Zellen höchst wahrscheinlich die vor Kurzem durch Cajal beschriebenen, mit vielen, sich verzweigenden nervösen Fortsätzen versehenen Zellen entsprechen, obzwar eine Vermehrung der Fasern auch durch einfache Theilung derselben stattfindet. Die Verbindung dieser transformirenden Zellen mit ihren cerebro-spinalen Wurzeln geschieht nach dem bekannten motorischen Typus mit Endverästelung der proximalen Faser in der Nähe der Ganglienzelle. Diese Verbindung ist also eine indirecte, die Ganglienzelle behält eine gewisse Individualität und Unabhängigkeit, ähnlich den Vorderhornzellen. Wie ich diese Individualität verstehe, werde ich unten angeben.

Auf Grund sorgfältiger Untersuchungen und der physiologischen Verhältnisse müssen wir annehmen, dass die eigentlichen Grenzstrangganglienzellen alle mit Endapparaten cerebro-spinaler Nervenfasern zusammenhängen (Gaskell). Diese Annahme wird bekräftigt besonders durch das Verhalten der Kopfganglien, welche alle mit mehreren Kopfnerven verbunden sind. Ob diese Communicans-(cerebro-spinal-)fasern den Charakter peripherischer Nerven oder den der Strangfasern haben, könnte man vielleicht durch den Nachweis der Schwann'schen Hülle feststellen. Ich halte es für wahrscheinlicher, dass sie Strangfasern sind, da die Krankenbeobachtungen übereinstimmend die Unheilbarkeit selbst einfacher Schnittwunden des Grenzstranges beweisen und doch erfolgt eine Regeneration unter solchen Umständen in Fasern, welche eine Schwann'sche Scheide besitzen. Die Lösung dieser Frage wäre um so mehr erwünscht, da ja die Ursprungsstelle der Communicansfasern im Rückenmark und höher nicht mit Gewissheit bekannt ist, obzwar nach Gaskell und Kölliker die kleineren Zellen in den Vorderhörnern dieser Aufgabe obliegen. Kölliker giebt als sichergestellt an, dass diese Zellen nicht mit den Pyramidenbahnen zusammenhängen, glaubt aber doch, ihre Bahnen in den Seitensträngen suchen zu müssen. Es ist derzeit noch sehr schwer, sich in diesen Fragen zu orientiren, um so mehr, da die Rami communicantes erst nach der Vereini-

gung der vorderen und hinteren Wurzeln aus dem gemeinsamen Stamm heraustreten; es ist auch festgestellt, dass beide Wurzeln mit dem vegetativen Ganglion zusammenhängen, doch fehlen nähere Daten über die relative Anzahl der einzelnen Wurzelfasern.

Der Grundtypus der sympathischen Elemente ist also der folgende: aus den Centralbahnen (welche gewiss schon im Gehirn beginnen) tritt eine dunkelrandige Faser, wahrscheinlich im Rückenmark durch eine Nervenzelle noch einmal unterbrochen, durch den Ramus communicans in den Grenzstrang und endet entweder im nächsten Ganglion, oder zieht weiter, in manchmal schon ganz peripherisch gelegene Ganglien, bildet hier einen verzweigten Endkorb um eine sympathische Zelle (Transformirungszelle), von welcher dann eine oder mehrere Remak'sche Fasern abstammen, um entweder direct oder nach neuerlicher Unterbrechung ihre letzte Endung zu erreichen. Auf Grund unserer heutigen Kenntnisse kann man also behaupten, dass die Transformirungszelle auch der Erhalter der Remak'schen Faser ist; diese Zelle und natürlich auch ihre Faser bleibt unversehrt bei einer eventuellen Destruction der betreffenden — mit ihr organisch nicht zusammenhängenden — Centralfaser. —

Die sympathischen Zellen scheinen grösstentheils nur mit einem einfachen nervösen Fortsatz versehen zu sein, ein Theil derselben weist Dendriten auf. Eigentlich sollte man diese letzteren motorischen, scheinbar multipolaren Zellen unipolar nennen, da sie ihren nervösen Fortsatz nur in einer Richtung aussenden[1]), während die Spinalganglienzellen einen nach zwei entgegengesetzten Richtungen hin erhaltenen Fortsatz haben und somit bipolar und antipolar sind. Es giebt aber auch bipolare sympathische Zellen, nur scheint es nach Allem, was über diese Frage vorliegt, dass die beiden Fasern in gleicher Richtung verlaufen und enden, sie waren also bipolar, jedoch isopolar. Die antipolaren — sensiblen — Zellen sind als Commutatorzellen zu betrachten, der Zweck ihrer Bauart ist, leicht ersichtlich, wenn wir bedenken, dass die nervösen Inductionswirkungen im Nervensystem nur vom Endkorb zur Zelle entstehen, umgekehrt nicht; die Umkehrung der centripetalen Erregungen muss also durch Zwischenschaltung einer Zelle geschehen, sonst würde ja

[1]) Schwalbe, Archiv f. mikrosk. Anatomie. IV. Bd. S. 69.

der peripherische Nerv ganz zellenlos, eine blosse Fasern sein, was natürlich unmöglich ist, die Faser ist ja nur ein Theil der Zelle. Hiedurch wird die Angabe Smirnow's (Archiv f. mikrosk. Anatomie. Bd. 35), dass die Spiralfaser der sympathischen Zelle zur Peripherie zieht, hinfällig, denn nach den jetzigen Kenntnissen bildet diese Faser den Endkorb um die sympathische Zelle, und so bleibt die Annahme von Gust. Retzius, dass die Spiralfaser zur Verbindung der Ganglienzelle mit dem cerebrospinalen System bestimmt ist, allein annehmbar.

Ausser diesen Elementen finden sich noch in den Bahnen des vegetativen Nervensystems dunkelrandige sensible Fasern, welche theils in keiner näheren Beziehung zum Gangliensystem stehen und diesen Weg blos zu der näheren Erreichung ihres Zieles zu betreten scheinen, theils aber in innigem Zusammenhang mit den Functionen der Eingeweide stehen, diesen Theil werde ich später unter der Bezeichnung „Vagussystem" eingehend besprechen. v. Kölliker giebt noch an, dass ausser dem Vagus noch ähnlich functionirende und ebenfalls bis zu ihrer Endung dunkelrandig verlaufende Fasern, auch aus den vorderen (?) Spinalwurzeln heraustretend mit den Sympathicusfasern gemeinschaftlich ihre Wege betreten. Dies scheint besonders an jenen Körpertheilen der Fall zu sein, wohin der Vagus nicht reicht, also an den Extremitäten, am Kopfe, im Allgemeinen aber gehören diese Fasern zur Gefässinnervation (v. Kölliker betrachtet sie als Vasodilatatoren) und sind eigentlich cerebro-spinale Elemente, welche mit den sympathischen Fasern in denselben Strängen verlaufen. Auf ihre Bedeutung komme ich noch zurück.

Den Grundtypus des vegetativen Nervensystems (d. h. sämmtlicher Nervenbahnen — sympathischer, sowie cerebro-spinaler Natur — welche die vegetativen Organe versehen) kann man folgendermaassen skizziren. Die meisten (vielleicht alle) vegetativen Organe haben in ihr Gewebe specielle Ganglien (vegetative Organganglien) eingebettet, welche, wie das ausgeschnittene Herz, Darmstücke u. s. w. bezeugen, die Bewegung, bezw. Function der betreffenden Organe wenigstens in einer gewissen Form auch selbständig leiten können [1]). Diese Organe

[1]) Es ist hier nicht der Ort über die Pulsationen der ganglienfreien Herzspitze zu reden. Ich bin der Ansicht, theils auf Grund der Aehnlich-

sind mit den Nervencentralapparaten auf zwei, bezw. drei Wegen verbunden. Erstens durch eine Bahn, welche als sympathisches System bezeichnet werden kann und welche die Rami communicantes von ihrem centralsten (noch unbekannten) Entstehungsort angefangen zu den Grenzstrangganglien (vegetative Centralganglien), ferner durch die oben schon besprochenen sympathischen Fasern bis in die Organganglien und ihre peripherische Endigung mit einschliesst. Es kann kein Zweifel darüber bestehen, dass diese Verbindung motorischen Charakter hat. Die vegetativen Centralganglien haben zur Hauptaufgabe die Uebernahme der Erregung vom cerebro-spinalen Nervensystem und Abgabe derselben an die Organganglienzellen, es ist fraglich, ob dieses System auch zur Ausbreitung der Erregung auf andere Körpertheile, was nur auf reflectorischem Wege denkbar wäre, beiträgt. François-Franck hat neuerdings[1]) Versuche mitgetheilt, welche die Möglichkeit einer solchen Annahme zulassen, doch ist diese schwierige Frage damit noch nicht gelöst. Auf diesem motorischen Wege des Sympathicus müssen also wenigstens drei Abschnitte von einander getrennt werden: 1) der cerebro-spinale, bis zum Grenzstrangganglion, 2) jener zwischen dem Grenzstrang- und Organganglion und 3) die peripherische Ausbreitung vom Organganglion und Endung der Remak'schen Faser.

Die zweite Verbindung mit dem Centralnervensystem ge-

keit dieser Bewegungen mit den rhythmischen Zuckungen anderer absterbender oder gereizter Muskeln, theils auf Grund der Ausführungen von Kaiser (Zeitschr. f. Biologie. Bd. 30), dass diese Pulsationen ganz anders beurtheilt werden müssen; wenn nichts anderes, so beweist der Stannius'sche Versuch den nervösen Ursprung der Bewegungen des functionirenden Herzens. Auf dem Standpunkte von Romberg und His jun. müsste man ja die Ursache der Herzbewegung ausserhalb des Nerven- und Muskelsystems suchen, da nach ihnen das Embryoherz schon zu einer Periode pulsirt, als es noch weder Muskel- noch Nervenelemente besitzt. Meltzer (New-York med. Journal. 1893) hat auch eine Theorie ohne Localisation des Bewegungsimpulses ersonnen. Wie dem es auch sei — die Bewegungen der abgetrennten Herzspitze sind blos einzelne Contractionen und nicht eine in Kraft und Rhythmus coordinirte Herzaction.

[1]) Archives de physiologie. 1894.

schieht durch eine Art Fasern, welche ich das Vagussystem nennen möchte, da der Vagus ein Hauptrepräsentant derselben ist. Es ist sehr schwer auf diesem viel durchforschten, doch noch bei Weitem nicht erforschten Terrain sich zurecht zu finden. Als gewiss kann es betrachtet werden, dass durch dieses System eine zweite Verbindung der betreffenden Organe mit dem Centralnervensystem geschaffen ist, doch scheint diese Verbindung nicht einfach mit den sympathischen Ganglien zusammen zu hängen, die Endzweige der Vagusfasern erreichen, dunkelrandig bleibend, die betreffenden Organelemente, an welche sie angewiesen sind. Welche Function kann der Vagus[1]) haben? Der eigentliche Vagusstamm gehört morphologisch zu den sensiblen, oder sagen wir, zu den centripetal-leitenden Nerven. Nachdem dieser morphologische Typus mit seinen bipolaren, hauptsächlich aber (im obigen Sinne) antipolaren Zellen, in einem, ausserhalb des Centralnervensystems,

[1]) Da die Autoren die Grenze zwischen Vagus und Accessorius nicht gleich und bestimmt angeben, so muss ich bemerken, dass ich unter Vagus jene Wurzel verstehe, welche in das Gangl. jugulare eintritt. Diese Auffassung hat meiner Ansicht nach eine rationelle Basis, auf Grund deren dieser Nervbündel einen eigenen Namen verdient. Wenn man aber blos aus dem Gesichtspunkte der morphologischen Anatomie diese Frage betrachtet, so scheint dieses Eintheilungsprincip auch entsprechend. Man darf eben nicht vergessen, dass die anatomische Zergliederung der Glossopharyngeus-Vagus-Accessoriusgruppe keine andere Eintheilungsbasis hat, und wenn wir die verschiedenen Thierspecies mit einander vergleichen, so sehen wir, dass einzelne Faserbündel bald dem zehnten, bald dem elften Paar sich zuzugesellen scheinen. In diesem Umstand liegt auch die Ursache dessen, dass ein Theil der Forscher die Bewegungsnerven des Kehlkopfes vom Vagus, ein anderer Theil vom Accessorius herleiten, und beide Parteien haben in gleicher Anzahl und gleich hochstehende Männer an ihrer Seite. Die hervorragende Rolle des eigentlichen Vagus, dass er die Organe der Brusthöhle und des Bauches mit centripetalen Bahnen versieht, welche alle in das verlängerte Mark geführt werden, sichert diesem Nerven eine ganz eigene Stellung, während der Accessorius (der motorische Antheil der IX., X. XI. Gruppe) sich an den Muskeln des Halses, des Kehlkopfes ausbreitet, also blos locale Bedeutung besitzt. Wenn aber Jemand um jeden Preis eine motorische Vaguswurzel haben will — so ist das eine individuelle Ansicht — welche ich, wenigstens in dieser Arbeit, nicht theile.

als Spinalganglion, hier als Gangl. jugulare, situirtem Ganglion ohne Ausnahme nur den centripetal functionirenden Elementen eigen ist: ist dieser Nerv auch physiologisch unmöglich anders als centripetal wirkend aufzufassen. Für mich scheint dieser Schluss absolut zwingend zu sein, die anatomischen Verhältnisse liegen doch so klar als möglich vor uns, gegenüber diesen verlieren die complicirten, eigentlich nie gut verstandenen, von den verschiedenen Forschern vielfach gedeuteten, scheinbar widersprechenden Experimente ihre Beweiskraft. Man könnte ja einwenden, dass vielleicht auch andere, im Gangl. jugulare nicht unterbrochene Fasern mit dem Vagusstamm austreten und durch das Ganglion einfach durchlaufen und so dennoch ihren motorischen Charakter behalten, doch sind eben diese Theile des Nervensystems von den bedeutendsten Forschern vielfach untersucht worden und obzwar Ramon y Cajal, v. Lenhossék, v. Kölliker, v. Gehuchten motorische Fasern in den hinteren Wurzeln beim Hühnchen gefunden haben: konnte so etwas, trotz der vielen, auf diesen Gegenstand gerichteten Untersuchungen nie beim Säugethier angetroffen werden.

Die meisten Anatome beschreiben 2 (oder gar 3) Ursprungskerne des Vagus, von welchen der Nucleus ambiguus als Rest des motorischen Vorderhorns angesehen wird. Man wird zugeben müssen, dass diese histologischen Combinationen nicht immer untrüglich sind, doch erklären sich diese Verhältnisse sehr leicht, wenn man die Analogie im Rückenmark zur Grundlage nimmt. Wie bekannt, ist die Gestaltung der hinteren Wurzeln eine ganz verschiedene von der der vorderen. Die sensible Faser passirt noch vor ihrem Eintritt in das Rückenmark die Spinalganglienzelle, dann gelangt die Wurzelfaser in den Hinterstrang und verläuft nach oben bis in die Kerne des betreffenden Hinterstrangs im verlängerten Mark. Aus dieser Hinterstrangsfaser treten aber ungefähr in der Höhe der betreffenden Wurzelfaser zweierlei Seitenäste, sogenannte Collateralfasern aus, die einen ziehen in das gleichseitige Vorderhorn zu motorischen Apparaten, das sind die Reflexcollateralen, die anderen ziehen nach neuerlicher Unterbrechung durch Ganglienzellen auf die andere Hälfte des Rückenmarks im Wege der vorderen Commissur, das sind die gefühlsleitenden Collateralen.

Es zeigt sich also, dass während die spinalen Reflexe und die Gefühlsleitung schon in der Höhe der eintretenden Wurzelfaser auf ihre angewiesenen Bahnen gelangen, es noch nothwendig ist, dass diese hinteren Wurzelfasern in das verlängerte Mark geführt werden. Es würde zu weit führen, wenn ich mich auf die Function dieses Fasersystems, die besonders aus den klinischen Beobachtungen erkannt werden kann, hier auslassen würde, doch ist schon diese anatomische Anordnung an und für sich vielsagend.

Betrachten wir nun in diesem Sinne die sensiblen Kopfnerven. Man hat bisher die Kerne der motorischen und sensiblen Nerven im verlängerten Mark als gleichwerthig betrachtet. Das ist gewiss nicht richtig, wir kennen die Spinalganglien der sensiblen Hirnnerven, nun müssen wir noch die drei verschiedenen Kerne, analog den spinalen Verhältnissen, deuten. Da ergiebt sich, dass nur einer dieser Kerne direct (doch auch nicht organisch) mit den eintretenden Wurzelfasern zusammenhängt, das ist der dem Nucl. funiculi gracilis et cuneati entsprechende Kern, während die beiden anderen, nur durch Collateraläste mit den Wurzelfasern verbunden sind und die sensible und Reflexverbindung vermitteln. Die letztere Verbindung muss aber motorischen Charakter haben, nur mit dem Unterschied, dass die Collateralfaser nicht in die Zelle eintritt, sondern (wie übrigens sämmtliche Zweige der hinteren Wurzelfasern) blos mit ihrem Endkorb die Zelle umspinnt. Leider war es bisher nicht möglich, anatomisch dieses Verhalten nachzuweisen, da die Färbung dieser Gebilde nicht genügend gelang, die Analogie aber ist so klar, dass an der Richtigkeit dieser meiner Annahme kaum jemand zweifeln dürfte. — Die Physiologie muss also trotz der jetzigen, fast allgemein geltenden motorischen Annahme in der Deutung der Function des Vagus zum Standpunkte Bischoff's und Longet's zurückkehren.

Einer solchen Auffassung gegenüber drängt sich aber sogleich die Frage auf, ob die bisherigen Versuchsergebnisse auch auf diese Weise erklärt werden können, sie waren es ja, welche die centrifugale Theorie bisher und scheinbar ganz unzweideutig begründeten. Es sind hauptsächlich zwei Functionen des Vagus, die in Betracht gezogen werden müssen; die direct mo-

torischen und die hemmenden, welch' letztere jetzt auch als centrifugale Function gelten.

Jene direct motorischen Verrichtungen, welche im weiteren Verlaufe dieser Nerven in quergestreiften Muskeln nachweisbar sind, stammen vom Accessorius her[1]). Die Functionen der Accessoriusfasern sind aber rein motorisch, mit der „Hemmung" hat dieser Nerv eben so wenig zu thun, als andere motorische Nerven. Den lange geführten Streit, ob die Herzfasern des Vagus von diesem Nerven, oder vom XI. herstammen, hat unlängst durch klar und umsichtig durchgeführte Versuche im hiesigen physiologischen Institut Fr. Vas zu Gunsten des Vagus entschieden. So auch vor Kurzem Grossmann. Ist aber dieser Nerv eigentlich sensibel — centripetal functionirend — dann müsste angenommen werden, dass im unversehrten Thier auf diesem Weg keine centrifugalen Erregungen ablaufen und somit im Thierexperiment die faradische Reizung des peripherischen Theiles dieses Nerven nicht die physiologischen Verhältnisse reproducirt. Ich nehme vielmehr an, dass das Vagussystem den centripetalleitenden Weg bildet, indem es zwischen den Organelementen beginnt und in's Centralnervensystem führt, während die hier in den verschiedenen, complicirten Reflexcentren dann wachgerufene Reflexerregung centrifugal durch die Sympathicuswege zu den peripherischen Endigungen gelangt. Der Zweck dieser Anordnung ist leicht ersichtlich: Das Organganglionsystem arbeitet gleich einer Maschine ohne Maschinist, die Regulirung der Arbeit entsprechend den Bedürfnissen der Haushaltung des Organismus erfolgt auf reflectorischem Wege, ausgelöst oft durch allgemeine Einflüsse des Blutes auf's Nervensystem, oft aber durch peripherische Eindrücke (Hunger, Speisen im Magen u. s. w.) und in beiden Fällen ist es nothwendig, dass das Centralsystem über die Arbeitsleistung des betreffenden Organs wohl unterrichtet sei. Diese centripetale Function des Vagussystems scheint nicht eigentlich Tast- oder Schmerzgefühlleitung zu sein (für diese Sinnesqualitäten existiren andere Nerven), sondern eine Art des Muskelgefühls, vielleicht wäre es

[1]) Oder, wenn Jemand diesen Theil des Accessorius anders benennen will: von den mit dem Gangl. jugulare nicht zusammenhängenden motorischen Vagusfasern.

besser gesagt: Eingeweidegefühls. Es ist ja bekannt, wie grosse Störungen der Verlust dieses Gefühls in den motorischen Verrichtungen der animalen Functionen verursacht, dieselben in den vegetativen Organen führen zum Tode. Die Erscheinungen, welche nach dem, in Folge der Vaguslähmung, eingetretenen Tode nachweisbar sind, können in dieser Weise sehr gut erklärt werden: sie sind ähnlich der Augenentzündung bei Trigeminusanästhesie, so die traumatische Lungenentzündung bei Vaguslähmung bei Säugethieren; bei Fröschen, welche Thiere weniger zu acuten Entzündungen disponiren, entsteht, wie das von Prof. Klug in seinem ungarischen Handbuch der Physiologie beschrieben ist, eine hochgradige Darmblähung, welche sehr gut mit der Anästhesie (für den Inhalt des Darms) erklärt werden kann und Analogie mit der Urinretention bei Blasenanästhesie zeigt. Die Lungen sind bei diesen Thieren luftleer, dieser Contrast ist leicht zu verstehen, wenn man bedenkt, dass Reizung der Bauchäste des Vagus erhöhte Peristaltik, hingegen des Halstheiles Verminderung der Athmung hervorruft.

Ist es ferner nicht auffallend, dass die Lähmung dieses Nerven weniger Symptome zeigt, wie seine Reizung? Das ist bei motorisch und noch dazu, wie man meint, antagonistisch functionirenden Nerven nicht die Regel. Und ist jene grosse Erregbarkeit nicht auffallend, mit welcher dieser Nerv auf Stromstärken reagirt, gegen welche andere motorische Nerven unerregbar sind, während sensible Nerven sich schon empfänglich zeigen?

Die bekannten Erscheinungen am Herzen erklären sich bei dieser Annahme sogar leichter, wie bei der motorischen Theorie. Es ist nehmlich bekannt, dass directe Einwirkungen auf's Herz seinen Rhythmus stören, somit müssen wir in diesem Organ selbst eine Reflexeinrichtung supponiren. Da aber der sympathische Apparat blos motorisch zu sein scheint[1]), so sind wir

[1]) Die Angaben von His jun. und Romberg, nach welchen die sympathischen Ganglien sensibel wären, betrachte ich als hinlänglich widerlegt. Diese Irrung ist aber sehr lehrreich. Die genannten Forscher kamen aus jenem Umstand auf ihren Standpunkt, dass, wie dies schon Onodi angegeben hat, die sympathischen Ganglien aus den Interspinalganglien abstammen. Die Embryologie trägt unzweifelhaft sehr viel bei zu der Erforschung der Organisation des Nervensystems, doch

gezwungen, den centripetalen Kreis dieses Reflexes in den Vagusfasern zu suchen. Man könnte annehmen, dass Collateraläsien ähnliche Fäserchen aus den Vagussträngen zu diesen Organganglienzellen ziehen und so den Reflexbogen ermöglichen. (S. unten die Figur.) Eine solche Annahme erscheint gerechtfertigt, wenn wir den primären Reflexkreis im Rückenmark betrachten, hier sind es auch Collateraläste, welche, an die Nervenzellen tretend, einen Bogen schliessen, während die Stammfaser in höhere Gegenden, zu einem zweiten Reflexkreis hinaufzieht; somit wäre jener Reflexkreis analog dem spinalen. Freilich ist bis jetzt aus dem Fasernetz, welches diese peripherischen sympathischen Zellen umgiebt, noch diese Anordnung nicht herausgelesen worden, was gewiss den grossen technischen Schwierigkeiten zugeschrieben werden kann, ich werde aber weiter unten analoge, makroskopische Einrichtungen anführen (s. bei der Thränendrüse), welche zu Gunsten meiner Ansicht zeugen. Eigentlich gebe ich ja hier nur eine Form einem schon längst von Physiologen gefühlten Postulat. Ich sehe aber in der sogleich zu besprechenden Functionsweise dieser Einrichtung den Beweis für ihre Richtigkeit. Contrahirt sich nehmlich das Herz, so ruft dieser Druck in den sensiblen Vagusenden eine Erregung wach, welche durch die Collateraläste den Organganglienzellen zugetheilt wird. Diese centripetale Erregung lässt dort ebenso die Erschlaffung eintreten, wie in der Athmungslehre das Inspirationsgefühl die Exspiration auslöst und umgekehrt. Das wäre der nervöse Mechanismus der rhythmischen Thätigkeit des Herzens. Reize ich den Vagusstamm, so entsteht im Sinne der doppelsinnigen Leitung der Nerven in den Ganglien ebenfalls im Wege der Collateraläste, ein Zustand, der dem Herzsystole-

hat man bisher jenen wichtigen Umstand nicht hervorgehoben, dass in der ersten Periode der Entwickelung nur die Stützsubstanz des Nervensystems sich ausbildet, und in diesem Grundgewebe erst später die eigentlichen nervösen Elemente entstehen, wachsen, sich mannichfaltig verflechten u. s. w. Man irrt, wenn man die bindegewebige Stützsubstanz für nervöse Bestandtheile nimmt. Bei der Entwickelung dieser Ganglien schnürt sich nur diese Stützsubstanz vom Spinalganglion und nicht die nervösen Elemente ab.

gefühl entspricht und das Herz wird in Diastole stehen bleiben; reize ich aber den Nerv blos mit einem sehr schwachen Strom, so wird das Gefühl (das Wort ist nicht ganz entsprechend) einer ungenügenden Systole entstehen und der Ganglienapparat wird trachten, noch besser zu arbeiten.

Ein solcher peripherischer Collateralreflexapparat existirt natürlich für den Athmungsapparat nicht und hierin liegt eben ein ganz evidenter Beweis für die Richtigkeit meiner Annahme. Reizen wir nehmlich bei durchschnittenen Vagi die peripherischen Stümpfe, so hat das keinen Einfluss auf die Athmung, reizen wir hingegen die centralen Enden, dann steht die Athmung eben so still, wie das Herz bei peripherischer Reizung. Niemand könnte da behaupten, dass der Reizeffekt des centralen Theils der durchgeschnittenen Vagi auf die Athmung motorischen — centrifugalen — Charakter hat. Dass eine Unterbrechung durch Ganglienapparate in beiden Fällen erfolgt, zeigt schon die bekannte, lange Latenzperiode bei Vagusreizungen. Auch ist es ein sehr treffender Beweis der centripetalen Wirkung des Vagus, dass die einseitige Lähmung dieses Nerven gar keine Erscheinungen (abgesehen von einer event. Betheiligung der Accessoriusfasern) aufweist, wie dies noch in der allerletzten Zeit durch sorgfältige Untersuchungen von Gourfein[1]) festgestellt wurde. Das wäre bei einem motorischen Nerven unmöglich, ist aber leicht zu verstehen bei meiner Annahme, da die betreffenden Elemente immer doppelseitig innervirt werden und so das Organgefühl blos einer Seite auch genügt.

Die beispiellos hochgradige Erschöpfbarkeit des Vagus, welche sich darin zeigt, dass der Stillstand des Herzens, trotz der continuirlich fortgesetzten Vagusreizung nach wenigen Secunden schon aufhört und das Herz von Neuem zu pulsiren anfängt, beweist hinlänglich, dass die sog. „Hemmungsfunction" und der „Vagustonus" nicht den motorischen Functionen analoge Innervationsprozesse sind, sondern, dass die Hemmungserscheinung nur das Resultat einer Störung der näher noch nicht gekannten inneren Vorgänge ist, um so mehr, da wir die Annahme der Hemmungsfunction nur aus den Veränderungen

[1]) Gourfein, Recherches sur la symptomatologie de la paralysie unilatérale du pneumogastrique. Genève 1894.

schöpfen, welche in Folge sehr grober Eingriffe in die Function dieser Nerven entstehen. Sehr lehrreich in dieser Beziehung ist z. B. der Umstand, dass Vagusreizung bei Nicotin-, Atropinvergiftung, ja sogar bei der Einwirkung des Curare in einem gewissen Stadium der Vergiftung, ferner bei sterbenden Thieren, beim Salzfrosch, beim künstlich erwärmten Herz u. s. w. eine Erhöhung der Herzaction zur Folge hat. Auch fallen die scheinbar einfachsten Versuche nicht immer in demselben Sinne aus, weil eben der Reizeffekt nicht einfach vom Reiz abhängt, sondern das Resultat mannichfacher, grösstentheils dem Auge des Beobachters verborgener Verhältnisse ist.

Dass man vom Standpunkt der centripetalen Leitung des Vagus die bekannten Reiz- und Lähmungserscheinungen am Herzen erklären kann, will ich folgender Weise darlegen. Wie ich schon oben angegeben habe, müssen wir zwei Reflexcentren für die Herzbewegungen annehmen, eines im Herz selbst, gebildet durch die Vagusendigungen, ihren Collateralfasern und den eigentlichen Herzganglien mit ihren peripherischen, sympathischen Fasern, während das zweite Reflexcentrum in der Oblongata liegt, ihre centripetale Leitung durch den Vagus erhält, dann aber durch Hinzutreten verschiedener, centrifugaler und -petaler Bahnen einen bedeutend complicirteren Mechanismus aufweist. Bei dieser Art der Reflexe (vasomotorische, Eingeweidereflexe) bleiben die betreffenden Reflexcentren in continuirlicher Erregung und zwar dem peripherischen Reiz adäquat, wir können also im sensorischen Abschnitt dieser Reflexbahn einen gleichmässigen, nur bei der peripherischen Reizänderung sich modificirenden Spannungs-, bezw. Erregungszustand annehmen. Da dieser Zustand vom peripherischen Reiz erhalten wird, so ist ihre Quelle im Herzen gewiss die systolische Contraction seiner Musculatur. Dieser Erregungszustand wird nun die Herzthätigkeit wesentlich beeinflussen: vermindert sich ihre Spannung — das bedeutet ja im engeren Reflexkreis des Herzganglienapparates Schwächung der Systolen — so trachtet das Herz durch Mehrarbeit den Erregungszustand zu erhöhen, wird er grösser, dann verlangsamt sich die Herzaction, hört selbst für einige Zeit auf. Die Arbeit der Herzganglien ändert sich also nach dem Spannungszustand des Endkorbes der Vagus-

collateralfasern. Das ist der Organreflexkreis des Herzens. Während einer Herzpause wächst die Energie im Herzen und es kann füglich wieder seine Thätigkeit beginnen, auch trotz einer künstlich erhaltenen Vagusreizung, wenn die Energie ihrer Ganglien grösser wie der Spannungszustand im Vagussystem geworden ist, hört aber dieser Spannungszustand im Vagus plötzlich auf, dann wird die Herzaction unter Umständen für eine Zeit frequenter wie vordem, bis die Ganglien ihren nunmehr überflüssigen Energievorrath verzehrt haben. Auf solche Weise gewinnt jene, bisher kaum erklärte lange Latenzperiode, welche zwischen der Vagusreizung und ihrem Effekt nachgewiesen ist, eine einfache Erklärung. — In normalen Verhältnissen wird das jeweilige Plus des Erregungszustandes in den Centren der Oblongata verbraucht, es ist aber denkbar, dass in den Fällen, wenn von anderen Seiten her (Splanchnicus) starke Reize in dieselben Reflexcentren gelangen — hierdurch der Widerstand dem centripetalen Vagusstrom gegenüber erhöht wird und so die Erscheinungen des vergrösserten Vagusspannungzustandes eintreten. Dass dieser „Spannungszustand" thatsächlich existirt, beweisen jene Umstände, welche bisher auf die Annahme des „Vagustonus" geführt haben. Dass aber im sensiblen Theil einer Reflexbahn höhere Grade der Spannung entstehen und dann die motorische Function wesentlich beeinflussen können, beweisen die Charaktere jener Gruppe von Reflexen, welche ich in einer unlängst publicirten Arbeit[1]) als specielle Centren besitzende Reflexe zusammengefasst habe. Bei diesen Reflexen — zu welchen z. B. das Uriniren, das Niessen, die Ejaculation gehören — erzeugt der sensible Reiz einen sich allmählich verstärkenden Spannungszustand, welcher erst auf einem gewissen Höhepunkt die centrifugalen Apparate in Bewegung setzt. Die vasomotorischen und Eingeweidecentren in der Oblongata kann man sich derart vorstellen, dass die einzelnen Centren von ihren peripherischen Endapparaten her in einem gewissen Spannungszutande erhalten werden und durch die relative Grösse ihrer Spannung auf einander wirken. Sinkt die Spannung in einem Centrum, dann wird hierdurch nicht nur die betreffende motorische Bahn zu inten-

[1]) Jendrássik, Allgemeine Localisation der Reflexe. Archiv f. klin. Medicin. Bd. 52.

siverer Aneiferung seines Organs getrieben, sondern es treten zugleich auch in den übrigen vasomotorischen Centren compensirende Innervationsveränderungen ein. Eben in dieser gegenseitigen Compensation liegt die Ursache, warum diese Centren alle nahe zu einander und in der Oblongata liegen.

Dass beim Durchschneiden des Vagus der Spannungszustand sofort aufhört, entspricht vollkommen unseren Kenntnissen über den Verlust des Tonus nach Abtrennung der peripherischen Nerven vom centralen Nervensystem. Dieser Verlust bringt ja die Desorganisation mit ihren histologischen Veränderungen nach sich.

Im Magen, in den Därmen ist der Einfluss der Vagusspannung insofern ein anderer, da hier eben das Vorhandensein eines Reizes im Vagus die Ganglien zu grösserer Thätigkeit anregt, was mit den Bedürfnissen des Organismus harmonirt. Vielleicht wird es gelingen, für dieses entgegengesetzte Verhalten eine Erklärung dereinst in der anatomischen Verbindung des Vagussystems mit dem Ganglienapparate nachzuweisen, oder aber ändert sich blos die Erregbarkeit des Ganglienapparates zu verschiedenen Zeiten. Es wäre auch denkbar, wenn man dem Nervenstrom auch polare Eigenschaften zuschreibt, dass die Induction verstärkend oder abschwächend wirkt, je nachdem die Zahl der Stromunterbrechungen eine gerade oder ungerade war.

Als weitere Eigenthümlichkeit dieser Einrichtung führe ich an, dass wie die klar vor uns liegenden Beispiele zeigen, entspringen die motorischen, vegetativen (Sympathicus-) Fasern annähernd in derselben Höhe aus dem Centralnervensystem, wie die anderen motorischen und sensiblen Fasern derselben Körpergegend (s. unten), die centripetalen Systeme hingegen, wenigstens der grösste Theil derselben wird durch den Vagus (der übrige Theil hingegen, wie ich es noch angeben werde, durch die Hinterstränge) in das verlängerte Mark geführt, wo die physiologische Forschung schon so wichtige Reflexcentren der Eingeweide- und Gefässinnervation nachgewiesen hat. Ein Reflex kann aber nur aus einer centripetalen Leitung entstehen, die centrifugalen Bahnen verlaufen dann Anfangs gewiss in den weissen Strängen des Rückenmarks, führen so vom Reflexcentrum zu den sympathischen Zellen der grauen Substanz und dann in den Grenzstrang. Das ist der Reflexkreis des vegetativen Le-

bens; die oberen Gehirntheile haben allerdings auch einen gewissen Einfluss auf dessen Function, doch ist dieser Einfluss ein indirecter, vom eigentlichen Willensorgan (Organ des bewussten, associirten Reflexes) unabhängig.

Zu diesem Vagussystem gehören auch jene Fasern, welche zu den Gefässen und Drüsen, vielleicht auch in anderen Organen, dunkelrandig verlaufen (welche Kölliker — meiner Meinung nach irrthümlich — für Dilatatorfasern betrachtet) und welche höchst wahrscheinlich im Centralnervensystem in den hinteren Rückenmarkssträngen zum verlängerten Mark ziehen.

Eine dritte Art der Verbindung zwischen dem Centralnervensystem und den Organen ist, soweit ersichtlich, der Iris, dem Müller'schen Muskel, höchst wahrscheinlich auch den Drüsen und den Gefässen, möglicherweise aber allen motorisch oder secretorisch functionirenden Elementen eigen. Diese Innervation der betreffenden Organe stammt aus dem Rückenmark und findet ihren Weg in den Bahnen des Sympathicus, oft aus beträchtlicher Entfernung kommend; es ist kaum fraglich, dass sie unterwegs eine Unterbrechung durch Ganglienzellen erfährt, scheint aber wenig oder gar nicht reflectorisch beeinflussbar zu sein. Die Aufgabe dieses Systems ist, wie wir das an einigen beurtheilbaren Stellen sehen, einen antagonistisch wirkenden Tonus zu erhalten, dieses System enthält die Dilatatorfasern der Iris, der Gefässe. An diesen Stellen, doch wahrscheinlich überall, endet dieses System nicht in denselben Gewebselementen, wie die anderen sympathischen Fasern, sondern in den Antagonisten. Vielleicht existiren für alle Muskeln solche Tonusfasern (Dilatatorfasern der Antagonisten). Wir werden im Folgenden dieses System das Dilatatorsystem nennen.

Diese Eintheilung der sympathischen Elemente in zwei Kategorien, in das eigentliche Sympathicussystem und diesem Dilatatorsystem scheint nach den neuesten Untersuchungen auch anatomisch begründet zu sein. Dogiel (Anatom. Anzeiger. 1896. 22) hat nehmlich zweierlei Arten von sympathischen Zellen beschrieben, welche er zwar als motorische und sensible deutet, welche aber meiner Ansicht nach diesen zwei Systemen entsprechen, was ihre Localisation auch wahrscheinlich macht.

Die hier folgende schematische Zeichnung stellt die ange-

nommenen Verhältnisse des vegetativen Nervensystems dar, wobei die gewöhnlichen sensiblen Nerven, die zwar mit den vegetativen gemeinschaftlich verlaufen, jedoch nicht mit ihrer eigentlichen Function zusammenhängen — weggelassen wurden.

Figur 1.

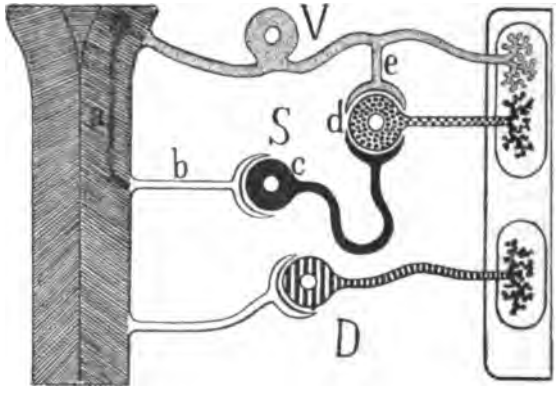

Links das Centralnervensystem, in welchem a die centrale Reflexbahn darstellt, am oberen Ende ein centrales Reflexcentrum, b motorische Wurzel, c Centralganglienzelle, d Organganglienzelle, V Vagussystem, e Collateralfasern, D Dilatatorsystem, S Sympathicus-System.

III.

Betrachten wir nun zunächst die Innervationsverhältnisse einiger Organe, wodurch das oben angegebene Schema näher beleuchtet wird und ihre vielleicht zu willkürliche Annahme besser begründet erscheint, obzwar es heutzutage noch unmöglich ist, diese Zergliederung auf alle Organe auszuführen.

1. Iris. Man hat bisher einfach angenommen, dass die Iris reflectorisch durch den Oculomotorius, tonisch aber vom Sympathicus (Dilatator) versorgt wird, so dass man unter dem Einfluss des Sympathicus auf die Pupille nur diesen tonischen, dilatirenden versteht. Eigentlich steht aber die Sache anders: der vago-sympathische Reflexkreis wird durch den Opticus, durch das bekannte Reflexcentrum, ferner durch die betreffenden Fasern des Oculomotorius gebildet, diese Oculomotoriusfasern enden aber im Gangl. ciliare, von welchem dann die Remak'schen Fasern zum Sphincter iridis ziehen. Die Opticusfasern entsprechen also dem

Vagussystem, die Pupillarfasern des Oculomotorius sind der Ramus communicans alb. Ich habe in meiner Arbeit über die allgemeine Localisation der Reflexe den Pupillarreflex mit den Gefässreflexen in die Gruppe der vasomotorischen Reflexe eingereiht und thatsächlich ist jetzt die Aehnlichkeit beider Reflexmechanismen evident. Der Hauptcharakter dieser Art Reflexe besteht in der tonischen Form derselben. Bei der Iris fehlt aber das Organganglion und deswegen kommt es auch weder unterhalb, noch in ihrem Centralganglion (Gangl. ciliare) selbst zur Reflexübertragung, es besteht nur der cerebro-spinale Reflexbogen. Der ganze Verlauf des Pupillarreflexes bezeugt dieses Verhalten, man findet auch keine Analogie zu diesem Reflexe im cerebro-spinalen System, wo die Reflexreize eine mehr oder weniger kurz verlaufende Zuckung hervorrufen, nie aber einen anhaltenden Zustand der Erregung.

Jener Einfluss, welcher im Wege des Halssympathicus zur Pupille gelangt, ist der oben erwähnte Dilatatortonus, es ist bisher noch unbekannt in welchem Ganglion die aus der Grenze des Hals und Brustmarks entstammenden cerebro-spinalen Wurzeln transformirt werden. Braunstein[1]) glaubt, dass das oberste Halsganglion einen Einfluss auf diese Bahn hätte, doch sind die bisherigen Untersuchungen noch nicht entscheidend. Die übereinstimmende Angabe zahlreicher Forscher (Hensen und Völkers, Adamük, François-Franck, Jegorow, Nawrozki, Przybylski, Braunstein), die in dieser Frage experimentirt haben, lautet dahin, dass wenigstens bei Thieren der Weg dieser Sympathicusfasern nicht durch das Gangl. ciliare führt, sondern durch den ersten Ast des Trigeminus und die Nn. ciliar. long. zur Iris gelangen. Wir werden noch weiter unten Gelegenheit finden, einige Bemerkungen zur Irisinnervation vorzubringen.

2. Thränendrüse. Die Innervation der Thränendrüse kann als Prototyp der Drüseninnervation gelten. Wie bekannt, kommen in die Thränendrüse zwei Nerven und zwar vereinigt noch vor ihrem Eintritt in die Drüse: der N. orbitalis und der N. lacrymalis. Es galt früher der N. lacrymalis, vom 1. Zweig des Trigeminus, als der Erreger der Drüsensecretion, bis vor zwei Jahren W. Goldzieher im N. facialis den secernirenden Nerv

[1]) Braunstein, Zur Lehre von der Pupillenbewegung. Wiesbaden 1894.

erkannte und ich den Weg dieser Fasern auf Grund der anatomischen Verhältnisse und Krankenbeobachtungen construiren und nachweisen konnte (Revue neurologique. 1894). Jetzt kann ich die Einrichtung dieser Innervation folgendermaassen angeben: Dilatatorbahn noch unbekannt, wahrscheinlich durch die eintretenden sympathischen Fasern vertreten (die Versuche von M. Reich und Anderen geben den physiologischen Beweis für diese Verbindung); Vagussystem: N. lacrymalis (vom 1. Ast des Trigeminus); Sympathicus — Ramus communicans stammt vom N. facialis, oder wahrscheinlicher vom N. intermedius her, Centralganglion ist das Gangl. geniculi (dieses hängt, wie oben bemerkt, mit dem N. Wrisbergi zusammen), von da gelangen die schon sympathischen Fasern durch den N. petros. sup. major und Vidianus zu dem Gangl. nasale, wo sie wahrscheinlich einfach vorüberziehen, dann quer durch den 2. Ast des Trigeminus in den N. orbitalis und so zur Thränendrüse. Es scheint mir sehr wahrscheinlich, obzwar ich hierüber keine

Figur 2.

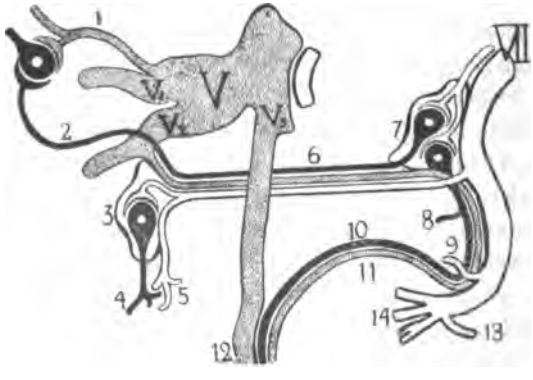

VII die Austrittsstelle des Facialis. V das Gangl. Gasseri. V_1, V_2, V_3 die drei Aeste des Trigeminus. 1 N. lacrymalis. 2 N. orbitalis. 3 Gangl. nasale, aus welchem die Fasern für die Tonsillen 4 und für die Gaumenmuskeln 5 austreten. 6 N. petros. sup. major und N. Vidianus. 7 Gangl. geniculi. 8 Ramus communicans c. plexu tympani. 9 N. stapedius. 10 Chorda tympani Speichelsecretion. 11 Geschmackfasern der Chorda. 12 N. lingualis. 13 N. auric. post., 14 die Verästelung des Facialis. Die weiss gelassenen Linien bedeuten die motorischen cerebro-spinalen Fasern, die punktirten die sensiblen, die dunklen die sympathischen Elemente.

Daten in den anatomischen Werken finde, dass sich an der Vereinigungsstelle dieser beiden Nerven (N. orbitalis und lacrymalis) das Organganglion befindet, es wäre sonst diese Vereinigung eines motorischen und sensiblen Nerven kaum verständlich; um so mehr glaube ich dies annehmen zu müssen, da die eigentlichen, in die Drüse eintretenden Fäserchen aus diesem vereinigten Stamm entspringen. Die Vereinigung hätte in meiner Auffassung den Zweck, den Collateralzweigen des Vagussystems (s. das Schema oben) die Verbindung zu ermöglichen. Dass thatsächlich die secretorische Wurzel vom 7. Nerven herstammt und nicht in den oben beschriebenen Weg etwa durch den Ramus communicans cum plexu tympani des Facialisstammes unterhalb des Gangl. geniculi eintritt, beweist ein Fall, welchen ich unlängst publicirte und auf welchen ich hier verweise[1]). Die Abbildung zeigt den Verlauf des N. facialis, so wie er auf Grund unserer heutigen Kenntnisse und meiner Annahmen construirt werden kann.

3. Speicheldrüsen. In den Submaxillar- und Sublingualdrüsen scheint der aus dem Plex. caroticus stammende Theil als Dilatatorsystem zu betrachten zu sein, während das Vagussystem durch den N. lingualis vom Trigeminus, der centrifugale Bogen aber — also das Sympathicussystem — durch den N. facialis (wahrscheinlich auch hier durch den N. intermedius, wie das die Untersuchungen von Sapolini auch beweisen), bezw. dessen Zweig der Chorda tympani als Ramus communicans gebildet wird, die Transformation geschieht (wenn nicht schon früher im Gangl. geniculi) im Gangl. linguale. Im Gangl. linguale kann auch die Collateralverbindung mit dem N. lingualis geschehen. — Die Innervationsverhältnisse der Parotis liegen nicht so klar zu Tage. Die Betheiligung des Glossopharyngeus kann nur als der centripetale Theil des vegetativen Reflexbogens betrachtet werden, da dieses Nervenpaar in Folge seiner Ursprungsverhältnisse nicht anders als centripetal wirkend gedeutet werden kann. Als Ganglion fungirt das Gangl. oticum, welches vielleicht aus dem motorischen Zweig des Trigeminus (N. auriculo-temporalis) den Ramus communicans erhält, es scheint dies um so wahrscheinlicher, als die

[1]) Orvosi Hetilap. 1894.

Kaumuskeln auch durch diesen Nerv versorgt sind, immerhin sind aber hier die Fasern verschiedenen Ursprungs so sehr verflochten, dass einstweilen noch nähere Daten zu erwarten wären. Das Gangl. oticum hängt auch mit directen sympathischen Fasern des Grenzstrangs zusammen, welche vielleicht den Charakter des Dilatatorsystems haben. Die Innervation dieser und anderer Drüsen wird aber dadurch wesentlich complicirt, dass die Function der Drüse und wahrscheinlich auch ihres Organganglienapparates sehr vom Innervationszustande ihrer Gefässe abhängt, die Innervation dieser letzteren aber, wie ich darauf noch zurückkommen werde, eine andere Localisation hat.

4. Herz. Die Innervationsverhältnisse wurden schon oben besprochen. Das Dilatatorsystem ist hier noch unbekannt; die Acceleransfasern sind wahrscheinlich die Rami communicantes, welche zu den Ganglienzellen ziehen, vielleicht aber schon im Grenzstrang transformirt sind.

5. Athmung. Die Athmung, von den vegetativen Verrichtungen, die dem Willensorgan am meisten zugängliche Function besitzt nur den centripetalen, vegetativen Halbkreis, während der centrifugale durch cerebro-spinale Nerven versorgt wird. Die Reflexvermittelung geschieht im verlängerten Mark, peripherischen Reflexkreis giebt es hier nicht.

6. In der Innervation der Gefässe können das sympathische System und das Dilatatorsystem leicht verstanden werden, indem sympathische Elemente so die Vasoconstrictoren als die Vasodilatatoren innerviren. Derzeit ist es aber noch nicht gut möglich, das gegenseitige Verhältniss der Austrittsstellen der betreffenden Wurzeln am Rückenmarke zu bestimmen. Als Vagussystem müssen wir jene markhaltigen Fasern deuten, welche Kölliker für Vasodilatatoren benannte. In Anbetracht dessen, dass die Dilatatorwirkung an glatten Muskeln erscheint und dass dieselbe anderswo (Iris) auch durch sympathische Elemente versehen wird, können wir dieser Annahme Köllikers nicht beitreten. Die erwähnten, markhaltigen, den Vagus vertretenden Fasern steigen im Rückenmark in den Hintersträngen hinauf zum verlängerten Mark in die wichtigen Centren der Gefässinnervation (Nucl. fun. grac. et cuneati). Es steht ausser Zweifel, dass diese Centren durch cen-

trifugale Bahnen mit den sympathischen Elementen verbunden sind. Auf solche Weise muss das Wesen der Hinterstränge ganz anders aufgefasst werden wie bisher, doch nachdem ich dieses Thema später ausführlicher besprechen werde, will ich hier nur andeuten, dass die Function dieser Stränge mit dem Gefäss- und Muskeltonus, wenn auch indirect, zusammenhängt.

Was die übrigen Eingeweide und die Gefässe betrifft, so sind deren Innervationsverhältnisse allgemein bekannt, nur die Rollen wären anders, auf Grund des obigen Schemas zu vertheilen, was keiner weiteren Erörterung bedarf. In den Abdominalorganen scheinen die Bahnen mehr verflochten zu sein, so dass die einzelnen Systeme einstweilen weniger klar gesondert werden können.

IV.

Ich habe noch einige Bemerkungen zu den Innervationsfunctionen im sympathischen Nervensystem zu machen und in erster Reihe zu der Bedeutung des Dilatatorsystems.. Wie wir bisher gesehen haben, erhalten die Kopfeingeweide (Auge, Drüsen u. s. w.) blos ihre Dilatatorbahnen aus dem Halstheil des Grenzstranges, während sie die übrigen vegetativen Nerven von den Kopfnerven, direct und indirect, beziehen. Das ist die Ursache, weshalb die Lähmungserscheinungen nach Verletzung des Halstheiles des Sympathicus so gering ausfallen. Nur die Schweiss- und Gefässinnervation des Kopfes scheint grösstentheils aus dem Halssympathicus zu stammen, die Gefässe büssen ihren centralen Reflexkreis durch eine Läsion des Halstheiles ein. Thierversuche und die schönen Untersuchungen Nicati's[1]) am Menschen bezeugen dies. Die Function der Dilatatorbahnen liegt klar zu Tage an der Pupille und an den Gefässen — hieher zu rechnen wäre noch die Innervation des Müller'schen Muskels —, nicht so leicht verständlich hingegen ist die Rolle dieses Systems in den Drüsen. Die Reizung dieser Bahnen verursacht in den Speicheldrüsen die Absonderung eines spärlichen, dicken Speichels — kann man das als eine Art erhöhten Drüsentonus auffassen? Die Analogie der anatomischen Nervenversorgung lässt die Möglichkeit einer solchen Annahme

[1]) La paralysie du nerf sympathique cervical. Lausanne 1873.

zu, freilich fehlt uns derzeit noch der nöthige Einblick in die Mechanik der Drüsenfunction, um eine solche Annahme näher begründen zu können, es spielt auch eine wesentliche Rolle die gleichzeitige Verengerung der Gefässe bei Reizung des Halsgrenzstranges, hiedurch wird der Reizeffekt bedeutend modificirt, ja sogar es erscheint mir fast als das Wahrscheinlichste die Annahme, dass die Erscheinungen in den Drüsen bei Reizung des Halssympathicus allein von der Aenderung in der Blutcirculation herrühren. Es könnte sich kaum mit meiner Hypothese vereinigen lassen, wenn sich die Angabe von Gärtner[1]), dass die Vasodilatatoren des Ischiadicus beim Hunde durch die hinteren Rückenmarkswurzeln austreten, für die Vasodilatatoren — oder das Dilatatorsystem überhaupt — im Allgemeinen bestätigen würde. Nach Nawrocki, Przybylski und Braunstein (a. a. O.) verlassen aber die Pupillendilatatoren durch die vorderen Wurzeln das Rückenmark; es scheint mir auch wahrscheinlicher zu sein, dass die von Gärtner als Vasodilatatoren gedeuteten Nervenbahnen das Vagussystem der Gefässinnervation bilden. In den Experimenten können diese Fasern sich ähnlich den Vagusfasern verhalten, also Erscheinungen darbieten, welche im ersten Augenblick als motorische aufgefasst werden.

Für die Beurtheilung der Localisation gewisser Störungen im vegetativen Nervensystem wäre es von besonderer Wichtigkeit, die Central- und Organganglien — auch abgesehen von den betreffenden Centren innerhalb des Centralnervensystems — für die einzelnen Organe zu kennen. Denn gewiss muss ein bedeutender Unterschied in den resultirenden Erscheinungen sein, je nachdem die Läsion vor oder nach dem Ganglion sitzt. Wenn wir die analogen Erscheinungen im Centralnervensystem betrachten, so ergeben sich für die motorischen Bahnen folgende zwei Möglichkeiten: erstens wenn die Läsionsstelle peripherisch von der motorischen Ganglienzelle liegt, folgt Atrophie, Paralyse und Verlust der Reflexe (absolute Lähmung) der betreffenden Organe, zweitens aber, wenn der pathologische Heerd oberhalb der Zellen (d. h. in ihren Pyramidenbahnen) sich befindet, dann bleibt die Ernährung trotz der Paralyse normal und es bildet

[1]) Wiener klin. Wochenschr. 1889. No. 51.

sich früher oder später, doch immer allmählich eine Contractur, eine Art fortdauernder Erhöhung des Tonus mit verstärkten, primären Reflexen aus (Lähmung mit Contractur). Nun glaube ich, dass man diese Thatsachen auch auf die vegetativen Nervenelemente übertragen könnte, ja die pathologischen Beobachtungen zwingen dazu. Während nehmlich die meisten Symptome in allen Fällen von Lähmung des Halssympathicus in gleicher Weise vorhanden sind, erscheinen zwei: die Weite der Gefässe und die Schweissabsonderung an der betreffenden Kopfhälfte bald vermehrt, bald vermindert. Nicati glaubte ein solches Verhalten durch consecutiv eintretende Veränderungen erklären zu können und nahm deshalb drei Perioden an, doch sah niemand diese Perioden bei ein und demselben Patienten und die weitere Beobachtung lehrte auch, dass diese Störung, so wie sie eintritt, auch fernerhin stabil bleibt, höchstens insofern eine Aenderung aufweist, als ihre erste Ausbildung — besonders jene der vermehrten Function — gewöhnlich erst später und allmählich einzutreten pflegt. Bei der Erklärung dieses auffallend verschiedenen Verhaltens muss man in erster Reihe der höchst wahrscheinlich auch für die Schweissdrüsen gültigen dreifachen Innervation gedenken (hat ja doch Adamkiewicz dunkelrandige und Remak'sche Fasern in den Schweissnerven beobachtet) und prüfen inwiefern die Lähmung eines Theiles derselben die Function der übrigbleibenden beeinflusst. Um diese Frage zu beantworten, müssen wir Analogien suchen, Stellen, wo die Verhältnisse klarer vor uns liegen. Am Herzen, in der Athmung nach Vagusverletzung, ferner an der Pupille nach Opticusatrophie haben wir Beispiele der Unterbrechung des centripetalen Theiles des vegetativen Reflexkreises. Die Pupille verliert ihre Reflexreaction und nimmt hiebei eine Grösse an, die der absoluten Dunkelheit ungefähr entspricht, kann aber durch Atropin noch erweitert werden, es besteht also keine Lähmung der Ganglienfasern, es fehlt nur der Reflexim puls, es kommt auch nie zu einer secundären Contractur. Die oben besprochenen Erscheinungen am Herzen und in der Athmung zeigen auch ähnliche Verhältnisse, nur sind die consecutiven Störungen so gross, dass eine längere Beobachtung nicht möglich wird. — Den Ausfall des Dilatatorsystems können wir bei

der Lähmung des Halstheils des Sympathicus an einigen Organen am Kopfe studiren, hier auch in erster Reihe an der Pupille, dann am Müller'schen Muskel an der Thränen- und Speicheldrüse. Die Pupille wird bei einer Dilatatorlähmung eng, bleibt eng für immer, dabei ist ihre Reflexthätigkeit nur insofern etwas alterirt, als sie wegen der Enge der Pupille weniger ausgiebig sein kann schon in Folge des verminderten Lichteinfalls. In der Secretion der Thränen- und Speicheldrüsen wurde in keinem Fall Störung oder Aenderung beobachtet. Es ist kaum glaublich, dass in der Function dieser Organe thatsächlich keine Aenderungen eintreten würden, da der Einfluss dieser Nerven durch physiologische Versuche festgestellt ist — doch ist diese Veränderung bisher unerkannt geblieben. Die bleibende Pupillenenge könnte zwar einen contracturartigen Zustand des Sphincter vortäuschen, doch spricht das negative Verhalten der Drüsen gegen diese Annahme. Ich könnte aber in dieser Hinsicht ein weit schwerer wiegendes Argument anführen, doch würde dies eine längere Auseinandersetzung benöthigen, eine demnächst zu veröffentlichende Arbeit über den Muskeltonus wird das nachholen. Aus all' diesem folgt, dass weder bei der Lähmung des Dilatatorsystems, noch bei der Unwegsamkeit des centripetalen Theiles eine ächte, contracturartige Erscheinung sich ausbilden kann. Es bleibt also nichts anderes übrig, als die Möglichkeit der Contracturerzeugung für die centrifugale (cerebro-spinale) Bahn des vegetativen Reflexkreises zuzugeben, was auch vollkommen mit den festgestellten Thatsachen im cerebro-spinalen Nervensystem harmonirt. Die Erscheinung des dauernd erhöhten Tonus kann ein Erregungs- oder Lähmungssymptom sein, im ersteren Falle ist es mehr wechselnd, tritt mitunter anfallsweise ein. Ich sah z. B. unlängst einen Krankheitsfall bei einem 36jährigen Arbeiter, wo neben halbseitiger Hyperhidrose des Gesichts die Reizerscheinungen des Dilatatorsystems: weitere Pupille, Augenlidspalte, ferner öfters erhöhte Temperatur der betroffenen Seite Jahre hindurch bestanden[1]), doch sind Fälle in der Literatur ver-

[1]) Patient ist ein stark gebauter Tischler, welcher keine ätiologische Momente für sein jetziges Leiden aufweist. Seit 5 Jahren verspürt er in seinem linken Arm Zuckungen, welche ihn aber in der Arbeit nicht

zeichnet, in welchen neben ausgesprochenen Lähmungssymptomen Hyperhidrose bestand. Die Frage der Hyperhidrose ist jedoch im Allgemeinen noch so unklar (vergl. die Fälle von Anhidrose bei Facialislähmung [Strauss und Bloch, dies wurde aber durch andere Forscher nie beobachtet, ich habe auch umsonst in dieser Hinsicht Versuche in zahlreichen Fällen von verschieden localisirter Facialislähmung gemacht], ferner den Fall von Hyperhidrose bei centraler Facialislähmung von Pandi), dass in dieser Frage fernere Beobachtungen aushelfen müssen. Immerhin glaube ich aus der vorliegenden spärlichen Literatur entnehmen zu können, dass die meisten Fälle von Hyperhidrose des Gesichts bei gröberen anatomischen Läsionen des Rückenmarks sich zeigten, ferner bei den am Hals tiefer unten liegenden Erkrankungen, während bei höher am Halse oben sitzender Läsion Anhidrose vorherrschte; man könnte also bis auf Weiteres annehmen, dass das sympathische Ganglion des vegetativen Reflexkreises der Schweissdrüsen im mittleren oder oberen Halsganglion sich befindet und dass nach Trennung des cerebrospinalen Theiles dieser Bahn gleichzeitig mit der secundären Degeneration (ich sage nicht in Folge) die Hyperhidrose sich entwickelt, unter der Gegenwirkung des Dilatatorsystems. Bisher hat man nicht recht verstanden, warum bei der Läsion des Halstheils, so wenig pathologische Veränderungen eintreten und wieso Sympathicuslähmung mit Hyperhidrose sich vergesellschaften kann. Meine Erklärung gipfelt nun darin, dass in diesen Fällen die meisten Symptome blos der Dilatatorlähmung entsprechen, und nur für die Gefässe und Schweissdrüsen ist der cerebro-spinale motorische Bahnabschnitt degenerirt (weil diese Bahn mit den Dilatatorbahnen zusammen verläuft), was analog den Verhältnissen im Centralnervensystem Lähmung mit Contractur verursacht.

Die Gefässinnervation am Gesichte zeigt insofern eine Aenderung bei Halssympathicusläsionen, dass die lädirte Seite viel weniger durch äussere Temperaturänderungen beeinflusst wird,

hindern. Seit 4 Jahren profuses Schwitzen der linken Gesichtshälfte, was auf der linken Seite des Halses auch bemerkbar ist. Eine Zeit lang hatte er auch Anfälle von Fieber bis 38,5° C., ohne dass irgend welche Ursache dafür gefunden werden konnte.

als die gesunde. Es fehlt also der den ganzen Organismus schützende Reflexeinfluss, folglich muss auch hier eine Unterbrechung des Reflexkreises angenommen werden. Die Weite der Gefässe ist aber in den einzelnen Fällen verschieden, was theils von einem ähnlichen contracturartigen Zustand herrühren mag, theils aber von der grösseren oder kleineren Individualität des Organganglienapparates abhängen kann, da die Gefässe ihre Organganglien unter solchen Umständen nicht verlieren, so kann es auch (wenigstens für grössere Strecken) zu einer absoluten Lähmung nicht kommen. Die Individualität dieser Organganglien besteht grösstentheils in der mehr oder weniger guten Ausbildung und Erhaltensein ihres Collateralreflexkreises. Je besser dieser functionirt, um so besser kann die Störung im cerebro-spinalen Reflexkreise compensirt werden. Doch hat die Ganglienzelle auch ohne diese Reflexverbindung, wie eine jede motorische Ganglienzelle überhaupt, einen gleichförmigen, reflectorisch aber nicht modificirbaren Einfluss auf sein Territorium.

Diese Verhältnisse sind ähnlich dem Verhalten der Pupille, wo die Verbindung des Gangl. ciliare mit der Iris selbst bei Oculomotoriuslähmungen gewöhnlich intact bleibt, was man bisher vernachlässigt hat, und doch können wir in dieser Einrichtung die Erklärung für manche bekannte und bisher nicht richtig erkannte Erscheinungen finden. Bei der Lähmung des Halssympathicus nehmlich, also der Dilatatorbahnen wird zwar die Pupille enger, doch bleibt die Reactionsfähigkeit ihres Reflexkreises erhalten, und das Gangl. ciliare wird, wenngleich bei einem anderen Caliber, doch entsprechend der Beleuchtung des Auges die Weite der Pupille bestimmen. In dieser Selbständigkeit dieses Reflexkreises liegt die Ursache, weshalb bei der Dilatatorlähmung die Pupille nicht maximale Myosis zeigt. Desgleichen muss auch nicht maximale Mydriasis erfolgen bei Oculomotoriuslähmung, da ein gewisser Tonus des Gangl. ciliare weiterhin besteht. Auf diesem Standpunkte ist es auch nicht nothwendig, dass man bei der Atropin- und ähnlichen Giftwirkungen (wie Leeser und die meisten Forscher) neben einer Lähmung der fälschlich als Oculomotoriuszweige genannten kurzen Ciliarnerven Reizung der langen (sympathischen) Ciliarnerven annehme. Jene Erscheinung, dass die Mydriasis bei Atropin-

einträufelung grösser wird, wie bei der Oculomotoriuslähmung ist auf Grund der obigen Annahme gut erklärt, da dieses Alkaloid die Endzweige der Ganglienfasern lähmt, während bei Oculomotoriuslähmungen das Ganglion mit seinen peripherischen Fasern intact bleibt. Die Versuchsresultate mit diesen medicamentösen Stoffen bei Dilatatorlähmung (Ogle, Nicati, Moebius) sind noch widersprechend unter einander und können folglich nicht verwerthet werden.

Endlich will ich noch erwähnen, dass ich die hier gebrauchten Bezeichnungen nicht endgültig festhalten will, sondern anstatt sympathisches System: die centrifugalen Nerven der Eingeweide, anstatt Vagussystem: die centripetalen Fasern der Eingeweide und anstatt des Dilatatorsystems: Tonusbahn gebrauchen möchte.

Es liesse sich noch sehr vieles zusammentragen, um Beweise zur Richtigkeit der vorgetragenen Hypothese zu gewinnen. Doch scheint es mir, dass man mehr auf einfache, beurtheilbare Factoren eine Hypothese bauen soll und nicht, wie man es bisher meistens that, für eine jede Erscheinung eine am nächsten scheinende Erklärung kurzweg abgebe, und auf diese specielle Hypothesen eine allgemeine basire. Wenn man sieht, wie leicht, ja leichtsinnig ein Hemmungscentrum her, ein Erregungscentrum hin verlegt wird, ja selbst auf Stellen, wo überhaupt keine Ganglienzellen sind: so wird man abgehalten, Alles erklären zu wollen, es würde dies eine zu leichte, aber auch gar nicht lohnende Aufgabe sein. Anatomische und physiologische Analogien, also die vergleichende Methode, scheint mir hier ein verlässlicherer Führer als manche vieldeutige Experimente zu sein.

XVI.

Ueber die Bedeutung der Chloride bei den Anämien.

(Aus der Medicinischen Klinik des Herrn Prof. Dr. Eichhorst in Zürich.)

Von Dr. W. v. Moraczewski,
Chem. Assistenten der med. Klinik.

In meiner früheren Arbeit (dieses Archiv. Bd. 139) habe ich an der Hand mehrerer Beobachtungen festzustellen gesucht, dass bei allen anämischen Zuständen, sei es primärer, sei es secundärer Natur, die Chloride im Blute vermehrt erscheinen. Diese Beobachtung erst bei Carcinomen entdeckt, wurde bei allen Anämien gefunden, wobei nur der Grad der Anämie maassgebend war, nicht die Ursache. Es wurde ferner durch Stoffwechselversuche festgestellt, dass bei allen anämischen Zuständen eine Chlorretention im Organismus stattfindet, welche Retention schon Schöpp (Deutsche med. Wochenschr. 1892) bei Carcinomen beobachtet hatte. Die Stoffwechseluntersuchungen (bis jetzt nicht zur Publication gekommen) haben ergeben, dass die Chlorretention durchaus nichts für Carcinome Specifisches darstellt, sondern gerade, wie die Ueberladung des Blutes mit Chlor, mit der Anämie Hand in Hand geht, ja fast dem Hämoglobingehalt des Blutes proportional ist. Die bedeutende Rolle, welche die Chloride bei den Anämien zu spielen scheinen, veranlasste mich, den Einfluss der Chloride bei der Behandlung von Anämien in Betracht zu ziehen, was mir durch das überaus schöne Material der Züricher Klinik ermöglicht wurde.

Es sei mir erlaubt, gleich an dieser Stelle dem Herrn Prof. Dr. Eichhorst meinen wärmsten Dank auszusprechen, sowohl für die Freundlichkeit, mit welcher er mir das Material der Klinik zur Verfügung stellte, wie für die vielfache Hülfe, welche ich von ihm erfahren habe.

Die Bedeutung des Kochsalzes für die Ernährung ist seit langer Zeit bekannt und vielfach geprüft worden. Meines Wissens liegt nur eine Beobachtung vor[1]), bei welcher das Kochsalz ohne Einfluss blieb, wenngleich Chlorkalium und Chlorrubidium die gewöhnliche stickstoffsparende Wirkung hatten. Dagegen sind zahlreiche Arbeiten erschienen, welche für den günstigen Einfluss des Kochsalzes sprechen. — Weniger behandelt wurde der Einfluss des Kochsalzes bei Anämien. Die geübte Kochsalztransfusion wurde wohl nie als Heilmittel angewandt und diente lediglich als indifferentes Blutverdünnungsmittel. Auch wurde dabei das Chlor im Organismus nicht weiter verfolgt. Eine Arbeit von Marschall (Zeitschr. f. physiol. Chem. 15) berücksichtigt zwar die Chlorausscheidung im Harne nach der Transfusion, lässt aber dahingestellt, wie sich die Chloride zu der Blutentziehung verhalten haben; dabei kann man die in dem Falle beobachtete Mehrausscheidung von Chloriden nach der Transfusion wohl meist auf das injicirte Kochsalz zurückführen. Sehr interessante Resultate brachte die bekannte Arbeit von Kast zu Tage (Zeitschr. f. physiol. Chem. 12); Kast beobachtete bei Anämien eine Vermehrung, bezw. eine Verminderung der Kochsalzausscheidung, je nach dem, ob das Thier kochsalzarm, oder kochsalzreich gewesen war. Da nun die Menschen meist als kochsalzreiche Thiere anzusehen sind, so widerspricht der Beobachtung von Kast die meinige nicht. Leider fehlen in der Arbeit von Kast alle Angaben über den Chlorgehalt des Blutes, sowohl der chlorarmen, wie der chlorreichen Thiere. — Neben den Chloriden würde die Rolle der Phosphate besondere Berücksichtigung verdienen. Schon bei der Stoffwechseluntersuchung fiel die Regelmässigkeit auf, mit welcher die Phosphate im Harne zu steigen pflegten, entsprechend dem Fallen der Chloride, und umgekehrt. Dies gilt vor Allem von den alkalischen Phosphaten, wogegen das Calciumphosphat mehr an das Verhalten der Chloride erinnerte. Das Verhalten der phosphorsauren Alkalien hat schon deshalb in neuester Zeit allgemeines Interesse erweckt, weil die löslichen Phosphate als Bestandtheile des Nuclein anzusehen sind und durch ihr Auf-

[1]) Schauman, Diss. Halle 1893.

treten einen Maassstab für die zersetzten Nucleine liefern. Ein weiterer Maassstab wurde durch die Harnsäure gegeben, seitdem Horbaczewski (Du Bois-Reymond's Archiv und Monatsschr. f. Chemie. 1892) die Harnsäureausscheidung in Abhängigkeit von der Nucleinzersetzung gebracht hatte. Seither wurde durch die Arbeiten von Umber (Zeitschr. f. klin. Med. 1896), Weintraud (Berl. klin. Wochenschr. 1895), P. Mayer (Deutsche med. Wochenschr. 1896), Camerer (Zeitschr. f. Biologie. 1896) die Annahme von Horbaczewski vielfach bestätigt. Es schien mir deshalb von Interesse, die Harnsäureausscheidung bei den Chlorosen zu beobachten und ihr Verhalten bei den verschiedenen Graden der Anämie zu vergleichen. Um aber einen Maassstab der Eiweisszersetzung zu gewinnen, wurde der Harnstoff und der Schwefel mit bestimmt.

Durch die oben erwähnten Beobachtungen wurde ich dazu geführt, die anämischen Zustände durch blosses Zufügen von Kochsalz oder Kochsalz mit Calciumphosphat zu heben zu versuchen. Es blieben diese Mittel nicht ohne Einfluss, aber es wäre gewagt, behaupten zu wollen, dass sie etwa die Rolle des Eisens bei Anämien einnehmen sollten. Das Kochsalz allein vermag schon den Eisengehalt des Blutes um 10 pCt. während 14 Tagen zu heben, aber die Einwirkung endet damit oder schreitet sehr langsam vorwärts. Ebenso wirkt das Calciumphosphat mit Kochsalz combinirt. Dagegen sollte ein Zusatz von Kochsalz zu dem gewöhnlichen Eisenmittel nicht ohne Wirkung bleiben, und diese Vermuthung wurde bestätigt.

Es soll hervorgehoben werden, dass hier wie in allen physiologischen Beobachtungen durchaus keine maschinenmässige Regelmässigkeit zu erwarten ist. Hier gilt es mehr als wo anders, sein Thier zu finden, welches die erwünschten Resultate klar und deutlich giebt. Die meisten Fälle sind eben keine Musterfälle; bald durch jenes, bald durch dieses wird das Bild getrübt, und das Resultat soll mit grösster Vorsicht aus der möglichst grossen Zahl gezogen werden.

Die Beobachtungen wurden so geführt, dass neben der Blutuntersuchung stets die Harnanalyse gemacht wurde. Die Blutuntersuchungen wurden durch den I. Assistenzarzt der Klinik Herrn Dr. Habel besorgt, wofür ihm mein aufrichtigster Dank

gebührt. Die Harnanalysen sollten Anfangs nur über Chlor und Phosphor Aufschluss geben, dann wurde die Harnsäure, Harnstoff und Schwefel in Beobachtung gezogen. Die Methoden waren die üblichen. — Chlor wurde nach Volhard titrirt; Phosphorsäure unter Cochenille als Indicator mit der Uranlösung. Die Alkaliphosphate wurden von dem Calciumphosphat auf folgende Weise getrennt: 80 ccm Harn wurden mit 20 ccm Ammoniak in einem 100 ccm fassenden Kölbchen versetzt, davon nach 24 Stunden 75 ccm abfiltrirt und darin der Phosphor durch Titriren bestimmt. Der Unterschied ergab den Gehalt an Erdphosphaten. Der Schwefel wurde durch eine gestellte Bariumchloridlösung titrirt bis zum Moment, wo ein Zusatz von Chlorbarium einerseits und ein Zusatz von Kaliumsulfat andererseits zu gleichen Proben die gleiche Trübung bewirkte. Der Harnstoff wurde in dem Nitrometer nach Lunge durch Bromnatronlauge zerlegt und der entwickelte Stickstoff gemessen. Die Bromnatronlauge enthielt 250 Wasser, 100 Natronhydrat und 25 ccm Brom. — Die Harnsäure wurde nach Ludwig ausgefällt und der Niederschlag mit ammoniakhaltigem Wasser von Chlor und Silber frei gewaschen. Darauf in Salpetersäure aufgelöst und in der Lösung das Silber mit Rhodankalium titrirt unter Zusatz von Eosin als Indicator. Obgleich man dieser Methode nachsagt, dass sie zu hohe Resultate liefert, andererseits, dass der Harnsäureniederschlag nicht constant zusammengesetzt sei, so wurde sie dennoch wegen der grossen Einfachheit und Schnelligkeit von mir angewandt und lieferte gewiss ganz brauchbare Werthe. Alle Mineralbestandtheile wurden als Cl, P, S in Rechnung gebracht, was bei der üblichen Methode sie als NaCl, P_2O_5 u. s. w. auszudrücken, besonders hervorgehoben werden mag. In den Tabellen bedeutet P_I den Gesammtphosphor, P_{II} den an Alkalien gebundenen, P_{III} den an Erdalkalien haftenden.

Die Eisensalze wurden nur einmal (Fall III) in Form von Ferrum lacticum zu 3,6 g täglich verabreicht, sonst war in allen 10 übrigen Fällen die Tagesmenge 0,9 g $FeSO_4$. Dieselbe Menge Eisensalz wurde mit oder ohne Kochsalz gegeben, auch mit Natrium carbonicum, mit Calciumphosphat wurde das Eisensulfat combinirt. Es sollte auf diese Weise eine möglichst genaue Gleichheit in der Behandlung eingeführt werden. Dass dadurch

noch lange nicht alle Fehlerquellen ausgeschlossen sind, braucht nicht betont zu werden. Wenn man auch den gleichen Grad der Anämie in zwei Fällen hätte, so ist noch immer die Schwere des Falles nicht zu bestimmen. Auch der Einfluss der Bettruhe ist kein geringer und von Fall zu Fall ein verschiedener. Wir stützen deshalb unsere Schlussfolgerungen nur auf Durchschnittzahlen von mehreren Beobachtungen, denn das Ausfinden von zwei gleichen Fällen ist so gut wie unmöglich, wenn es auch wohl am sichersten und kürzesten den Beweis bringen könnte. Damit die Einwirkung in allen Fällen die möglichst gleiche sei, wurden in allen Fällen die Kranken veranlasst, das Bett während der Beobachtungsdauer zu hüten.

Versuchsreihe.

Fall I.

M. B., Ausläuferin, 15 Jahre alt. Chlorosis.

Anamnese. Der Vater der Pat. soll an Purpura (?) leiden, die Mutter ist völlig gesund. Pat. hat als Kind Masern überstanden, vor einem Jahre war sie sehr geplagt durch die Schmerzen im frisch geimpften Arm. Die Chlorosis datirt seit 3 Jahren und ist besonders in den Sommermonaten stark ausgesprochen. Pat. leidet an Müdigkeit, Kopfweh, Ohrensausen u. s. w.

Status praesens. Mittelgrosse Person von zartem Knochenbau und mässiger Musculatur, Hautfarbe sehr blass, an den Beinen zahlreiche braune Flecke. Am Kopf und im Gesicht ist ausser der Blässe der Schleimhäute nichts zu constatiren. — Thorax normal. Vordere Lungenfläche bietet nichts Abnormes; hintere Lungenfläche bietet rechts normale Verhältnisse, links ergiebt sich oben eine Dämpfung, über welcher das Athemgeräusch saccadirt und rauh ist, daneben Rasselgeräusche. Untere Lungenflächen beiderseits normal. — Herz in normalen Grenzen, giebt an allen Klappen systolische Geräusche. Abdomen und die Bauchorgane normal. Magensaft enthält keine freie Salzsäure; Harn zucker- und eiweissfrei (spec. Gew. 1007—1018). Blut zeigt bedeutende Poikilocythose. Hämoglobingehalt 15 pCt. Blutkörperchenzahl 2800000.

Krankheitsgeschichte. Pat. erhielt von 30. October bis 17. December täglich 3,0 g Natriumchlorid und Calciumphosphat (Natr. chlorat., Calc. phosph. āā 3,0 p. d.). Sie fühlte sich dabei ziemlich wohl, hatte keinerlei Magenbeschwerden. Der Hämoglobingehalt stieg nach 15 Tagen auf 25 pCt. Die Blutkörperchenzahl blieb 2800000. Am 16. December erhielt Pat. Ferri sulfurici, Natrii chlorati āā 15,0 Mfp. No. 100, 3 mal täglich 2 Pillen, also 0,9 g Ferri sulf. und 0,9 Natrii chlorati. In 15 Tagen stieg der Hämoglobingehalt auf 52 pCt. Nach weiteren 7 Tagen auf 58 pCt. Darauf bekam Pat.

die gleiche Quantität Eisen 0,9 g pro die ohne Kochsalzsusatz. In 15 Tagen stieg der Hämoglobingehalt auf 60 pCt. Bald darauf verliess die Pat. das Krankenhaus am 24. Januar, da ihre Beschwerden geschwunden waren, Appetit und Kräfte wieder ihr früheres Verhalten zeigten. Das Körpergewicht, welches bei der Aufnahme 45,5 kg betrug, war bei der Entlassung 55,2 kg; das Allgemeinbefinden war sehr gut und Pat. bekam ein mässiges Fettpolster.

Der Harn wurde in allen drei Perioden jede Woche analysirt. Anfangs unter Berücksichtigung der Chloride und Phosphate. Dann wurde die Harnsäure, der Harnstoff und Schwefel in den Beobachtungskreis hineingezogen. Am deutlichsten war die oft erwähnte Chlorretention zu sehen, denn die Chlorausscheidung war in der ersten Periode, wo die Blutarmuth am stärksten war, trotz der Zufügung von 3,0 g Chlornatrium eine geringe im Vergleich mit der Ausscheidung in der zweiten Periode, wo nur 0,9 Chlornatrium gereicht wurden. Noch bedeutender war die Chorausscheidung in der dritten, wenn man bedenkt, dass nunmehr kein Chlor von aussen zugefügt war. Die Phosphatausscheidung stieg, sobald das Calciumphosphat ausgesetzt wurde. Dabei tritt deutlich der Unterschied zwischen Alkali und Calcium hervor. So lange Chlornatrium gegeben wurde, blieb die Calciumphosphatausscheidung bei den alten Mengen, um nach dem Aussetzen des Chlornatrium deutlich zu fallen. Umgekehrt verhielten sich die Alkalienphosphate.

Ueber das Verhalten der Harnsäure, des Harnstoffs und Schwefels lässt sich nichts Sicheres aus diesem Falle deduciren. Eben so wenig ist ein Zusammenhang mit der Blutzunahme zu entdecken. Ein allgemeines Steigen der Stickstoffausscheidung scheint eingetreten zu sein. —

Betrachten wir die erste Periode für sich, so ist hier eine Steigerung der Chlorausscheidung am Ende der Periode nicht zu verkennen, was dafür spricht, dass die Salze einen günstigen Einfluss ausgeübt haben, in Uebereinstimmung mit der Steigerung des Hämoglobingehalts. — Das für Chlor Gesagte gilt auch für Calciumphosphat, welches noch deutlicher bei der Ausscheidung an Menge zunimmt, das Alkalienphosphat nahm dagegen ab, wie vorauszusehen war.

Der Hämoglobingehalt stieg unter der Calciumphosphat- und Chlornatriumbehandlung im Laufe von 6 Wochen (48 Tage) um 10 pCt.; unter dem Einfluss von Eisenkochsalz um 33 pCt. während 15 Tagen; unter der Eisenbehandlung um 3 pCt. während der gleichen Zeit.

Blutanalyse am 30. October ergab auf flüssiges Blut berechnet:

0,293 pCt. Chlor
0,036 pCt. Phosphor
0,026 pCt. Calcium.

1,7564 g Blut erfordert 0,89 ccm $AgNO_3$-Lösung, entspr. 0,005157 Chlor
2,1657 g - lieferte 0,0008 g Calciumoxalat - 0,00057 Calcium
- 0,0028 - Magnes. phosph. - 0,00078 Phosphor.

Datum	Harnmenge ccm	Chlor	Phosphor I	Phosphor II	Phosphor III	Schwefel	Harnstoff	Harnsäure	Spec. Gewicht	Körpergewicht	Hämoglobin pCt.	Ordination
30. Oct.	2000	0,583	0,0611	0,0504	0,0107	—	—	—	1017	45,5	15	
4. Nov.	1700	0,425	0,0629	0,0502	0,0179	—	—	—	1012	46,0	—	$Ca_3(PO_4)_2$
11. Nov.	1600	0,364	0,0585	0,0262	0,0323	—	—	0,0134	1012	—	—	NaCl
20. Nov.	1800	0,248	0,0504	0,0348	0,0156	—	—	0,0130	1008	47	25	āā 0,5
28. Nov.	1500	0,394	0,0454	0,0286	0,0168	—	—	0,0087	1010	48,5	—	6mal tägl.
3. Dec.	1000	0,303	0,0619	—	—	—	—	0,0326	1010	—	—	1 Pulver
10. Dec.	1600	0,400	0,0546	0,0175	0,0371	—	2,039	0,0207	1010	49,5	—	
17. Dec.	1400	0,475	0,0559	0,0087	0,0472	—	4,511	0,0484	1010	50,0	—	
24. Dec.	1300	0,249	0,0834	0,0698	0,0135	—	—	0,0232	1011	50,0	25	$FeSO_4$
2. Jan.	700	0,273	0,0397	0,0087	0,0310	0,0274	1,508	0,0302	1008	52,0	52	NaCl
8. Jan.	1700	0,473	0,0707	0,0358	0,0349	0,0594	2,391	0,0269	1012	54,0	58	āā 15,0
17. Jan.	1100	0,314	0,0846	0,0657	0,0189	0,0274	2,235	0,291	1013	55,1	—	$FeSO_4$
24. Jan.	800	0,407	0,0788	0,0631	0,0157	0,0293	2,466	0,319	1,011	55,2	60	$FeSO_4$

Fall II.

W. R., 19 Jahre alt, Kellnerin. Chlorose.

Anamnese. Die Eltern der Pat. leben und sind gesund; von den 4 Geschwistern leidet eine Schwester an Bleichsucht. Pat. soll als Kind gesund gewesen sein, seit der Pubertät leidet sie aber stets an Bleichsucht. Die Menses waren nie regelmässig, dauerten kurz, setzten oft 4—5 Monate aus. Vor 3 Jahren litt die Pat. an Gelenkrheumatismus, der sie 15 Monate an das Bett fesselte, seither war sie noch schwächer. Sie versuchte bald als Kellnerin, bald als Dienstmädchen zu arbeiten, aber jede Beschäftigung führte eine Verschlimmerung herbei. In letzter Zeit durch schmale Kost und grosse Arbeit erschöpft, liess sie sich in das Krankenhaus aufnehmen.

Status praesens. Mässig grosse Person von blasser Hautfarbe, auf der Brust Flecken von Pitiryasis versicolor. Kopf- und Halsorgane normal. Brustorgane bieten normale Verhältnisse, ausser systolischen Geräuschen über der Pulmonalis, verschärftes Vericulärathmen in den Lungenspitzen an der hinteren Thoraxfläche hörbar.

Die Bauchorgane sind normal, Magen nicht erweitert, Leber, Milz in normalen Grössen. Keine Blasenbeschwerden. Magensaft enthält keine freie Salzsäure. Resorption dauert 17 Minuten. Blutkörperchen 2850000. Hämoglobin 20 pCt. Harn von blasser Farbe zeigt ein spec. Gewicht von 1010—1014, ist eiweiss- und zuckerfrei. Temperatur und Puls normal.

Krankengeschichte. Pat. erhielt Calcii phosphorii, Natr. chlorati, Sacchar. albi āā 0.5. Dtd. No. 40. 6mal täglich ein Pulver. Unter dieser Behandlung stieg der Hämoglobingehalt auf 30 pCt., das Allgemeinbefinden wurde besser. Das Körpergewicht blieb ziemlich das gleiche, 47,2 kg. Pat.

verlässt das Krankenhaus ungebessert, da sie eine günstige Gelegenheit hat, sich in den Bergen zu erholen. —

Datum	Harnmenge	Chlor	P_I	P_{II}	P_{III}	Harnsäure	Spec. Gew.	Körpergewicht kg	Hämoglobin pCt.	Ordination
7. Nov.	1700	0,291	0,0589	—	—	0,0403	1010	46	20	3 g $Ca_3(PO_4)_2$ 3 g NaCl pro die
14. Nov.	1200	0,394	0,0628	0,0349	0,0279	0,0292	1010	47		
20. Nov.	2000	0,425	0,0673	0,0505	0,0168	0,0212	1012	47,4		
27. Nov.	1500	0,358	0,0716	0,0393	0,0323	0,0279	1010	47,2		
3. Dec.	1000	0,382	0,0698	0,0473	0,0225	0,0208	1015	47,4	30	

Sowohl aus der Krankengeschichte wie aus der Tabelle ist eine geringe Besserung nicht zu verkennen. Die Beobachtung, welche ausschliesslich den Einfluss des Chlornatrium und Calciumphosphates illustriren sollte, zeigt, dass ohne Fe-Zufuhr eine geringe Steigerung zu erreichen ist und zwar wie im Fall I nur um 10 pCt. während 23 Tagen. Zum Theil wäre wohl auf die Bettruhe und bessere Kost diese Steigung zurückzuführen, aber es mag die Salzzufuhr etwas beigetragen haben. Der Steigerung des Hämoglobingehaltes entspricht die Steigerung der Chlorausscheidung und die Verminderung der Harnsäureausscheidung, wenngleich dieselbe hier von einer Phosphorverminderung nicht deutlich begleitet wird.

Fall III.

G. C., 22 Jahre alt, Kindermädchen.

Anamnese. Vater der Pat. starb an Magenkrebs, die Mutter leidet an Lungenschmerzen. Alle neun Geschwister der Pat. sind schwächlich und blass. Sie selbst war immer blutarm, machte Masern und Keuchhusten in der Kindheit durch, wurde dann im 18. Jahre zum ersten Mal unwohl. Die Menses setzten aber dann für ein ganzes Jahr aus und waren nie regelmässig, etwas stärker in letzter Zeit. Pat. soll nicht besonders streng gearbeitet haben, wurde aber zusehends schwächer, und darauf bekam sie von den Angehörigen Pillen, welche ohne Erfolg blieben. In letzter Zeit fühlte sie sich oft unwohl, litt an Kopfweh und erbrach vor ein paar Tagen schwarze Massen, worauf sie durch einen Arzt in das Spital zur Aufnahme empfohlen wurde.

Status praesens. Mittelgrosse Person von normalem Ernährungszustand, Kopf- und Halsorgane zeigen ausser der Blässe der Schleimhäute nichts Besonderes. An der Lunge nichts Abnormes nachweisbar. Herz in normaler Grösse. An allen Klappen, ausser der Tricuspidalis, systolische Geräusche. Abdomen nicht empfindlich. Magen zeigt keine Dilatation,

Leber etwas vergrössert, andere Bauchorgane normal. Magensaft enthielt keine Milchsäure, freie Salzsäure 0,124 pCt. Harn von blasser Farbe, spec. Gew. 1007—1012, Mengen 1000—2000 ccm, eiweiss- und zuckerfrei. Appetit gering, Durst vermehrt, Puls und Temperatur normal.

Krankengeschichte. Pat. erhielt Ferri lactici 15,0, Mfp. No. 50. 3 mal täglich 5 Pillen: also 3,6 g Ferri lactici. Sie fühlt sich bei der Behandlung wohl. Kopfschmerzen treten nach Gebrauch von Phenacetin zurück. Körpergewicht und Hämoglobingehalt nehmen zu. Herzgeräusche schwinden. Pat. verlässt das Krankenhaus geheilt.

Datum	Harnmenge	Chlor	P_I	P_{II}	P_{III}	Schwefel	Harnstoff	Harnsäure	Spec. Gew.	Körpergewicht kg	Hämoglobin pCt.
2. Dec.	1800	0,534	0,0345	0,0209	0,0136	—	—	0,0111	1,006	42,2	25
10. Dec.	1300	0,6189	0,0306	0,0122	0,0184	—	3,446	0,042	1,001	43,3	
19. Dec.	800	0,479	0,0397	0,0105	0,0282	—	4,288	0,0336	1011	45,0	65
24. Dec.	700	0,473	0,0328	0,0078	0,0250	—	—	0,0318	1010	46,0	
1. Jan.	700	0.406	0,0371	0,0066	0,0305	0,032	1,454	0,0168	1010	46,3	80

Ordinat. 3,6 g Ferri lactici pro die.

Diese Beobachtungsreihe zeigt in der Chlorausscheidung durchaus abweichende Verhältnisse. Die Chlormenge war Anfangs, wo die Blutarmuth am grössten war, höher, als am Ende der Periode. Dagegen sieht man hier an der Phosphorausscheidung sehr deutlich die Abnahme der phosphorsauren Alkalien, entsprechend der Zunahme des Hämoglobins. Zugleich mit der Menge der phosphorsauren Alkalien fällt die Harnsäuremenge, sowohl absolut, wie im Verhältniss zum Harnstoff. Die Rolle der Chloride scheint hier das Calciumphosphat auf sich genommen zu haben. Die Ausscheidung von diesem Salz steigt nehmlich mit der Zunahme des Hämoglobins, was sonst die Chloride zu thun pflegen. Es soll dies als Stütze dienen der Anfangs ausgesprochenen Meinung über die Aehnlichkeit des Verhaltens des Chlors und des Calciumphosphats.

Die Pat. wurde ausschliesslich mit Eisen behandelt, damit einmal der typische Verlauf der Chlorose zur Schau trete, dann um den Einfluss des Eisens ohne Chlorzusatz zu beobachten. In 30 Tagen hat der Hämoglobingehalt des Blutes um 50 pCt. zugenommen. Leider wurden die Eisenmengen sehr gross verabreicht, so dass kein richtiger Vergleich möglich ist. Man könnte geneigt sein, die rasche Besserung dem Eisen zuzuschreiben, wenn nicht der Umstand in Betracht käme, dass Pat. wohl durch den Blutverlust vom Magengeschwür besonders anämisch wurde und somit wie nach jedem acuten Blutverlust sich rascher erholte.

Fall IV.

S. P., Kellnerin, 21 Jahre alt.

Anamnese. Die Eltern und sieben Geschwister der Pat. leben und sind gesund. Pat. selbst will immer gesund gewesen sein. Seit dem

18. Jahre ist sie menstruirt. Die Katamenien waren profus, nicht schmerzhaft, 6—8 Tage dauernd, unregelmässig. Seit einem Jahre litt Pat. an Fluor albus. Gleichzeitig wurde sie von Rheumatismus befallen, der bald das rechte Knie, bald die Hüfte ergriff. Ausserdem wurde Pat. durch Husten und Halsentzündung gequält. Nach kurz dauernder Besserung traten von Neuem Schmerzen in den Gelenken ein, die sich diesmal auch auf das rechte Handgelenk erstreckten. Da Pat. sich überhaupt matt fühlte, wurde sie in das Spital empfohlen.

Status praesens. Musculatur und Fettpolster gut entwickelt. Hautfarbe blass. Rechtes Hand-, Knie- und Hüftgelenk geschwollen und schmerzhaft. Kopf- und Halsorgane normal, Lungengrenze normal, hinten links vom 10. Brustwirbel leicht gedämpft, ausser über der Dämpfung, wo das Athmungsgeräusch abgeschwächt ist, bieten die Lungen auscultatorisch normale Verhältnisse. Herz in normalen Grenzen. Systolische Töne an allen Klappen blasend. Bauchorgane bieten nichts Besonderes. Appetit mässig, Schlaf gut, Durst nicht auffallend vermehrt. Puls und Temperatur normal. Harnmenge 700—1900 ccm, normale Farbe, spec. Gew. 1012—1025, kein Eiweiss, kein Zucker. Hämoglobin 40 pCt. Blutkörperchenzahl 2800000.

Krankengeschichte. Pat. wurde wegen der Gelenkschmerzen mit Acid. salycil. 1,0 g, 2—4 Pulver pro die, bis Ohrensausen entstand, behandelt, dann, wie die Gelenkschmerzen zurücktraten, wurde ihr Kochsalz gereicht, etwa 2,0 g pro die. Endlich nach einem Monat Eisensulfat in Pillenform zu 0,9 g pro die. Unter der Kochsalzbehandlung stieg der Hämoglobingehalt auf 60 pCt., um dann durch das Eisen noch höher, auf 75 pCt., zu steigen. Pat. wird geheilt entlassen. —

Datum	Harnmenge	Chlor	P_I	P_{II}	P_{III}	Schwefel	Harnstoff	Harnsäure	Spec. Gew.	Körpergewicht kg	Hämoglobin pCt.	Ordination
24. Dec.	800	1,517	0,0721	0,0468	0,0253	—	6,257	0,0554	1025	46,3	40	2,0 g NaCl pro die
1. Jan.	1800	0,686	0,0773	0,0605	0,0168	—	2,930	0,0386	1014	45,3		
7. -	1300	0,589	0,0646	0,0367	0,0279	0,0457	2,423	0,0457	1016	45,7	50	
20. -	1400	0,461	0,0607	0,0502	0,0105	0,0412	1,912	0,0286	1012	46,5	60	
27. -	1300	0,528	0,0642	0,0496	0,0146	0,0526	2,262	0,0396	1015	47,1	75	0,9 $FeSO_4$

In dieser Beobachtung wurde die Anämie durch Kochsalz allein behandelt, nur die letzte Woche wurde Eisensulfat gegeben. Dabei ergab sich ein Steigen des Hämoglobins, dessen Schnelligkeit wohl der Schnelligkeit, mit welcher das Hämoglobin bei Eisenbehandlung steigt, etwas nachsteht, 20 pCt. im Laufe von 30 Tagen. Das Verhalten der Chloride im Harne war wohl durch den durchgemachten fieberhaften Prozess stark beeinflusst. Die Retention der Chloride ist hier nicht zu constatiren, vielleicht

nur im Vergleich mit der Chlorausscheidung der zweiten Periode, wo kein Chlornatrium gereicht wurde. Die Phosphate, sowohl die Alkalienphosphate wie das Calciumphosphat lassen eher das typische Verhalten erkennen. Der Parallelismus zwischen Alkaliphosphate und Harnsäure ist hier nicht deutlich, dagegen ist die Verminderung der Harnsäure im Verhältniss zum Schwefel nicht zu verkennen.

Fall V.

B. L., 24 Jahre alt, Dienstmädchen.

Anamnese. Die Mutter der Pat. starb im Wochenbett; der Vater lebt, sowie die zwei Geschwister. Pat. war gesund, ausser an Kinderkrankheiten hatte sie an keinem Leiden laborirt. Im 17. Jahre kamen die Menses, welche profus und regelmässig, nicht schmerzhaft waren. Vor einem Jahre erkrankte Pat. an Schmerzen in der linken Nierengegend, die der Behandlung nicht weichen wollten und sie veranlassten, das Krankenhaus aufzusuchen, besonders da sich Mattigkeit und Blässe dazu gesellten.

Status praesens. Mittelgrosse Person von guter Musculatur und Fettpolster. An den Kopf- und Halsorganen nichts Abnormes zu finden. Brustorgane normal. Herztöne leise, aber rein. An den Venen Bruit de diable. Bauchorgane zeigen keinerlei Veränderungen. Appetit gering, Schlaf gut. Puls und Temperatur normal. Harnmengen 800—2000 ccm. Farbe normal, kein Eiweiss, kein Zucker. Spec. Gew. 1007—1012. Hämoglobingehalt 30 pCt. Blutkörperchenzahl 2300000.

Krankengeschichte. Pat. bekommt während der drei ersten Wochen Eisen und Kochsalz āā zu 0,9 g pro die, dann Eisen allein in der gleichen Menge. Im Laufe der Zeit hat der Hämoglobingehalt zugenommen, durch das Eisen allein war keine Steigerung zu beobachten. Das Körpergewicht nahm zu und die Pat. wurde als geheilt entlassen.

Datum	Harnmenge	Chlor	P_I	P_{II}	P_{III}	Schwefel	Harnstoff	Harnsäure	Spec. Gew.	Körpergewicht kg	Hämoglobin pCt.	Ordination
21. Jan.	1000	0,546	0,0398	0,0100	0,0288	0,0274	0,862	—	1010	54,0	30	$FeSO_4$ 0,9
27. -	1500	0,571	0,0292	0,0080	0,0212	0,0365	1,562	0,0296	1010	56,0	65	NaCl 0,9
18. Febr.	1000	0,328	0,0362	0,0152	0,0210	0,0321	1,315	0,0198	1010	58,0	65?	$FeSO_4$ 0,9

Dieser Fall zeigt gut den Effekt des Chlorzusatzes zu Eisensalzen. Hier war die Hämoglobinvermehrung ziemlich rasch aufgetreten, um 35 pCt. in 10 Tagen, auch war entsprechend der Zunahme des Hämoglobins die Chlorausscheidung vermehrt. Die Alkalien der Phosphorsäure fielen dagegen. In der zweiten

Periode ist eine Chlorverminderung in der Ausscheidung auf die chlorfreie Medication zurückzuführen, dagegen sind die Phosphate der Alkalien vermehrt, die der alkalischen Erden vermindert. Die Harnsäure ist vermindert, besonders im Vergleich mit der Harnstoff- und Schwefelmenge.

Fall VI.

H. B., 23 Jahre alt, Fabrikarbeiterin. Chlorosis.

Anamnese. Die Mutter der Pat. starb an einer Hüftgelenkentzündung, der Vater und drei Geschwister leben und sind gesund. Pat. soll keine Kinderkrankheiten gekannt haben, war aber immer schwächlich und blass. Von dem 13. Lebensjahre arbeitete sie in einer Couvert-Fabrik, konnte aber nie länger als 14 Tage der Arbeit nachgeben, da ihr die Kräfte versagten. Seit einem Jahr bleibt Pat. zu Hause, wo sie nicht so streng arbeitet. Mit 17 Jahren traten die Menses auf, blieben dann aber aus. Pat. litt seither an Fluor albus. In letzter Zeit gesellten sich Magenschmerzen, welche die Pat. veranlassten, das Bett zu hüten. Von Zeit zu Zeit fieberte Pat. leicht, musste oft erbrechen. Das Erbrochene soll blutig gewesen sein. Wegen der zunehmenden Schwäche musste Pat. das Krankenhaus aufsuchen.

Status praesens. Gut gewachsene Person von mässigem Fettpolster und Musculatur. Kopf und Halsorgane normal. An der Lunge keine Veränderungen. Das Herz in normalen Grenzen, über der Herzgegend systolische Erschütterung. Alle Klappen lassen systolische Geräusche erkennen. Bauchorgane bieten nichts Abnormes. Puls und Temperatur normal. Appetit und Schlaf gut. Harn von 600—2000 ccm pro die. Farbe und specifisches Gewicht normal, kein Eiweiss, kein Zucker. Hämoglobingehalt 40 pCt. Blutkörperchenzahl 3210000. Magensaft enthält wenig 0,05 procentige Salzsäure.

Krankheitsgeschichte. Die Pat. bekommt Ferri sulfuric. 10,0, Natr. chlorat. 15,0, Mfp. No. 100 3mal täglich 3 Pillen; unter dieser Behandlung steigt der Hämoglobingehalt und das Körpergewicht und Pat. verlässt auf Wunsch das Krankenhaus, wenngleich noch Zeichen von Anämie zu constatiren sind.

Datum	Harnmenge	Chlor	P_I	P_{II}	P_{III}	Schwefel	Harnstoff	Harnsäure	Spec. Gew.	Körpergewicht kg	Hämoglobin pCt.	Ordination
28. Nov.	800	0,564	0,0603	0,0131	0,0472	—	—	0,0548	1010	42,8	40	$FeSO_4$ 0,9 / NaCl 1,34 pro die
8. Dec.	2000	0,364	0,0306	0,0063	0,0243	—	—	0,0091	1010	42,4		
10. -	1200	0,595	0,0349	0,0105	0,0244	—	4,307	0,0363	1010	43,1	68	
18. -	1000	0,425	0,0379	0,0079	0,0300	—	4,375	0,0504	1012	44,		

Dieser Fall zeigt eine ziemlich rasche Steigerung des Hämoglobingehaltes unter der Eisen-Kochsalzbehandlung, 28 pCt. in

14 Tagen. Die Harnanalyse ergiebt eine deutliche Steigerung der Chlorausscheidung entsprechend der Hämoglobinzunahme. An dem Phosphate ist dagegen eine Abnahme der Alkaliphosphate, eine Zunahme der Calciumphosphate zu constatiren, diesmal in Uebereinstimmung mit unserer Voraussetzung. Dagegen ist das Verhalten der Harnsäuremenge nicht mit der Theorie im Einklang.

Fall VII.

T. B., 17 Jahre alt, Schneiderin. Chlorosis.

Anamnese. Die Eltern, sowie die 4 Geschwister der Pat. leben und sind gesund. Pat. hat keine Kinderkrankheiten durchgemacht, fühlte sich angeblich ganz wohl bis auf die letzte Zeit. Im 16. Lebensjahre traten die Menses 2 mal auf, sistirten dann wieder. Vor etwa 6 Wochen begann Pat. allgemeine Schwäche zu spüren, sie litt auch unter dem Herzklopfen, dass besonders lästig im Verlaufe der Krankheit auftrat. Die verordneten Pillen blieben ohne Bedeutung und daher suchte Pat. das Spital auf.

Status praesens. Mittelgrosse Person von normalem Körperbau, guter Musculatur und Fettpolster. Im Gesichte und am Kopfe keinerlei Veränderungen zu finden. An den Schleimhäuten fällt die Blässe auf. Lungenbefund ergiebt normale Verhältnisse. Am Herzen ist ausser den systolischen Geräuschen an der Pulmonalis nichts zu entdecken. Bauchorgane bieten normalen Befund. Puls und Temperatur normal. Appetit und Schlaf gut. Harn von normaler Farbe, spec. Gew. 1010—1025, Menge 400—1800, kein Eiweiss, kein Zucker. Hämoglobingehalt 85 pCt. Blutkörperchen 3200000.

Krankheitsgeschichte. Pat. erhält Eisensulfat in Pillenform 0,9 $FeSO_4$ pro die. In 15 Tagen steigt der Hämoglobingehalt auf 60 pCt., worauf Eisensulfat mit Kochsalz gereicht wird. Unter dieser Behandlung steigt in 12 Tagen der Hämoglobingehalt auf 70 pCt., worauf die Pat. bald das Krankenhaus verlässt.

Datum	Harnmenge	Chlor	P_I	P_{II}	P_{III}	Schwefel	Harnstoff	Harnsäure	Spec. Gew.	Körpergewicht kg	Hämoglobin pCt.	Ordination
31. Jan.	700	0,668	0,1377	0,1050	0,0327	0,1325	3,769	0,089	1010	51,2	40	$FeSO_4$ 0,9
19. Febr.	700	0,752	0,0758	0,0554	0,0204	0,0777	3,274	0,0379	1020	53,0	60	pro die
27. -	1800	0,467	0,0321	0,0299	0,0032	0,0411	1,589	0,0195	1014	54,5	70	$FeSO_4$ NaCl ää

Diese Beobachtung zeigt eine deutliche Steigerung der Chloride, entsprechend der Vermehrung des Hämoglobins, ein Sinken der Phosphate, besonders der Alkaliphosphate. Dagegen ist das Verhalten des Calciumphosphates in dem Falle nicht typisch. Was die Harnsäure und Harnstoff anbelangt, so sieht man, dass

die erstere in der Anämie entschieden vermehrt war, was noch deutlicher zu Tage tritt, wenn man das Verhältniss der Harnsäure zum Harnstoff oder Schwefel in's Auge fasst. Während Anfangs dasselbe $\frac{3,769}{0,089}$, bezw. $\frac{0,1325}{0,089}$ war, finden wir bald darauf $\frac{3,274}{0,0379}$, bezw. $\frac{0,0997}{0,0379}$ und bei der letzten Periode $\frac{1,589}{0,0195}$, bezw. $\frac{0,0411}{0,0195}$.

Der Zusatz von Kochsalz zu Eisensulfat erreichte hier einen geringen Zuwachs des Hämoglobingehaltes. Eisen-Kochsalz in 12 Tagen 10 pCt. Hämoglobin, Eisen allein in 20 Tagen 20 pCt. Hier muss nicht unbetont bleiben, dass die erste Periode des Hämoglobinzuwachses immer glänzender aussieht.

Fall VIII.

M. F., 22 Jahre alt, Hausfrau. Chlorosis.

Anamnese. Der Vater der Pat. leidet an einem Lungenleiden, die Mutter an einer Nierenkrankheit. Ein Bruder starb an der Lungenschwindsucht, vier Geschwister an Kinderkrankheiten, die noch lebenden zwei Schwestern sind beide bleichsüchtig. Pat. will in der Kindheit gesund gewesen sein. Im 17. Lebensjahre wurde sie menstruirt. Die Katamenien waren unregelmässig, aber weder schmerzhaft noch profus. Vor 8 Jahren litt Pat. an Gelenkrheumatismus und Bleichsucht, welche vor zwei Jahren wieder auftrat. Pat. heirathete dann und machte eine normale Geburt durch. Das Kind lebt und ist gesund. Seit der Geburt will Pat. eine „Abweichung" der Gebärmutter haben. Vor wenigen Monaten abortirte Pat. Seither ist die Schwäche und Mattigkeit besonders stark gewesen und trieb Pat. dazu, sich in das Spital zu begeben.

Status praesens. Gut gewachsene Person von mässiger Musculatur und Fettpolster. Hautfarbe blass, keine Oedeme. Kopf und Halsorgane bieten normale Verhältnisse. Lungen zeigen auscultatorisch und percutorisch keinerlei Veränderungen. Herz in normalen Grenzen, ausser systolischen Geräuschen über Mitralis und Tricuspidalis nichts Abnormes. Abdominalorgane normal. Allgemeinbefinden gut. Appetit und Schlaf normal. Temperatur und Puls normal. Magensaft keine freie Salzsäure. Resorptionszeit 17 Minuten. Harn von blasser Farbe, 1000—2000 ccm, spec. Gew. 1009—1017. Hämoglobingehalt 25 pCt. Blutkörperchenzahl 2870000.

Krankheitsgeschichte. Pat. erhält Anfangs Eisensulfat mit Kochsalz zu 0,9 g täglich. Nach 14 Tagen steigt der Hämoglobingehalt auf das doppelte, worauf sie nur Eisensulfat bekommt. Der Hämoglobingehalt erreicht 70 pCt. Die Pat. verlässt geheilt das Krankenhaus. Das Körpergewicht hat um 3 kg zugenommen.

Datum	Harnmenge	Chlor	P_I	P_{II}	P_{III}	Schwefel	Harnstoff	Harnsäure	Spec. Gew.	Körpergewicht kg	Hämoglobin pCt.
					I.						
15. Jan.	1200	0,447	0,0653	0,0513	0,0140	0,0319	2,154	0,0527	1011	65	25
21. -	1600	0,668	0,0128	0,0087	0,0041	0,0273	1,519	0,0379	1010	65	
31. -	800	0,637	0,0490	0,0214	0,0276	0,0411	1,723	0,0316	1015	65,2	55
Ordination: $FeSO_4$ NaCl āā 0,9 pro die.											
					II.						
17. Febr.	1000	0,8677	0,0379	0,0350	0,0029	0,0787	2,838	0,0464	1010	65	60
23. -	1800	0,654	0,0408	0,0222	0,0186	0,0366	1,642	0,0336	1014	67	65
3. März	2000	0,498	0,0257	0,0117	0,0139	0,0343	1,507	0,0222	1011	68	70
Ordination: $FeSO_4$ 0,9 pro die.											

Diese Beobachtung bestätigt auf's Deutlichste alles, was in unserer Voraussetzung aus einander gesetzt wurde. Die Chloride, welche bei der Anämie retinirt wurden, werden nachher reichlicher ausgeschieden, entsprechend der Zunahme des Blutfarbstoffes. Dagegen die Phosphate, besonders die alkalischen, fallen in dem Maasse, wie die Chloride steigen. Auch eine Steigerung des Calciumphosphats ist nicht zu verkennen. Besonders schön zeigt aber die Beobachtung das Verhalten der Harnsäure. Anfangs übertraf die Procentmenge die des Schwefels, um mit der Zunahme des Blutfarbstoffes ihr erst gleich zu werden, dann von ihr übertroffen zu sein. Auch das Verhältniss der Harnsäure zum Harnstoff fiel von 1 : 4 auf 1 : 7 $\left[15.\ \text{Jan.}\ \frac{0{,}0527}{2{,}154}\ ;\ 3.\ \text{März}\ \frac{0{,}0222}{1{,}507}\right]$.

Was den Hämoglobingehalt anbetrifft, so stieg derselbe unter der Eisen-Kochsalzbehandlung ziemlich rasch in die Höhe: während 15 Tage um 30 pCt.; unter der Eisenbehandlung im Verlauf von 30 Tagen nur um 15 pCt., was nicht sagen soll, dass die Eisen-Chlortherapie viermal stärker gewirkt habe, denn bekanntlich steigt das Hämoglobinprocent wohl Anfangs viel rascher als später.

Fall IX.

M. S., 21 Jahre alt, Dienstmädchen. Chlorosis.

Anamnese. Vater der Pat. ist an einer Lungenentzündung gestorben. Die Mutter, sowie die vier jüngeren Geschwister leben und sind gesund.

Pat. will keinerlei Beschwerden bis jetzt gehabt haben. Vor 3 Monaten bemerkte sie, dass ihre Kräfte abnehmen, trotzdem dass sie über Appetitmangel nicht zu klagen hatte. Da Mattigkeit und Schwindelgefühl auftraten, versuchte Pat. ambulant durch Eisenpillen behandelt zu werden, was jedoch nicht gelingen wollte. Daraufhin liess sich Pat. in's Spital aufnehmen.

Status praesens. Mittelgrosse Pat. von eher schlechtem Ernährungszustand. Schwache Musculatur und Fettpolster. Hautfarbe sehr blass. Kopf und Hals bieten normale Verhältnisse. Ueber den Lungen beiderseits auscultatorisch und percutorisch nichts Pathologisches zu finden. Herz in normalen Grenzen. Herztöne rein, mässig stark. Abdominalorgane normal. Pat. klagt über Brennen beim Uriniren. Seit einiger Zeit besteht Fluor albus. Perioden regelmässig. Appetit und Schlaf gut. Temperatur und Puls normal. Hämoglobingehalt 35 pCt. Blutkörperchen 2400000. Harn von blasser Farbe, eiweiss- und zuckerfrei, spec. Gew. 1010—1012, Tagesmenge 1000—2000. Magensaft enthält keine freie Salzsäure.

Krankengeschichte. Pat. bekommt vom 7. Februar bis 22. März Natrium carbonic. mit Ferrum sulfuricum, wobei der Hämoglobingehalt um 5 pCt. steigt. Daraufhin bekommt sie Eisen und Kochsalz, und hat nach 3 Wochen 73 pCt. Hämoglobin. Da sie sich ziemlich wohl fühlt und an Körpergewicht zugenommen hat, so wird sie als geheilt entlassen. —

Datum	Harnmenge	Chlor	P_I	P_{II}	P_{III}	Schwefel	Harnstoff	Harnsäure	Spec. Gew.	Körpergewicht kg	Hämoglobin pCt.
					I.						
7. Febr.	1000	0,376	0,0980	0,0718	0,0262	0,0594	2,881	0,0454	1010	46	35
18. -	1600	0,607	0,0491	0,0438	0,0053	0,0639	1,696	0,0403	1010	48	40
	Ordination: $Na_2CO_3 FeSO_4$.										
					II.						
25. Febr.	1200	0,626	0,0385	0,0029	0,0356	0,0388	1,912	0,0353	1013	49	—
4. März	1600	0,649	0,0496	0,0087	0,0409	0,0639	2,413	0,0403	1010	51	—
1. -	1800	0,455	0,0408	0,0351	0,0057	0,0319	1,427	0,0282	1011	54	73
	Ordination: $FeSO_4 NaCl$.										

Diese Beobachtung sollte ermitteln, ob ein Zusatz von Natronsalzen überhaupt und nicht Chlornatrium im Besonderen einen Einfluss auf die Zunahme des Hämoglobin haben wird. Es ist, nach diesem Versuche zu beurtheilen, nicht der Fall. Die Zunahme betrug in einer Woche nur 5 pCt., in der nächsten wurde leider der Hämoglobingehalt nicht bestimmt. Unter dem Einfluss der Eisen-Kochsalzbehandlung steigt dagegen der Hämoglobingehalt in 2 Wochen etwa um 30 pCt. Das Verhalten der Chloride

war hier typisch: eine Retention Anfangs, welche durch die Heilung gehoben wurde. Umgekehrt verhielten sich die Alkaliphosphate, während die Calciumphosphate dem Chlor parallel gingen. Auch die Harnsäureausscheidung zeigte in diesem Falle die erwartete Regelmässigkeit. Ihre Menge fiel nicht nur absolut, sondern auch im Verhältniss zum Schwefel und Harnstoff, welche als Maassstab für die Eiweisszersetzung dienten. Ihr Verhalten entsprach dem der Alkaliphosphate.

Fall X.

R. H., 19 Jahre alt, Dienstmädchen. Chlorose.

Anamnese. Die Mutter der Pat. soll an Krämpfen gestorben sein, der Vater und fünf Geschwister leben und sind gesund. Pat. selbst will keine Kinderkrankheiten durchgemacht haben, wurde aber fast jeden Winter von einem fieberhaften Zustand befallen, der nur 3 Tage dauert. Seit einem Jahre traten die Menses auf, waren Anfangs regelmässig, dann setzten sie aus. In gleicher Zeit hatte Pat. an Gelenkentzündung gelitten, welche beide Kniee befallen hat. Vor wenigen Monaten spürte Pat. grosse Müdigkeit, war von Kopfweh und Schwindelgefühl geplagt, so dass sie das Spital aufsuchen musste.

Status praesens. Mittelgrosse Pat., gut gebaut und mässig ernährt. An den Kopf- und Halsorganen keinerlei pathologische Veränderungen. Die Lungen bieten normale Verhältnisse, das Herz in normalen Grenzen, lässt nur an der Mitralis ein systolisches Geräusch entdecken. Bauchorgane bieten nichts Abnormes. Keine Oedeme. Puls und Temperatur normal. Appetit und Schlaf befriedigend. Im Magensaft freie Salzsäure. Resorptionszeit 20 Minuten. Hämoglobingehalt 40 pCt. Blutkörperchenzahl 2800000. Harn von gewöhnlicher Farbe, 200—1600 ccm pro die, spec. Gew. 1010—1020.

Datum	Harnmenge	Chlor	P_I	P_{II}	P_{III}	Schwefel	Harnstoff	Harnsäure	Spec. Gew.	Körpergewicht kg	Hämoglobin pCt.
					I.						
7. Febr.	900	0,334	0,0421	0,0321	0,0100	0,0228	1,831	0,0323	1010	48	40
17. -	400	0,795	0,0782	0,0175	0,0607	0,0594	2,073	0,0427	1020	49	45
23. -	1000	0,303	0,1283	0,0225	0,0058	0,0754	3,123	0,0782	1013	48	55
Ordination: Natr. chlorati, Calc. phosph., Ferri sulf. ää 15, p. No. 200, 3mal 4 Pillen.											
					II.						
1. März	1800	0,837	0,0758	0,0642	0,0096	0,0914	2,988	0,0625	1010	47	—
10. -	900	0,789	0,0980	0,0642	0,0338	0,0548	2,423	0,0444	1012	49	75
18. -	1000	0,692	0,0834	0,0722	0,0112	0,0548	2,746	0,0366	1010	51	—
23. -	1100	0,667	0,0734	0,0470	0,0263	0,0639	2,347	0,0481	1013	—	80
Ordination: Natr. chlorati, Ferri sulf. 15,0, p. No. 100, 3mal 2 Pillen.											

Krankheitsgeschichte. Pat. erhielt Anfangs Eisen mit Calciumphosphat und Natriumchlorid combinirt. Nach 2 Wochen hob sich der Hämoglobingehalt um 15 pCt., worauf die Pat. Eisen mit Kochsalz erhielt. Unter dieser Behandlung stieg der Hämoglobingehalt in 3 Wochen auf 80 pCt. Die Pat. verliess das Krankenhaus geheilt. Vom 19.—25. fieberte Pat. wegen einer Otitis media. —

Aus der Beobachtung ergiebt sich, dass ein Zusatz von Calcium phosphoricum die Wirkung des Eisens und Chlor nicht wesentlich ändert. Es wurde darauf geachtet, dass die gleiche Menge von Eisen in diesem, wie im anderen Falle dargereicht wurde. Das Verhalten der Salze im Urin wurde durch den fieberhaften Prozess etwas getrübt (22. Februar). Sonst bietet das Verhalten der Chloride das typische Bild der Retention bei Blutarmuth; das Verhalten der Phosphate sowohl in alkalischen Salzen wie in den Erdphosphaten entspricht weniger deutlich dem gewöhnlichen. Nur ist eine Mehrausscheidung wohl in Folge des künstlichen Zusatzes von phosphorsaurem Kalk zu constatiren. Die Harnsäure, welche Anfangs an Menge den Schwefel übertraf, fiel nachher bedeutend und ist stets (den Fieberharn ausgenommen) gegenüber dem Schwefel und Harnstoff im Sinken begriffen.

Fall XI.

W. E., 19 Jahre alt. Chlorosis.

Anamnese. Der Vater der Pat. leidet an Lungenschwindsucht, die Mutter an einem Nierenleiden. Ein Bruder starb an Lungenschwindsucht, die beiden Schwestern sind stark anämisch. Die Pat. erinnert sich nicht, je Kinderkrankheiten durchgemacht zu haben. Mit 18 Jahren traten die Menses auf, waren schmerzhaft und unregelmässig. Seit ¼ Jahr leidet Pat. an Müdigkeit und Magenbeschwerden. Im Erbrochenen war nie Blut enthalten.

Status praesens. Mittelgrosse Person von gutem Knochenbau; Musculatur und Fettpolster mässig entwickelt. An den Hals- und Kopforganen nichts Krankhaftes zu finden, ausser einer kleinen Struma. An den Lungen, vorn wie hinten, normale Verhältnisse. An den Herzklappen stark systolische Geräusche. Bauchorgane bieten nichts Abnormes. Puls und Temperatur normal, keine Oedeme. Im Magensaft freie Salzsäure. Resorptionszeit 23 Minuten. Wenig Appetit, viel Durst. Harn von normaler Farbe, spec. Gew. 1011—1020, Menge 1600—700. Zahl der Blutkörperchen 3190000, Hämoglobin 45 pCt.

Krankengeschichte. Pat. bekommt während 14 Tagen Eisensulfat und Calciumphosphat zu 0,9 g pro die. Unter der Behandlung steigt der Hämoglobingehalt auf 60 pCt., worauf Eisensulfat allein gegeben wird, ohne

jedoch eine Wirkung auszuüben. In 19 Tagen stieg der Hämoglobingehalt um 8 pCt. Endlich wurde Eisensulfat und Kochsalz gereicht, wobei im Laufe von 5 Tagen der Hämoglobingehalt 75 pCt. erreichte.

Datum	Harnmenge	Chlor	P_I	P_{II}	P_{III}	Schwefel	Harnstoff	Harnsäure	Spec. Gew.	Hämoglobin pCt.	Körpergewicht k
					I.						
26. Febr.	700	0,485	0,0700	0,0583	0,0116	0,0558	2,191	0,0436	1011	45	
4. März	900	0,570	0,1365	0,1051	0,0314	0,0914	2,988	0,0527	1020	—	
12. -	1200	0,7099	0,1051	0,0739	0,0312	0,0864	3,257	0,0363	1021	60	
					II.						
15. März	1500	0,6978	0,0875	0,0792	0,0083	0,0774	2,854	0,0454	1016	60	
25. -	1300	0,6068	0,0791	0,0517	0,027	0,0799	3,069	0,0313	1020	60	
2. April	1300	0,728	0,0792	0,0508	0,0284	0,0527	2,365	0,0195	1017	68	

Diese Beobachtung ergiebt zunächst eine deutliche Steigerung der Chlorausscheidung entsprechend der Steigerung des Hämoglobines, was besonders in dem Falle, wo überhaupt keine Chloride gereicht wurden, überzeugend ist. Entsprechend den Chloriden steigt das Calciumphosphat nicht nur in der ersten Periode, was auf die Behandlung zurückgeführt werden könnte, sondern auch in der zweiten, wo keine Phosphate gegeben wurden. Die Ausscheidung der phosphorsauren Alkalien nimmt mit der Besserung des Zustandes ab, entsprechend der Voraussetzung. Die Harnsäureausscheidung geht mit der Ausscheidung der phosphorsauren Alkalien in gleicher Weise herunter. Der Zusatz von Calciumphosphat zu dem Eisensulfat beeinflusste die Wirkung des Eisens günstig, wenngleich nicht so mächtig wie der Zusatz von Kochsalz. Es entspricht jener Behandlung eine Steigerung von 1,1 pCt. Hämoglobin pro die, während das Eisensulfat allein kaum eine Steigerung von 0,5 pCt. pro die bewirkte. Die Pat. wurde durch äussere Umstände genöthigt, das Spital zu verlassen. Es wurden ihr die Pillen (Eisensulfat und Kochsalz) mitgegeben und der Hämoglobingehalt nach 5 Tagen bestimmt. Trotz der ungünstigen Verhältnisse (Pat. hatte bis dahin das Bett gehütet, jetzt aber musste sie viel auf den Beinen sein) ist durch den Kochsalzzusatz die Wirkung des Eisens verdoppelt, 7 pCt. in 5 Tagen, 1,4 pCt. pro die.

Wir wollen an den angeführten Versuchen zweierlei unterscheiden und besonders besprechen. Zunächst das Verhalten der Salze im Urin in Abhängigkeit von der Blutarmuth und der Therapie, sodann den Einfluss der Chloreinnahme bei der Anämie.

Aus den 11 beobachteten Fällen zeigten 9 Fälle eine Retention von Chloriden während der Blutarmuth und ein Steigen der Ausscheidung mit dem Eintritt der Besserung. 2 Fälle zeigten dieses Verhalten nicht, wovon der eine lediglich durch zu grosse Eisengaben zu der Abweichung von dem typischen Verhalten gebracht war. Bekanntlich üben Metallsalze einen Einfluss auf die Chlorausscheidung und zwar in dem Sinne, dass sie die Chlorausscheidung vermindern. Unser Fall III erhielt nun 3,6 g Ferri lactici, pro die, eine Dosis, die gewiss an der Grenze des erlaubten steht. — Im Fall IV, welcher eben so wenig wie Fall III das typische Verhalten zeigte, war das Abweichen zum Theil wohl durch das Fieber verursacht. Somit würde im Grossen und Ganzen das Verhalten der Chloride im Sinne der oben angeführten Regel zu deuten sein. — Die löslichen Phosphate zeigen in 8 Fällen eine vermehrte Ausscheidung bei Anämie; mit der Besserung wird die Ausscheidung geringer. Auch die beiden Fälle, bei welchen die Chloride atypisches Verhalten boten, machten hier keine Ausnahme. In den übrigen Fällen war das Verhalten der Phosphate zweifelhaft, wenn nicht gerade der Regel widersprechend.

Das Calciumphosphat war deutlich vermehrt mit dem Eintritt der Besserung in 5 Fällen; zweideutig war das Verhalten in 5 Fällen, in einem Fall war eine Verminderung der Ausscheidung bei der Besserung constatirt worden. Somit ist das Verhalten des Calciumphosphates dem des Chlor nicht ganz zu vergleichen.

Die Harnsäure war in 7 Fällen vermehrt und ging dann mit der Zunahme des Hämoglobins zurück. In 4 Fällen war das Verhalten nicht deutlich genug, wobei zu betonen ist, dass darunter die Fälle mitgerechnet sind, wo die Harnsäure unregelmässig bestimmt wurde. Der Uebersicht halber wollen wir das Gesagte in einer Tabelle wiedergeben, wo nur das Verhalten des Chlors, der Alkalienphosphate, des Calciumphosphates und der Harnsäure berücksichtigt wird.

	Chlor	Alkalien-phosphate	Calcium-phosphate	Harnsäure
Fall I	vermehrt	vermindert	vermehrt	unsicher
- II	vermehrt	unsicher	unsicher	vermindert
- III	vermindert	vermindert	vermehrt	unsicher
- IV	vermindert	vermindert	unsicher	vermindert
- V	vermehrt	unsicher	unsicher	vermindert
- VI	vermehrt	vermindert	unsicher	unsicher
- VII	vermehrt	vermindert	vermindert	unsicher
- VIII	vermehrt	vermindert	vermehrt	vermindert
- IX	vermehrt	vermindert	vermehrt	vermindert
- X	vermehrt	unsicher	unsicher	vermindert
- XI	vermehrt	vermindert	vermehrt	vermindert.

Das angegebene Verhalten bezieht sich sämmtlich auf das Besserungsstadium.

Was den Einfluss der Chloride bei der Therapie der Anämie anbetrifft, so soll derselbe aus der Tabelle hervortreten, in welcher neben den hier beobachteten Fällen auch andere, früher auf der Züricher Klinik behandelte Chlorosen figuriren sollen. Es war schwer, einen Vergleichungsmaassstab zu finden und wir haben zu dem einfachsten gegriffen, wenngleich er vielleicht nicht ganz einwandsfrei sein mag. Wir haben die Zunahme des Hämoglobinprocents durch die Zahl der Tage dividirt, während welcher dieselbe auftrat. Neben der Hämoglobinvermehrung war das Körpergewicht auch in Betracht gezogen und die Zunahme desselben in gleicher Weise ausgedrückt. Dank dem reichen Material der Klinik wurden 32 Fälle von Chlorose neben die von uns beobachteten gestellt, wobei allerlei Behandlungsmethoden geübt wurden. Die Resultate sind ohne Weiteres aus der nebenstehenden Tabelle zu deuten.

Die in der Tabelle angeführten Zahlen ergeben das interessante Resultat, dass die Anwendung von Chloriden allein und Chloriden und Phosphaten eine Steigerung des Hämoglobins bewirken kann. Leider stützt sich die Beobachtung der Einwirkung des Kochsalzes allein nur auf einen Fall, aber dieser ergiebt eine Steigerung, welche neben die durch die bekannten Eisenmittel bewirkte, zu stellen ist. Weiterhin zeigt die Tabelle, dass ein Zusatz von Kochsalz zu den Eisenpräparaten von ganz bedeutender Steigerung des Hämoglobin begleitet wird. Die hier erreichten Resultate übertreffen in jeder Hinsicht die Resultate,

Pill. Blaudii		Tinct. $FeCl_3$		Ferrum carbon.		Ferratinum				Hämol		Ferrum sulfuric.		Ferrum sulfur. Natr. chlorat.		Ferrum sulfur. Natr. chlorat. Calcar. phosph.		Ferrum lactic. 3,6 pro die		Ferrum sulfur. Natr. phosph.		Chlornatr.		Chlornatr. Calcar. phosph.	
$FeSO_4$ K_2CO_3		$FeCl_3$		$FeCO_3$		Ferratin		$FeSO_4$ Na_2CO_3		Hämol		$FeSO_4$		$FeSO_4$ NaCl		$FeSO_4$ NaCl $Ca_3(PO_4)_2$		$Fe(C_3H_5N_3)_2$		$FeSO_4$ $Ca_2(PO_4)_2$		NaCl		NaCl. $Ca_3(PO_4)_2$	
1.[1]	2.[2]	1.	2.	1.	2.	1.	2.	1.	2.	1.	2.	1.	2.	1.	2.	1.	2.	1.	2.	1.	2.	1.	2.	1.	2.
1,0	—	0,8	—	0,6	—	0,3		0,5	0,2	1,5		0,1	0,09	**2,3**	**0,30**	1	0	1,8	0,1	1,1	0,3	0,9	—	0,5	0,1
1,5	—					0,9				2,0		2,0	0,10	**3,5**	**0,50**									0,4	0,03
0,7	—					0,7				0,3		0	0,10	**2,3**	**0,10**										
1,5	—					0,5				0,3		1,0	0,10	**1,3**	**0,20**										
0,6	—					2,5						0,8	0,20	**2,0**	**0,01**										
0	—					0,7	0,09					0,5	0,20	**2,3**	**0,30**										
1,5	—													**1,3**	**0,20**										
0,6	0,07																								
0,9	0,10																								
1,1	0,20																								
1,0	0,20																								
0,9	0,03																								
1,0	0,07																								
0,9	0,03																								
2,0	0,10																								
0,5	—																								
0,5	0,06																								
1,1	—																								
0,5	—																								
1,3	—																								
Mittel:																									
0,955	0,095	0,8	—	0,6	—	0,93	0,09			1,02	—	0,73	0,13	**2,14**	**0,23**	1,0	0	1,8	0,1	1,1	0,3	0,9	0	0,45	0,07

[1]) Die mit 1. bezeichneten Spalten enthalten den Hämoglobingehalt in pCt.
[2]) Die mit 2. bezeichneten Spalten enthalten das Körpergewicht in kg.

welche durch andere Eisenmittel erzielt wurden. Sowohl das Maximum der Wirkung 3,5, wie das Minimum 1,3 und das Mittel 2,3 übertreffen das Maximum aller anderen Präparate, wie ihre Minimums- und Durchschnittszahlen. — Wenn wir ausser der Hämoglobinzunahme die Körpergewichtszunahme in's Auge fassen, so ist auch da der Kochsalzzusatz von Bedeutung. Nur der Zusatz von Calciumphosphat bewirkte eine schnellere Steigerung des Körpergewichtes (0,3 kg pro die). Auch hier liegt nur eine Beobachtung vor, daher ist kein sicherer Schluss zu ziehen. Sollen wir die Präparate nach ihrer Wirksamkeit ordnen, so lautet die Reihe wie folgt:

[NaCl, $FeSO_4$], [$Fe(C_3H_5O_3)_2$], [Hämol], [$FeSO_4\,Ca_3(PO_4)_2$], [$FeSO_4\,Ca_3(PO_4)_2\,NaCl$], [$FeSO_4\,K_2\,CO_3$], [Ferratin], [NaCl], [$FeCl_3$], [$FeSO_4$], [$FeCO_3$], [$FeSO_4\,Na_2\,CO_3$], [$NaCl\,Ca(PO_4)_2$].

Ordnet man die Mittel nach der Einwirkung auf die Körpergewichtszunahme, so lautet die Reihe:

[$FeSO_4\,Ca_3(PO_4)_2$], [$FeSO_4\,NaCl$], [$FeSO_4\,Na_2\,CO_3$], [$FeSO_4$], [$Fe(C_3O_3H_5)_2$], [$FeSO_4\,K_2\,CO_3$], [Ferratin], [$NaCl\,Ca_3(PO_4)_2$].

Abgesehen von dem Fall der Ferrum lacticum-Behandlung, welcher wegen der starken Dosen des Mittels eigentlich ausser Betracht fällt und dem Hämol, der wohl ausnahmsweise zwei gute Resultate lieferte, eben so oft aber fast unwirksam blieb, wären die grössten Wirkungen dem Eisen mit Kochsalz- und Calciumphosphatzusatz zuzuschreiben.

Erst dann folgen die Pillulae Blaudii, welche nach Bauholzer (Centralbl. f. innere Med. 1894) die Ferratinwirkung übertreffen.

Die Ergebnisse dieser Untersuchung wären somit kurz so zu fassen: 1. Während der Blutarmuth findet eine Verminderung der Ausscheidung der Chloride im Harne statt, welche nach der Besserung zurücktritt. — 2. Die Ausscheidung des phosphorsauren Kalkes verhält sich wie die Chlorausscheidung. 3. Die phosphorsauren Alkalien und die Harnsäure werden während der Blutarmuthperiode vermehrt ausgeschieden. Diese Vermehrung tritt mit der Besserung zurück. 4. Ein Zusatz von Calciumphosphat und Chlornatrium zu den Eisensalzen steigert ihre hämoglobinbildende Wirkung.

XVII.

Ueber die Entstehung der Porencephalie und der Hydranencephalie auf Grund entwickelungsgeschichtlicher Studien.

Von Dr. Oskar Schaeffer,
Privatdocenten für Geburtshülfe und Gynäkologie an der Universität Heidelberg.

(Hierzu Taf. IX.)

Im Jahre 1890 obducirte ich in der Münchener Frauenklinik einen 8monatlichen Fötus, dessen Hirnanomalie zu benennen mir bei der Veröffentlichung[1]) Schwierigkeit machte, weil die dafür bestehende teratologische Nomenclatur bisher nicht correct war. Die Anomalie glich am meisten dem von Heschl[2]) als Porencephalie beschriebenen Falle. Aber ich war damals schon der von v. Kahlden[3]) neuerdings geäusserten Ansicht, dass jener Fall nicht als eine typische Porencephalie aufzufassen sei.

Indessen — wenngleich ich damals die Benennung „Hydranencephalia Cruveilhieri" wählte — nehme ich doch an, dass die erste Entstehungsweise dieselbe ist, wie die der Porencephalie; das fertige Bild von meinem wie Heschl's Fall lässt aber an alles andere denken, nur nicht an einen Porus im Gehirn. Ist die Hydrocephalie zur Zeit noch unerklärt, so ist es bei dieser Erscheinung in noch höherem Grade der Fall. Schon damals äusserte ich mich in Bezug hierauf, dass „man überhaupt nicht, wie man es auch bei der Anencephalie gethan hat, von einem „Hydrops" als Ursache ausgehen darf. Derselbe ist eine Folge und zwar hier der Vacuumbildung,

[1]) In v. Winckel's Berichten und Studien, 1883—1890: Zur Pathologie des Fötus von O. Schaeffer. S. 629.

[2]) Heschl, Prager Vierteljahrsschr. 1868.

[3]) C. v. Kahlden, Ueber Porencephalie. Beitr. zur path. Anat. Bd. 18. S. 231.

welche durch Gewebszerfall in einem geschlossenen Raume zu Stande kommt — denn der Schädel ist im Gegensatz zu dem Anencephalus gut geformt — also muss der Zerfall relativ spät eintreten."

Es entsteht da überhaupt manche interessante Frage: Wächst der Schädel, weil das Hirn wächst, das zu umhüllen er phylogenetisch sich formte? Hier fehlte das Hirn vielleicht (?) schon Monate lang; dann wuchs also die ossificirende Schädelkapsel selbständig in ihrer phylogenetisch erworbenen Wachsthumscapacität weiter; der Restinhalt wurde angesogenes Wasser. Bei solchem selbständigen, unabhängigen Wachsthum von Hirn und Schädelkapsel könnte letztere auch einmal zu klein gerathen und das Hirn comprimiren; dann hätten die Pariser Operateure allerdings Recht, bei Mikrocephalen die frühossificirte Sagittalsutur zu sprengen. Demme kam bereits 1831 bei seinen Untersuchungen über halbseitige Schädel- und Hirnaplasien zu dem Schluss, dass beide ein gesondertes Wachsthum haben. Ebenso Virchow 1851 und Vrolik 1855. Bei Hydrocephalie kann ganz gut in Folge ausgedehnter Nahtsynostosen ein Mikrocephalus bestehen.

Unser Fötus fiel äusserlich durch nichts auf. Sein Schädelumfang blieb allerdings unter dem von mir für den VIII. Monat durch zahlreiche Fötusmessungen [1]) berechneten Minimalmaass von 25 cm zurück mit 24 cm, zumal da er bei der Länge von 40 cm und 1090 g Gewicht das gute Mittelmaass von 27 bis 28 cm hätte erreichen müssen. Seine Musculatur war gut entwickelt! Seine Mutter war eine 27jährige I.para; das Kind war in Hinterscheitellage geboren.

Alle Organe des nicht gleich gestorbenen und leidlich athmenden Kindes (Schultze'sche Schwingungen) zeigen enorme Ecchymosen und Cyanose; Leber blutreich; Gallenblase leer; Milz blutreich; Magen luft- und schleimhaltig, blutig gefärbter Inhalt! bedeutende Hyperämie der Mucosa; Pylorus anämisch. Der Saum des Pylorus am Duodenum und das letztere stark hyperämisch mit zahlreichen Ecchymosen. Rectum wenig gefüllt, Cola prall. Nieren: cyanotisch, hyperämisch. Nebennieren: cyanotisch, blutreich, sehr breites, dunkles Markcentrum. Harnblase: leer, hyperämisch, Ecchymosen; nahe der linken Uretermündung ein Cystchen von Reiskorngrösse, mit geléeartigem, gelblichem Inhalt;

[1]) Organmessungen an 135 Fötus vom III. Monate an in v. Winckel's Berichten und Studien. 1883—1890, S. 478—597.

rings um dieses herum war die Schleimhaut stark geröthet. — Uterus planifundalis.

Herz: prall voll Cruor. Lungen: blutreich, schwimmen!

Die Schädelsuturen und Fontanellen haben die gewöhnliche Ausdehnung. Es bestand aber Schläfenenge; denn die Ala sphenoidalis temporalis : Squama ossis temporis betrugen nur 0,8 : 3,2 cm, während normal die Maasse im VIII. fötalen Monat zwischen 0,95 : 0,2 bis 1,5 : 2,4 schwanken. Nach Entfernung der knöchernen Schädelkapsel fiel ein Schwappen der Dura mater auf. Die vorsichtige Trennung der harten Hirnhaut liess eine mächtige Wasseransammlung erkennen, welche jetzt nur noch von der weichen Hirnhaut in Verbindung mit der Arachnoidea gehalten wurde. Der Einstich entleerte mindestens ¼ Liter trübe Flüssigkeit. Die Wandung des Sackes, der den ganzen Schädel ausfüllte, bestand aus der Pia mater, die sich als sehr blutarm zeigte. Tentorium und Falx cerebri waren vorhanden!

Vom Hirn waren nur am Schädelboden zwei beiderseitige, sagittale Längswülste erhalten, welche dem Riech- und Sehcentralapparat entsprachen, ferner dem vorderen medianen Theile des Corpus striatum und etwa dem unteren Theile des Hinterhornes, verbunden durch einen äusserst schmalen vordersten Balkentheil. (Augen und Ohren normal!) Diese Hirnrudera waren glatt und scharf geformt, nicht etwa von rauher, wie zerfallener, zerfressener Oberfläche!

Es ist kaum anders anzunehmen, als dass wir es hier mit einem durch Bildungshemmung rudimentär gewordenen, bezw. gebliebenen Gehirn zu thun haben.

Es könnte sein:

1. Ein Hydrocephalus internus, bei dem der Schädel seine normale Ausdehnung behalten hat. Diese Combination widerspricht sich aber, wenn wir die colossale Ausdehnung des Hydrops unseres Falles in Betracht ziehen. Entweder bleibt der Hydrops ventriculorum bis zur Geburt mässig und der Schädel behält seine normale Form — oder die Wasseransammlung dehnt die Ventrikel in so bedeutender Weise, wie in unserem Falle; dann ist allerdings die Hemisphärenrinde auch bis auf ein Minimum comprimirt, aber der Schädel stets in bekannter Weise gedehnt; Nähte und Fontanellen erweitert. Es kann freilich zum frühzeitigen Festwerden des Schädels kommen; in unserem Falle fanden sich weder die dann auftretenden Nahtsynostosen, noch die Fontanell-Schaltknochen.

2. Ein Hydrocephalus externus; abgesehen davon, dass diese Wasseransammlung im Subarachnoidealraume in solcher Ausdehnung wohl kaum vorkommen dürfte, müsste die Pia dann doch wenigstens einem im Grossen und Ganzen in allen seinen Haupttheilen noch vorhandenen, wenn auch agenetischen Hemisphärenhirn anliegen, während sie hier (wenn überhaupt vorhanden) fest an der Arachnoidea und mit dieser, ohne erhebliche Höhlenbildung, der Dura anhaftet.

3. Die Bednar'sche Form des Hydrocephalus internus[1]), die bei normalem Schädelumfang und normalen Nähten und Fontanellen vorkommt. Offenbar gehört diese zu der sub 1 angeführten Art, ohne dass es hier zur Bildung von Schaltknochen gekommen ist; auch beschreibt Bednar diese Erscheinung von resorbirtem Hydrops nur bei Säuglingen, also extrauterin. Auch müssen sich in diesen Fällen an der Pia grössere Reste der ausgedehnten Hirnventrikeldecke, der Rinde, finden.

4. Die Hydromikro- und -anencephalie, als deren Unterart die Porencephalie anzusehen ist. In diesen Fällen ist Zeit und Vorbedingung zur gewöhnlichen perfecten Schädelbildung gegeben. Es handelt sich — im Gegensatze zum Hydrocephalus internus — um Defecte, welche von aussen nach innen, von der Rinde gegen die Ventrikel hin ziehen, — sei es als „Pori", d. h. als trichterförmige Spalten und grössere Oeffnungen, welche von der Arachnoidea überkleidet, sich bis zur Ventrikelcommunication hin erstrecken können, sei es als Agenesien ganzer Hirnlappen oder Hemisphären.

Andry[2]) sah bei einem 2½jährigen Porencephalus die vorderen zwei Drittel der Hemisphären fehlen; bei einem 10monatlichen Kinde war fast nur der Occipitallappen normal. Der erwähnte, von Heschl a. a. O. als Porencephalie beschriebene Fall glich dem unserigen; im Wesentlichen waren auch hier, ziemlich symmetrisch auf beiden Seiten, nur der Tractus olfactorius, der Thalamus opticus, der innere Theil des Corpus striatum nebst Pedunculus und Gyrus cinguli, der Boden des Hinterhornes sammt dem hinteren inneren Theile des Hinterlappens erhalten; zwischen ihnen der schmächtige Fornix und das Septum ventriculorum. An der Innenseite der weichen Hirnhäute sassen links zwei Inseln von Marksubstanz, theils dem Schläfen-, theils dem Hinterlappen entsprechend. Das Kleinhirn war nur etwas kleiner, sonst aber normal, — während in unserem Falle von letzterem nur eine kleine, unförmliche und kaum deutbare Masse, an der Pia nur minimale zottenartige Gewebsreste flottirten.

Ein wichtiger Punkt ist: auch Heschl fiel die Anaemia piae auf; er macht diese ätiologisch verantwortlich als Symptom einer primären Verstopfung der Gefässe mit secundärer Anämie einiger Hirnpartien. Aber woher diese fötale Anämie? Die Anämie kann eben so gut Folge des zerstörten Organes sein.

Endlich scheint mir ein Hauptpunkt zu sein: Die Rudera haben eine ganz glatte, in nichts an Zerfallen erinnernde Oberfläche, als wenn sie seit ihrer Anlage sich so als **geschlossenes Ganzes** entwickelt hätten.

v. Kahlden hat an der Hand von 10 eigenen Fällen und

[1]) Die Krankheiten der Neugeborenen und Säuglinge. I. S. 46 und 85.
[2]) Rev. de Méd. 1888.

einer erschöpfenden literarischen Casuistik dargethan, wie ausserordentlich gering, selten und unzuverlässig die Zeichen congenitaler Entzündung bei Porencephalien sind. v. Kahlen nimmt deswegen — mit Ausnahme der traumatisch entstandenen Fälle — bei fötalen Porencephalien eine Bildungshemmung und zwar der Markschicht auf Grund seiner mikroskopischen Untersuchungen an; die Zeit des Entstehens solle — entsprechend der Ansicht der meisten Autoren — in die erste Hälfte der zweiten Fötalperiode datirt werden und zwar mit Rücksicht auf die Entwickelung der Gyri.

Ich gehe, wie v. Kahlden, ebenfalls von der Betrachtung aus, dass

a) alle typischen Fälle von congenitaler Porencephalie Theile des Stirnlappens, der Centralwindungen und der Insel betreffen — dass aber ferner die atypisch gelagerten Defecte doch alle Uebergangsformen zu einander aufweisen, dass sie eine einheitliche Erkrankung repräsentiren;

b) dass es sich um eine Bildungshemmung handelt.

Ich möchte meine Ansicht nur weiterhin so formuliren:

1. Die typische, congenitale Porencephalie betrifft solche Theile des Gehirns, welche bei gehinderter „Wachsthumsdrehung“ des Organs in ihrer Anlage ganz oder theilweise gestört oder vernichtet werden.

2. Da es sich um eine Störung der Anlage vor vollendeter „Wachsthumsdrehung“ handelt, so fällt die Entstehung der Dysplasie schon in den II. bis IV. fötalen Monat.

3. Bei der Bildungshemmung handelt es sich um eine von aussen her einwirkende Ursache.

Um diese Thesen zu begründen, schulde ich die Erklärung meines Ausdrucks „Wachsthumsdrehung“.

Zunächst nur noch wenige Worte zur Classificirung unseres Falles. Da die meisten typischen, wirklichen Porusformen Dilatation der Piagefässe zeigen, so stehe ich nicht an, die von Cruveilhier beschriebene Form der Hydranencephalie, welche mit mangelnder Gefässentwickelung einhergeht, als in unserem — und ebenso in Heschl's — Fall vorliegend anzusehen. Da aber ferner bei normalem Schädel sich nur minimale oder gar keine Hirnreste an der Pia befanden, die Ru-

dera aber glatt waren und keinen Ventrikelboden repräsentirten, so sehe ich hierin auch einen höchsten Grad von Porencephalie — und endlich, dass Cruveilhier's Fall von der gleichen Entstehung ist, d. h. die gleiche Entstehungsursache besteht für alle diese Fälle bei nur quantitativ verschiedener Ausdehnung des Zerstörungsprozesses; der Hydrops ist secundär und nicht zerstörend von den Ventrikeln aus vorgeschritten, um so weniger, als die Rudimente, ohne Ventrikelboden zu sein, eine glatte Oberfläche zeigen.

Wollten wir bei der Annahme einer von innen heraus wirkenden Ursache stehen bleiben, so würde der Zeitpunkt des Entstehens noch viel früher zurückgelegt werden müssen, als ich es schon vorschlage, nehmlich in jene Zeit des Embryo, in der (uns noch gänzlich unbekannte) locale Dysplasien des Gefässblattes, Differenzen bei der Verschmelzung desselben mit diesem Theile des Ektoblastes, eine Rolle spielen können. Indessen ist die Vascularisation des Neuroblastes noch zu wenig bekannt, um jetzt schon in den Rahmen unserer Betrachtung gezogen zu werden.

Wenn ich bei meiner damaligen Publication (1890 a. a. O.) mit den Worten schloss „da in der Literatur Fälle von Cyclopie, Acardie, Meningocelen ant. et post. mit Porencephalie combinirt verzeichnet stehen, so liegen doch vielleicht frühere Primärursachen (i. e. in der 1. Hälfte des fötalen Lebens) zu Grunde", — so haben mich meine seitherigen Studien noch mehr in dieser Idee bestärkt, zumal jene erwähnten combinirten Aplasien noch durch Bildungsanomalien anderer Organe complicirt werden (Situs viscerum mutatus, Spina bifida, Hernia funiculi umbilicalis, Extremitätendefecte u. a.).

Ich ging dabei — unter der gütigen Berathung des Herrn Professor Joh. Ranke — von der Frage aus, in welcher Weise wächst der fötale Schädel und wie verhält sich das Gehirn dazu?

Zum Untersuchen diente mir das umfangreiche Material an Fötus, welches der Münchener Frauenklinik eingeliefert wird. Mehrere hundert Schädel aus allen Monaten (von der Mitte des II. an) wurden — frisch enthäutet, also nicht getrocknet, — bezüglich der verschiedenen Circumferenzen und Durchmesser von aussen gemessen. Ebenso wurde das sorgsam

entnommene Hirn gemessen und gewogen. Endlich wurde der Schädelgrund mit Paraffin ausgegossen, also in allen Gruben einschliesslich der „Schädelbasis“ modellirt und danach ebenfalls gemessen.

Die Untersuchungen wurden einerseits auf Kinder- und Erwachsenen-Schädel fortgesetzt, andererseits analoge fötale Schädelreihen aller Monate von Kalb, Schaf, Schwein, wie sie aus dem Schlachthaus bezogen wurden, in analoger Weise behandelt.

Die so erhaltenen Resultate verwende ich zur Zeit zu Vergleichsstudien der Schädelbildung in ihrer Entwickelung gehemmter Menschenfötus und Erwachsener. So auch zu unseren jetzigen Betrachtungen.

Seitdem Rudolf Virchow im Jahre 1857 seine klassische Fundamentalarbeit „die Entwickelung des Schädelgrundes im gesunden und krankhaften Zustande und über den Einfluss auf die Schädelform, Gesichtsbildung und Gehirnbau“ als Abschluss einer Reihe von Monographien und einzelnen Abhandlungen über „Cretinismus“ in den Würzburger Abhandlungen (1851. II; 1852. III; 1856. VII), sowie in den Abhandlungen zur wissenschaftlichen Medicin (1856. S. 891. 936. 976) veröffentlicht hat, ist keine umfassende Untersuchung mehr auf diesem, für die Entwickelungsgeschichte, wie für die Anthropologie gleich wichtigen Gebiete angestellt worden. Virchow hatte offenbar ursprünglich geplant, seine Forschungen, welche sich bis dahin im Wesentlichen auf den Aufbau der eigentlichen Schädelbasis erstreckt hatten, auch auf die einzelnen Gruben und weiterhin auf die ganze Schädelkapsel auszudehnen; sie sind aber unterblieben.

Als die einfachste Bildungshemmung des Schädels, welche unmittelbar auch hindernd auf die Schlussentwickelung des Gehirns wirkt, können wir wohl die Schläfenenge (Stenokrotaphie) ansehen. Nun ergab sich mir bei meinen Studien der fötalen Entwickelung, dass

1) ein Zusammenhang zwischen Schiefstand der Ohrmuschel (sog. „dumme Ohren“ im Volksmund) und der Schläfenenge besteht — und dass

2) diese beiden Bildungen in bestimmten fötalen Entwickelungsstadien durchgängig vorhanden sind, [also um diese Zeit als „normal“ zu betrachten sind [1])].

[1]) Vgl. meine diesbezügliche Abhandlung über die „Entwickelung der fötalen Ohrmuschel und die Frequenz der Bildungshemmungen und Vererbung derselben beim Erwachsenen“ im Archiv f. Anthrop. 1892.

Kommen sie also zu der Zeit der Geburt oder beim Erwachsenen vor, so sind sie als „Bildungshemmungen“ anzusehen und zwar, wie ich nun weiter fand, hervorgegangen aus einer mangelhaften Entwickelungsdrehung des Felsen- und des Schläfenbeins und diese wieder kommt durch mangelhafte Entwickelung des Keilbeines zu Stande.

Hierdurch bedingt ist Flachheit der Schläfengruben, grössere Steilheit der Keilbeinflügel und der Schläfenschuppe, so dass als fernere Folge ein kleinerer Querdurchmesser des Schädels daraus resultirt, eine Neigung zur Dolichocephalie. Wir sehen hier also die ganze Symmetrie des Schädelbaues indirect bedingt durch die Entwickelung der Schädelbasis im engeren Sinne, in ähnlicher Weise, wie Virchow es schon für die Gesichtsbildung nachgewiesen hatte.

Durch diese Bildungsanomalie wird aber das Gehirn in der Weise betroffen, dass die dem Keilbein anliegenden Theile auf fötaler oder weiterhin kindlicher Stufe stehen bleiben — vor Allem bleibt die Insula Reilii offen! Bei stärkeren Graden zeigen sich Hemmungen in dem Bau der Gyri des Schläfen- und Stirnlappens und vorzüglich in der Gegend von der Fissura Sylvii bis zu den Centralwindungen. Treten noch eingreifendere Bildungshemmungen des Schädels hinzu (z. B. frühzeitige Synostosen von Nähten und Fontanellen), so nehmen in bestimmter Reihenfolge andere Theile des Gehirns an dem Stillstand Theil und zwar der untere und hintere Theil des Schläfen-, die gleichen Theile des Hinterhauptlappens und vom Stirnlappen an der vordersten, obersten Convexität.

Frei von dieser Rinden- und Gyrihemmung bleibt also die dem Riechlappen angrenzende Frontalregion — vor Allem die obere Convexität des Occipitallappens in der Umgebung des Sulcus interparietalis — nicht aber frei sind die medianen Theile des Präcuneus und des Cuneus.

Wie wir oben gesehen haben, ist die Localisation der **typischen** congenitalen Porencephalie ebenfalls entsprechend jener typischen, stenokrotaphischen Hemmung von der Insula Reilii bis zum Sulcus centralis — dagegen diejenige der an Frequenz selteneren atypischen Porusdefecte ganz den eben erwähnten selte-

neren und stärkeren Grössen- und Windungshemmungen entsprechend.

Kann also ein Zusammenhang bestehen

1) zwischen den Entstehungsursachen der typischen Porencephalie und der typischen Stenokrotaphie und ihrer Einwirkung auf die Insula Reilii und die Centralwindungen?

2) ebenso bezgl. der kurzweg als „atypisch" bezeichneten, stärkeren und selteneren Formen, welche aber doch nur bestimmte Localisationen aufweisen?

Es gipfelt also Alles schliesslich in der Frage, welchen Einfluss kann **das in seinem Wachsthum gehemmte Keilbein und Schläfenbein** auf das Gehirn haben bezgl. des Wachsthumsstillstandes oder gar partieller Vernichtung desselben?

Um sichere Anhaltspunkte für meine Untersuchungen

„über den Einfluss des fötalen Wachsthums des Keilbeins auf den Schädelaufbau und die Gehirnausdehnung"

zu gewinnen, wandte ich an oben angegebenem Materiale ausschliesslich die Messmethode an; auf Zahlen und Combination derselben unter bestimmten Gesichtspunkten nach bestimmten Fragen baute ich die Resultate auf, zugleich im Auge behaltend, dass je grösser das untersuchte Material, desto exacter etwaige Fehler nivellirt würden. Wo die Zahl nicht genügend sprechen konnte, wurden Zeichnungen entworfen.

Gemessen wurden [die ausführlichen Messungsergebnisse sind in Verf.'s Monographie „über die normale Entwickelung der Dimensionsverhältnisse des fötalen Menschenschädels und dessen Gruben" zu finden[1])]:

I. An dem äusseren Schädel:

1. Peripheria fronto-occipitalis,
2. Diameter fronto-occipitalis = recta,
3. Diameter biparietalis = transversa major,
4. Diameter bitemporalis = transversa minor,
5. Diameter submento-occipitalis = obliqua major,
6. Diameter suboccipito-bregmatica = obliqua minor,
7. Diameter verticalis,

[1]) Erschienen bei J. F. Lehmann, München.

8. die Scheitelfontanelle (Distanz der Ränder),
9. die Hinterhauptsfontanelle (Margo occip.),
10. das Foramen magnum occipitale (sagitt. : quer),
11. Basis cranii (vom vorderen Rande des grossen Hinterhauptloches bis zur Nasenwurzel),
12. die sagittale Länge der Schläfenbeinschuppe,
13. die sagittale Breite des die Schläfenregion mitbildenden Theiles des grossen Keilbeinflügels,
14. die Breite des letzteren, welche frei mit der Schläfenfontanelle, bezw. dem Scheitelbein, in Berührung tritt (= Sutura sphenoparietalis),
15. die Bogenlänge (= Arcus sagittalis) des Schädeldaches in der Linie: Nasenwurzel—Scheitel—Hinterhauptschuppe — hinterer Rand des Foramen magnum,
16. die Bogenlänge (= Arcus transversus) des Schädeldaches in der Linie oberer Rand des Porus acusticus externus — Scheitel — zur anderen Seite,
17. die Bogenlänge (= Arcus frontalis) in der Linie Nasenwurzel bis zur Mitte der grossen Fontanelle,
18. die Peripheria mento-frontalis,
19. die Peripheria suboccipito-bregmatica,
20. die Peripheria obliqua major (vgl. Diam.) = mento-occipitalis,
21.—24. die Indices der Augen-, Nasenhöhle, des Gaumens, des Gesichts.
25. der Längen-Breiten-Index des Schädels,
26. die Neigung der Augen-Ohr-Linie gegen den Horizont,
27. die Distanz der inneren Ränder der Meatus auditorii.

II. An dem Schädelgrunde und seinen Gruben.

Die Verhältnisse nur durch Messungen an dem eröffneten Schädel feststellen zu wollen, wäre ein ungenügendes Verfahren gewesen: hier musste das Bild reden. Ich fertigte deshalb Paraffinabgüsse an. Es stellte sich bald heraus, dass die Grubenformen, bezw. Grössen ausserordentlich variabel sind und dass meist die entgegengesetzten oder auch andere Gruben in umgekehrtem Verhältnisse daran participiren, so dass es nicht unwahrscheinlich ist, dass schon hier im fötalen Alter — ganz abgesehen von der Form des Schädeldaches — eine Art Compensation eingetreten ist; partielle Mikrocephalie — partielle Hypertrophie, natürlich ohne jeden Beigeschmack von pathologischen Verhältnissen.

Jetzt handelte es sich darum, die einzelnen Verhältnisse und Formen in Zahlen darzustellen. Für die Schädelbasis

sind mir die Virchow'schen abgeschlossenen Untersuchungen maassgebend gewesen; Virchow hatte es schon als eine Art Unvollkommenheit empfunden, dass man der Berechnung der Länge der Schädelbasis keinen Endpunkt an ihrer vorderen Begrenzung zu Grunde legen konnte. Der natürliche Endpunkt wäre der Uebergang des Siebbeines in das Stirnbein (denn das Siebbein ist nach den Untersuchungen von Gegenbaur, Kölliker, Virchow als zum vorderen Ende der „Schädelwirbelsäule" gehörig anzusehen); aber diese Grenze ist — besonders bei dem Schädel Erwachsener — unbestimmbar, nicht einmal schätzbar, weil die Knochen in abgerundeter Linie in einander übergehen. Virchow wählte deshalb die Nasenwurzel als vorderen Endpunkt, wobei er aber betonte, dass auch dieses Auskunftsmittel ein prekäres sei, da die Weite der Stirnhöhlen eine individuell sehr verschiedene und äusserlich schlecht zu beurtheilende sei; gerade diese bewirken aber eine starke Verschiebung des fraglichen Stirnbeintheiles.

So treffliche Dienste mir diese Virchow'sche Art der Bestimmung der Basislänge geleitet hat, so wenig konnte ich mich ihrer zum Ausmessen der inneren Schädelgruben, speciell der Stirngruben bedienen. Ich suchte deshalb die Längen und Breiten der Gruben so zu bestimmen, dass die Endpunkte als den Schnittlinien der begrenzenden Ebenen entsprechend construirt wurden.

Es wurden also folgende Maasse genommen:

A. Die Stirngrube.

1. Die Länge des vorderen Keilbeines + Siebbein: Der hintere Endpunkt liegt zwischen Tuberculum ephippii und der die vorderen Processus clinoidei verbindenden scharfen Leiste, beide in Folge des noch knorpeligen oder eben erst verknöcherten Stadiums des intersphenoidalen Knorpels beim Fötus weniger scharf ausgeprägt; der vordere Endpunkt ergiebt sich durch Construction der Schnittlinie von innerer Stirnbein- und Siebbeinebene. Der dieser Linie nächstliegende Punkt der Uebergangsrundung ist also ein ganz bestimmter Endpunkt, der freilich an Abgüssen leichter zu bestimmen ist, als an dem Schädel selbst.

2. Die vordere Breite: Eine mathematische Senkrechte zu der in der horizontalen Sagittalaxe gezogenen Längslinie wird durch die Spitze der Crista galli gelegt, welche letztere sich in die Abgüsse scharf hineinprägt. Wo diese die seitlichen Grenzpunkte (welche ebenso, wie eben die vorderen

construirt werden) schneidet, ist ihre Länge bestimmt. Sie entspricht der Stirngrubenbreite über dem vordersten Viertel der Augenhöhlen und war wegen ihrer relativ späten Entwickelung wichtig zu bestimmen.

3. Die hintere Breite: Dicht vor der scharfen Leiste, welche den Alae orbitales angehört, befinden sich beiderseits nahe der seitlichen Wand Grübchen, wie mit der Fingerkuppe eingedrückt. Diese sind schon zeitig entwickelt. Die Verbindungslinie ihrer tiefsten und zugleich seitlichsten Punkte entspricht der geforderten Linie.

B. Die Schläfengruben.

1. Innere Distanz der Schläfen von einander: Das für uns sehr wichtige Maass ist am Schädel leicht exact zu messen, indem es die Verbindungslinie der Mitte der Schläfenfontanellen repräsentirt; genauer habe ich die Mitte des oberen Randes der Ala temporalis zwischen Stirn- und Schläfenbein genommen, bezw. an den Abgüssen dadurch construirt, dass diese Linie in der Höhe des tiefsten Punktes der Sella turcica verläuft und zugleich die Grenzlinie zwischen vorderem und hinterem Keilbeine parallel über sich hinziehen lässt. Wo diese Linie also die Grenzflächen des Schläfengruben-Abgusses durchschneidet, liegen die gesuchten Punkte.

2. Breite des Dorsum ephippii: Abgesehen davon, dass es für die Entwickelung der hier weniger in Betracht kommenden Basis von Wichtigkeit ist und wegen seinem eigenthümlichen Aufbau von Virchow eingehend besprochen ist, brauchen wir dieses Maass nicht allein zur ergänzenden Breitenbestimmung des Schädelgrundes, sondern auch besonders als Trennungslinie der beiden Schläfengruben von einander an der Felsenbeinecke und als vordere Breite für die Kleinhirn-, bezw. Ponsgrube.

3. Schläfengrubenbreite: Gegeben durch die seitlichsten Punkte der Seitenwand (sie liegen ein wenig schräg nach vorn, gegenüber dem Dache der Paukenhöhle) und dem seitlichen Abfall der Sella turcica.

4. Schläfengrubenlänge: Von dem Dache der Paukenhöhle, welche sich früh im Abguss markirt bis zu dem vordersten Punkte der Einbuchtung unter der Ala orbitalis; diese Linie läuft der Sagittalaxe parallel.

5. Distanz der tiefsten Punkte der Schläfengruben: Die durch die Breite der Sattellehne gegebene Entfernung reicht entwickelungsgeschichtlich nicht aus, weil die Aufwulstung der Grube nach unten und vorn eine bedeutendere wird; dafür lässt sich nur aus obigem Maasse ein Ausdruck gewinnen. Die Construction ist auch am Abguss schwierig: mathematisch ist der tiefste vordere Punkt gegeben als Schnittpunkt der verticalen Ebenen der Ala orbitalis, des seitlichen Sattelabhanges und der Schläfenbeinschuppe. Bei dem Erwachsenen ergiebt sich in der That, genau genommen, kein Punkt auf der Schädelfläche, sondern eine dreieckige Ebene zwischen den Ecken: Foramen opticum, Foramen ovale, Schnittpunkt der oberen Ränder von dem Schläfentheil der grossen Keilbeinflügel und der Schläfenbeinschuppe. Bei dem Fötus ist diese Ebene in eine Kuppe abgerundet.

6. Schläfengrubenhöhe: Ideal wäre dieselbe zu bestimmen als Entfernung des tiefsten Punktes von der zwischen Ala orbitalis = Rand zur Felsenbeincrista gelegten deckenden Ebene. Der tiefste Punkt der Sella turcica liegt höher als die letztere und niedriger als der erstere; aus praktischen Gründen empfiehlt es sich, nach guter Ausräumung dieses Grübchens bei frischen Präparaten, dieses anstatt der gedachten Ebene in die Messung einzuführen, zumal da der tiefste Punkt der Schläfengrube am Fusse des seitlichen Sattelabhanges zwischen Foramen ovale und rotundum liegt, zuweilen allerdings auch lateral davon in dem Sulcus der Art. meningea.

7. Der Winkel, unter dem sich die Felsenbein- und die Ala orbitalis-Axe schneiden: Diesen Winkel habe ich aus den Tabellen wieder ausgeschaltet, weil er ziemlich constant bleibt. Ich hatte durch ihn eine veränderte Stellung der beiden Knochen nachweisen wollen, aber es ging, wie bei dem Ohrstellungswinkel zum Auge: beide Theile verändern in gleicher Beziehung zu einander ihre Stellung derart, dass das Felsenbein sich von der Sagittalaxe nach vorn entfernt, so dass der hintere Winkel zwischen Felsenbeinaxe und Sagittallinie des Schädels sich mehr öffnet. Dementsprechend gelangt die Ala orbitalis in eine solche Stellung zu der Sagittallinie, dass der frühere kleinere, hintere Winkel jetzt grösser als ein rechter wird. Das Zwischenstadium ist also ein „senkrecht daraufstehen".

8. Länge der Crista ossis petrosi.

9. Länge der vorderen äusseren Felsenbeinkante bis zum vorderen medianen Paukenring.

10. Desgl. der hinteren Kante.

11. Senkrechte Höhe des Felsenbeines am vorderen medianen Paukenring.

12. Distanz der inneren Ränder der Pori acustici externi, bezw. der äusseren Ränder.

C. Die Kleinhirngrube
einschliesslich dem von der Brücke bis zum Clivus Blumenbachii ausgefüllten Theile.

1. Länge: Sagittale Linie von der Sattellehne bis zu der Eminentia cruciata.

2. Breite: Transversale Linie zwischen den Grübchen unter den hinteren Enden der Felsenbeinkämme.

Vom Gehirn wurde vor Allem dem Verhalten der Insula Reilii und des Schläfenlappens in den einzelnen Monaten Aufmerksamkeit zugewendet; ferner habe ich Gewicht, Volumen und spec. Gew. des Grosshirnes und des Kleinhirnes bestimmt, endlich einige von der medianen Grosshirnfläche gewonnenen Maasse:

a) sagittale Grosshirnhemisphärenlänge;

b) hinterster Hinterhauptslappenpunkt bis zum Schnittpunkt des Schläfenlappens mit dem Stirnlappen vorn, also entsprechend der Mündung der Fissura Sylvii beim Erwachsenen, dem hinteren unteren Winkel des Reil'schen Lappens beim Fötus;

c) Verticalhöhe vom Scheitel zum tiefsten Punkt des Schläfenlappens;

d) Verticalhöhe, gezogen durch sub b bezeichneten Schnittpunkt zwischen Schläfen- und Stirnlappen;

e) Breite der Grosshirnrinde u. s. w. bis zum Balken in der Höhe der Verticalhöhe;

f) sagittale Länge des Stirnlappens von dem oben genannten Schnittpunkte aus bis zu dem vordersten Punkte;

g) Höhe des Schläfenlappens, von dem sub b, d und f genannten Schnittpunkte aus bis zum tiefsten Punkte.

Zunächst vereinigte ich für alle die genannten Organ- und Messreihen die absoluten Maasse und die direct gewonnenen Beobachtungen (vgl. die Tabellen in Verf.'s oben erwähnter Monographie); zweitens rechnete ich dieselben in relative Zahlenreihen um, dergestalt, dass die Werthe sich ein Mal auf die ontogenetischen Durchschnitts-Endresultate des Neugebornen (= 100 gesetzt) bezogen — ein anderes Mal auf das Constanteste, d. h. sich am gleichmässigsten fortentwickelnde Maass des Schädels eines jeden Individuums und zwar auf die Schädelbasis-Länge — eben so auch die Maasse der Abgüsse.

Hierdurch gewann ich ein Mal den Ueberblick über das monatsweise Vorrücken jedes einzelnen Werthes bis znm Endresultat beim Neugebornen, ein anderes Mal das Verhältniss der Entwickelung der einzelnen Theile unter sich.

Die monatsweisen Wachsthumszunahmen für die Schädel- und die Gehirnmaasse wurden auch in absoluten Zahlen notirt, ferner die dolichocephalen und hypsicephalen Quotienten bestimmt.

Während ich also für meine Messvergleiche in der „Schädelbasis" eine gute „Einheit" besass, konnte ich für alle Winkelmessungen Anfangs keine Constante finden; beim Erwachsenen bediente man sich seit Camper'schen und Blumenbach'schen Zeiten der Jochbogenlinie; sie ist aufgegeben worden

zu Gunsten der Augen-Ohrlinie, der „deutschen anthropologischen Horizontalen", d. h. also der Verbindungslinie des unteren Augenrandes mit dem oberen Rande des Porus acusticus. Wurde diese Linie bei den Schädeln der verschiedenen Monate horizontal gestellt, so erhielt der Kopf eine gezwungene Haltung, so dass ein Vergleich mit den Verhältnissen Erwachsener undenkbar war.

Der menschliche Fötus besitzt keine „deutsche Horizontale"! Diese Linie fällt bei ihm weder mit dem Jochbogen und noch weniger mit dem Horizont zusammen: sie steigt vielmehr bei ungezwungener Haltung von hinten her in die Höhe und zwar in den verschiedenen Monaten unter verschiedenem Winkel gegen den Horizont.

Am liebsten hätte ich die Schädelbasis, deren Länge ich allen meinen relativen Berechnungen zu Grunde gelegt hatte, zur Horizontalen gemacht, obgleich auch sie ein schwankendes Gebilde insofern ist, als sie beim Fötus und Kinde weit gestreckter und flacher verläuft, als beim Erwachsenen. Diese Idee ist übrigens nicht neu; Professor Aeby hatte diese Schädelstellung schon zum Vergleich von Rassenschädeln vorgeschlagen.

Das Hinterhauptsloch wurde eben so wenig horizontal liegend gefunden; theromorph sah es nach hinten, je früher, desto mehr! Ich bedurfte aber einer für alle Monate bleibenden Constanten.

An dem ganzen fötalen Schädel, ontogenetisch betrachtet, fand sich nur ein Punctum fixum! Dieser ganze Knochenbau zeigte sich in seiner Entwickelung, die einzelnen Stadien mit einander verglichen, labil, im Gleichgewicht förmlich schwankend, ganz gesetzmässig; kein Knöchelchen darf in seinem Wachsthum verändert werden, ohne gleichsam legalisirte weitere Veränderungen hervorzurufen, die wie eine Wellenlinie den ganzen Bau durchzittern und von dem Cranium auf den Gesichtstheil wirken, — in Gestalt von Verschiebungen, von Compensationen. Das Profil, die Gesichtsbildung trägt den Folgenstempel irgend eines Lapsus naturae an der Hirnkapsel.

Also nur ein Punctum fixum oder zwei: Das sind die Processus condyloidei, welche Schädel und Rumpf an einander fixiren.

Ich verband nun den Scheitelpunkt mit dem vor-

deren Rande des Foramen magnum occipitale und stellte diese Linie perpendiculär. Sodann bezog ich alle Winkelmessungen auf den Horizont. Das gleichmässige Abnehmen der Augen-Ohrlinie-Neigung (des so gestellten Schädels) gegen den Horizont im Laufe der fötalen Monate bewies mir die richtige Wahl dieser Empirie.

Diese Verschiebungen der „Augen-Ohrlinie" bilden nur eine Theilerscheinung der „Wachsthumsbewegung" des Schädels. Letztere vollzieht sich in folgender Weise.

Während der Schädel bis Ende III. Monats in seinen Höhendurchmessern am stärksten wächst (Stadium der Hypsicephalie), prävaliren sie von nun an im Zusammenhange mit dem fronto-occipitalen Durchmesser bis zum Ende des V. Monats (Stadium der Dolichocephalie).

Die Ursachen dieser Wachsthumsdehnung sind:

a) Nachobensteigen des Felsenbeines (mit der Gehöröffnung, wodurch die Augen-Ohrlinie progressiv kleinere Winkel mit dem Horizonte bildet); die Crista petrosi stellt sich dadurch horizontal;

b) Drehung des Felsenbeines um seine sagittale Axe (linkerseits im Uhrzeiger-Sinne; entsprechende Ohrmuscheldrehung bis zum IV. Monate);

c) Nachvornebewegen des Felsenbeines (wodurch der nach hinten offene Winkel der beiden sagittalen Petrosa-Axen vergrössert wird) (Fig. 1);

d) diese dreifache Bewegung des Felsenbeines geht parallel mit den gleichen Veränderungen der Schläfenbein-Stellung, welches (rechterseits in der Uhrzeigerrichtung) um das vordere Ende des Processus zygomaticus etwa gedreht, vorne gesenkt wird (der Jochbogen verläuft zum Schlusse fast wagerecht).

Diese Drehungen sind nur zum Theil in dem Wachsthume des Schläfen-, bezw. Felsenbeines begründet, zum grössten Theil aber in

e) der gleichen Wachsthumsdrehung des **Keilbeines**, — zunächst des **grossen Keilbeinflügels**, dessen Körper ein Theil des für die Wachsthumsdrehung des Schädels wichtigsten Theiles, der Basis, ist.

Da das **Keilbein** (als ganzer Knochen betrachtet) unipar ist und als Theil der Basis nach beiden Seiten hin wächst, **wird es selbst in toto nicht verschoben, verschiebt** indessen wohl die **angrenzenden Knochen.**

f) Horizontalhebung des Clivus Blumenbachii (der nach oben offene Winkel gegen das Hinterhauptsloch wird kleiner) (Fig. 3).

Das Functum fixum der Schädelbasis, bezw. des ganzen Schädels liegt in seinem Ruhelager auf der Wirbelsäule, d. h. in dem vorderen Theil der Condyli occipitales;

ein zweites ideelles Punctum fixum ist die durch die Mitten der Schläfentheile der grossen Keilbeinflügel gezogene Linie, welche zwar gleichmässig vor- und aufwärts geschoben wird, wie die ganze vordere Basis — selbst aber weder an der durch die geschilderten Wachsthumsvorgänge bewirkten Aufwärtsdrehung des hinteren Schädeltheiles (von dieser Linie an gerechnet!) Theil nimmt, noch an der Abwärtsdrehung des vorderen Theiles. Beide Drehungen bewirken Vergrösserung der Verticaldurchmesser (Fig. 3).

Diese Linie geht unterhalb der die Processus clinoidei anteriores verbindenden Crista durch die Basis cranii.

Es geht aus dem Geschilderten hervor, dass der Basistheil der Frontalgruben vor der „Schläfenlinie" sich im Verlauf der Entwickelung horizontalwärts senkt, während die Basis hinter der Linie sich steiler zum Hinterhauptsloch senkt: Die Basis geht aus der gestreckten, frühfötalen (theromorphen) Gestalt in eine geknickte über (Fig. 3).

Im Anschluss hieran — und an die entsprechende Drehung der Keilbeinflügel und Schläfenbeinschuppe — **vertiefen** sich die Stirn- und Schläfengruben.

Ferner: Durch das steilere Abfallen des Clivus und die allmähliche Hebung des Hinterhauptloches nach vorn hin **vertiefen** sich die Hinterhauptsgruben, indem zugleich (Fig. 3) die Squama occipitis wie der Clivus eine steilere Stellung annimmt. Das dadurch nothwendig werdende stärkere Wachsthum des Hinterhauptsknochens geschieht nicht so sehr in den unteren, dem Foramen magnum anliegenden Theil, als vielmehr besitzen die oberen Theile ein starkes, eigenes Wachsthum (umgekehrt wie bei den Affen).

Das Wachsthum — schliesse ich daraus — kommt also nicht dem Kleinhirn, sondern dem rückwärts sich ausdehnenden und das Kleinhirn tiefer drängenden Occipitallappen des **Grosshirns** zu Nutzen.

Bis zum V. Monat hat der Schädel 50 pCt. des Volumens erreicht, welches er bei der Geburt hat. Im V. Monat findet

die stärkste relative Zunahme während seiner fötalen Entwickelung statt und zwar in hypsi-dolichocephaler Form.

Vom V. Monat ab findet (mit gleichmässiger Abnahme des monatlichen Wachsthumsplus) die gegenüber den verticalen und geraden Durchmessern grössere Wachsthumszunahme in den queren Durchmessern statt und zwar bis zum Beginn des VII. Monats im Wesentlichen biparietal, von da ab auch bitemporal; es beginnt mithin vom V., bezw. VII. Monat das fötale brachycephale Entwickelungsstadium[1]).

Die Ursachen der brachycephalen Wachsthumsdehnung sind:

1) für die biparietale Brachycephalie:

a) die oben sub c aufgeführte Bewegung der Felsenbeine mit ihren lateralen Enden nach vorn; der Schädel wird dadurch stärker quer gespannt (Fig. 1);

b) die oben sub a aufgeführte Hebung der distalen Enden des Felsenbeins.

2) für die bitemporale Brachycephalie:

wir finden, dass die Basis und die Diam. transversa bitemporalis sich in analoger Progression entwickeln; sie bilden eine Wachsthumsgruppe; die vermittelnde Ursache ist das Keilbeinflügel-Wachsthum.

Die bitemporale Schädelentwickelung hängt auf's Engste mit derjenigen der Schläfengruben und beide mit derjenigen des **Keilbeins** zusammen.

Die Schläfengrubenbreite, die Anfangs — entsprechend der dolichocephalen Wachsthumsperiode — kleiner ist als die Länge, hat ihr Entwickelungsmaximum von der Mitte der Gravidität an.

Die Ursache hiervon ist das oben angeführte Keilbein-, Schläfenbein- und Felsenbein-Wachsthum und das hiermit verbundene Bestreben, in späteren Monaten die dolicephale Form zu verlassen. Uebereinstimmung besteht zwischen den Variationen der Schläfengrubenbreite und den monatlichen Schwankungen des Dolichocephalus-Quotienten (zahlengemäss!), besonders im VIII. Monat[1]).

[1]) Vgl. Verf.'s Stud. über fötale Dolicho- und Brachycephalie in der Zeitschr. für Geburtsh. und Gynäk. 1896.

Die grossen Keilbeinflügel sind Anfangs relativ kleiner als die Alae orbitales, sie stehen steil, besitzen nicht die breite Endspitze gegen die Frontoparietalecke hin, sind schmäler in der Höhe der breiteren Fissura orbitalis superior.

Alles dieses ändert sich zugleich mit und als Ursache der beginnenden, grösseren Querspannung; zugleich tritt die beschriebene Drehung ein und die Alae orbitales bauchen sich nach vorn convex, indem sie im Ganzen mit den grossen Flügeln und dem Felsenbeine vorrücken (s. oben) (Fig. 1.)

Der Winkel Ala minor:Petrosum bleibt deshalb annähernd in allen Monaten der gleiche (Fig 1).

Das Petrosum geht auch in seiner ganzen Länge S-förmige Krümmungen ein (Fig. 1).

Erst nach der Geburt trifft eine Parallele zur Sagittalaxe von dem Ala minor-Endpunkte das Felsenbein (Fig. 1).

Entsprechend der früheren Längsstreckung verläuft allmählich auch der kleine mediane Ala minor-Rand (welcher vor und über dem Sehloch hinzieht) weniger schräg nach vorn, sondern quer (Fig. 1).

Unterbleiben das Keilbeinflügel-Wachsthum und die Nachvorneausbauchung, so tritt Schläfenenge ein. Die Schläfeneinziehung (Fig. 2) entspricht dem Verlaufe der stärksten Verdickung des grossen und des hier später angewachsenen kleinen Keilbeinflügels; es giebt eine Art Stenokrotaphie, welche, fötalen Ursprungs, in einer localen oder allgemeinen Knochenaplasie ihre Ursache hat; dieselbe braucht nicht mit einer unvollkommenen Ossification gepaart zu sein (Fig. 6).

3) Die Ursachen für die frontale Brachycephalie. Das Stirngrubenwachsthum ist das relativ späteste und zwar entwickeln sie sich relativ zuerst im Geraddurchmesser, dann im hinteren, endlich im vorderen Querdurchmesser.

Die Entwickelung der Schädelquerdurchmesser geschieht also später als die der Höhen- und Geraddurchmesser und zwar von hinten nach vorn zeitlich einander folgend. Bei den Thierfötus blieben die vorderen Querdurchmesser früh relativ fertig auf geringerer Entwickelungsstufe stehen.

Die mittleren und hinteren Längenmaasse, Breite der

Sattellehne und des Schläfengruben-Abstandes sind abhängig von dem zu Gunsten des Querwachsthums abnehmenden Längenwachsthum, dessen Grundlage Wachsthum und Verschiebung der Felsenbeine ist. Die anderen beiden Breitenmaasse hängen von dem Keilbeinwachsthum ab.

Bei den mittleren und hinteren Breitenmaassen besteht ein Connex durch Vermittelung des Wachsthums der Felsenbeine und der vier Keilbeinflügel.

Die hintere Breite der Stirngruben ist abhängig vom Keilbeinwachsthum.

Was die Formen der Schädelgruben als plastische Ganze anlangt, so existiren im II. Monat kaum solche zur Aufnahme von Stirnlappen, wohl aber relativ bedeutende für die Riechlappen; die Schläfengruben bilden nur schwache Anhängsel der Hinterhauptsgruben bei verhältnissmässig grosser Fossa pituitaria. Die hintere Wand des Hinterhauptbeines steigt steil empor, gegen die Mitte der Schwangerschaft wird es flach, um bei der geschilderten Höhlung der Kleinhirngruben wieder steiler zu werden (Fig. 3).

Das Dorsum ephippii, bedeutend verlängert, trägt die starke Mittelhirnkopfbeuge; hinter diesem steigen von jenem „mittleren Schädelbalken“ (Gegenbaur) zwei häutige Balken (spätere Tentoriumfalten) seitlich fast senkrecht empor; das Hinterhirn liegt in Folge dessen im II. Monat viel steiler, wie wir es beim Säugethier, z. B. Hunde, dauernd finden und sinkt erst allmählich mit dem Flacherwerden der Squama occipitis und der Horizontalstellung des Foramen magnum herab (Fig. 3).

Im III. Monat prägten sich an meinen Abgüssen zuerst die den Fossae Sylvii entsprechenden und durch die Falces alares durae matris hervorgerufenen Einbuchtungen aus; zu gleicher Zeit stärkere Einschnürung durch die Falten des Tentorium cerebelli.

Wie ich den Verlauf der Alae minores und der Ossa petrosa in ein Schema eintrug vom II. fötalen Monat bis zum Erwachsenen-Stadium und mit dem Verlauf der Dura mater-Falten verglich, drängte sich mir die Schlussfolgerung auf, dass der Verlauf dieser Falten (Fig. 1) den Weg

darstellt, auf dem jene Knochen ihre Entwickelungsbahn beim Fötus zurückgelegt haben. Wie es von den Falces alares und dem Balken des Tentorium cerebelli gilt, so auch von der Grosshirn- und Kleinhirnsichel.

. Während also die Schädelkapsel sich, um dem sich vergrössernden Gehirne Platz zu machen, erweiterte, blieb die ursprünglich nur als rundlicher Sack einhüllende Dura mater an allen jenen Stellen als Doppellamelle stehen, wo das Hirn in seiner bilateralen Hemisphärenanlage oder nach seiner Lappentheilung freie Räume liess.

Umgekehrt also, wo eine mangelhafte Erweiterung der Schädelkapsel stattfand, drückte die elastische Membran in das Hirn hinein, und zwar am meisten da, wo sie demselben eng anliegt oder wo — den normalen Verschiebungen der Knochen und der Durafalten entsprechend — das Gehirn sonst die grössten Excursionen macht, d. h. entsprechend den Falces alares, dem Scheitel der Stirnlappen- und Hemisphären-Convexität, endlich entsprechend dem Anfangs, wie erwähnt, steil stehenden Tentorium cerebelli.

Die Entwickelungshemmung betrifft also zunächst die Insula Reilii und die benachbarte Stirn- und Schläfenlappenregion: Die mangelhafte Entwickelung des Keilbeines und der zugehörigen Falces alares schnürt die Insula Reilii ein; — die mangelhafte Vorbauchung der Flügel hemmt den Schläfenlappen nach vorn und unten; — die unvollkommene Wachsthumsdrehung hindert auch die Bewegungen des Felsenbeines: das brachycephalische Wachsthum unterbleibt, — die Schläfenlappen werden seitlich gehemmt; — das Occiput wird durch das nicht nach vorn und aussen gedrehte Felsenbein flach gehalten: das Tentorium cerebelli vermag sich nicht mit dem Kleinhirn in die noch flachen Hinterhauptsbeingruben zu senken, — der Occipitallappen wird an seiner unteren Fläche durch das Kleinhirnzelt in der Entwickelung aufgehalten. — Wieder sind es gerade diese Stellen, welche von der Porencephalie betroffen werden!

Nun könnte eine Compensation durch die Erweiterung der häutigen Schädelkapsel, im Gegensatz zu dem bisher in Betracht

gezogenen Schädelgrunde stattfinden, obwohl wir a priori wohl annehmen müssen, dass in solchen Fällen, in denen diese Hemmungsvorgänge sich schon im III., und bei mangelhafter Ossification auch noch im IV. Monate abspielen, eine Entwickelungshemmung seitens der Dura mater diese auch in toto, d. h. Schädelgrund und Kapsel betrifft.

Bei späteren Vorgängen hat aber doch der Schädelgrund, ja sogar durch diesen auch die Schädelbasis Einfluss auf die Entwickelung der Schädelkapsel theils durch das Breitenwachsthum der Keilbeinflügel und der Felsenbeine, theils durch die Drehung derselben nach aussen hin — also directen Einfluss auf das brachycephalische Wachsthum.

Behalten die genannten Knochen ihre dolichocephalische Grösse und Stellung, so liegt eine frühzeitige Verknöcherung der Suturen und Fontanellen nahe, zufolge deren dichteres Aufeinanderrücken: die Stirnbeine werden flacher gegen einander und die Parietalia gegen einander, gegen die Frontalia und die Squama occipitis gedrückt, weil letztere nicht tiefer gesenkt wird — und weil der Schädel eine schmälere Form, ein geringeres Volumen erhält (Fig. 6).

Die **grosse Stirnfontanelle** ist überhaupt nichts Anderes als das „Sicherheitsventil“ für das **Wachsthum des Grosshirnes,** — ja, gerade unter ihr und zwischen den Schläfen, also entsprechend den **Keilbeinflügeln,** entsprechend den durch die **Stenokrotaphie,** und durch die typische **Porencephalie** am häufigsten betroffenen Hirnregionen, findet das eigentliche **Gehirnwachsthum** statt.

Ich beweise diese These auf folgende Weise.

Die Resultate der fötalen Hirnmaasse ergaben eine relativ späte Gewichtsvollendung, im VIII. Monate erst (bei Thierfötus verhältnissmässig ebenso spät), obwohl sonst der Schädel, wie die meisten Organe, schon im V. Monate die Hälfte seiner Reifegrösse und seines Reifegewichtes erreichen. Das Hirnvolumen hingegen ist schon im VI. Monate zur Hälfte der fötalen Reifeentwickelung gelangt: also ist das Hirnvolumen früher fertig als die Consistenz; das Gehirn ist also in den ersten $\frac{1}{2}$ des fötalen Lebens gegen äussere Insulte besonders wenig widerstandsfähig. In der That ist es

sogar bei Geburt noch weit wasserreicher als das Blut (Hoppe-Seyler)!

Der Vergleich der monatsweisen Zunahme des Gehirnes in den oben aufgeführten Durchmessern ergiebt ein überall ziemlich stetiges Anwachsen. Auffallend ist nur der grössere Tiefedurchmesser des Schläfenlappens gegenüber demjenigen der Schläfengrube — indessen daraus erklärlich, dass die Tentoriumfalten der Dura mater den thatsächlichen Rand der Fossa temporalis bilden.

Weit wichtiger noch für unsere specielle Betrachtung ist die Formentwickelung des Gehirnes. Dieselbe schliesst sich bezüglich des unteren Reliefs eng an die Configuration des Schädelgrundes in wechselseitiger Beziehung an.

In der Mitte des zweiten Monates sitzen die Schläfengruben noch als kleine Anhängsel nur seitlich von der Kleinhirngrube, gefüllt von dem seitlichen Hinterhirne; die häutigen Anlagen des künftigen Tentorium cerebelli steigen fast senkrecht auf bis zum Scheitel des Schädels. Die Fossa pituitaria ist unverhältnissmässig gross; der Eindruck der Falx alaris (zukünftige Gegend der Insula Reilii!) liegt weit nach hinten; neben ihr und hinter der Fossa pituitaria steigt an Stelle des Dorsum ephippii ein hohes Septum auf (der „mittlere Schädelbalken" Gegenbaur's), welches auf seinem oberen Ende die starke Kopfbeuge des Mittelhirnes trägt. Vor der Fossa pituitaria liegt die nach vorn und nach beiden Seiten steil aufsteigende Grube für den um diese Zeit noch senkrecht unter den appendixartigen Hemisphären und dem Vorderhirn stehenden Lobus olfactorius. Eine sehr viel flachere und spitzere Vorbuchtung vor dieser gehört dem Vordertheile des Vorderhirnes an, dem die Hemisphären wie Flügel anhängen. Die Brückenbeuge des Hinterhirnes liegt viel höher (wie z. B. beim Hunde dauernd).

Im dritten Monate prävalirt die Grube für den Riechlappen noch auffallend und erinnert damit und mit dem gleichen Prävaliren der Kleinhirngrube an niedrigere Säugethierschädel (so z. B. Schwein). In der Hinterhirngrube macht sich in der Tiefe seitlich eine Einschnürung geltend — die erste Anlage der Schläfengrube! Auch beim Schwein. Auch die erste Andeutung der künftigen Fossa Sylvii lässt sich

hier in der Durafalte erkennen um diese Zeit. Bei dem ausgetragenen Kalbsfötus divergiren die Riechlappen stark; die Fossa pituitaria liegt noch tief und massig im Verhältniss zum Hirne; die Kleinhirngruben prävaliren weniger; die Schläfengruben sind wohl flach, aber seitlich breiter; darüber befindet sich eine longitudinale Einschnürung, welche dem untersten Rande der Insula Reilii und deren Ausläufer in den Schläfen- und den Vorderlappen entspricht. Bei dem Schafshirne ist eine Einbuchtung der Insula Reilii nicht vorhanden. Die steilere Stellung des Schläfenlappens persistirt auch im dritten Monate noch bei dem Menschenfötus.

Im vierten Monate treten die Riechlappen zurück; die Schläfengrube nimmt zu, die Kleinhirngrube relativ ab. Die eigentlich thierischen Merkmale treten damit in den Hintergrund. So zeigen umgekehrt das Bären- und das Hundehirn z. B. das Prävaliren der Riechlappen bei relativ bedeutenden, aber weit zurückliegenden Schläfenlappen (Fig. 4). Die Pfeile bei dem Hundehirne deuten an, wie in Folge einer Drehung, welche um die Insula Reilii-Axe stattfindet, und des nach Vorneschiebens des unteren Vorderhirnes die weitere phylogenetische Entwickelung vor sich ging. Zu vergleichen hiermit die erwähnte hohe steile Stellung der Tentoriumanlage und der Brückenbeuge des Hinterhirnes.

Im fünften Monate und im sechsten, erste Hälfte, verschwindet die Einbuchtung in der Schläfengrube; dieselbe entspricht jetzt dem Schläfenbeinschuppenrande. Das Jugum hebt sich deutlich ab. Seit der Mitte des vierten Monates sind auch die seitlichen impressionsartigen Grübchen der Stirngrube auf Flach- und Profilansicht sichtbar. — Im Profile rückt die Schläfengrube immer tiefer und vorwärts; die Stirngruben senken sich nach vorn, bis im sechsten Monate die Schläfengrube langsam die Stirngrube unterstützt und direct nach vorn schiebt. Die Schläfengrube links ist zuweilen voluminöser als rechts!

Das Gehirn im fünften Monate ist länglich; die Insula Reilii ist weit offen; die Schläfenlappen sind kurz und spitz nach vorn; sehr schmale Schläfenbreite des Grosshirnes im Inseltheile.

Bis zum achten Monate, erste Hälfte, verbreitern sich (besonders die rechte) die Schläfengruben stark (später die

linke)[1]) und senken sich vorn so erheblich, dass sie im Profile den vorderen Rand der Kleinhirngruben zu decken beginnen. Die hintere Hirngrubenbreite baucht sich vor; sie verliert die vordere Schmalseite auch, welche noch an das spitze Vorderhirn der Affen erinnert, so das Gorillahirn, dessen Riechlappen und Kleinhirn gegen das menschliche Neugebornenhirn prävaliren, dagegen zurücktreten in der Gyribildung und dem Umfange der Stirn- und Schläfenlappen.

Das „**Reife-Hirn**“ des **ausgetragenen** Neugebornen ist im Stirngrubentheile **vorn** breiter als das des neunmonatlichen Fötus, die Schläfengruben sind voluminöser in Folge einer Art Eckigkeit nach vorn hin, welche durch starkes Einbauchen gegen die Sella turcica entsteht. Auch im Profile stehen die Schläfengruben tiefer und weit nach vorn, gleichsam unter die Stirngruben geschoben; die Stirngruben haben bedeutendere Länge und Umfang.

Vergleichen wir ein Hundehirn, ein Schweinsaffenhirn, ein Gorillahirn, ein Negerhirn, ein Frühfötushirn und ein Erwachsenenhirn (Europäer) unter einander mit Bezug auf die Furchen und Windungen, so wird der Anschein erweckt, als ob die phylogenetisch wachsende Insula Reilii (unter Verlängerung und gabeliger Endtheilung der Fissura Sylvii) in die Biegung der drei hufeisenförmig sie umklammernden Gyri hineindringt und sie zersprengt, dergestalt, dass der hintere Gehirntheil nach hinten unten sinkt und den beim Hunde (Fig. 4) weit vorn liegenden Scheiteltheil mitzieht, so dass er den höchsten Theil des Occipitallappens bildet; der bisher weit vorn liegende Sulcus cruciatus wird dadurch weit nach hinten gehoben und zum Sulcus calloso-marginalis geformt, weil er der centralen, verticalen Fläche der Hemisphären angehört. Die beiden ersten hufeisenförmigen Furchen, welche mit den zugehörigen Gyri den Reil'schen Lappen umklammern, werden gleichfalls zerrissen und verändern entsprechend ihre Lage, d. h. die hinteren Schenkel werden zu Sulci temporales superior, bezw. medius. Der beim Hunde schon

[1]) Die linke Schädelhälfte ist wärmer temperirt, nach Maragliano's Messungen, ebenso Stirn- und Parietalregion wärmer als die Occipitalgegend.

bedeutend kleinere und nur der hinteren Hirnhälfte angehörende dritte Sulcus wird durch Hinab- und dann nach Vornsinken zum S. temporalis inferior. Der mediane und höchstgelegene Scheitellappen beim Hunde wird durch eine lange Furche lateralwärts begrenzt, welche ihn weit vorn, noch vor dem S. cruciatus begrenzt und letzteren in weitem Bogen umkreist; längs dem Scheitel und der Hinterkopfbeuge verlaufend geht diese Furche auf die untere, bezw. Schläfenlappenfläche über. Die schon durch das Ausweichen um den S. cruciatus herum angedeutete Verschiebung jener Gyri führt, im Verein mit der schon öfter erwähnten Auseinanderdrängung des Scheitelhinterhirns von dem Stirnhirn, zu der Bildung der Rolando'schen Furche oder des S. centralis, und zwar gelangt nur der vordere, gebogene Theil der beschriebenen langen Furche zu dieser Metamorphose; abgetrennt dreht sich sein oberes Ende vor den S. calloso-marginalis. Die Bewegung ist also folgende: der Schläfenlappen sinkt, entsprechend der Bewegung des Hinterhirnes hinab in seinem hinteren Theile, im Ganzen aber schiebt er sich gleichmässig nach vorn; dieselbe Bewegung vollzieht der vordere Lappen der Sylvi'schen Spalte und der ganze Boden des Stirnlappens. Den zugehörigen Scheiteltheil haben wir nach hinten fliehen gesehen; es muss also Substanz von innen heraus den vor dem S. cruciatus gelegenen Hirnmantel nach allen Seiten, nach oben, zur Seite und nach vorn aus einander drängen. Dadurch wird derjenige Hirnwindungstheil, welchem der vorderste Arm der hufeisenförmigen Furchen angehört, vor den S. cruciatus gehoben und rückt mit dem Scheitel in die Höhe.

Hundehirn	Vordertheil	Hintertheil	Untertheil
I. Furche wird zum:	S. praecentr. +	S. tempor. sup.	—
II. - - -	S. front. inf. +	S. - med.	—
III. - - -	—	S. - inf.	—
IV. - - -	S. centr. Rol. +	S. interpariet. +	S. occ. temp.
S. cruciatus - -	S. call. marg.[1])	—	—
Riechlappen:	Riechlappen	Gyr. uncinatus.	

[1]) Diese Analogie gründet sich darauf, dass der S. cruciatus durchaus dem medianen Hemisphärentheile angehört und nicht durch sein phylogenetisches Nachhintenrücken in die Lagerung des S. centralis beim Affen und Menschen gelangen kann. Auch physiologisch gehört er der Hinterbeinregion an, welche vom Hunde bis zum Affen ihren

Der hintere Theil der obersten medianen Furche sinkt als S. interparietalis nach hinten; die erste Andeutung dazu finden wir schon bei dem Hundehirne in der Abwärtsbiegung des hinteren Endes dieser Occipitalfurche. Diese Furche ist beim Schweinshirne z. B. noch fast spitzwinklig, aber schon mit weitem Bogen geknickt. Bei dem Gorilla- und auch bei dem Negerhirne steht der hintere Schenkel dieses S. interparietalis noch durchaus transversal, in der seitlichen Profilansicht, — in der That also vertical! — erst bei den Culturvölkern gehoben, streckt er sich längs. Nur scheinbar widerspricht dieses Verhalten der Beobachtung Rüdinger's, dass nehmlich die Furchen dolichocephaler Hirne längs, der brachycephalen aber quer verlaufen. Aus der Wanderung der vorderen Schenkel (S. centralis s. oben, S. frontalis s. unten) entnehmen wir, dass dieselben Anfangs fast wagerecht längs gelegen haben und sich mehr und mehr verticalwärts — transversal gestellt haben. Das Wachsthum des relativ früher vollendeten Hinterhirnes bedingt ein anderes Vorschreiten in sagittal gestreckterer Richtung zunächst, dem ein seitliches Sinken des hinteren Schenkels in der Zukunft folgen müsste; in der That hat Rüdinger solches beobachtet in Gestalt einer vorzugsweise bei Männern vorkommenden Vergrösserung des Grenzgyrus zwischen Parietal- und Occipitallappen, welcher den Sulcus parieto-occipitalis umfasst. Diese Vergrösserung kommt bei Neugebornen nie vor, bei Frauen sehr selten.

Wir haben aber weiter zu beachten, dass von oben gesehen der Sulcus interparietalis beim hochcultivirten Menschen weit mehr von innen nach aussen verläuft, als bei Dolichocephalen, Anthropoiden u. s. w. Damit ist auch hier die Transversalstellung bei Brachycephalen erwiesen.

Die den Sulci temporales — superior et medius — entsprechenden vorderen Hälften der primitiven Furchen werden zum Sulcus praecentralis, bezw. frontalis-inferior, und zwar zu jenem Theile, den Eberstaller[1]) mit a—a bezeichnet (Fig. 5).

Der hintere mächtige Arm des Riechlappens, den wir bei Schaf-, Schweine-, Kalbs-, Hundehirn unter der Insula Reilii

Weg nach hinten und medianwärts nimmt, während der S. centralis hier der Vorderbeinregion angehört.

[1]) Im Berichte der anthrop. Vers. in Wien 1889.

(Fig. 4) und dem Schläfenlappen herziehen sahen, schrumpft zum Gyrus uncinatus und wird für die seitliche Profilansicht auch dadurch unsichtbar, dass der occipito-temporale Gyrus sich davorlegt.

Wir haben oben bereits bei dem menschlichen Fötus, besonders im dritten Monate, ähnliche Vorgänge betrachtet. Das Tentorium cerebelli und die Schläfenlappen stehen nahezu senkrecht; von dem hoch aufragenden mittleren Schädelbalken gehen als Vorgänger der genannten Durafalten zweihäutige Balken fast vertical zum hinteren Scheitel. Das Gleiche ist von der Falx alaris zu sagen, welche relativ viel weiter nach hinten liegt und dadurch den Schläfenlappen hindert, nach vorne zu rücken. Die Falx alaris muss also weiterhin mit vorrücken; aber ihr tiefes Einschneiden verhinderte ursprünglich (phylogenetisch gedacht) eine Ausbildung des frontalen Hirnes an dieser Stelle; erst spät schloss sich allmählich der vorrückende Hemisphärenwall von vorn und oben her über der Grube zusammen bis zum Ueberbleiben der Fissura Sylvii! Ontogenetisch finden wir deshalb diese **Fossa** noch bei dem **Neugebornen zur Hälfte offen, mindestens aber ein längliches Drittel** davon, derart, dass der vordere Wall fast horizontal, der untere hintere mit einer Neigung von 30—50° gegen den Horizont liegt. Als seichte Impression finden wir den Insellappen im dritten bis vierten Monate ohne sonstige Gyri angedeutet. Zuerst kommen im fünften Monate die Rolando'sche und die Interparietalfurche, sowie die frontalen Furchen, zuweilen dann gegen das Ende des fünften Monats der Sulcus calloso-marginalis auch in seinem Scheiteltheile schon zur Ausbildung. Diesen Gyribildungen vorhergehend waren seichte Eindrücke über und besonders hinter dem Schläfenlappen, welche sich nach vorn auf den Stirnlappen hinziehen.

Die Reil'sche Insel steht um diese Zeit (IV. Monat) erhaben über dem Stirnlappen, bezw. dem vom Riechlappen zum Schläfenlappen hinziehenden Arme und erinnert dadurch durchaus an die geschilderten gleichen Verhältnisse beim Kalbshirn! Die Insula ragt also mit ihrem Unterrande über dem Niveau vor.

Kehren wir einen Augenblick zu dem Wachsthum der Schädelgruben zurück. Vom IV. Monate ab beginnt die Kleinhirngrube nach spinalem Modus zu wachsen; das Cerebellum zeigt die analogen Wachsthumsverhältnisse; beide wieder analog denjenigen des Rückenmarkes. Die Kleinhirngrube wächst demnach weniger als die Schläfengrube, aber stetig.

Seit dem V. und VI. Monate ist zuweilen die rechte Schläfengrube voluminöser als die linke, vom VIII. ab die linke!

Wie verhalten sich, — den sich in dieser Weise in der zweiten Schwangerschaftshälfte entwickelnden Schädelgruben entsprechend, — die Hirnlappen?

Der vordere Wall der späteren Fissura Sylvii beginnt am Ende des siebenten Monates sich mit seinem unteren Theile bedeutender vorzuschieben, so dass gegen die Geburt hin der unterste Theil der Fossa schon von vorn her riegelartig nach unten hin verschlossen ist. Der Wall, welcher sich also von oben und vorn her über die Insula von dem Anfange des VI. Monates an vorschiebt, geht nach oben nicht gleich in die breite Stirnlappenfläche über, sondern verläuft in einer seichten Furche, welche sich bis zu dem Stirnlappenscheitel hinaufzieht. Dieser so auf dem Stirnlappen selber begrenzte Vorderlappen der Fossa Sylvii entspricht mit dieser Begrenzung durchaus den niedrigeren Säugethierverhältnissen, so dem Hundehirn (Fig. 4).

Unter den Porencephalien finden wir auffallenderweise Defecte des Präcuneus!

Der Scheitel des Präcuneus ist beim Fötus bis zu dem neunten Monate wie eingedrückt, so dass beim normalen Fötus dieser Uebergangsgyrus vom Scheitel- zum Hinterlappen um den Sulcus parieto-occipitalis herum bedeutend verschmälert ist, zumal die Interparietalfurche hier eher aufwärts, jedenfalls horizontal, statt nach unten verläuft (in seitlicher Profilansicht), also eine dem Erwachsenenhirn gegenüber noch unvollkommene Drehung beurkundet!

Ebenso unvollkommen heben sich die Schläfenlappenfurchen weit mehr nach hinten in die Höhe, als es bei dem Erwachsenen der Fall ist. Die Rolando'sche Furche liegt mit ihrer ganzen Länge — auf dem Schläfenlappen projicirt — vor

deren tiefstem Punkte, erstreckt sich mit dem vorderen unteren Ende also durchaus auf den Stirnlappen — eine Bestätigung des eben Gesagten! Die untere Stirnlappenfurche liegt durchaus auf und wenig über dem grössten sagittalen Längsdurchmesser des Gehirnes, anstatt darüber!

Wir sahen die Interparietalfurche bei Affen und Dolichocephalen also transversaler stehen als bei hochcultivirten Rassen- weil sie stärker geknickt ist — zugleich aber fällt sie steiler nach aussen ab. Dagegen verlaufen die Rolando'sche oder centrale Furche und die untere Stirnfurche (also die Abkömmlinge der beim Hunde einander parallel verlaufenden obersten medianen und der ihr vorn nächstliegenden zweiten Furche) bei den Affen einander wirklich noch streng parallel, aber schon weit mehr schief nach vorn als bei dem Hunde; auch liegen sie noch mit ihren oberen Endpunkten in gleicher Höhe, d. h. erstere ist noch nicht bis zu dem Hemisphärenscheitel vorgerückt und letztere noch nicht unter dem Sulcus frontalis superior hinabgestiegen; auch ist letzterer noch recht unbedeutend.

So bei dem Orang-Utan. Bei einem dolichocephalen Negerhirne reichte die Rolando'sche Furche ebenfalls noch nicht bis zu dem Scheitel; auch reichte die untere Stirnlappenfurche noch hoch hinauf (aber bei bedeutend stärkerer Entwickelung der zwei oberen Stirnwindungen) und beide verliefen schief: auch hier lag noch die Interparietalfurche schief, also fötal nach unseren Begriffen und weniger gestreckt; desto mehr stellten sich die Rolando'sche und die untere Frontalfurche transversal.

Ist die dritte Stirnwindung mangelhaft entwickelt, so entspricht diesem auch der atrophische, vordere, aufsteigende Ast der Fossa Sylvii. Bei dem Gorilla ist dieser noch unbedeutend entwickelt, bei dem Schimpanse und Orang-Utan erst treten diese Bildungen auf. Meist sind sie linkerseits stärker entwickelt, eine Beobachtung, welche ich, wie schon erwähnt, häufig für die ganzen Schläfengruben links von dem VI. Monate an schon bestätigen kann. Rüdinger sah diese „Broca'sche Sprachcentrumswindung" auch wirklich bei mehreren Rednern stark entwickelt, bei redseligen Weibern aber nicht.

Hierher gehört der analoge Befund von mangelhaft entwickelter rechter Centralwindung als Folge des congenitalen Defectes des linken Vorderarmes.

Gerade in jene Region, welche wir am meisten zur Vergrösserung des Gehirnes, zur grösseren Annäherung des Stirntheiles an die vollkommene Kugelform beitragen sahen, verlegt Exner weitaus die meisten Centra der Hirnrinde. Er trug die verschiedenen Notizen über experimentelle Localisirungsversuche und pathologisch-anatomische Beobachtungen zusammen und gelangte zu dem Resultate, dass es wohl Rindenfelder mit localisirten Functionen giebt, dass diese aber nicht scharf begrenzt sind, sondern weit ausstrahlend sich in einander schieben. So finden sich zum Theil an bestimmten Stellen viele Einzelcentra für bestimmte Functionen nahe an einander. So besonders in der Gegend der beiden Centralwindungen haben die Felder verschiedene Functionen, und zwar, wie aus der schematischen Hirntafel hervorgeht, hier weitaus **am meisten, am dichtesten von der Fissura Sylvii ab längs** der Rolando'schen Furche hinauf!

Wir wissen schon von den späten, zum Theil erst postfötalen Zeiträumen, in welche das Wachsthumsmaximum der Stirngruben und des Stirnhirnes fällt, dass diese phylogenetisch offenbar jüngste Acquisition auch entsprechend junge Functionen birgt, bezw. Organtheile repräsentiren, deren Functionen nur von besonders arbeitsenergischen Gehirnen in Thätigkeit gesetzt werden — gleichsam also eine latente Kraft, dessen anatomisches Substrat ererbt ist, repräsentiren. Die Exner'sche Ansicht macht das sehr wahrscheinlich!

Ich sah mich nach diesbezüglichen Traumen in der chirurgischen Literatur um; vielleicht erklärt obiger Befund und dessen Deutung jene beiden als Unica bekannten Fälle, wo ganz erhebliche Läsionen des Frontalhirns ohne erhebliche Functionsstörungen der Psyche zur Heilung verliefen. Auch unter den Porencephalien hatten diejenigen, die auf das Frontalhirn[1]) beschränkt waren, in vita gar keine Ausfallserscheinungen ge-

[1]) Siehe v. Kahlden, S. 243, und Archiv der Heilk. Heft 6. Ref. in Virchow-Hirsch's Jahresber. 1867. I. S. 213.

macht, so der Fall von Birch-Hirschfeld. Vielleicht treten bei der Mehrzahl der Menschen die ontogenetisch im Stirntheil erst am spätesten sich entwickelnden markhaltigen Nervenfasern mit ihren zugehörigen Ganglien gar nicht oder sehr unvollkommen in Thätigkeit, als ein auf ererbtem Wege entstandenes, aber von dem Besitzer nicht weiter verwerthetes Material, ähnlich den greifbareren Fällen, bei denen ein congenitaler Totaldefect einer Extremität auch eine entsprechend geringere Volumensentwickelung des correspondirenden Hirnrindentheils erkennen lässt; eben so lässt ja umgekehrt der angeborne Hirnmangel keine Pyramidenkreuzung zu Stande kommen.

Verlängern wir diejenige Linie, welche sich von unten schräg nach oben als Axe derjenigen Keilregion repräsentirt, die sich beim Gehirnwachsthum gleichsam eindrängt (wie beschrieben) — derselben Region, die nach Exner die dichtest gedrängten Rindencentra enthält — derselben Region, welche am häufigsten durch den Druck einer mangelhaft entwickelten Schädelkapsel stenokrotaphisch in der Bildung gehemmt bleibt — derselben Region, die endlich den Sitz der „typischen" Porencephalie bildet — so trifft diese Linie die Schädelkapsel in der **grossen Stirnfontanelle.** Ich bezeichnete sie deshalb als „Sicherheitsventil des Hirnwachsthums".

Wenngleich kein Zweifel besteht, dass krankhaft hydropisch ausgedehnte Gehirne die Schädelkapsel activ zu erweitern, ja, an der normalen Verknöcherung zu hindern vermögen, so ist andererseits bereits oben dargethan, dass Schädel und Gehirn ein viel zu selbständiges Wachsthum haben, als dass etwa das fötale Gehirn jene Fontanelle am Ossificiren hindert. Natürlich ist das Hirnwachsthum die Hauptursache des physiologischen Offenbleibens der Fontanellen und Nähte, aber nur phylogenetisch betrachtet. Es besteht hier dasselbe Verhältniss, wie zwischen mütterlichem Becken, mütterlichen Genitalien und Kindesschädel betreffs der Geburt; bei Völkern mit grösseren, härteren Schädeln haben die Weiber weitere Becken; unser eigenes Vaterland giebt uns in seinen einzelnen Stämmen schon die Beweise.

Die grosse Stirnfontanelle über der Stelle des nach Obigem bedeutendsten Hirnwachsthums nimmt zu bis zum VIII. Lebensmonate. Je mehr sich der Schädel phylogenetisch entwickelt, desto mehr strebt er der Kugelgestalt zu; denn so ist er im Stande, bei möglichst kleinem Umfange das grösste Volumen zu besitzen. Demgemäss besteht allerdings bei dem Thierhirn gerade über dem Stirnlappen ein bedeutendes Vacuum dieser Kugelgestalt. Deshalb vereint es mit der Drehung nach hinten das Emporstreben nach oben und vorn. Weiter aber bedingen sich Function und Functionssubstrat, i. e. Organe, gegenseitig; wenn auch der physiologische Werth wichtiger und bedeutungsvoller ist, als die Form selbst, so besteht doch ein inniger Causalnexus bei der Entwickelung beider, der Function und der Form, dass wir keines von beiden als das Primäre in der Entwickelung bezeichnen können; Virchow und Welcker haben deshalb auch von diesem Standpunkt allein aus die morphologischen Verhältnisse zwischen Schädel und Gehirn betrachtet, Recht, die Entwickelung des Schädels als ein Produkt von Gehirn und Knochenwachsthum anzusehen.

Ein Grundzug liess sich aber in dem Wachsthum der Fontanelle nachweisen: ein plötzliches Ansteigen im IV. bis V. Monat, ein zweites im VI., ein drittes allmähliches im IX. Monat.

Mit anderen Worten: Die Ossification bleibt zurück gegenüber der Volumensausdehnung der häutigen Kapsel im V., VI., IX. Monat!

Wir hatten bereits die Abhängigkeit des Wachsthums des Schädeldaches von dem Schädelgrunde, der Schädelbasis erkannt. Vergleichen wir das Verhalten der Stirnfontanelle hiermit, so finden wir, dass für den IV. und V. Monat die Ursache in der rapiden Zunahme aller Schädeldimensionen in dieser Zeit zu sehen ist, so weit dieselbe von den Flügelknochen der Basis ausgeht, d. h. also die Anpassung der Verknöcherung des Schädeldaches an die Ausdehnung des Schädelgrundes ist eine langsamere; dieselbe wird im VI. Monat selbst bei stärkerem Wachsthum noch hintangehalten durch die in diesem Monat erfolgende, oben erwähnte, starke

Zunahme des Gehirnvolumens. Für die letzten fötalen Lebenswochen haben wir ein plötzliches Vorrücken aller Maasse zu verzeichnen; offenbar bleibt die hiervon in ihrer Ernährungs- und Aufbauweise unabhängige Ossification des häutigen Craniums zurück; um diese nimmt das Hirn weniger an Umfang, als vielmehr an Consistenz zu.

Eine andere Anpassungsursache für die Fontanellenbildung als Bindeglied zwischen Hirnentwickelung, Schädelbau und Geburt liegt in der grossen Wichtigkeit ausgeprägt, den die Fontanellenweite, wie sie sich gerade in den letzten Wochen ausbildet, für die Geburt hat; die Geburtshülfe weiss ja nur zu häufig von Beispielen schwerer und gefährlicher Geburt zu erzählen, wenn ein grosser, schon stark in seinem Dache verknöcherter Schädel die Geburtswege, besonders älterer Erstgebärender passirte.

In der oben citirten Monographie habe ich schon darauf hingewiesen, wie auffällig das ganze plötzliche und rapide Beginnen des brachycephalischen Schädelwachsthums gleich nach der Geburt ist, wo doch wenige Wochen früher ein in seinen Verhältnissen so dimensionirter Schädel das grösste Unheil sub partu anstiften würde. Auffallend ist eine hierher gehörige Beobachtung von Fehling[1]), dass nehmlich bei Erstgebärenden die Fontanellen durchschnittlich grösser waren als bei Pluriparae! — Nach v. Hecker sind Kinder von Mehrgebärenden durch stärkeres Knochenwachsthum länger und schwerer, wodurch die Fontanellen weiter geschlossen werden.

Ferner: je grösser die Kinder sind, desto mehr überwiegt die Fontanellengrösse der Knaben, so von 3000 g an hinauf; bei 2900 g sind Beider Fontanellen gleich gross; darunter sind im IX. Monat die Fontanellen der Mädchen grösser!

Mit anderen Worten: Das Knochenwachsthum überwiegt bei Knaben schon im IX. Monat das der Mädchen; es scheint dieses schon ein Materialplus vorzustellen zur Ausgleichung der post partum folgenden stärkeren Aus-

[1]) Archiv für Gyn. VII.

dehnung durch das Hirn bei dem männlichen Geschlecht, wodurch zunächst die Fontanellen gedehnter werden. Dem entspricht, dass, je grösser der frontooccipitale Umfang, desto grösser auch die Fontanelle ist.

Was endlich die Controluntersuchungen an den Fötusschädeln aller Monate von Rind, Schwein, Schaf anlangt (a. a. O.), so war das für unsere Betrachtungen wichtige Endresultat, dass die nach aussen gerichtete Bewegung der Felsenbeinenden und der Alae orbitales, als der 4 Schädelseitenaxen und das Steilerwerden des Clivus und die Horizontalerstellung der vorderen Basis als Centralaxe auch bei niedriger gestellten Säugethieren als parallel gehend mit der höheren Schädel- und Hirn-Entwickelung sich erweist. Keil- und Felsenbein mit Hinterhauptskörper sind nicht allein die Basis des Schädels, sie sind auch für die Entwickelung von dessen Gruben von der höchsten, ja, von alleiniger Bedeutung.

Der temporale Keilbeinflügel fällt steil nach unten innen; nur der Seitenwand angehörig, eingezogen, wie gedrückt; dementsprechend die Squama temporis geknickt (d. h. um die verticale Axe, vorn und hinten je nach innen). Das vordere Keilbein ist grösser, als das hintere, ebenso wie beim Menschfötus in der ersten Schwangerschaftshälfte.

Heben wir aus allen diesen Beobachtungen das für uns hier bedeutsame Punctum saliens heraus, so sehen wir

1) dass — bei von einander am Individuum unabhängigem Wachsthum des Schädels und des Gehirns — bestimmte Wachsthumsdrehungen des Keilbeins (als der Schädelbasis angehörig) das Schläfen- und Felsenbein zu gleichen Bewegungen nach vorn und aussen veranlassen und dadurch auf die brachycephalische Breitenausdehnung des Gesammtschädels (mithin auch auf das Schädeldach, auf tiefere Senkung des Occiput) einwirken; die Durafalten entstehen dadurch, dass sie die durch jene Wachsthumsbewegung der Schädelkapsel sich bildenden Lücken ausfüllen (Fig. 1);

2) dass dadurch

a) der Schläfenlappen des Gehirns sich nach vorn in den ausgebauchten Keilbeinflügel, nach unten und aussen in die entsprechend verschobene und vertiefte Schläfenbeinschuppe ausdehnen kann,

b) das Kleinhirn in die gesenkte und ausgehöhlte Occiputschuppe tiefer treten kann und dadurch

c) der Hinterlappen des Grosshirns weiter nach hinten und zugleich tiefer wachsen kann (das Tentorium cerebelli geht aus einer frühfötal steilen in eine wagerechte Stellung über; — der obere Theil der Squama occipitis, welche dem Grosshirn entspricht, besitzt eine weit stärkere Entwickelung als der untere);

d) das Querwachsthum der Grosshirnhemisphären ist ermöglicht;

3) dass durch das eigene Querwachsthum der Alae ossis sphenoidalis nicht nur die relativ spät auftretende Querentwickelung des Stirnhirnes, sondern auch die Möglichkeit des Schlusses der Fissura Sylvii, der Entwickelung der Centralwindungen und weiterhin der Scheitelconvexität der Grosshirnhemisphären bedingt ist.

4) Bildungshemmung der Keilbeinflügel verursacht Schläfenenge, Offenbleiben der Insula Reilii, mangelhafte Entwickelung der Centralwindungen und Druckdysplasie aller jener Hirntheile, welche von den Wachsthumsbewegungen der Schädelgrundknochen abhängen,

also: der Schläfenlappen an der vorderen Spitze und dem unteren Rande; des Hinterhauptslappens an seiner unteren Fläche und hintersten Spitze;

des Präcuneus, da er bis über den VIII. fötalen Monat hinaus nur eine eingedrückte Grube repräsentirt.

Ob hierbei der Eindruck der Durafalten, die auf das Gehirn hemmend wirkende Ursache ist, wie es den Anschein hat, dünkt mir nach der Entstehungsweise derselben im Anschluss an verzögertes Knochenwachsthum unwahrscheinlich; jedenfalls aber sind sie durch letzteres gezwungen, länger an ihrer fötalen Stelle zu verharren, als es der Entwickelung des Gehirns zu-

träglich ist: den Hinterlappen veranlassen sie, steil nach hinten hinauf zu stehen, die Insula Reilii bleibt durch die Falx alaris offen; die gesammten Hemisphären, vor Allem das Stirnhirn und die Centralwindungen bis zur Stirnfontanelle werden comprimirt — um so mehr, als bei hochgradiger Stenokrotaphie und der aus gleicher Ursache entstehenden Dolichocephalie auch die einander näher gerückten Schädelkapselknochen früher verschmelzen [= Synostosen der Nähte und Fontanellen, Fontanellknochenbildungen (Fig. 6) u. dergl.].

Temporale Fontanellknochen fanden sowohl Joh. Ranke[1]) bei Erwachsenenschädeln als auch ich bei Fötusschädeln und an Schädeln rachitischer Frauen auffallend oft bei Stenokrotaphie, also im Zusammenhange mit thatsächlicher Dysplasie der Keilbeinflügel.

Im frühfötalen Alter sind die Alae orbitales bekanntlich verhältnissmässig viel stärker entwickelt als die temporales; beide sind in der Ossification unabhängige Knochen und so geschieht es um so leichter, dass die Schläfenflügel sich weiterhin viel stärker entwickeln und die nunmehr buchstäblich „kleinen" Keilbeinflügel weit hinter sich lassen. Bei dem Thiere, dem Affen, ist dieses Verhältniss kein derartiges; ob wir deshalb aber bei geringerer Entwickelung der Schläfenflügel von Atavismus reden dürfen, erscheint mit Joh. Ranke mindestens zweifelhaft. Im Gegentheil, die seither beschriebene Schläfeneinziehung spricht nicht allein nach Lucae[2]) für eine Einziehung durch die Dura mater bei rachitischer Weichheit jener Knochen oder in Folge von mangelhafter Ernährung durch die gerade hier verlaufende Art. meningea (senile Stenokrotaphie, Ranke), sondern auch geradezu für eine durch die mangelhafte Entwickelung der beiden Keilbeinflügel bedingte Einziehung oder besser „zu geringe Auswärtsstülpung" der Schläfentheile. Ich supponire damit, dass es eine fötale Stenokrotaphie giebt und habe dieselbe auch thatsächlich nachgewiesen[3]).

Die fötale Ala magna, von hinten betrachtet, ist gegen-

[1]) Phys. Anthropologie der Bayern. Heft 1. 1878.

[2]) Schädel abnormer Form in graph. Darstellung. Frankfurt a. M. 1855.

[3]) Kurzer Bericht in v. Winckel's Bericht. und Stud. 1883—90. S. 619.

über der des Erwachsenen erstens kürzer, besonders was den Fortsatz anlangt, der innen gegen das Stirn- und Seitenwandbein sich erstreckt, zweitens schmäler, besonders (abgesehen von der reducirten Spitze nach oben, aussen) zwischen der bedeutend weiteren Fissura orbitalis superior und dem gegenüber liegenden, der Schläfenschuppe anliegenden Rand, drittens steiler und weniger nach vorn ausgekrümmt gestellt.

Diese fötalen Eigenschaften ergeben genau das Bild der Stenokrotaphie, als erstarrtes Bild einer partiellen reinen Bildungshemmung.

Ich werde nunmehr, nachdem wir die Ursachen und Eigenschaften, sowie die „Loca minoris resistentiae" des Gehirns bei einer fötalen Entwickelungshemmung des Keilbeins und der daraus resultirenden Hypsi- und Dolichocephalie und Stenokrotaphie kennen gelernt haben, den Uebergang von der letzteren und ihre Folgen für die S. 515 noch einmal aufgezählten, davon theils am häufigsten, theils erst durch die begleitende Hypsi- und Dolichocephalie betroffenen Hirntheile an einzelnen Fällen schildern.

Fall I.

Fötale Stenokrotaphie. Ich unterscheide (a. a. O.) vier verschiedene Formen von Stenokrotaphie, eingetheilt nach der Zeit ihres Entstehens: 1) fötale, 2) zur Zeit der Geburtsreife, 3) im ersten Lebensjahre, 4) nach dem ersten Lebensjahre.

Für 3) und 4) kann Rachitis, jedenfalls Schwäche-Atrophie ursächlich sein; ferner in seltenen Fällen eine extrauterin weiter wirkende congenitale Anlage.

Für uns kommt nur No. 1 in Betracht.

Wir finden hier am Erwachsenen[1]) die Charaktere des fünfmonatlichen Fötus, deren höchste Form zur Mikrocephalie wird, und zwar Dolichocephalie (100 : 120) eingezogene, schmale Schläfe (Fig. 2), Schläfenschuppe wenig nach vorn gewachsen, ungewölbt, unten einwärts und hinten abwärts geneigt mit nach vorn aufsteigendem Jochbogen, gegen den der Jochbeinfortsatz unter einem Winkel aufsteigt (also geknickter Arcus zygomaticus) — Unterkieferast steigt oft nach hinten stark aufwärts, weil

[1]) a. a. O. S. 621. Rachitische Zwergin in der Münchener Frauenklinik.

seine Gelenkgrube verrückt ist (später bei Brachyprosopie kurz, schiefgestellt, und umgekehrt bei Dolichoprosopie); — Prognathismus verus (durch Flachheit der Basis bei unvollkommener Keilbeindrehung, und in Folge dessen und der geringen Flügelentwickelung relativ weitem Vorstehen des Keilbeinkörpers) — Stirnbein flieht zurück durch frühzeitige Coronarsynostose, zugleich schmäler (Folge der Kleinheit der Alae sphenoidales); — Augenbögen gekrümmter, starke Neigung der Orbita nach aussen unten, oder die Augenöffnung bleibt rund, aber sehr klein, wenn das Jochbein auch schmal bleibt; enges Septum interorbitale; Augendach nach innen geneigt, aussen gehoben; schmale Stirngrube in Folge dessen, Gaumen eng; oft Fontanellknochen, steile Squama occipitis oder ganz flach verlaufend, Foramen magnum klein, sieht event. etwas nach hinten, Clivus steil, Basis kurz; vordere und mittlere Schädelgruben flacher, kürzer, bedeutend schmäler, hintere tiefer (später durch Compensation) oder ganz flach — Verkürzung der vorderen Gruben — bei unterer Coronarsynostose, der mittleren bei sagittaler Synostose — Basishemmung und Synostosen beeinflussen sich wieder wechselseitig; Felsenbein liegt mehr nach hinten, also flacher gegen die Sagittalaxe des Schädels, höher und mit flacheren Abdachungen — Gehörsöffnung tiefer, nach vorn und unten, schiefer gegen den Horizont (wie bei den Aegyptern).

Die Wirkung auf das Gehirn besteht also im Druck: Die Reil'sche Insel bleibt offen, zumal im oberen Theile der Fossa Sylvii, weil die Falx alaris den Frontallappen hindert von vorn her darüber zu wachsen, ebenso das Operculum, weniger auch den Schläfenlappen, welcher mehr in seinen unteren Windungen durch die mangelhaft gebauchten Keilbeinflügel und Schläfenschuppen gehindert wird.

Die Centralwindungen sehen wir flach, schmal, zusammengedrängt, oft sogar mit einem reifenartigen Eindruck versehen.

Die Frontallappen sind schmal, mit flachen, schmalen Gyri. Die Hinterlappen sehen wir steiler stehen, den Präcuneus schmal.

Jener ursächliche Druck kann in zweierlei Formen bestehen:

1) in dem Druck der dysplasischen Schädelkapsel

a) schon zur Zeit des Entstehens der Knochenkerne im Keilbein (III. und IV. Monat), also zur Zeit des knorpeligen Primordialcranium (vom II. Monat ab);

b) zur Zeit der Verschmelzung der Knochenkerne (etwa VI. Monat), also in der 2. Hälfte des Fötallebens;

2) in dem Druck des aplasischen Amnion, wie bei anderen Missbildungen, also zur Zeit der Anlage von Hirnblasen und der häutigen Schädelkapsel.

Diese drei congenitalen Möglichkeiten werden in ihren Folgen nicht gleichwerthig sein; je frühzeitiger dieses Missverhältniss auftritt, desto grösser werden die Hemmungen sein; aus einfachen Hemmungen werden **Zerstörungen partieller Natur** entstehen.

Vor dem Auftreten des knorpeligen Primordialcranium bilden die Anlagen der Grosshirnhemisphären noch so unbedeutende Anhängsel, dass ein solcher Druck, der ihre spätere Bildung zu hemmen vermöchte, ihnen auf dem Wege nach hinten (über Zwischen- und Mittelhirn hinweg) nicht nur Einschnürungen und Abplattungen, sondern Zersprengungen der erst zur Entfaltung angelegten Theile oder Absprengungen oder Zerquetschungen, also partielle oder totale Drucknekrosen zufügen würde. Doch davon später!

Unser Fall I muss in die Mitte des fötalen Lebens zurück verlegt werden, weil die Insula Reilii selbst nicht afficirt ist.

In dieselbe Zeit verlege ich aber auch einen von v. Kahlden beschriebenen Fall von Porencephalie (Fall X). Auch ich halte, wie v. Kahlden selbst diesen Fall nicht für Porencephalie, sondern erkläre ihn für ein Produkt der Stenokrotaphie. Da er indessen im Allgemeinen wohl als Porencephalie beschrieben sein würde und da er ferner den Uebergang zwischen beiden bisher in der Teratologie ganz getrennt gehaltenen Missbildungen bildet, so führe ich ihn an dieser Stelle — und zwar als auch in der Mitte der Schwangerschaft entstanden — auf als

Fall II.

Uebergang von Stenokrotaphie zur Porencephalia typica congenita. Knabe von 2 Jahren, gestorben an Diphtherie.

Nach Abnahme des Schädeldaches Dura straff gespannt. Links die Pia blutig suffundirt: in den Subarachnoidalräumen eine ausserordentlich reiche Menge sulziger Flüssigkeit, welcher Blut beigemischt ist, so dass die ganze Hemisphäre mit einer blaurothen gelatinösen Masse bedeckt ist.

Die rechte Hemisphäre sowohl in ihrem Längs-, wie in ihrem Breiten- und Höhendurchmesser erheblich verkleinert. Am Ende der Centralwindungen eine starke Einziehung! Eigenthümlicher Verlauf der der **Fossa Sylvii entsprechenden Furche**; die Spitze des

Schläfenlappens ist von dem hinteren Ende des Stirnlappens durch eine breite Grube getrennt, welche eine annähernd dreieckige Gestalt hat, und von welcher man auf den **freiliegenden vorderen Theil der Insel** sehen kann. Von da an verläuft die Fissura Sylvii viel mehr senkrecht nach oben (bis in die Mitte der Hemisphäre), als es unter normalen Verhältnissen der Fall ist — also hypsicephalischer Typus im Hirnbau! Die Centralwindung ist gut ausgebildet.

Die linke Seite zeigt ebenfalls einen abnormen Verlauf der Fossa Sylvii; Anfangs vertical aufsteigend, biegt sie sich um und verläuft wagerecht zur Mitte der Hemisphäre. An der Umbiegestelle auch hier eine kleine Grube, durch die man auf die Insel sieht.

Die Grössendifferenz der Hemisphären kommt nicht durch das Fehlen irgend welcher Theile zu Stande, sondern dadurch, dass die dem Centrum semiovale angehörende Partie der weissen Substanz erheblich schmäler ist; ebenso die innere und äussere Kapsel. Der Balken ist normal.

Diese Art Verbildungen des Gehirns werden so häufig mit wirklicher Porusbildung combinirt gefunden, dass v. Kahlden nicht ansteht, diesen Fall der Porencephalie beizuzählen. Er bildet somit den Uebergang von den stenokrotaphischen Hirnen zu den porencephalischen.

Dass es sich hier und bei allen Porencephalien um eine Bildungshemmung des Hirns handle, darin stimme ich also v. Kahlden bei; nicht aber in der Erklärung, dass nehmlich die Pori durch jene oben beschriebene Dysplasie der weissen Marksubstanz entstünden.

Vielmehr sehe ich diese Dysplasie als eine Folge der Dysplasie der **Hirnrinde durch den Druck der Schädelkapsel,** die totale Aplasie, bezw. Porusbildung als durch Drucknekrose entstanden an! Dass aber in dem eben geschilderten Fall die Hirnrinde in der That auch dysplasisch war, beweist mir gerade der Verticalschnitt[1]), welcher die linke Hemisphäre in toto verkleinert, von allen Seiten her wie comprimirt zeigt; dadurch muss die Gesammtfläche der Gyri auch verkleinert sein — die einzelnen Windungen sind auch spitzer.

Wir wissen aber, dass die Quantität der zu- und abführenden weissen Fasern des Centralnervengraues abhängig ist von der Entwickelung des letzteren. Differenzen in dieser

[1]) Auf Tafel VIII, Fig. 16 in der von Kahlden'schen Abhandlung, a. a. O.

Beziehung machen sich ja sogar in den Pyramidenbahnen geltend, sobald Dys- und Aplasien an der Hemisphärenrinde vorhanden sind. Für die Porencephalie haben dieses die Untersuchungen von v. Kahlden, Rehm u. A. gerade festgestellt.

Fall III. (v. Kahlden, Fall IX.)

Porencephalia typica in einfachster Form. Der craniale Abschnitt des Kopfes eines 10 Wochen alten Knaben ist klein; Stirn und Kinn liegen zurück; Prognathismus. An Stelle der Fossa Sylvii eine tiefe Grube, welche Einblick in den Ventrikelboden gestattet. Beiderseits zieht von der Sylvi'schen Spalte eine tiefe Furche zum Hemisphärenscheitel, durch welche die Centralwindungen ersetzt sind. Alle Gyri senken sich radiär und sich umbiegend in diese Furche hinein.

Das Rückenmark ist geringer als bei einem Neugebornen, weil die Seitenstränge schmäler sind.

Dieser Fall unterscheidet sich von dem vorigen also dadurch, dass der Druck der Falces alares tiefer gewirkt hatte, also nicht nur die Fossa Sylvii in fötaler Weite erhalten hatte, sondern die Insel selbst zerstört hatte und weiter nach oben hin desgleichen die Centralwindungen. Dafür dass hier wirklich eine Zerstörung durch Druck von aussen stattgefunden, spricht das Verhalten der Gyri!

Also: Porusdefect der Insula Reilii und der Gyri centrales, beiderseitig.

A. Entwickelung der congenitalen Porencephalia typica in die Tiefe.

Fall IV.

Porencephalia typica mit tieferem Eindringen und weiterer Verbreitung des Defectes an Stelle der Rolando'schen Furche [Kenyeres[1])]. Nur in der rechten Hemisphäre bei normalem Schädel eines 35jährigen Mannes eine kindshandflächengrosse Cyste oben an der Rolando'schen Furche beginnend, sich nach unten von 1 auf 6 cm verbreiternd, ersetzt den Gyrus postcentralis, angularis und die Insel, communicirt mit dem Seitenventrikel. — Linksseitige Extremitäten verkümmert.

[1]) Centralbl. für Nervenheilk. und Psych. 1893. S. 10. Die meisten der folgenden Fälle sind ref. nach von Kahlden's Monogr. a. a. O.

Fall V.

Porencephalia typica, einseitig, wie vorige, aber von der Rolando'schen Furche bis auf das Corpus striatum ziehend, auf der anderen Hemisphäre symmetrisch eine flache Grube! [Heschl[1])].

Normaler Schädel eines 17jährigen Mädchens mit unvollständiger Parese der rechten Extremitäten; in der oberen Hälfte der linken Centralfurche zwei Blasen, von denen die eine bis auf das Corpus striatum führte; in der Umgebung verliefen die Windungen radiär; ebenso verliefen sie auf der anderen Seite gegen die symmetrisch liegende flache Grube!

Fall VI.

Porencephalia typica mit Druckatrophie von Centralganglien, und zwar des Corpus striatum [Bianchie[2])]: Doppelseitige Porencephalie; links fehlten beide Centralwindungen, der Defect communicirte mit dem Ventrikel. Rechts fehlte das obere Drittel derselben Windungen; hier war aber die Communication mit dem Ventrikel enger. Das linke Corpus striatum war atrophisch; die Pyramidenbahn fehlte, auch der rechte Hinterseitenstrang des Rückenmarks war atrophisch.

Fall VII.

Porencephalia typica mit Druckatrophie von Centralganglien, und zwar des Thalamus opticus, Nucleus caudatus, Nucleus lentiformis (v. Kahlden, Fall V., a. a. O.): bei symmetrischem Schädel (eines 4½jährigen Mädchens, ohne irgend welche cerebral zu deutende Störungen) Asymmetrie der Hirnhemisphären und einseitige Porencephalie: Defect der Insel, der oberen und mittleren Schläfenwindungen; erstere fehlt fast ganz, letztere atrophisch; ebenso der Thalamus, Nuclei caudatus et lentiformis, Capsula interna. Nur geringe Ausdehnung des Seitenventrikels, nicht mehr als dem Schwunde jener Organe entspricht. Die unteren Temporal- und die Frontalwindungen gut erhalten. Pyramidenbahnen hingegen atrophisch.

Bedeutsam erscheint mir an diesem Fall, dass hier die Centralganglien offenbar nicht durch den Druck der hydropischen Seitenventrikel atrophisch geworden sind, wie es bei älteren Fällen schwer noch zu entscheiden ist, sondern umgekehrt jener Ventrikelhydrops erst secundär ist, wie die seröse Füllung der Pori selbst.

Fall VIII.

Porencephalia typica mit Compressionsatrophie des seitlichen Vordertheiles des Corpus callosum [Rehm[3])]: das Gehirn

[1]) Vierteljahrsschr. für die prakt. Heilkunde. Bd. 72. 1861. S. 104.

[2]) Ricerche anatom. patol. sulla porencefalia.

[3]) Zeitschr. für rat. Med. Bd. IX. S. 223.

eines von Jugend auf am linken Arm gelähmten Mannes (ohne Geistesstörung) zeigte rechtsseitige Porencephalie; das tiefste Stück des mittleren Lappens fehlte, „welches in der Fossa Sylvii sich mit dem in seiner Tiefe verborgenen Seitentheil des Corpus callosum herumschlägt, und die Seitenventrikel schliessend, sich mit den Seitenausstrahlungen des Pedunculus cerebri verbindet". In dem so geöffneten Seitenventrikel sah man das Corpus striatum, den Thalamus opticus und den freien Rand des Balkens frei liegen.

Pons und Pedunculus cerebri waren rechts kleiner; rechts fehlte die Pyramide der Medulla fast ganz.

Fall IX.

Porencephalia typica mit gänzlicher Zerstörung von Centralganglien [Th. Schmidt[1])]: ein 3jähriger Knabe konnte weder Gehen noch Sprechen; nach der Geburt bewegte er keine Extremität; später nur die rechten. Die Mutter war in der Schwangerschaft einmal gefallen.

Schiefer Schädel, rechts Stenose. Linkes Grosshirn kleiner als das rechte; ebenso alle einzelnen Grosshirn- und Kleinhirnlappen, ebenso die Pedunculi cerebri. Die untere Hälfte der hinteren Centralwindung, sowie die vorderste Partie des linken Scheitelläppchens ersetzt durch eine Wasserblase; die andere Centralwindung atrophisch. Der Uebergang der 3. Stirnwindung in die Insel äusserlich normal, unter der kaum 1 mm dicken grauen Substanz ein kirschgrosser Hohlraum.

Thalamus opticus verschmälert; Nucleus lentiformis, Nucleus caudatus und beide Kapseln durch eine Wasserblase ersetzt. Linkes Hinterhorn obliterirt. Keine der Höhlen communicirte mit Ventrikel oder Subarachnoidealraum.

Fall X.

Porencephalia typica mit Aufgehen des Seitenventrikels in den Porus unter Zugrundegehen der Centralganglien (v. Kahlden, Fall IV): ein 25jähriges Mädchen litt seit der Kindheit an Lähmung der Muskeln der linken unteren Extremität. Ihr Schädel war symmetrisch; es bestand rechtsseitige typische Porencephalie an verkleinerter Hemisphäre.

Der Schläfenlappen intact; dafür eine Höhlenbildung an Stelle der Fossa Sylvii, der 2. Stirn- und des unteren Theiles der vorderen Centralwindung; dieser Porus geht breit in den Seitenventrikel über. Nicht zur Entwickelung gelangt sind — ausser der mittleren Frontalwindung und der Insel — ein Theil der inneren Kapsel, des Claustrum und der äusseren Kapsel, sowie namentlich der allergrösste Theil des Nucleus caudatus.

Ich habe in diesen 10 Fällen eine fortlaufende Reihenfolge sich progressiv steigender Defecte vom flachen, furchenförmigen

[1]) Beitr. zur Lehre von der Porencephalie. Inaug.-Diss. Jena 1892.

Eindruck bis zum Blasendefect, der — unter Zugrundegehen der tiefliegenden Centralganglien — breit in den Seitenventrikel übergeht, vorgeführt, welche ausschliesslich die Gegend der Insula Reilii und der Centralwindungen betreffen und ferner zwanglos diese „typische" Form der congenitalen Porencephalie als eine Steigerung der einfachen Wirkung derselben Ursachen, wie bei der Stenokrotaphie, hinstellen.

B. Uebergreifen der congenitalen Porencephalia typica auf die benachbarten Stirn- und Schläfenlappen.

Fall XI.

Porencephalia typica mit Mikrogyrie der Stirn-, Schläfenlappen- und Scheitel-Convexität [Anton[1])]: rechte Hemisphäre stark verkleinert; Insel frei vorliegend durch Offenbleiben des Operculum; Stirn-, Schläfenlappen- und Scheitelgegend waren an ihrer Convexität reichlich gekerbt und klein gehöckert = Mikrogyrie. Die Gegend der Centralwindungen zeigt eine spaltförmige Vertiefung, bis auf 8 mm der Ventrikelwand genähert.

Eine tiefe, quer über die Convexität des Hinterhauptlappens ziehende Furche grenzte das Gebiet der gekerbten Oberflächengestaltung nach hinten präcis ab. — Pons asymmetrisch. Das Hinterhorn fehlte rechts völlig; das Unterhorn existirte als schmaler, steilgestellter Spalt.

Fall XII.

Porencephalia typica mit Totaldefect des Scheitel- und Frontallappens zwischen der Mitte der Interparietal- und incl. der 1. Frontalfurche — an der anderen Hemisphäre tiefe Unterbrechung der Centralwindungen durch einen Querspalt von der Interparietalzur 2. Frontalfurche [Marchand-Schattenberg[2])]: Asymmetrischer Schädel bei einem 56jährigen Idioten mit starker Verkürzung der linken Ober- und Unterextremitäten. In den eben angegebenen Defect der rechten Hemisphäre rollte sich die 2. Frontalwindung hinein; der Defect war nicht narbig begrenzt, sondern scharf wie aus der Substanz herausgeschnitten! Die auskleidende Membran bestand aus markhaltigem Gewebe, das wie eine continuirliche Blase den Defect auskleidet. Die Falx cerebri lag frei über den fronto-parietalen Resten.

An der linken Hemisphäre fand sich der oben angegebene Querspalt symmetrisch, — umgeben von Mikrogyrie, — der sich auch in noch grösserer Ausdehnung in einem Moēli'schen Falle[3]) vorfindet.

Pons und Medulla asymmetrisch (Pyramidenstrang fehlte).

[1]) Zeitschr. für Heilk. Bd. IX. 1888. S. 237.

[2]) Beitr. zur path. Anat. V. 1889. S. 121.

[3]) Arch. für Psych. XXII. 1891. S. 71.

Fall XIII.

Porencephalia typica nebst kleinem, separirtem, frontalem Porus, ausserdem Mikrogyrie oder Fehlen der Gyri an Stirn-, Scheitel- und Schläfenlappen [Otto[1])]: Das Gehirn eines 3½ Jahre alten mikrocephalen Idioten (angeborne spastische Gliederstarre) wies beiderseitig die typische Porencephalie auf, bis in den Seitenventrikel eindringend. Links bestand noch in der Region der 2. und 3. Stirnwindung ein zweiter separirter Porus, der nicht mit dem Ventrikel communicirte. Geringe Entwickelung der Gyri des linken Scheitel- und Schläfenlappens, völliges Fehlen derselben an den rechten Scheitellappen, sowie geringe Entwickelung derselben.

Fall XIV.

Porencephalia typica mit fast totalem Frontal- und Temporallappen-Defect, sowie Mikrogyrie der Parietalwindungen; hochgradigste Atrophie der Basalganglien [Schulze[2])]: Das Gehirn eines 5jährigen mikrocephalen Idioten (Contracturen an den Extremitäten) war in den Frontal- und Temporallappen fast ganz vernichtet; von beiden nur einzelne Basistheile erhalten. Die 3. Stirnwindungen fehlten beiderseits gänzlich; die vordere Centralwindung war atrophisch; Mikrogyrie der angrenzenden Parietalwindungen. Die Reste des rechten Schläfenlappen besassen gar keine Windungen. Die Basalganglien stellten undifferenzirbare Knollen vor. — Es fehlte jede deutliche Differenzirung von grauer und weisser Substanz innerhalb der defecten Stellen. In der Nachbarschaft der Defecte zeigte sich die graue Rindensubstanz stets verdickt.

Bedeutsam für die supponirte Druckwirkung erscheint mir die scharfe Abgrenzung der Mikrogyrie in Fall XI, sowie das Auftreten von queren Furchen in typischer Gegend, welche ebenso dem oberen Rande der Squama ossis temporis entspricht, der verticale, typische Spalt theils der Falx alaris (bezw. der Ala temporalis), theils der Kranznaht entspricht. Dass diese Querfurchen zu tieferen Querspalten, bezw. Defecten werden können, beweist ein Fall von Cruveilhier.

Sehr wichtig ist ferner die wiederholte Beobachtung, dass die Defecte nicht von Narbensubstanz, sondern scharf abgegrenzt und sogar in Fall XII mit einer markhaltigen Membran ausgekleidet sind.

[1]) Arch. für Psych. XVI. 1885. S. 215.
[2]) Festschrift. Heidelberg 1886. S. 45.

C. Uebergreifen der congenitalen Porencephalia typica auf den Occipitallappen, sowie auf die mediale Hemisphärenfläche.

Fall XV.

Porencephalia typica mit abnormem Verlauf aller Windungen und Bildungshemmung der Hinterhauptslappen [Steinlechner-Gr.[1]]: Der Schädel eines 6jährigen Idioten war abnorm klein und schief (Pfeilnaht wich hinten nach links ab); typischer Spaltdefect vom Convexitätsscheitel durch die Centralwindungen zur Fossa Sylvii; alle Gyri liefen einander parallel etwas schräg von vorn oben nach hinten unten sowohl frontal, als auch occipital [ähnlich Fall von Binswanger[2]].

Der Hinterhauptslappen stand mit der verkürzten Spitze steil in die Höhe, wie beim 3monatlichen Fötus, so dass das Kleinhirn unbedeckt war; ebenso von Kahlden's Fall VI. — Mikromyelie (betr. Pyramiden und Goll'sche Stränge).

Fall XVI.

Porencephalia typica nebst Höhlenbildung im linken Schläfenlappen, die den ganzen Hinterhauptslappen occupirt (v. Kahlden, Fall I., a. a. O.): Der Schädel eines 26jährigen taubstummen Epileptikers zeigte sich asymmetrisch (links verkürzt). Starke Vertiefung des Sulcus centralis, verschmälerte Centralgyri links; das Operculum schliesst nicht; linke Schläfenwindungen schmäler; die unterste fehlt. Der ganze Hinterhauptslappen, incl. Cuneus, Praecuneus, Lobus lingualis wie comprimirt, von allen Seiten — Mikrogyrie — dieser Lappen und der Schläfenlappen von einer gemeinsamen Höhle ausgefüllt.

Fall XVII.

Porencephalia typica, wobei der Defect von den Centralwindungen auf die mediale Fläche übergreift [Jensen[4]]: Das Schädeldach eines 20jährigen blödsinnigen Mädchens, dessen linke Extremitäten gelähmt und atrophisch waren, war schief, rechts abgeflacht. Der typische porencephalische Defect griff in Gestalt einer Blase auf die mediale Fläche über; die dem Hemisphärenrand concentrisch folgenden Gyri mündeten in den Defect.

Fall XVIII.

Porencephalia typica mit Höhlenbildung im Scheitellappen, die den ganzen Hinterlappen (mit Ausnahme der Spitze) occupirte

[1]) Arch. für Psych. Bd. XVII. 1886. S. 649.
[2]) Dieses Arch. Bd. 87. 1882. S. 427.
[3]) Vgl. v. Kahlden, Beitr. zur path. Anat. Bd. XVIII. 1895. S. 235.
[4]) Arch. für Psych. Bd. XIX. 1888. S. 269.

[v. Monakow[1])]: Das Gehirn eines 8monatlichen Fötus (welcher 2 Tage lebte; dessen Mutter an Melancholie litt, sich etwa 5 Monate vor der Niederkunft eine Venalsection hatte machen lassen und ausserdem sehr anämisch war, da sie die Nahrung verweigerte) zeigte ausser typischen kleinen Defecten in der Sylvi'schen Grube einen bedeutenden Porus an Stelle der hinteren Centralwindung, welcher sich von dem oberen Scheitelläppchen bis zur Spitze des Occipitallappens beiderseits erstreckte.

Zunächst ist hier bemerkenswerth — zumal es für die weitaus grösseste Zahl aller congenitalen Porencephalien gilt — dass selbst die weitest ausgedehnten Defecte unter steter Porusbildung an „typischer" Stelle, im Bereiche des Stammlappens und der Centralwindungen, vorkommen, also entprechend der Ala temporalis, der Falx alaris und der Kranznaht, zumal wenn man die fötale Lagerung des Grosshirns im III. Monat und später in Betracht zieht.

Ferner ist die häufige Parallellagerung der Windungen und zwar entweder concentrisch zur Hemisphärenconvexität oder etwas schief von vorn oben nach unten hinten auffallend, wie sie an das Fötus- und an das Cetaceenhirn erinnert. Uebrigens bemerkte ich, wie oben erwähnt, analog verlaufende, seichte Eindrücke am fötalen, vor der eigentlichen Gyrusbildung zur Zeit der ersten Andeutung des Stammlappens.

Eben so deutet die steile Stellung der Spitze des Occipitallappens, wie des basalen Randes des Temporallappens auf die fötale, steile Stellung des Tentorium cerebelli im II. — III. Monat zurück.

Das Uebergreifen auf die mediale Fläche erinnert an die Bildung der Falx cerebri (s. oben); in mehreren Fällen zeigte sich Erstere ebenfalls defect und zwar genau entsprechend dem porencephalischen Stirnlappen ohne ihn zu berühren.

D. Hochgradigste Defecte, ausgehend von congenitalen Porencephalien.

Fall XIX.

Porencephalia typica mit totaler blasenförmiger Zerstörung der ganzen Frontal-, Parietal-, Occipitallappen und der oberen Hälfte des Temporallappens [Petrina[2])]: Das Gehirn

[1]) Arch. für Psych. Bd. XIV. 1883. S. 734.

[2]) Prag. med. Wochenschr. 1886. S. 349.

eines 15jährigen Knaben, der seit dem 2. Lebensjahre eine bedeutend schwächere Entwickelung seiner linken Körperhälfte erkennen liess und seitdem an Convulsionen litt (beide linken Extremitäten stark verkürzt), war in der rechten Hemisphäre erheblich verkleinert, die ganze Oberfläche schwappend. Der Blasendefect der oben angeführten Lappen bildete gegen die Fossa Sylvii eine breite und zwei Finger tiefe Einsenkung, die sich keilförmig nach innen und vorn in die mediane Partie des Scheitellappens erstreckte und der Richtung der Sylvi'schen Furche nach vorn und rückwärts folgte. Die keilförmige Einsenkung ging unter dem Stirnlappen zur Fossa Sylvii.

Die Windungen am Stirnlappen schmal, an den übrigen verschwunden. Der die Fossa Sylvii von unten deckende Theil des Schläfenlappens war erhalten; die Stammganglien erhalten.

Der rechte vordere Keilbeinflügel, das Felsenbein und die rechte mittlere Schädelgrube waren geringer entwickelt!

Fall XX.

Blasenförmiger Totaldefect aller Hirnlappen einer Hemisphäre mit Erhaltung der atrophischen Basalganglien und Windungen an der Pia [Cruveilhier[1]]: Der wohlgeformte Schädel eines blödsinnigen 7jährigen Mädchens, welches weder Sitzen, noch Stehen konnte, enthielt ein Hirn, dessen linke Hemisphäre fast ganz in eine Cyste mit zarten, durchsichtigen Wandungen umgewandelt war, an denen noch die Züge einzelner Windungen erkennbar waren. Im Innern war ein feines Maschenwerk enthalten mit vielen kleinen, nicht unter einander communicirenden Cysten. Die Basalganglien waren klein. Aehnlich Fall III von v. Kahlden, nur dass hier die betreffende Hemisphäre stark geschrumpft war, wie comprimirt!

Fall XXI.

Blasenförmiger Totaldefect beider Hemisphären mit Erhaltung der Basalganglien; vergl. den von mir an der Spitze der Arbeit beschriebenen Fall, ferner die Fälle von Cruveilhier[1]), Heschl und Anderen.

Wir haben an verschiedenen der erwähnten Fälle Bildungsanomalien seitens des Schädels verzeichnet gefunden; auf die Schädelgruben wird wohl in den meisten Fällen kein Augenmerk gerichtet worden sein; in Fall XIX sehen wir einseitige Bildungshemmung des Keilbeins und der mittleren Schädelgrube beobachtet; in meinem Fall bestand nur Schläfenenge und etwas verkürzter Kopfumfang. In einem anderen Falle von typischem Scheitelporus fand ich noch 1 Monat post partum

[1]) Vgl. v. Kahlden, a. a. O. S. 235—236.

die Ränder der Ossa parietalia einander so fest genähert, dass dieselben wie bei der Geburt unter einander geschoben waren; die Hemisphären waren nach oben hin wie zugespitzt.

Diese Bildungshemmungen sind offenbar ganz anders zu rubriciren, als die meist auffallenden des Schädeldaches, die, wenn auch nicht in allen Fällen, so doch häufig, nicht als Zeichen der ursprünglichen Verengerung der Schädelkapsel aufzufassen sind, sondern vielmehr als secundär entstanden. Die Bildungshemmungen des Keilbeins hingegen, eines so selbständig wachsenden und, wie wir gesehen haben, sogar den ganzen Schädelbau beeinflussenden Knochens, sind als die primär vorhandenen, als die ursächlichen aufzufassen. Natürlich ist es ein Zufall, wenn der Knochen diesen dereinstigen aplasischen Zustand auch extrauterin noch beibehält, wie eben erwähnt.

Noch deutlicher gelangt diese Anschauung zum Ausdruck, wenn bedeutendere Schädelmissbildungen als Zeugen einer frühfötalen, von aussen auf das Gehirn wirkenden Agenesie auftreten. Endlich reden sogar auch weiter entfernte, auf äusseren Druck hin bekannter Weise zu Stande gekommene Verbildungen dieser Ursache das Wort.

Ich führe drei solche Fälle an, die ich unter den Cyclopes der Präparatensammlung der Münchener Frauenklinik untersuchte (No. 200—202); in ganz gleicher Weise waren hier die Hemisphären zu einer grossen Blase verschmolzen, genau in der Weise, wie wir es bei den zuletzt angeführten Fällen gesehen haben. Nun zeigten aber die Schädel die unleugbarsten Compressionserscheinungen! Die Schädel waren durch allgemeine Synostose starr, klein — oder wenigstens klein und fest durch äusserst kleine Fontanellen und Nähte — vorn zugespitzt, die Schläfenbeinschuppen mit dem oberen Rande nach innen gesunken, jedenfalls steil, platt; ihr unterer Theil war ebenfalls relativ der Basis cranii genähert, während die Processus zygomatici normal lagen. Die Keilbeine waren in allen Theilen wenig entwickelt, Schläfenenge zum Theil sehr bedeutend. Die Columnae tentorii cerebelli verliefen ebenso wie die Falces alares steil und waren auffallend verdickt. Die Ur-

sache waren bedeutende Extravasate zwischen den Blättern! also erhebliche Circulationsstörungen in drei gleichen Fällen!

Wollte man wirklich diesen Circulationsstörungen einen primär ursächlichen Charakter zusprechen, so weise ich auf den nicht seltenen Zusammenhang zwischen Hydrocephalie mit oder ohne Schädelhernien einerseits, und Gaumen und Mundspalte andererseits hin, wie er in den bekannten Verhandlungen zwischen Meckel und Osiander schon zur Sprache gekommen ist. Die Ursache der Spaltbildung war natürlich zugleich die Ursache der Hirndysplasie, also eine äussere.

Bei Encephalocelen findet sich gar nicht selten der Befund, dass der im Schädel zurückgebliebene Hirntheil, wenn er auch der weitaus grössere ist, an der Basis zusammengedrängt ist, so dass der übrige Raum des Schädels — letzteren fand ich in solchen Fällen nur unbedeutend und durchaus nicht relativ verkleinert — mit Wasser ausgefüllt ist und diese Menge in gar keinem Verhältniss zu der ausgetretenen Hirnmasse steht, dieselbe weit übertrifft. Offenbar haben wir es mit frühzeitigen Druckerscheinungen am Hirn zu thun, so lange die Schädelkapsel häutig ist, während diese hernach im Verknorpelungs- und Verknöcherungsstadium darüber hinausgewachsen ist. Bei Paracephali acardiaci fand ich einige Porencephalien notirt.

Endlich noch zwei Fälle von anderweitigen Missbildungen aus der eigentlichen Porencephalie-Literatur.

Fall XXII.

Ein 7 Monate alter Fötus mit Gesichtsspalten und mit hydrocephalischer Schädelformation [beschrieben von Kundrat[1])] wies Differenz der Stirnhemisphären auf, links kleiner, beide in weiter Communication; der Balken nur vorn entwickelt. Die linke Hemisphäre besteht nur aus dem Stirnlappen, die rechte nur aus einer weiten Blase, welche in ihrer Wandung eine 0,4 cm dicke Hirnsubstanz mit platten Windungen zeigt. Im vorderen und im mittleren Theil je eine Lücke, gegen welche die Windungen deutlich radiär verlaufen und über den Defectrand liegen.

Fall XXIII.

Doppelte Rückenmarksanlage [Fürstner und Zacher[2])] und Porencephalie bei einem 50jährigen Manne, der linkshändig gewesen war; später erst paralytischer Schwachsinn.

[1]) Die Porencephalia. Eine anatomische Studie. Graz 1882.
[2]) Arch. für Psych. Bd. XII. 1882.

Die linke Hemisphäre in allen Theilen, besonders im Kleinhirn, gegen die andere verschmälert; Fossa Sylvii freiliegend, die in eine wassergefüllte Höhle auslief. Der Occipitallappen weniger verkleinert. Die Spitze des dreieckigen Defectes der Fossa Sylvii lag nach hinten; Operculum verkümmert. Insel normal, frei liegend. Stirnlappen eingesunken. Central- und Occipitalwindungen abnorm configurirt und gelagert.

„Die eigenthümliche Configuration der basalen Fläche der Stirnlappen schien den Autoren dafür zu sprechen, dass frühzeitig (5. oder 6. Fötalmonat) von aussen eine Druckwirkung auf die betreffenden Stirnpartien ausgeübt worden ist."

Neben dem eigentlichen Rückenmark verlief im Brusttheil eine zweite rudimentäre Rückenmarksanlage, die sich in dem Lendentheile völlig verdoppelt differenzirte.

Hier hat die Zeit des Entstehens also weit früher, in der embryonalen Zeit, gelegen.

Rückblick und Schlussfolgerungen.

1. Schädel und Gehirn haben gesondertes Wachsthum. Dasjenige des Schädels wird direct durch das Keilbein selbst, wie auch indirect durch das Schläfen- und Felsenbein in den von mir geschilderten Wachthumsdrehungen vom II. Monate ab bewirkt (vergl. S. 515).

2. Das Resultat dieser Drehungen und der davon abhängigen erst dolicho-, dann mehr brachycephalen Erweiterung der häutigen Schädelkapsel sind die Falten der Dura mater.

3. Das Wachsthum des Gehirnes geschieht in dem Sinne, dass von dem Stammlappen aus (also entsprechend der Nachbarschaft des Keilbeinflügels und der Falces alares durae matris!) ein oben breiter Keil sich gleichsam (also entsprechend den Centralwindungen und zugleich denjenigen Rindenpartien, die nach Ecker die am dichtest gedrängten Rindencentren enthalten) in die Hirnmasse einschiebt, sowohl in der fötalen Entwickelung, als auch phylogenetisch betrachtet.

4. A priori musste dieser Keil (Centralwindungen—Reil'sche Insel) also am leichtesten Bildungshemmungen ausgesetzt sein, theils weil er selbst das Hauptwachsthum repräsentirt, theils weil ihm das für die Schädelentwickelung so hochbedeutsame Keilbein nebst den davon abhängigen Falces alares direct anliegen, ja sogar normal schon die Fossa Sylvii bilden.

5. In der That findet sich die häufigste und einfachste

Schädel- und Hirnhemmung in dieser Region als Folgen der Schläfenenge = Stenokrotaphie, deren fötalen Ursprung ich bei den höheren Graden nachweisen konnte.

Solche Fälle sind dann mit anderweitigen Hemmungen anderer Hirnlappen combinirt, wie sie sich als Folge des gehemmten Schädelwachsthums ergeben (Dolichocephalie, steiler verlaufende Basalfläche des Hinterlappens, bezw. des Tentorium cerebelli, mehr parallel verlaufende Windungen, verkürzte und verschmälerte Stirn- und Schläfenlappen, ebenso des Präcuneus).

6. Die von der **Stenokrotaphie** in Mitleidenschaft gezogenen Hirnregionen sind **dieselben**, die wir von der **„typischen congenitalen Porencephalie"**, also weitaus am häufigsten und constant, befallen sehen (Stammlappen, Centralwindungen).

Unter 57 Fällen von congenitaler Porencephalie waren befallen: 51 mal der Stammlappen und die Centralwindungen, 18 mal die Stirnlappen, 12 mal die Schläfenlappen; 17 mal die Hinterhauptslappen, 2 mal die Basalflächen, 4 mal das Kleinhirn, 4 mal die Medialflächen der Hemisphären, 18 mal die Basalganglien, 8 mal alle Lappen bei hochgradigen Defecten.

7. Bei höheren Graden sehen wir, je entfernter desto seltener, diejenigen Regionen und Stellen defect oder mit Druckfurchen oder mit Mikrogyrie behaftet, welche in Combination mit „fötaler Stenokrotaphie" höheren Grades auch gehemmt sind.

8. **Die einfachsten Fälle von Porencephalie sind von Bildungshemmungen durch Stenokrotaphie nicht zu unterscheiden.**

9. Die Porencephalie entsteht zu verschiedenen Zeiten des fötalen Lebens (je nach dem Grade vom II. bis IX. Monate, — jedenfalls in Fällen höheren Grades weit früher, als bisher angenommen wurde) durch ein Missverhältniss zwischen (Anfangs basal knorpelig-häutiger, später knöchern-häutiger) Schädelkapsel und Gehirn.

10. Die Agenesie, bezw. Dysplasie der Schädelkapsel, — sei es, dass sie primär durch Dysplasie des Gefässblattes, sei es, dass sie durch die aplasische Kopfkappe des Amnion indirect mit comprimirt würde, sei es, dass das Knorpel-Knochenwachs-

thum in sich selbst gehemmt ist, — comprimirt mehr oder minder lange (extrauterin verliert sich häufig diese Dysplasie: oft genug wird das Verhalten des Keilbeins nicht beachtet! Petrina und ich fanden die Dysplasie desselben) und mehr oder minder intensiv und tief wirkend die Hirnsubstanz (bei einfacher typischer Porencephalie sogar bis in die Basalganglien, bezw. in den Seitenventrikel hinein).

11. Der Druck kann wirken:
    a) indem er die Fossa Sylvii offen hält; dieselbe schliesst sich im VII. fötalen Monat zuerst von unten her;
    b) indem er die Fossa Sylvii offen hält; und eine Druckfurche längs der Centralwindungen (Kranznaht) bildet;
    c) indem er ausserdem Querfurchen (in der Schädelsagittalen) über Stirn- und Hinterhaupts-Schläfenlappen bildet (Rand der Squama occipitis); ich sah im IV. fötalen Monate seichte Impressionen hier entstehen durch die Squama oss. temp.; nicht zu vergessen ist, dass ich diese Furchenpartien sich allmählich über die Sagittalaxe des Hirnes erheben sah (V. Mon.);
    d) indem er die Windungen der Reil'schen Insel trifft; die Reil'sche Insel ragt im IV. fötalen Monat über die Umgebung hervor;
    e) indem er durch noch stärkeren Druck die tiefer gelegene Substanz der Nekrose verfallen lässt; hier bildet sich später der Hydrops ex vacuo pori. Gleichzeitig bewirkt er Heterotopie der grauen und der weissen Substanz unter einander.

Den bedeutenden Wasserreichthum des Gehirngewebes selbst noch bei der Geburt, um so mehr aber, je weiter zurück, habe ich oben betont; — dass also gerade dieses Gewebe in jener frühen Zeit leicht der Zerstörung durch Druck ausgesetzt ist, zumal da die weissen Markfasern des Frontalhirnes erst zuletzt entstehen, dürfte um so weniger zweifelhaft sein, als experimentell an Hunden [1]), wie auch durch Traumen bei

[1]) Bikeles-Kornfeld, Centralbl. für Phys. 1893. No. 9. — d'Abundo, Annali di Neurologia, Anno XI; ref. im Neurol. Centralbl. 1894. S. 558.

Menschen [1]) das gleiche Resultat der Verflüssigung der Hirnmasse mit secundärem Ventrikelhydrops erwiesen ist.

Es könnte mir eingewendet werden, dass bei jener Nekrose auch die graue Rindensubstanz mitbetroffen sein müsste, während doch de facto dieselbe selbst bei den grössten Defecten ganz oder wenigstens in deutlichen Spuren erhalten bleibt.

Indessen haben wir uns zu vergegenwärtigen, dass die graue Rindensubstanz erst sehr spät, erst zuletzt zur Vollendung gelangt; dass sie ferner offenbar fest an die Pia mater gebunden ist, sie selbst, wie auch besonders — worauf es hier ankommt — ihr erstes Bildungsmaterial; die Pia mater aber sehen wir stets intact den Defect decken und der Dura mater anliegen.

Indessen wird dieser Einwand dadurch hinfällig, dass die Empirie uns in jenen eben erwähnten Fällen bewiesen hat, dass die Verflüssigung der weissen Marksubstanz wohl ausnahmslos eintritt, ohne dass die Rinde zerstört wird.

v. Kahlden schreibt z. B.: „In diesem Falle (VII) ist auffällig das Intactbleiben der Gehirnwand auch da, wo sie ganz unmittelbar an den Defect herangrenzt. Wir finden hier eine fast vollständig normale Rinde, die überall von durchgängigen Gefässen durchzogen wird, die Ganglienzellen enthält und ebenso, wie die markhaltige Substanz nirgendswo auch nur eine Spur von Entzündung aufweist."

Der Druck wirkt ferner:

f. allseitig auf ganze Lappen oder die ganze Hemisphäre = Mikrogyrie, fötale Lagerung (wagerecht längs) und Configurirung der Lappen und Windungen, Drucknekrosen an Lappenconvexitäten, Verkleinerung von Lappen, indem der Druck — von dem gesammten Schädeldache ausgehend — das Hirn nach oben zuspitzt; das Schädeldach kann dann gegen die Reifezeit hin auswachsen (vergl. sub Fall XXI, S. 529).

g) durch Einpressen der Schädelkapsel, bezw. der zurückbleibenden Durafalten in die vorrückende Ge-

[1]) v. Kahlden, a. a. O., Fall VII. — Böttger, Zeitschr. für Psych. Bd. 26. 1869. S. 229. — Herter, Drei Fälle von Encephalocele und ein Fall von Schädeldefect mit Porencephalie! Inaug.-Diss. Berlin 1870.

hirnsubstanz, wie z. B. der Falx cerebri (Porusbildungen an den medialen Hemisphärenflächen) oder des Tentorium cerebelli (steile Stellung der Basalfläche des Occipito-Temporallappens, Verkleinerung derselben, auch des Cerebellum zusammen mit Agenesie des Occiput, — indirect auch Hemmung des Präcuneus).

Zu bedenken ist, dass für die Schläfenlappen die Schläfengruben (zumal fötal) in bedeutendem Umfang von Durafalten gebildet werden; ferner, dass die Hemisphärenhöhe vom Balken ab gerade in dem letzten Monate rapide zunimmt, zugleich mit der deutlicheren Differenzirung der grauen Substanz, dem Einwachsen der weissen Markfasern und endlich der dichteren Consistenz!

12. Der Druck kann auch einseitig wirken, da oft genug einseitige Keilbeinaplasie zu beobachten ist.

13. Die radiäre Stellung der Gyri zum Defect, ihr Umbiegen in den Porus, die Anhäufung einer exorbitanten Menge grauer Rindensubstanz in die Umgebung desselben lässt sich weit eher durch Zerstörung von aussen nach innen erklären; denn

14. wenn das zu Grunde gehen der weissen Marksubstanz bei allen congenitalen Porencephalien das Primäre wäre, warum tritt die Porencephalie so typisch, und zwar gerade in den leichtesten Fällen, an der Oberfläche im Operculum auf, — warum kommt es in den noch leichteren Fällen gar nicht einmal zu einem Defect, einem Porus, sondern nur zu einem einfachen Offenbleiben der Fossa Sylvii, und zwar charakteristisch gerade desjenigen oberen Theiles, der sich auch fötal zuletzt schliesst?

Wenn sich ferner Pori bilden, muss doch vorher an ihrer Stelle schon etwas gewachsen sein — wir kennen es als ungemein wasserreiches Gewebe vor dem Einwachsen der weissen Markfasern und nach der Verkleinerung des embryonalen Blasenventrikels — und woran ist dieses Gewebe zu Grunde gegangen? Es müssten dann also wieder weitere Ursachen gesucht werden, und diese könnten wieder nur aussen gefunden werden; es sind uns keine einfachen congenitalen Fälle bekannt, bei denen der Defect von innen nach aussen entstanden wäre — oder wir kennten die wenigen Ausnahmen und ihre Ursachen.

Für die Mehrzahl der Fälle muss ich also eine Wachsthums-

hemmung durch Druck der dysplasischen Schädelkapsel oder vielleicht für einzelne Fälle in noch früheren Stadien durch Druck der aplasischen Amnionkopfkappe annehmen. Für eine Druckwirkung spricht endlich noch die scharfe Begrenzung der Mikrogyrie-Regionen (vergl. Fall XI, S. 525).

Erklärung der Abbildungen.

Tafel IX.

Fig. 1. Vorrücken des Petrosum und der Ala minor. med. = mediane Leiste über und vor dem Foramen opticum. ..... Parallele zur Schädel-Sagittalaxe durch den seitlichen Endpunkt der Ala minor.

Fig. 2. Vordere Schädelcontouren in der Höhe der Schläfen zur Darstellung der brachycephalen Entwickelung der Schläfenregion. Bei dem Erwachsenen rechtsseitige Schläfenenge (Stenokrotaphie).

Fig. 3. Schema der Horizontal-Neigungen von Siebbein, Clivus und Squama occip. —— Fötus vom III. Monat. _._._. Neugeborner. ---- Erwachsener.

Fig. 4. Hundehirn. I—IV Urwindungen. Schema der phylogenetischen Entwickelung. – – – bezeichnet die Region, in welcher die hauptsächliche Zunahme stattfindet; von da ab Auseinanderweichen, entsprechend den Pfeilen.

Fig. 5. Schweinsaffenhirn (v. Eberstaller).

Fig. 6. Fötale Stenokrotaphie. Mens. VIII. ½. Abnorm kleine Nähte und Fontanellen; statt der Hinterhaupts-Fontanellen ein Fontanellknochen. Charakteristisch die Einziehungen längs der Schläfe, am Scheitel- und Siebbein.

XVIII.

Ueber einen seltenen Ausgang der von der Taenia botrioplitis im Huhndarm herbeigeführten Verletzungen.

(Aus dem Pathologisch-anatomischen Institut der königl. Universität zu Palermo. Dir. Prof. S. Sirena.)

Von Dr. med. G. Scagliosi.

(Hierzu Taf. X.)

Anfang September 1895 wurde dem hiesigen pathologisch-anatomischen Institut der Darm einer Henne, welche aus einem Stalle stammte, wo viele solcher Thiere, wie ich nachher erfuhr, schon gestorben waren, zur Untersuchung gebracht. Da der Darm eigenthümliche mikroskopische Alterationen darbot, welche bisher, so viel ich weiss, noch nicht klar genug beschrieben worden sind, und da der Heilungsvorgang in einer noch nicht genau geschilderten Weise geschieht, so erlaube ich mir, in Anbetracht der ausserordentlichen Seltenheit des mikroskopischen Befundes, welcher ein gewisses Interesse bietet, denselben zum Gegenstand der vorliegenden Mittheilung zu machen.

Zunächst möge eine kurze makroskopische Beschreibung hier Platz finden.

Die Serosafläche des Darmes weist zahlreiche, ziemlich verstreute, graue, sehr kleine (submiliare) Knötchen auf, die stellenweise mehr in Gruppen zusammenstehen; besonders die grösseren springen kuglig an der Oberfläche, aber sie lassen sich nicht aus dem Gewebe herausheben. Ihr Durchmesser variirt von $\frac{1}{4}$ — 2 mm. Zwanzig solcher Knötchen habe ich in einer Länge von 1 cm zählen können. Die meisten solcher Knötchen sind in der Mitte etwas vertieft, an den Rändern leicht erhaben und auf den ersten Blick scheinen sie eine Oeffnung zu besitzen, mit Hülfe aber einer schwachen Handlinse ergiebt sich, dass dies eine optische Erscheinung ist.

Die Serosa zwischen diesen Knötchen ist glatt, wenn auch hie und da etwas trübe und verdickt. Wenn man weiter die äussere Fläche des Darms genau untersucht, so sieht man hie und da selten sehr kleine, rundliche Knötchen von grauer Farbe, welche nicht mehr in unmittelbarer Beziehung mit der äusseren Darmwand stehen, sondern an dieselbe vermittelst eines mehr oder weniger dünnen, bindegewebigen Stieles, welcher durchschnittlich eine Länge von ½—1 mm. besitzt, hängen. Manchmal begegnet man bindegewebigen Stielen, deren Länge sogar 2 bis 5 mm betragen kann, ohne ovalare Körperchen am freien Ende.

Diese hängenden Knötchen treten besser hervor, wenn man den Darm in Wasser legt, dieses letztere schüttelt oder den Darm hin und her bewegt, dann erheben sich an einigen Stellen der Serosa, unmittelbar aus dieser hervorgehend, die kleinen Knötchen, deren Längsaxe senkrecht der des Darmes ist.

Im Darmlumen befinden sich Tänien, welche an der inneren Darmoberfläche hängen und zwar gerade an denjenigen Stellen derselben, wo die obenerwähnten Knötchen sich befinden. Diese Tänien sind am vorderen Ende schmal, ihr Körper verschmälert sich hinter dem Kopf zu dem dünnen sogenannten Halse, an welchem keine Gliederung zu erkennen ist, der folgende Theil ist gegliedert; sie besitzen in entwickeltem Zustande eine Länge von 50—200 mm, eine höchste Breite von 3 mm.

Wenn man versucht, diese Bandwürmer aus ihren Insertionsstellen zu trennen, so bekommt man sie fast niemals in ihrer ganzen Länge, hauptsächlich mit dem Kopfe; aber wenn man mit den Präparirnadeln ein Knötchen von aussen her vorsichtig öffnet, dann kommt der Kopf des Bandwurms leichter zur Untersuchung. Auf solche Weise konnte ich die Diagnose leicht stellen, der Parasit war eine von Prof. Dr. Piana im Jahre 1881 beschriebene Taenia[1]). Piana nannte dieselbe Botriophilitis von ὁπλίτης, ein Beiname, welcher bedeutet,

[1]) Di una nuova specie di tenia del gallo domestico (taenia botrioplitis) e di un nuovo cisticerco nelle lumachelle terrestri (cysticercus botrioplitis). Memorie dell' Accademia delle Scienze dell' Istituto di Bologna. Serie IV. Vol. II. 1881.

dass die Saugnäpfe und der Höcker (Rostellum) des Kopfes der Taenia mit einem Kranze von Hacken versehen sind.

Diese Taenia kann leicht mit der Taenia proglottina verwechselt werden, aber sie unterscheidet sich von dieser letzteren durch manche Eigenthümlichkeiten, welche ich für nützlich gehalten habe in folgender Tabelle zusammen zu stellen:

Taenia botrioplitis (Piana).	Taenia proglottina.
Länge 50—200 mm.	Länge 1 mm.
Angeschwollener Kopf.	Kugliger Kopf.
Eine Serie von Hacken umzieht den Höcker.	Ein Kranz von 80 Hacken umzieht den Höcker, die Hacken sind in 2 oder 3 Serien aufgereiht.
Rundliche Saugnäpfe, deren Basis ein Kranz von 7—8 Serien von Hacken umzieht.	Rundliche Saugnäpfe, welche mit einer einzigen Serie von Hacken bewaffnet sind.
Hinter dem Kopf bemerkt man den sogenannten Hals, der eine Länge von etwa 10 mm besitzt, der folgende Theil ist gegliedert.	Die Gliederung fängt unmittelbar hinter dem Kopf an, man bemerkt 3—4 Proglottiden.
Die Geschlechtsorgane sind in jedem Proglottide wahrzunehmen.	Die Geschlechtsorgane befinden sich am 2.-letzten Proglottiden.

Darmstücke wurden in absolutem Alkohol gehärtet, in Celloidin eingebettet und sodann mikrotomirt.

Die Schnitte wurden mit Eosin-Hämatoxylin und verschiedenen Carminlösungen tingirt, sodann durch Alkohol entwässert, durch Bergamottöl aufgehellt und in Canadabalsam eingeschlossen.

Die Schnitte ergaben nun sehr eigenthümliche Bilder.

Die Oberfläche der Schleimhaut ist mit einem schleimigen Belag versehen, der zahlreiche Leukocyten enthält. Dem Exsudat sind auch desquamirte Epithelzellen beigemischt, welche sich trüb und körnig zeigen. Die Desquamation hat eine so grosse Intensität erreicht, so dass man auch zottenförmige, hohle Epithelcylinder bemerkt. Die Zotten zeigen sich verlängert, durchsichtig und grösser. Je länger sie sind, desto mehr erscheinen sie geschlängelt, sie endigen jedoch stumpf. Manche Zotten endigen ein wenig spitz und flechten sich mit ihren Spitzen wegen ihrer Länge und leichten Beweglichkeit durch einander. Wir haben hier also mit einer Hypertrophie der Darm-

zotten zu thun, welche um das Zweifache verlängert erscheinen. Die Zotten sind auch ihres Epithelüberzugs beraubt und nicht nur die älteren Theile der Zotten, sondern auch die neugebildeten Zottentheile zeigen sich meistens ohne Epithelialbekleidung; zumal trifft man hie und da irgend eine Zotte, welche am oberen neugebildeten Theile der Epithelüberzug unvollständig ist, die älteren unteren Theile dagegen eine wohl erhaltene Bekleidung besitzen. An Präparaten mit Eosin-Hämatoxylin gefärbt, zeigen die Zotten deutlicher stark erweiterte Capillargefässe, welche sich vielfach schlängelnd durch die Zotten ziehen, mit einander anastomosiren und fast die ganze Zotte ausmachen. Es ist also richtig die Hypertrophie der Darmzotten hauptsächlich auf eine Wucherung der Capillargefässe zu deuten. Die Zotten zeigen auch nicht mehr fast geradlinige Grenzen, sondern diese richten sich nach dem Verlauf der stark geschlängelten Gefässe und erscheinen demnach stark wellig.

An denjenigen Stellen, wo der Parasit die Darmwand eingebohrt hat, fehlen zum grössten Theil die Drüsen, weil dieselben von der Taenia aus ihren Insertionen gerissen worden sind, einzelne Bestandtheile derselben hat sie sogar angeschleppt. Die Taenia schreitet weiter, schlägt den Weg durch die verschiedenen Darmhäute bis in die Ringsmuskellage ein, wo sie angekommen, eine grössere Zerstörung der örtlichen, anatomischen Elemente rings umher verursacht, so dass ein verschieden grosser Defect entsteht, in Mitte dessen eine nekrotische Masse später Platz greift. Wenn die Taenia in die Muskellage angekommen ist, kehrt sie zurück um die schon gebahnte Strasse wieder durchzugehen und in das Darmlumen zu wandern; diese Locomotion soll im Wesentlichen eine active sein.

Das Stratum proprium ist der Sitz einer kleinrundzelligen Infiltration, welche auch im Gewebe unter den Drüsen und um die Gefässe herum tritt, sie ist am stärksten an den Stellen des Eintritts des Parasits, wo sie die Struktur dieser Tunica verdeckt. Das Gewebe zwischen den Drüsen dieser Tunica erscheint vermehrt, indem die Drüsen weiter aus einander stehen. Die Lieberkühn'schen Drüsen zeigen ein höheres Epithel, wel-

ches an denjenigen Drüsen, die näher den von der Taenia verletzten Stellen liegen, eine partielle bis totale Ablösung erfahren hat.

Die kleinrundzellige Infiltration erstreckt sich auch über die Muscularis mucosa, welche an den perforirten Stellen eine Zerstörung erlitten hat, indem ihre Fasern hie und da einzeln oder gruppenweise ohne normale Anordnung auftreten.

In der Muskelschicht treten kleine Rundzellen gruppenweise und zwischen den Muskelfasern auf. Die meisten glatten Muskelfasern, die fast direct an die von dem Parasit bewirkte Verletzung grenzen, erweisen sich vergrössert, ihr Protoplasma nimmt noch gut die Farben an; ihre Form hat sich aber partiell verändert, wobei offenbar die Druckverhältnisse von Einfluss gewesen sind. Diejenigen Muskelfasern, welche aus ihrem Zusammenhang losgelöst worden sind, fallen der Nekrose anheim und somit bildet sich in der Muskelschicht eine todte Masse. Die Muskelfasern, welche an diese nekrotische Masse unmittelbar oder fast unmittelbar grenzen, lassen eine Proliferation ihres Kernes erkennen, daraus resultirt eine mehr oder weniger grosse Zahl von vielkernigen Zellen, welche ein mit Carmin sich gut färbendes, körniges Protoplasma aufweisen. Weiterhin scheinen diese Zelle bei schwacher Vergrösserung aus einander entfernt, indem zwischen ihnen ein heller Raum zur Erscheinung kommt, dies rührt, wie bei stärkerer Vergrösserung ersichtlich wird, von einem Homogenerwerden des peripherischen Theils des Protoplasma her. Diese Homogenität betrifft weiter das ganze Protoplasma und den Kern, welcher sich bei Anwendung kernfärbender Tinction (z. B. mit Hämatoxylin oder mit basischen Anilinfarben) durch die Nichtannahme der Färbung abhebt. Weiterhin kommen die kernlosen Zellen zur Verschmelzung und so vermehrt sich die strukturlose, todte Masse.

Die grossen, mehrkernigen Zellen, die um diese nekrotische Masse herumtreten, sind als Riesenzellen zu deuten. Die zahlreichen Kerne rühren von der Durchschnürung des Kernes her, hier erfolgt also die Kerntheilung durch jene Form, welche Flemming als Holoschisis, Arnold als directe Segmentirung bezeichnet hat. Aus den glatten, einkernigen Muskelzellen ent-

stehen in Folge dieser Fragmentirung vielkernige Zellen, sog. Riesenzellen. Ich habe keine indirecte Zelltheilung an diesen Zellen mit Anwendung verschiedener Tinctionsmethoden finden können. Um das Fehlen der Mitose erklären zu können, glaube ich mit Recht annehmen zu dürfen, dass die von dem Parasit und der nekrotischen Masse auf die umgebenden anatomischen Bestandtheile bewirkte Reizung so schwach sei, dass die Trennung des Protoplasmas keinen gleichen Schritt mit derjenigen des Kernes hält, anders gesagt, wir haben in diesem Falle den ersten Grad der Zellenreizung.

Dieses in der Muskellage entstandene unbrauchbare, todte Material soll, wie leicht ersichtlich, entweder in loco assimilirt werden oder nach aussen, entweder in die Bauchhöhle oder in das Darmlumen hingestossen werden; es wirkt auf die Umgebung als Fremdkörper reizend und soll auch seinerseits chemisch auf die nächststehenden Zellen wirken.

Indessen wuchert das Bindegewebe der getrennten Darmhäute, es nimmt einen embryonalen Charakter an, besteht also, wie oben gesagt, aus jungen, runden Zellen, welche die Vereinigung der getrennten Gewebe bezwecken sollen. Indem die Begeneration von oben her weiter schreitet, wird gleichzeitig das todte Material nach der Serosa hin vorgeschoben. In der That liegt Anfangs die todte Masse hauptsächlich in der inneren Muskelschicht, sie übt einen Druck auf die äussere Ringsmuskelfaserschicht, deren anatomische Bestandtheile dünn, kernarm und homogen werden, sie verfallen also anscheinend bei der allmählichen Verschiebung des todten Materials der Druckatrophie. Indessen wird der entsprechende Theil der Serosa stark mit kleinen Rundzellen infiltrirt, sie wölbt sich weiterhin allmählich vor (Fig. 1), bis das unbrauchbare Material ganz aus der Darmwand heraustritt, indem es an der äusseren Wandoberfläche durch einen bindegewebigen Stiel hängen bleibt (Fig. 2). Ob nach einer mehr oder weniger langen Zeit dieses hängende Körperchen durch die eventuell vermehrte Darmperistaltik aus ihrem Zusammenhange losgelöst werden, in die Darmhöhle fallen und eine Verwachsung mit den Organen des Unterleibs eingehen kann, vermag ich leider nicht zu entscheiden, da ich die Hennenleiche nicht obducirt habe und

muss ich diesen Theil der Untersuchung anderen Forschern überlassen; da ich jedoch bindegewebige Fäden beobachtet habe, welche auf einer Seite auf der Darmserosa sassen und auf anderer Seite frei flottirten, so bin ich doch überzeugt, dass die oben ausgesprochene Vermuthung von der Wahrheit nicht abweicht.

Die Taenia botrioplitis bewirkt also vorwiegend mechanisch die Loslösung der verschiedenen, anatomischen Bestandtheile, welchen sie unterwegs begegnet und ihr Widerstand leisten. Zu dieser Loslösung und nachherigem Tod der Zellen sollen unzweifelhaft zu einem guten Theil die, wenigstens beim ersten Eintritt des Parasits in die Darmwand, ihn bedeckenden, chemischen Substanzen und die von ihm selbst weiter gebildeten Stoffwechselprodukte beitragen. Auf diese Weise werden die Zellen, durch chemische wie auch hauptsächlich durch physikalische Einwirkungen, unmittelbar ihrer Lebenseigenschaften beraubt und wird sich somit die Nekrose nach und nach, je nach weiterer Durchbohrung der Darmwand ausdehnen, vergrössern, in die Tiefe greifen und besonders die Muskelhaut in Mitleidenschaft ziehen, in welcher der Parasit vielleicht bessere Ernährung findet.

Die Anwesenheit von multiplen Verletzungen zeigt, dass die Würmer vielfach ihren Standort ändern, wahrscheinlich veranlasst durch das Versiegen des Nährmaterials.

Ich habe bei der Durchsicht der einschlägigen Literatur in den sämmtlichen Lehr- und Handbüchern der pathologischen Anatomie des Menschen und der Thiere keinen gleichartigen Fall finden können und nirgends von einem solchen Ausgang dieser Erkrankung Erwähnung gefunden. Die vielen Verfasser sagen über die von den Tänien herbeigeführten krankhaften Veränderungen, dass dieselben leichte Katarrhe des Darms, schwere Entzündungserscheinungen der Darmschleimhaut und nervöse Störungen hervorrufen. Rivolta und Delprato[1]) berichten nur über Knötchen, welche von den Bandwürmern be-

[1]) L'ornitoiatria. Pisa 1880.

wirkt werden, wenn sie die Darmwand einbohren; ihr Sitz ist die Muskelschicht und zwar zwischen der Muskellage und der Serosa und bestehen aus gewundenen, glänzenden, das Licht brechenden Bindegewebsfasern. Die Autoren berichten darüber nichts Näheres.

Die Anwesenheit der Taenia botrioplitis verursacht bei Hühnern schwere Veränderungen der ganzen Wand des Darms, dessen Leistung natürlich schlecht beeinflusst werden muss. Die hypertrophischen Zotten können, wie leicht ersichtlich, nicht so gut als die normalen resorbiren, eben so soll die secretorische Thätigkeit der Lieberkühn'schen Drüsen vermindert, sogar aufgehoben werden; es wird ferner durch die pathologischen multiplen und heerdweise auftretenden Zerstörungen der Muskelschicht die Leistung des Darms in Bezug auf seine Bewegung sehr beeinträchtigt werden. Zur Erklärung der Hypertrophie der Darmzotten dient die Anwesenheit im Darmlumen der Bandwürmer, die als Reiz auf die Zotten wirken und eine Hyperämie an denselben hervorrufen. In Folge der Hyperämie und des andauernden Reizes tritt eine Wucherung der in der Spitze befindlichen Capillargefässe und daher eine Hypertrophie auf. In Folge des Reizes auf die Drüsen zeigt sich auch eine Wucherung des interstitiellen Bindegewebes der Tunica propria, deshalb werden die Drüsen aus einander getrieben.

Die scheinbare optische Oeffnung, welche man makroskopisch fast in der Mitte der Knötchen sieht, rührt von der Durchschimmerung der nekrotischen Masse durch die Serosa her.

In dem vorliegenden Falle haben wir also das seltene Beispiel eines Darms vor uns, bei welchem die Wiederherstellung eine ungewöhnliche oder seltene ist. Ich habe in der menschlichen und thierischen Pathologie nichts von einem solchen Ausgang der von den Tänien im Darm bewirkten Veränderungen gelesen, was ich mit Recht als bisher unbekannt betrachte.

XIX.

Die Rolle des Alkohols und der acuten Infectionskrankheiten in der Entstehung der interstitiellen Hepatitis.

(Aus dem Pathologisch-anatomischen Institut der Königl. Universität zu Palermo. Dir. Prof. S. Sirena.)

Von Dr. med. G. Scagliosi.

Der Alkoholmissbrauch ist bekanntlich seit längerer Zeit mit der Entstehung der interstitiellen Hepatitis in Zusammenhang gebracht worden. In der That liegt hierüber ein grosses klinisches und experimentelles Material vor, aber die Frage, welche sich daran anschliesst, inwieweit nehmlich einem vermehrten Alkoholgenuss überhaupt ein produktiver Einfluss in der Leber zuzusprechen sei, kann doch noch nicht der Lösung näher betrachtet werden als vor vielen Jahren. Wir kennen auch eine ganze Reihe von Fällen, bei denen die Aetiologie der Hepatitis ganz dunkel ist. Die Klinik lehrt, dass uns in diesen Fällen weder der Alcoholismus, noch die Malaria, noch die Syphilis die Bildung der Hepatitis, besonders bei Knaben [Rilliet und Barthez, Frerichs, Wunderlich, Griffith, Cazalis[1]), Neuretterer[2]), Demme[3]), Müller[4]) u. A.] und Neugebornen [Weber[5])] erklärt und man hat deshalb vermuthet, dass gewisse scharfe Gewürze, Kaffee und ähnliche Getränke, in Uebermaass genossen, einen Einfluss auf die Leber ausüben können.

Viele Forscher haben auch experimentell versucht, die Frage der Lösung näher zu bringen. In die erste Gruppe von Experimenten gehören Dahlstrom's (1852), Duckek's (1853),

[1]) Cit. in Laveran e Teissier, Patologia e clinica medica. Napoli 1886.
[2]) Oesterr. Jahrb. f. Pädiatrik. I.
[3]) Wiener med. Blätter. 1885.
[4]) Diss. Göttingen 1883. Mit Literaturzusammenstellung.
[5]) Cit. in Jaccoud, Patologia interna. Napoli 1881.

Magnan's[1]) (1869—1873), Dujardin-Beaumetz's und Audige's Versuche. Es gelang ihnen keine Cirrhose an den Thieren durch Alkoholdarreichung hervorzurufen. Mittelst Ingestion von Alkohol bei Kaninchen ist es Straus und Blocq[2]) geglückt, eine beginnende Cirrhose hervorzurufen, was nicht mit Sabourin's[3]) und Laffitte's[4]) Resultaten übereinstimmt, indem die besonders von dem letzten Verfasser beobachteten histologischen Alterationen keineswegs mit denjenigen der gewöhnlichen Cirrhose vergleichbar waren. Afanassijew[5]) hat bei Hunden, Kaninchen und Meerschweinchen durch Einführung von Alkohol in den Magen, sowie durch Einspritzung desselben in die Pfortader Nekrose in der Leber und darauf folgende Bindegewebsneubildung hervorgerufen. de Rechter[6]) rief auch bei Kaninchen und Hunden Cirrhose hervor. v. Kahlden[7]) theilt Versuche mit, welche ziemlich lange fortgeführt wurden — bis zu 158 Tagen und 15800 g Spiritus — bei welchen er beobachtete, dass die Veränderungen in der Leber geringfügig waren und aus Verfettung eines Theils der Leberzellen, vor Allem der Kupfer'schen Sternzellen und aus Hyperämie der Capillaren bestanden; Rundzellenansammlung um die Gefässe, wie sie von anderen Untersuchern beschrieben worden sind, kamen nicht zur Beobachtung; ebenso fehlten eigentliche cirrhotische Veränderungen vollständig, nicht einmal ein Anfang dazu war zu bemerken. C. Janson[8]) ist geneigt, auf Grund seiner Versuche zu glauben, dass es nicht immer gelingt, bei Kaninchen durch Ingestion von Alkohol in grossen Dosen Cir-

[1]) De l'alcoolisme. Des diverses formes de delire alcoolique et de leur traitement. Paris 1874.

[2]) Étude expérim. sur la cirrhose alcool. du foie. Arch. de Physiol. 1887.

[3]) La glande biliaire de l'homme. 1888.

[4]) L'intoxication alcoolique expérim. et la cirrhose de Laënnec. Thèse de Paris. 1892.

[5]) Zur Pathologie des acuten und chronischen Alcoholismus. Ziegler's Beiträge. Bd. VIII. 1890.

[6]) Recherch expérim. sur la cirrhose alcoolique du foie. Bull. de l'acad. de méd. de Belgique. 1892.

[7]) Ziegler's Beiträge. Bd. XI.

[8]) Ueber Leberveränderungen nach Unterbindung der Art. hepatica. Ziegler's Beiträge. Bd. XVII. 1895.

rhose hervorzurufen, da er nach 3½ und 4 Monaten keine Bindegewebswucherung bei der mikroskopischen Untersuchung der Leber nachweisen konnte. Ich selbst habe auch an Kaninchen und Meerschweinchen, denen mittelst einer Sonde für die Dauer von 60 Tagen Alkohol dargereicht wurde, keine wesentlichen Veränderungen bei der makro- und mikroskopischen Untersuchung der Leber gefunden.

Die Resultate anderer Untersucher [Albertoni, Lussana, Sternberg, Mairet und Combemale, Strassmann, Zenon, Pupier, Laborde u. A.[1])] harmoniren auch nicht mit einander und gerade diese verschiedenen Ergebnisse beweisen, dass die interstitielle Hepatitis nicht blos von der Alkoholwirkung abhängt. Der bisweilen mehr oder weniger deutlich hervortretende, bisweilen fehlende Einfluss des Alkohols muss von Nebenumständen abhängen, die von der Wirkung dieser Substanz unabhängig sind; der Alkohol muss nehmlich günstige Bedingungen einer späteren Wirkung in der Leber vorfinden um einen schädlichen Einfluss in derselben ausüben zu können. Dieser Meinung schliesst sich auch auf Grund klinischer Beobachtungen de Giovanni[2]) an, der eine congenite und eine acquirirte Prädisposition zu der Lebercirrhose annimmt; dieser Meinung ist auch Kabanoff[3]).

Können die acuten infectiösen Prozesse eine interstitielle Hepatitis hervorrufen oder dieser letzten einen günstigen Boden vorbereiten?

Max Wolff[4]) hat durch subcutane Injection bakterienhaltiger Flüssigkeiten ausgeprägte Cirrhose bei Meerschweinchen erzeugt; er hat aber mit Mischungen von Bakterien von nicht bestimmter Art experimentirt. C. Ghillini[5]) hat über die Pa-

[1]) Cit. von Patella, Malattie del fegato e delle vie biliari in Trattato italiano di patologia e terapia medica.

[2]) Della cirrosi epatica nei fauciulli. Contributo alla patogenesi delle cirrosi in genere. La Riforma medica. 1892.

[3]) Quelques données sur l'etiologie des cirrhoses du foie. Arch. gén. de méd. 1895.

[4]) Ueber entzündliche Veränderungen innerer Organe nach experimentell bei Thieren erzeugten subcutanen käsigen Heerden mit Rücksicht auf die Tuberculosenfrage. Dieses Archiv. Bd. 67. 1876.

[5]) La Riforma medica. 1890. Ref. in Ziegler's Centralbl. Bd. II. 1891.

thogenese der subacuten und chronischen sklerosirenden Entzündungen der Leber bakteriologische Untersuchungen angestellt; und in einem Falle von Cirrhose neben zwei gewöhnlichen Saprophyten den Bacillus pyogenes foetidus gefunden, den er jedoch trotz der Anwendung aller möglichen Färbungskünste in dem Leberparenchym nicht entdecken konnte. Durch die Ghillini'sche Beobachtung wird zum ersten Mal ein bestimmter Parasit mit der Cirrhose in Beziehung gesetzt. — Roger[1]) hat experimentell nachgewiesen, dass der Bacillus septicus putridus, den Thieren injicirt, nach 14tägiger bis 2monatlicher Krankheitsdauer eine richtige Cirrhose hervorruft. Charrin[2]) demonstrirte in der Société de biologie in Paris (Sitzung vom 16. December 1893) eine Kaninchenleber mit zahlreichen kleinzellig infiltrirten Heerden: eine experimentelle Cirrhose, welche nach Injection von Pyocyaneustoxinen in die Pfortader entstand und histologisch vielfach der von Hanot als infectiöse Hepatitis beschriebenen Erkrankung entspricht. Maffucci und Sirleo[3]) haben bei Kaninchen durch einmalige Injection von $\frac{2}{10}$ einer Milzbrandbouilloncultur eine Leberatrophie und fettige Degeneration der Leberzellen erhalten.

Die Klinik liefert uns auch hinsichtlich der infectiösen Hepatitiden zahlreiche Beweise. In der That ist die Existenz einer Cirrhosis im Anschluss an infectiöse Krankheiten, besonders an Scharlach und Masern, festgestellt worden. Laure und Honorat[4]) beschreiben bei der infectiösen Leber die Entzündung der kleinen und grösseren Gallengänge, nehmlich eine mit Gallengangneubildung einhergehende Angiocholitis. In der letzten Influenzaepidemie wies man auf klinische Erscheinungen seitens der Leber hin, welche den Einfluss des von Canon und Kitasato entdeckten Bacillus auf dieses Organ be-

[1]) Société de biologie de Paris. Sitzung vom 1. Juli 1893. Le Progrès médical. 1893 und Ziegler's Centralbl. Bd. V. 1894.

[2]) Le Progrès médical. 1893 und Ziegler's Centralbl. Bd. V. 1894.

[3]) Ricerche esperimentali sul fegato nei morbi infettivi-carbonchio e tuberculosi iniettati nella vena porta del coniglio. Il Policlinico. 1895.

[4]) Étude sur la cirrhose infantile. Revue des maladies de l'enfance. 1887.

weisen [Kernig, Brun, Maragliano[1])]. Pilliet[2]) theilt mit, dass er bei infectiöser Enteritis und Kindbettseptikämie eine kleinzellige Infiltration im periportalen Bindegewebe gesehen hat. Die Leber bei Pocken [Siredey[3]), Weigert[4])] ist der Sitz einer ausgesprochenen kleinzelligen Infiltration des Bindegewebes, welches sehr vermehrt erscheint. Tschudanowsky[5]), Hanot und Gilbert[6]), Botkine[7]) heben das Auftreten einer indurirenden Hepatitis nach überstandener Cholera hervor. Hutinel[8]), Sarin[9]), Hanot[10]), Hanot und Gilbert[11]), Lauth[12]), Pernice und Scagliosi[13]), Widal und Bezançon[14]), Blocq und Gillet[15]), Kiener und Kelsch[16]) rechnen die Fettcirrhose zu der infectiösen, besonders tuberculösen Hepatitis. — Hoffmann[17]), Rattone[18]), Liebermeister, Frerichs, Cornil,

[1]) Cit. von Patella, Malattie del fegato e delle vie biliari. Trattato italiano di Patologia e terapia medica.

[2]) Ebenda.

[3]) Recherches anatomo-pathol. sur les lès. du foie dans les malad. infect. Progrès méd. 1882 und Rev. de méd. 1886.

[4]) Pockenleber. Berl. klin. Wochenschr. 1874.

[5]) Zur pathol. Histologie der Leber bei Cholera. Berl. klin. Wochenschr. 1872.

[6]) Note sur les altérations histol. du foie dans la choléra a la période algide. Arch. de physiol. 1885.

[7]) Cit. in Trattato italiano di Patologia e terapia medica.

[8]) Étude sur quelques cas de cirrhose avec stéatose du foie. France méd. 1881.

[9]) Le foie des tuberculeuses. Arch de Physiol. norm. et pathol. 1884.

[10]) Sur les formes de la tuberculose hépatique. Arch gén. de méd. 1889 und La Riforma medica. 1888.

[11]) La cirrosi epatica tuberculare. Resoconto della Società di biologia di Parigi. Seduta del 25 Ott. 1890. La Riforma medica. 1890 und Arch. de méd. 1889.

[12]) Essai sur la cirrhose tuberculeuse. Thèse de Paris. 1888.

[13]) Sul fegato dei tisici. Il Morgagni. 1892.

[14]) Cirrhose tuberculeuse expérim.; généralisation du processus sclérogène. Soc. de biol. 1894.

[15]) Cit. in Trattato italiano di Patologia e terapia medica.

[16]) Ebenda.

[17]) Untersuchungen über die pathol. Veränderungen der Organe beim Abdominaltyphus. 1869.

[18]) Dell' arterite tifosa. Il Morgagni. 1887.

Ranvier, Siredey, Hanot und Legry[1]), Bourdillon[2]), Lannois und Lyonnet[3]) u. A. haben die Leber der an Typhus gestorbenen Menschen genau geschildert. Rattone beobachtete im interlobulären Bindegewebe viele Knötchen um die Verästelungen der Vena porta herum, die zum grössten Theil aus einer kleinrundzelligen Durchsetzung der Gefässwand zusammengesetzt erschienen; diese Veränderungen sind hauptsächlich, wie es von Moroni[4]) bewiesen wurde, der örtlichen Wirkung der Typhusbacillen zuzusprechen. Sabourin[5]) beschrieb bei einem bemerkenswerthen Falle, wobei der Tod unter den Erscheinungen einer schweren Gelbsucht eintrat, eine kleinzellige Infiltration im periportalen Gewebe, die am stärksten um die kleinen Gallengänge herum ausgeprägt war. Endlich betrachtet V. Hanot[6]) die biliäre hypertrophische Lebercirrhose als eine infectiöse.

Die acuten Infectionskrankheiten haben aber nicht immer im Gefolge beim Menschen die Ausbildung einer Lebercirrhosis; wenn dem so wäre, so würde der Procentsatz der Cirrhosen in diesen Fällen ungeheuer gross sein, was nicht der Fall ist; man muss demnach nach anderen Ursachen forschen, welche die Entwickelung der sklerosirenden Entzündung in der Leber in ähnlichen Fällen besser erklären können.

Wenn die Leber eine angeborne Schwäche hat, so vermag sie dem schädlichen Einfluss des Alkohols oder ähnlicher Getränke oder eines acuten infectiösen Prozesses nicht zu widerstehen; diese Ursachen wirken für solche Fälle als Gelegenheitsursachen (Causa occasionalis), die den Ausbruch der inter-

[1]) Cit. in Trattato italiano di Patologia e terapia medica.

[2]) Cirrhose atrophique survenue au déclin d'une fièvre typhoide chez un homme de 32 ans. Association franç. pour l'avancement des sciences. 1891.

[3]) Pyléphlébite et abcès du foie consecutifs à la fièvre typhoide. Congrès de méd. de Bourdeaux 1895.

[4]) Contribuzione allo studio del fegato tifoso. Arch. per le scienze mediche. Vol. 16.

[5]) Cit. in Maragliano, Trattato italiano di patologia e terapia medica.

[6]) Cirrhose hypertrophique biliaire avec ictère chronique considerée comme une cirrhose infectieuse. Atti dell' XI Congresso medico internazionale. Roma 1894.

stitiellen Hepatitis auf Grund latenter, durch eine andere Ursache entstandener, krankhafter Anlage hervorrufen. Auf diese Weise sind manche Fälle von Hepatitis im Kindesalter zu erklären.

Allein wie sind diejenigen Fälle von Lebercirrhosis zu verstehen, welche manchmal nach überstandenen Infectionskrankheiten sich entwickeln und worüber man in der Krankengeschichte keinen Anhaltspunkt findet um eine ererbte Prädisposition anzunehmen? Ausserdem drängt die klinische Verschiedenheit im Verhalten der einzelnen Infectionserreger dazu, im Allgemeinen die Bedingungen zu erforschen, unter denen es zu einer interstitiellen Hepatitis kommen kann und hierzu kann in erster Linie nur das Experiment dienen.

Um diese Frage zu erörtern, habe ich zuerst Thiere mit pathogenen oder nichtpathogenen Bakterien geimpft und die anatomischen Veränderungen studirt, welche sich bei einer mehr oder weniger langen Dauer der Mikrobienwirkung in der Leber etabliren.

Diese Experimente sollen auch beweisen, ob die Mikroorganismen die Fähigkeit besitzen, eine sklerosirende Entzündung in der Leber der inficirten Thiere hervorzurufen. Die von diesem Gesichtspunkte aus angestellten Untersuchungen wurden an Meerschweinchen, Kaninchen und Hühnern ausgeführt. Die gewählten Mikroorganismen sind Milzbrandbacillen, Micrococcus prodigiosus, Heupilz, deren Bouillonculturen, am Tage vorher angesetzt, den Thieren subcutan injicirt wurden. Die Culturen des Milzbrandbacillus habe ich aus dem Blute inficirter Thiere bald nach ihrem Tode hergestellt, die der anderen Bakterien zeigten sich gar nicht in ihren biologischen Eigenschaften abgeschwächt. Diese Mikroorganismen bieten günstige Vorbedingungen, hier handelt es sich um Bakterien, die bei ihrer relativen Grösse, ihrer charakteristischen Form und ihrer farbeproducirenden Eigenschaft gut nachweisbar sind und deren Züchtung auf künstlichen Nährböden leicht ausführbar und controlirbar ist.

Experiment I.

Am 20. Juni 1895 wurden 8 Meerschweinchen mit Milzbrandculturen und zwar je $\frac{1}{2}$ ccm jeden Tag subcutan injicirt.

Alle Thiere erstarrten durchschnittlich nach 72 Stunden. Leberstücke wurden theils in absolutem Alkohol, theils in grosse Quantitäten der Müller'schen Flüssigkeit eingelegt, diese letzten wurden dann unter Ausschluss des Tageslichts in allmählich verstärkten Alkohol gebracht. Ganz kleine Stücke wurden auch im Chromosmium-Essigsäure eingelegt.

Mikroskopische Untersuchung. Die Capillargefässe sind bedeutend erweitert und strotzen von Blutkörperchen, im Centrum der Lobuli ist die Erweiterung bedeutend schärfer ausgeprägt. Die Leberläppchen lassen bei schwacher Vergrösserung zwei Zonen erkennen, eine centrale Zone um die Centralvene herum gelegen, welche sich durch eine bessere Carminfärbung auszeichnet und eine zweite, weniger gefärbte, helle Randzone.

Der radiäre Bau eines jeden einzelnen Lobulus tritt besser im Centrum desselben als in der Peripherie hervor, weil die Capillargefässe dort prall mit Blutkörperchen angefüllt sind, demzufolge erscheinen die Leberbalken schmäler. Die Capillaren zwischen den in der Peripherie liegenden Zellen erweisen sich schwächer entwickelt und die Zellen liegen eng an einander.

Je mehr die im interlobularen Bindegewebe befindlichen Blutgefässe erweitert sind, desto mehr scheint das Bindegewebe vermehrt zu sein; an diesen Stellen nimmt das interlobulare Gewebe eine radiäre Form an, deren Mitte von dem Lumen einer Arterie eingenommen wird, von deren Wänden, die radiären Stränge, welche an der Peripherie der Arterie dicht gedrängt erscheinen, entfernen sich nach und nach von einander, je mehr sie sich der Lobulusperipherie nähern. Diese radiären Stränge erweisen sich weisslich und es scheint, als ob sie sich direct mit den Zellenbalken fortsetzen; in der That kann man bei starken Vergrösserungen ersehen, dass die Leberzellen, welche in diesen peripherischen Theilen der Balken liegen, atrophisch sind und die hellen Züge, die zwischen ihnen zu sehen sind, schärfer hervortreten. Die Atrophie dieser in der Peripherie liegenden Leberzellen ist dem ausgeübten Druck einzelner erweiterter Pfortaderäste, bevor sie die kurzen Aestchen zum Läppchen absenden, zuzuschreiben.

Die Leberzellen bieten im Allgemeinen eine normale Form und Anordnung, aber diejenigen, welche in der Peripherie und im Centrum liegen, zeigen Veränderungen, welche ich hier kurz erwähnen werde. Die im Centrum des Leberläppchens liegenden Zellen erscheinen fast von derselben Grösse, ihrer Configuration nach erweisen sie sich, besonders diejenigen, die an die erweiterten Capillaren anliegen, etwas abgeflacht; ihr Protoplasma ist feinkörnig, durchsichtig und gleichmässig gefärbt. Je mehr man sich aber vom Centrum der Peripherie nähert, sieht man Uebergangsformen vom Oval bis zu runder Form. Einen Unterschied weisen die in der Peripherie des Leberläppchens liegenden Zellen auf. Sie haben ihre normale Gestalt eingebüsst, sie sind bald oval, bald spindelförmig abgezogen, bald abgeplattet, bald unregelmässig geschrumpft und haben im Umfange so abgenommen, dass die interstitiellen hellen Züge besser hervortreten. Manche Zellen erscheinen hier ohne scharf begrenzte Contouren und bieten das Aussehen von bald vollständig homogenen, bald durchsichtigen Zellen mit einem kaum zu unterscheidenden Kerne. Die Contouren dieser Zellen sind hie und da nur bei stärkerer Verdunkelung des Gesichtsfeldes und mit einiger Mühe zu unterscheiden.

Zwei Kerne enthaltende Zellen finden sich nur in geringer Anzahl vor. Keine Mitosen wurden in den Leberzellen angetroffen. Die in den Spatia interlobularia liegenden Arterien zeigen eine stark gefärbte, kernreiche Schicht, welche, wie es bei stärkerer Vergrösserung erkennbar ist, aus einer Wucherung der endothelialen Zellen hervorgeht. Die mittlere Haut sieht fast homogen aus, die Kerne der Muskelfasern sind klein, undeutlich contourirt und manchmal nur stellenweise zu erkennen. Die Adventitia ist weniger ergriffen, sie erscheint nur verdickt und ist niemals von einer Zelleninfiltration umgeben. Die Venae centrales und die Verästelungen der Pfortader, die Venae interlobulares, zeigen eine mehr oder weniger beträchtliche Erweiterung ihres Lumens mit einer leichten Verdickung ihrer Wände. Das Lumen mancher Venen ist auf's Höchste ausgedehnt, so dass das Gefässlumen das mikroskopische Feld einnimmt, ja sogar dasselbe überragt (Reichert Oc. 2, Ob. 3). Die venösen Gefässe sind mit Blut vollgepfropft und darin be-

obachtet man die Anwesenheit einer grossen Zahl von Leukocyten, manchmal von nicht homogenen Blutklumpen, welche eine concentrische Form darstellen. Die weissen Blutkörperchen zeigen verschiedene Durchmesser, manchmal fast doppelt als normal und enthalten in ihrem Innern in verschiedener Zahl runde Körner. Man erkennt auch in diesen Venen die Anwesenheit einer Anhäufung von Milzbrandbacillen, die fast oder ganz vollständig das Lumen des Gefässes erfüllen. Es ist leicht verständlich, wie in den Lebergefässen, in denen die Blutströmung an Geschwindigkeit verliert, die Anhäufung von Bakterien am stärksten ausgesprochen sein muss; aus diesem Grunde sieht man überall kleine Venen mit Fäden vollständig obturirt, welche von dem Blutstrom fortgetrieben, sich krümmen und ein wahres Gebinde bilden. Hier zeigen die Milzbrandbacillen Zerklüftung in einzelne Theilchen, welche im Allgemeinen aus zwei, manchmal aus drei kürzeren Theilstücken zusammengesetzt erscheinen. Die Milzbrandstücke sind von einem schmalen, hellen Raume begrenzt. Kleinere Gefässe werden fast vollständig von den Bacillenmassen ausgefüllt, stellen also eine Art von Embolie dar, welche einen Theil des Capillarnetzes verstopft, ausdehnt und endlich zur Ruptur und Erguss der Bakterien in das nächste Parenchym führt. Die Endothelien der Capillaren sind angeschwollen.

Die Gallengänge sind auch erweitert, einige scheinen abgeplattet, indem sie eine länglich-ovale Form im Querschnitte darbieten, andere dagegen lassen in ihrem Verlauf erweiterte und verengerte Stellen wahrnehmen. Die Epithelzellen mancher Gallengänge erweisen sich grösser und höher, sie zeigen eine schwache Carminfärbung, wenn man diese letzte mit dem Färbungsvermögen jener Zellen vergleicht, die sich noch intact aufweisen.

Um die Gallengänge, besonders um diejenigen, welche den Acini näher gelegen sind, ist das Bindegewebe von geringen Rundzellen durchsetzt. Bei einigen ist das Lumen leer, in vielen befindet sich eine gelbliche, feinkörnige Substanz.

Experiment II.

Drei Kaninchen wurde je 1 ccm einer Reincultur jeden Tag subcutan injicirt, welche aus der Milz eines an Infection

durch Milzbrandbacillus gestorbenen Meerschweinchens hergestellt wurde; die Thiere starben durchschnittlich nach 80 Stunden.

Bei der mikroskopischen Untersuchung beobachtet man bei schwacher Vergrösserung eine mässige Erweiterung und Füllung der Capillargefässe, was im Centrum immer schärfer als in der Peripherie ausgeprägt ist. Aus diesem Grunde erscheinen die Leberbalken im Centrum ein wenig schmaler. Die Leberzellen des Centrums und die der Peripherie unterscheiden sich dadurch, dass die in der Peripherie liegenden Zellen kleiner, als die im Centrum sich befindlichen, erscheinen; die ersten haben in Folge der Erweiterung der Capillargefässe ihre Gestalt verändert, sie sind flach geworden, dementsprechend haben die Kerne ihre Form gleichfalls verändert, sie zeigen eine bald ovale, bald spindelförmige Gestalt. Das Protoplasma der peripherischen Zellen ist hell, schwach gefärbt, öfters ohne körnige Struktur und ohne gefärbte Kerne. An einzelnen Stellen sieht man im Lebergewebe nekrotische Heerde von verschiedener Grösse und gelblicher Farbe, welche niemals ein Leberläppchen überragen und sich meistens in der Mitte desselben befinden. Die nekrotischen Heerde fallen beim ersten Blick ausser ihrer gelben Färbung noch wegen der Abnahme ihres Färbungsvermögens in's Auge. Die Leberzellen, welche sich in den nekrotischen Heerden finden, sind durch Eosin gleichmässig gefärbt und deren Kerne gar nicht oder ganz schwach gefärbt. In ihrer Umgebung ist keine rundzellige Infiltration zu bemerken. Im Bindegewebe zwischen den Leberläppchen kann man eine reactive Entzündung wahrnehmen, welche stärker als die in der Meerschweinchenleber beobachtete ist.

Die Arterien zeigen hier Wucherung der endothelialen Schicht, einzelne Kerne der Fasern der Tunica media sind nicht mehr gut erkennbar oder nur aus einer leichten Schattirung abgrenzbar; die Verästelungen der V. portae und V. hepaticae sind erweitert und mit rothen Blutkörperchen angefüllt. Die Gallengänge sind zahlreicher, als die bei den Meerschweinchen beobachteten, um dieselben gruppirt sich eine rundzellige Infiltration, welche aber nicht sehr stark ist und etwas auf das angrenzende Bindegewebe übergreift. An einzelnen Stellen, wo mehrere Gallengänge dicht bei einander liegen, bekommt man

das Bild einer diffusen Infiltration, wodurch die Struktur derselben und des nächsten Bindegewebes etwas verdeckt wird. Die grösseren Gallengänge sind stark erweitert, ihre Lage von Cylinderzellen ist an einigen Stellen abgestossen worden und die daraus sich ergebenden Zellenlamellen bilden allerlei gekrümmte Falten und erfüllen zum Theil das Lumen des Gallenganges. Die Zellenkerne der Falten sind zum Theil verschwunden und nehmen zum Theil die Carminfarbe nicht gut oder gar nicht an. Jene Epithelzellen, welche sich an ihrem richtigen Platz befinden, färben sich bald gut, bald zeigen sie eine verwischte Färbung. Die Wände der grösseren Gallenkanälchen bestehen aus Bindegewebe mit undeutlich contourirten Fasern, die arm an Kernen und manchmal beinahe glänzend erscheinen. Die grösseren Gallengänge sind mit einer fast gleichen Masse angefüllt, so weit dieselbe nicht mit Galle gefärbt ist, sieht sie dem Eiter etwas ähnlich. Kerntheilungsfiguren sind weder in dem Epithel der Gallengänge noch in dem Bindegewebe vorhanden.

Man kann bei den Meerschweinchen und Kaninchen, welche sehr empfänglich gegenüber dem Milzbrand sind und bei welchen die Mikroorganismen überhaupt eine sehr kurze Zeit vegetiren, die Weiterbildung dieser Veränderungen nicht studiren, weil sie gewöhnlich am dritten Tage nach der Impfung sterben. Ich wandte sodann die geflügelten Thiere an, bei denen, den Sperling ausgenommen, das Milzbrandvirus schwieriger haftet[1]).

Experiment III.

Am 1. August wurden sechs Hühner mit Milzbrandculturen subcutan injicirt, und zeitweise, je nach sechs Tagen, wurde die Impfung wieder ausgeführt. Vor der Impfung liess ich die Hühner zwei Tage hungern, um den Bakterien günstige Bedin-

[1]) Es ist aber Oemler (siehe Lubarsch und Ostertag, Ergebnisse der allgemeinen Aetiologie der Menschen- und Thierkrankheiten. Erste Abtheilung. Wiesbaden 1896) gelungen, den Milzbrand mit Leichtigkeit auf die verschiedensten Vögel zu übertragen, was ich nicht bestätigen kann.

gungen zu ihrer Entwickelung und Wirkung zu bieten. Morgens nach der Impfung entzog ich den Thieren einen Bluttropfen aus dem Kamm, untersuchte denselben bakteriologisch und fand immer die Anwesenheit der Milzbrandbacillen von normalem Aussehen. Allein nach einer mehr oder weniger langen Zeit, nach höchstens 58 Tagen, starben vier Hühner plötzlich.

Bei der mikroskopischen Untersuchung ersieht man, dass die Capillargefässe mässig erweitert sind, aber die Peripherie der Leberläppchen erscheint trotzdem mehr hyperämisch als das Centrum desselben.

Die Anordnung der Leberzellen ist an vielen Stellen ganz regelmässig, aber in der Peripherie, wo die Capillaren stark mit Blut angefüllt sind, erscheinen die Leberzellen abgeplattet, verlängert, körniger und zeigen schwache Kern- und Protoplasmafärbung, andere und zwar die am Rande der Lobuli liegenden Zellen, sind im Zerfalle begriffen mit nur geringen Ueberresten von Protoplasma und Kern. Die centralen Zellen sind von normaler oder etwas länglicher Form, erweisen sich aber besser gefärbt. Das Bindegewebe zwischen den Lobuli ist an manchen Stellen in Form von Streifchen oder kleinen Heerden deutlich vermehrt und zart gefasert.

Die im interlobulären Bindegewebe liegenden Blutgefässe zeigen die nämlichen, im zweiten Experimente geschilderten Veränderungen. Die Gallengänge sind in verschiedenem Grade erweitert und enthalten selten Schleim, der, wenn er nicht von der Galle gefärbt ist, dem Eiter ganz ähnlich sieht. Ausserdem enthält das Lumen der Gallenkanälchen abgestossene, degenerirte Epithelien und deren Zerfallsprodukte. Das periportale Bindegewebe ist stark zellig infiltrirt und dieses Granulationsgewebe zieht sich ein wenig in die Acini hinein, indem es die Leberzellenbalken aus einander drängt.

Keine Mitosen in den Leberzellen, wenige im interlobularen Bindegewebe.

Experiment IV.

Da die histologischen Veränderungen, welche sich in Folge von Impfungen von B. subtilis und von M. prodigiosus in der Leber etabliren, einander sehr ähnlich sind, so werde ich, um

Weitläufigkeiten zu vermeiden, nur den Bericht geben über die mikroskopische Untersuchung der Leber der mit Heupilzbacillen inoculirten Thiere.

3 Meerschweinchen wurden mit B. subtilis subcutan injicirt, und zwar je 2 ccm der Bouilloncultur. Die Injectionen wurden alle 2 Tage ausgeführt. Die Thiere wurden nach 1 Monat getödtet.

Mikroskopische Untersuchung. Die Capillargefässe sind mit Blutkörperchen stark angefüllt und lassen, besonders im Centrum jedes Lobulus, die radiäre Struktur besser hervortreten. An vielen Stellen erscheint das interlobulare Bindegewebe etwas vermehrt.

Die Leberzellen, besonders die, welche an der Peripherie der Acini liegen, erweisen sich in die Länge gezogen, so dass sie mehr lang als breit erscheinen, ihr Protoplasma ist weniger gefärbt.

Der Kern bleibt in diesen peripherischen Zellen nicht an seinem Platze, fast in der Mitte, sondern befindet sich nach aussen oder nach einem der Pole hin geschoben. Die Form des Kernes entspricht vollkommen der abgeflachten Form der Zelle. Diese Abflachung der Zellen ist zuweilen so scharf ausgeprägt, dass der ganze Zellleib nur aus dem Kern besteht, der von einem schmalen Streifen des Protoplasmas umgeben ist — die Aeste der Portalvene sind im interlobulären Raume deutlich erweitert. und mit Blut stark angefüllt. Die Arterien liegen fast in der Mitte der interlobularen Räume und bieten manchmal ein in die Länge gezogenes Lumen, als ob sie auf 2 Seiten gedrückt wären, sonst sind die erhaltenen Bilder dieser Gefässe denen im 2. Experiment ähnlich. Die Gallengänge sind zahlreich erweitert und mit hohem cylindrischen Epithel versehen, um dieselben hat sich eine Infiltration von kleinen runden Zellen gebildet, die mehr oder weniger ausgebreitet ist, je nach der Zahl der in einem Heerde vorhandenen Gallengänge.

Mitosen sind in den Gallengängen und in dem Granulationsgewebe vorhanden.

Die 2 Hühner (3. Experiment), welche am Leben blieben, wurden nicht weiter geimpft und nach 2 Monaten getödtet. Die Leber zeigte mikroskopisch bei diesen Thieren gar keine Veränderungen.

Aus diesen Thatsachen ergiebt sich Folgendes:

1. Der Alkoholmissbrauch übt keinen schädlichen Einfluss auf die normale Leber aus.

2. Die Meerschweinchen und die Kaninchen reagiren in Betreff der Leber verschieden gegen die nämliche Infection (Milzbrand), weil bei den ersten die Leber nur regressive Veränderungen zeigt, bei den zweiten dagegen stellt sich noch eine reactive Entzündung im interlobularen Bindegewebe ein.

3. Die Thiere, welche mehrmals mit für dieselben nicht pathogenen Bakterien geimpft werden, erleiden Leberveränderungen, welche eine anfangende interstitielle Hepatitis kennzeichnen.

4. Wenn die Thiere nach einer mehr oder weniger langen Zeit nicht mehr geimpft werden, treten bei denselben die Leberveränderungen ganz zurück; die Leber hat dann mikroskopisch das normale Aussehen.

Es unterliegt also keinem Zweifel mehr, dass die Bakterien, wenn sie mehrmals ihre schädliche Wirkung im Organismus der Thiere ausüben, im Stande sind, den Anfang einer sklerosirenden Entzündung in der Leber zu etabliren, welche ihre weitere Ausbildung nicht erreicht und zurücktritt, wenn die Einführung von Bakterien in den Thierorganismus aufhört — dies wird noch von der klinischen Beobachtung bestätigt, in der That kann die anfangende Lebercirrhose unter strenger Ausschliessung von schädlichen Genussmitteln nicht mehr weiter vorwärts schreiten und heilen [Monneret[1]), Leudet, E. Villemin[2]), Semmola, de Renzi, Petrone, Cardarelli, Maragliano, Queirolo, Senise, Ria[3]), de Giovanni (l. c.), Siredey[4]), Millard[5]), Rendu[6]), Raymond[7]), Croisier[8])].

[1]) Arch gén. de méd. 1852.

[2]) De la curabilité des accidents peritoneo-hepatique d'origine alcoolique. Ascite curable, cirrhose curable. Paris 1890.

[3]) Atti del 2o Congresso di Medicina interna tenuto in Roma nel 1889.

[4]) Étude sur la cirrhose infantile. Revue des maladies de l'enfance. 1887.

[5]) Soc. méd. des hôpitaux de Paris. Sitzung vom 8. Januar 1892 und Ziegler's Centralbl. Bd. IV.

[6]) Ebenda.

[7]) Ebenda.

[8]) Ebenda.

Ausserdem ist es weltbekannt, dass die klinischen Erscheinungen der Leber bei acuten Infectionskrankheiten in vielen Fällen zurücktreten, während die Leber in anderen Fällen und bei derselben Infection mehr oder weniger später cirrhotisch wird. Wie ist also die Entstehung der Lebercirrhose in den letzten Fällen zu erklären, wenn die Verwandten der betreffenden Kranken in aufsteigender Linie an der interstitiellen Hepatitis nicht gelitten haben?

Ich erkläre mich darüber folgendermaassen: wenn die Reizung, welche die Mikroorganismen und die von ihnen hervorgebrachten toxischen Produkte in der Leber ausüben, aufhört wirksam zu sein, indem die Bakterien, bezw. ihre Toxine, aus dem Organismus eliminirt worden sind, dann können sich die Leberveränderungen nicht weiter ausbilden; aber falls auf die von den Mikrobien in der Leber ausgeübte schädliche Wirkung ein anderer fortdauernder Reiz, der Alkohol oder ähnliche Getränke, folgt, dann kann die Einwirkung dieser Substanz, die unter normalen Leberbedingungen unschädlich bleibt, die weitere Ausbildung der Krankheit bedingen. Es ist also begründet, dass die Leber bei den acut verlaufenden Infectionskrankheiten Veränderungen erleidet, welche heilen können, und es ist auch vermuthlich, dass die Leberveränderungen nicht zurücktreten, wenn ein Mensch, der eine acute Infectionskrankheit überstanden hat, sich das Trinken angewöhnt und diese schädliche Gewohnheit nicht ablegt. Der irritirende Einfluss dieses Genussmittels kann die in der Leber beginnenden productiven Alterationen weiter begünstigen, und es ist natürlich, dass pathologische Störungen, die örtliche Veränderungen hinterlassen, verminderte Widerstandsfähigkeit gegen eine Schädlichkeit, den Alkohol, hervorrufen. Der Alkoholmissbrauch darf also stattfinden, ohne dass er nachweisbare Veränderungen in der normalen Leber hervorruft, es ist jedoch natürlich vorauszusetzen, dass er bei Eintritt günstiger Bedingungen, nehmlich nach überstandenen acuten Infectionskrankheiten zu einer stärkeren entzündlichen Erkrankung in der lädirten Leber führen kann. Die meisten interstitiellen Hepatitiden sollen sodann in oder nach Verlauf verschiedener acuter Infectionskrankheiten auftreten, es handelt sich also um secundäre Alkohol- und ähnliche Getränkewirkung, für welche die acute Infectionskrankheit den Anfang der Entzündung vorbereitet hat.

Der Alkohol kann also als Nebenursache in der Entstehung der interstitiellen Hepatitiden, welche sich nach Verlauf acuter Infectionskrankheiten entwickeln, wirken.

Ich werde später weitere Versuche mittheilen, welche die nebensächliche Bedeutung des Alkohols in der Entstehung der interstitiellen Hepatitis noch mehr beweisen werden.

XX.

Experimentelle Studien über den Pneumothorax.

(Aus dem Pneumatischen Institute des Krankenhauses der jüdischen Gemeinde in Berlin. Sanitätsrath Dr. Lazarus.)

Von Dr. E. Aron,
Assistenten.

(Hierzu Taf. XI.)

Es ist eine genügend bekannte und auch experimentell vielfach ventilirte Thatsache, dass die Athmung als solche einen bedeutenden Einfluss auf den Blutkreislauf ausübt. Wenn hierbei auch verschiedene und recht complicirte Dinge in Frage kommen, so ist doch ein und vielleicht nicht gerade ganz unwesentlicher Factor die intrapleuralen Druckschwankungen, welche durch die Respiration bedingt werden. Aendert sich nun, oder ändern wir künstlich den intrapleuralen Druck unter gewissen Verhältnissen, so werden wir erwarten müssen, dass dadurch auch eine Einwirkung auf den Blutkreislauf ausgeübt wird. In hohem Grade wird dies der Fall sein müssen, wenn diese Druckveränderung plötzlich und unvermittelt sich einstellt, wie dies beim Pneumothorax in vollster Weise zutrifft; weniger augenfällig wird es sich gestalten, wenn die Drucksteigerung langsamer und allmählicher von Statten geht, wie z. B. beim Entstehen einer Pleuritis.

Ich habe es in Folgendem versucht, dieser Frage auf experimentellem Wege näher zu treten. Die Versuchsanordnung

war im Ganzen und Grossen eine recht einfache und vorgeschriebene. Ich werde auf dieselbe später noch eingehend zurückkommen müssen.

Bei meinen Untersuchungen musste ich selbstredend von den bahnbrechenden Arbeiten Weil's[1]) ausgehen. In dem experimentellen Theile daselbst hat sich Weil die Aufgabe gestellt, an Kaninchen und Hunden die verschiedenen Formen des Pneumothorax, die er in logischer Weise unterscheidet, zu erzeugen und die Menge und den Druck der Gase in der betreffenden Pleurahöhle bei Erzeugung eines Pneumothorax zu messen. Desgleichen hat er sehr schätzenswerthe Erhebungen darüber angestellt, wie sich bei den verschiedenen Formen des Pneumothorax einerseits die Athemfrequenz und andererseits die Grösse der respiratorischen Excursionen der Brustwand und des Zwerchfells verändern. So wichtig und grundlegend auch diese Untersuchungen Weil's sein mögen, so lassen sie doch noch einige Fragen unbeantwortet, welche sich direct an das Studium der rein mechanischen Wirkung und Verhältnisse beim Pneumothorax anschliessen. Meine eigenen experimentellen Untersuchungen dürften vielleicht dazu beitragen, die wichtigen Experimente Weil's in einigem Wenigen zu ergänzen und einige Lücken in dem Studium der Mechanik des Pneumothorax auszufüllen. Weil hat, wie bereits erwähnt wurde, Aenderungen der Athemfrequenz und der Grösse der respiratorischen Excursionen der Brustwand und des Zwerchfells, welchen diese bei den verschiedenen Formen des Pneumothorax unterliegen, graphisch zur Darstellung gebracht. Wenn ich natürlich die Wichtigkeit dieser Untersuchungen in keiner Weise auch nur im mindesten beanstanden will, so schien es mir doch, als wenn hier noch einige Fragen offen geblieben sind, welche zur Beantwortung ausstehen. Es war nehmlich experimentell mittelst der graphischen Methode festzustellen, wie die Druckänderung in der Pleurahöhle im Moment des Entstehens eines Pneumothorax abläuft, und wie eine Form des Pneumothorax in die andere übergeht. Dass sich der intrapleurale Druck hierbei ändert, war a priori anzunehmen und ist durch Weil uns zahlen-

[1]) Zur Lehre vom Pneumothorax, insbesondere vom Pneumothorax bei Lungenschwindsucht. Leipzig 1882.

mässig bekannt geworden, nicht aber wie dieser Uebergang statt hat. Wenn uns eine Curvenzeichnung von dem intrapleuralen Drucke vor und im Moment der Anlegung eines Pneumothorax hiervon Kenntniss giebt, so unterrichtet uns eben diese Curve gleichzeitig auch, ob die Excursionen der betreffenden Lunge nach Etablirung des Pneumothorax sich verändert haben, und auch ob die Athmung hinsichtlich ihrer Frequenz eine Beeinflussung erfahren hat.

Des ferneren habe ich mir die Aufgabe gestellt, in Folgendem die Resultate wiederzugeben, welche ich bei Anlegung eines Pneumothorax beim Kaninchen auf experimentellem Wege hinsichtlich der Druckänderungen der gesunden Pleurahöhle erhalten habe. Es ist von vornherein klar und einleuchtend, dass, wenn ein einseitiger Pneumothorax entsteht, d. h. wenn der intrapleurale Druck einseitig sich steigert, das Mediastinum, Herz und Zwerchfell nach der entgegengesetzten Seite verdrängt werden müssen. Dass bei dieser Verdrängung des Mediastinums nach der anderen Seite der intrapleurale Druck auch der gesunden Seite gleichfalls tangirt werden muss, ist wohl zu erwarten. Es dürfte sich jedoch wohl der Mühe verlohnen, diese Druckänderungen genauer zu verfolgen, da es gewiss sowohl für die Athemmechanik als auch für die Mechanik der Blutcirculation nicht gleichgültig sein kann, wenn sich beim Entstehen eines Pneumothorax nicht nur die mechanischen Verhältnisse der Lungenathmung der erkrankten Seite verändern, sondern auch die der anderen Seite gleichzeitig beeinträchtigt werden. Um diesen Dingen näher zu treten, war es erforderlich, jede Pleurahöhle mit einem Manometer in Verbindung zu bringen, welche die intrapleuralen Druckwerthe senkrecht über einander auf einem rotirenden Papierstreifen verzeichnen. Aus mir praktisch erscheinenden Gründen wählte ich für die Druckbestimmungen in den Pleuren Glycerinmanometer. Wurde nun der Druck in der einen Pleurahöhle geändert, so musste die Curve der anderen Seite in exactester Weise zum Ausdruck bringen, wie sich der Druck in der anderen Pleurahöhle dabei verhielt.

Des ferneren wollte ich meine Aufmerksamkeit noch darauf lenken, wie sich die Blutcirculation oder vielmehr der Blut-

druck unter diesen aussergewöhnlichen Verhältnissen etwa gestaltet, da ja, wie wir gesehen haben und wissen, der Blutdruck und die Athemmechanik in einem innigen Wechselverhältniss mit einander stehen, so dass, wenn diese geändert wird, jener gleichfalls auf das Deutlichste tangirt wird.

Um dies zu ermöglichen, brachte ich bei unseren Versuchen ein grosses Gefäss des Kaninchens, meist die Carotis, mit einem Quecksilbermanometer in Verbindung und bestimmte so den Blutdruck bei dem betreffenden Thiere. Indem ich dann zu diesem Manometer gleichfalls Schwimmer und Zeichenfeder hinzufügte, war ich nun auch in der Lage, Aenderungen des Blutdruckes graphisch zu fixiren und zu verfolgen. Wurde nun ein Pneumothorax angelegt, so war es selbstredend ein leichtes, aus der Curve des Blutdruckes nachträglich abzulesen und zu erkennen, ob sich dadurch bei diesem etwas verändert hatte.

Was die Versuchsanordnung betrifft, wie sie Weil angewendet hat, so habe ich dieselbe als nicht vollkommen praktisch befunden und dieselbe daher in einigen Punkten nach verschiedenen Versuchen modificirt. Zunächst habe ich von dem von Weil zur Erzeugung des Ventil-Pneumothorax verwendeten Voit'schen Quecksilberventil Abstand genommen. Ich versuchte dafür mit einem Darmventil zu arbeiten, habe jedoch auch darauf für diese Zwecke verzichten müssen. Ich ging dann zu einer calibrirten, exact arbeitenden, einfachen Spritze über, mit welcher es am einfachsten möglich war, Luft in die Pleurahöhle des Thieres einzuspritzen. Des ferneren fand ich, dass es nicht genügte, einfache Glascanülen in die Brustwand einzustossen und diese nicht weiter zu befestigen. Wurden diese Canülen nicht weiter fixirt, so gelang es dem gefesselten Thiere stets leicht, sobald etwas grössere Mengen Luft in die Pleurahöhle injicirt waren, und das Thier bei etwas höheren Graden von Dyspnoe trotz der Fesselung brüske Körperbewegungen ausführte, oder gar Krämpfe auftraten, die Canülen aus der Brusthöhle heraus zu schleudern, ein Umstand, welcher natürlich unsere Beobachtung und die graphische Zeichnung stören musste. Ich befestigte daher die einmal in die Pleurahöhle eingeführte Canüle in der Brustwand des Thieres derart, dass sie den

Thoraxbewegungen in freiester Weise folgen konnte, ohne im mindesten die Athmung zu behindern. Zu diesem Zwecke steckte ich die betreffende Canüle durch ein Stückchen Gummischlauch senkrecht zu seiner Längsaxe. Dann wurde die Canüle in die Brustwand in einem Intercostalraum eingestossen, nachdem noch ein dünnes Gummiplättchen zur Dichtung zwischen Brustwand und Canüle über die Canüle distalwärts von dem Gummischlauch gezogen war. Nun wurde ein Faden durch die Brusthaut des Thieres gelegt in unmittelbarer Nähe der eingestochenen Canüle, um den kleinen Gummischlauch herumgeführt und auf diesem fest geknotet. So stach nun die Canüle fest im Thorax drin und konnte den Excursionen der Brustwand des Thieres in vollkommenster Weise folgen. Selbst bei den heftigsten Krämpfen des Kaninchens wurde die Canüle nunmehr nicht mehr aus der Pleurahöhle herausgeschleudert. Das hierbei verwendete Stückchen Gummischlauch, durch welchen die Canüle hindurchgesteckt wurde, hat den Vorzug, dass derselbe in Folge seiner eigenen Elasticität es ermöglicht, die Canüle in jeder beliebigen Tiefe in der Brusthöhle zu fixiren. Es begegnete uns bei unseren Versuchen im Anfange oft genug, dass, da wir eine lange Reihe von intrapleuralen Curven sich aufschreiben lassen mussten, sich das Fenster der Canüle plötzlich verlegte, und so die Zeichnung unterbrochen wurde, sei es durch die Lunge, sei es durch das Zwerchfell, sei es durch das Herz, bis es gelang, das Lumen der Canüle wieder frei zu machen. Um diese Störungen nach Möglichkeit zu vermeiden, liess ich Anfangs die Canüle einfach abschrägen. Dies verbesserte die Situation wohl etwas, genügte jedoch noch nicht vollkommen. Schliesslich liess ich daher 5 mm von der Canülenspitze entfernt in seiner Circumferenz 8 kleine Fenster an der Canüle anbringen. Wurde nun die eine oder andere Oeffnung verlegt, so blieben noch genügend viele Löcher frei, welche die Communication der Pleurahöhle mit dem Manometer unterhalten konnten. Endlich liess ich mir noch statt der von Weil verwendeten Glascanülen solche aus Messing arbeiten, welche am meisten allen Anforderungen zu entsprechen schienen, welche etwa zu stellen waren.

Bei unseren Versuchen wurde also zunächst ein Queck-

silbermanometer mit einer Carotis des Kaninchens verbunden. Dann wurde je ein Glycerinmanometer mit je einer Pleurahöhle in Verbindung gebracht. Wir hatten diese drei Manometer, welche wir verwendeten, auf einem Stativ befestigen und die Federn der Schwimmer so einrichten lassen, dass die Enden derselben senkrecht über einander standen, damit die zu erhaltenden Curvenzeichnungen gleichfalls senkrecht über einander zu liegen kamen und so es zuliessen, dass wir jeder Zeit constatiren konnten, wie sich in jedem beliebigen Moment gleichzeitig der Blutdruck und der Pleuradruck in jeder Brusthöhle verhielt. Anfangs machte uns dies nicht unbedeutende Schwierigkeiten, nach und nach lernten wir dieselben jedoch überwinden. Der Nullpunkt der drei Manometer musste durch Verschieben der Manometer hinsichtlich ihrer Höhe derart gewählt werden, dass sich die Curven in den Experimenten möglichst nicht kreuzten, was eine gewisse Berechnung erforderte.

Wenn wir die in den Experimenten erzeugten Formen des Pneumothorax bei Kaninchen mit den unter pathologischen Bedingungen beim Menschen vorkommenden Arten des Pneumothorax vergleichen, so werden wir recht wohl in der Lage sein, aus jenen gewisse Schlüsse auf diese mit einiger Vorsicht abstrahiren zu dürfen. Wir unterscheiden bekanntermaassen drei Formen des Pneumothorax, den offenen, den geschlossenen und endlich den Ventil-Pneumothorax. Beim geschlossenen Pneumothorax ist der normale, negative, intrapleurale Druck in Folge Lufteintritts in die Brusthöhle geringer geworden, verschieden hochgradig natürlich, je nach der Menge der übergetretenen Luft. Meist wird wohl der intrapleurale Druck ein positiver sein, da sich diese Form des Pneumothorax in den bei Weitem meisten Fällen im Anschluss an den Ventil-Pneumothorax ausbildet in einer Zeit, in welcher der intrapleurale Druck bereits so gross geworden ist, dass er vermöge desselben das vorher vorhandene und offene Ventil schliesst und so eben aus dem Ventil-Pneumothorax einen geschlossenen Pneumothorax schafft. Wir werden recht wohl in der Lage sein, uns aus unseren Experimenten Gewissheit über die uns interessirenden Druckverhältnisse beim geschlossenen Pneumothorax verschaffen zu können. Da wir in den Versuchen immer nur je

10 ccm Luft in die Pleurahöhle einspritzten, so hatten wir Gelegenheit, gradatim die mechanischen Verhältnisse beim geschlossenen Pneumothorax von Injection von 10 ccm Luft zu 10 ccm Luft auf das Exacteste von Stufe zu Stufe zu verfolgen.

Die zweite Form des Pneumothorax, der offene, ist in den Experimenten mit Leichtigkeit herzustellen, indem wir die in eine Pleurahöhle eingestossene Canüle einfach öffnen, wodurch die Brusthöhle frei mit der äusseren Atmosphäre communicirt. Das sind eben dieselben Bedingungen, unter denen wir auch sonst von einem offenen Pneumothorax zu sprechen gewohnt sind.

Was die dritte Form des Pneumothorax anbetrifft, so werden wir uns über den Effekt desselben aus unseren Versuchen am ehesten ein ungefähres Bild machen können, da wir ja bei unserer Versuchsanordnung in gewissem Sinne gleichfalls ein Ventil benutzen, welches immer neue Luft in die Pleurahöhle einführte, ohne dass solche wieder entweichen konnte. Dieses Ventil wurde nehmlich durch die Spritze selbst dargestellt. Wir spritzten immer nur 10 ccm Luft in die Brusthöhle ein, ohne dass die Möglichkeit vorhanden war, dass etwa bei der Exspiration wieder Luft aus der Pleurahöhle herauskonnte. Das bedeutet aber wohl im Ganzen und Grossen nichts weiter, als dass wir einen richtigen Ventil-Pneumothorax anlegten. Das Ventil befand sich in der Brustwand, während es in natura in der Lunge zu liegen pflegt. Wir haben sogar bei unseren Experimenten diese Ventilmechanik weiter getrieben, als sie wohl je unter pathologischen Verhältnissen vorkommen dürfte. Wir führten mittelst unserer Spritze nach und nach so viel Luft in die Pleurahöhle ein, bis sei es allgemeine Krämpfe des Thieres auftraten, sei es, dass die Athmung so angestrengt und langsam wurde, dass der Tod des Versuchsthieres jeden Augenblick zu befürchten war, sei es, dass der Blutdruck derartige Schwankungen aufwies, dass eine imminente Lebensgefahr für das Versuchsobject vorlag. Oft genug mussten wir uns beeilen, Luft aus der Brusthöhle wieder zu entfernen, um das Thier überhaupt noch am Leben zu erhalten, was nicht einmal in allen Fällen gelang. Das dürften doch wohl Druckverhältnisse sein

so extremer Art, wie sie in der Natur kaum je erreicht werden. Allerdings werden wir nicht vergessen dürfen, dass der Pneumothorax beim Menschen und speciell der Ventil-Pneumothorax meist bei Phthisikern vorkommt und gewöhnlich bei vorgeschrittenen Formen der Lungenschwindsucht. Der durch die Krankheit als solche geschwächte Organismus wird viel weniger in der Lage sein, derartige hochgradige Eingriffe in die Athemmechanik zu überwinden, Eingriffe, welche ein gesunder Organismus vielleicht noch zu überwinden in der Lage war. Zuweilen erholten sich die Kaninchen überraschend schnell von den Folgen des erzeugten Pneumothorax, so dass wir sofort oder doch sehr bald darauf eine zweite Versuchsreihe folgen lassen konnten. In anderen Fällen hinwieder vermochten wir nicht, das Thier längere Zeit noch am Leben zu erhalten. Die Athmung kam nicht wieder recht zu Stande, auch der gesunkene Blutdruck hob sich nicht wieder in genügender Weise. So ging wohl manches Thier eine oder seltener mehrere Stunden nach Beendigung der Versuche unter allgemeinen Krämpfen nachträglich noch zu Grunde. Hatte es die ersten Stunden überlebt, so blieb es im Allgemeinen auch am Leben. Während wir also bei den Versuchen nach und nach von 10 ccm zu 10 ccm den Druck in der Pleurahöhle änderten, kommen im Allgemeinen in der Natur so allmähliche Druckveränderungen beim Pneumothorax nicht zu Stande. Andererseits dürfte es ein Vorzug der Methode sein, dass wir in einem Experimente alle drei Formen des Pneumothorax studiren konnten. Sie alle drei sind hinsichtlich der Athemmechanik nur graduelle Unterschiede des geänderten Pleuradruckes.

Wir führten im Ganzen ungefähr 30 Thierversuche aus. Von diesen Experimenten dürften nur 9 Versuche den Ansprüchen genügen, welche an ein gelungenes Experiment zu stellen sind. Sowohl der Blutdruck, als auch der Druck in beiden Pleurahöhlen musste während des ganzen Versuches, welcher oft eine Viertel, eine halbe Stunde und länger dauerte, auf den Curven gut verzeichnet werden, was bei dieser nicht ganz uncomplicirten Versuchseinrichtung mit drei Manometern und drei über einander schreibenden Zeichenfedern nicht eben häufig in befriedigender Weise gelang. Immerhin dürften die 9 ge-

lungenen Versuche ausreichen, um im Allgemeinen die Fragen zu beantworten, welche wir uns gestellt haben.

Wenn wir einen Pneumothorax anlegen, so müssen wir voraussetzen, dass sich unter diesem Einflusse die Athemmechanik ändern muss, indem die Lungen der Seite, auf welcher der Pneumothorax etablirt wird, überhaupt nicht mehr oder doch weniger intensiv an der Respiration participiren kann als zuvor. Nun liegen drei Möglichkeiten vor, wie die Athmung auf diesen Eingriff reagiren kann. Entweder wird dadurch eine Compensation eintreten können, dass die Athmung frequenter wird, was das häufigste, wenigstens bei Kaninchen, zu sein scheint (vergl. Tab. I, III, IV, V und VII), oder dass die Athmung tiefer wird (vergl. Tab. II, VIII und IX), oder schliesslich dass die Respiration sowohl an Tiefe, als auch an Frequenz zunimmt, um das Sauerstoffbedürfniss des Organismus zu befriedigen. In der That werden wir in unseren Experimenten sehen, dass alle drei Möglichkeiten auch wirklich vorkommen. Von diesen Erwägungen ausgehend werden wir von vornherein annehmen, dass wir bei unseren Versuchen und wohl auch in vivo, wenn unter pathologischen Bedingungen ein Pneumothorax entsteht, nicht immer die gleiche Aenderung der Athmung constatiren werden. Hier hat wohl die körperliche Anlage ein gewichtiges Wort mitzusprechen. Das eine Mal wird es genügen, um das Sauerstoffbedürfniss zu decken, wenn schneller geathmet wird, ein anderes Mal, wenn tiefer respirirt wird, zuweilen erst, wenn sowohl schneller, als auch tiefer geathmet wird. In unseren Tabellen finden sich in vollem Umfange Paradigmata, welche alle diese Möglichkeiten illustriren. Es wird demnach bei allen derartigen Versuchen stets erforderlich sein, sowohl die Tiefe der Athmung, als auch die Frequenz derselben im Auge zu behalten. Es dürfte beinahe überflüssig erscheinen, noch besonders hervor zu heben, dass der Lunge der gesunden Seite die Hauptarbeit zufallen muss, um diese Compensation zu erzielen, da ja die Lungen der kranken Seite mehr oder weniger vollständig von der Athmung ausgeschlossen werden.

Die Ergebnisse, welche wir bei unseren Versuchen erhalten haben, sind in den 9 beigegebenen Tabellen niedergelegt. Die

Zahlen, welche dort verzeichnet sind, sind Mittelzahlen, berechnet aus je 14 Einzelmessungen. Während der Blutdruck direct mit einem Quecksilbermanometer beobachtet wurde, wurde der intrapleurale Druck an Glycerinmanometern studirt. Ich habe die Werthe des intrapleuralen Druckes gleichfalls in mm Quecksilberdruck umgerechnet und nur diese Zahlen in den Tabellen angeführt, so dass also unsere Zahlen mm Quecksilberdruck bedeuten. Sonst dürften die Tabellen wohl ohne weitere Erläuterung verständlich sein. Nur darf ich vielleicht noch bemerken, dass wir bei allen Versuchen in die rechte Pleura Luft injicirten, also einen rechtsseitigen Pneumothorax anlegten, was ja allerdings aus den Tabellen gleichfalls ersichtlich ist. Als Zeiteinheit für die Respirationsfrequenz wurde die Zeit gewählt, welche erforderlich war, um 10 cm von unserer Kymographiontrommel an der Zeichenfeder vorüber zu führen, gleich 25 Secunden.

Die erste Abtheilung unserer Tabellen beschäftigt sich mit dem intrapleuralen Drucke der linken Pleurahöhle, also mit der gesunden Seite. Bei unserem ersten als gelungen zu betrachtenden Versuche (vergl. Tab. I) herrschte bei Beginn des Experimentes in der linken Pleurahöhle des Kaninchens auf der Höhe der Inspiration ein Druck von —2,73 mm Hg, auf der Höhe der Exspiration ein solcher von —1,19 mm Hg im Mittel. Wurden nun 10 ccm Luft in die rechte Brusthöhle eingespritzt, so stiegen die Werthe des intrapleuralen Druckes links auf —2,91 und —1,40 mm Hg. Die Athemgrösse, welche vorher 1,54 mm Hg betragen hatte, ging auf 1,51 herunter. Die Respirationsfrequenz stieg von 35½ auf 37½ in der Zeiteinheit. Das bedeutet mit anderen Worten: bei Etablirung eines geschlossenen, rechtsseitigen Pneumothorax mit geringem Drucke oder auch im Beginne des Entstehens eines Ventil-Pneumothorax wird die Athmung frequenter und oberflächlicher. Die Excursionen der gesunden Lunge werden kleiner, während der intrapleurale Druck sowohl in- als auch exspiratorisch wächst. Dies ist damit gleichbedeutend, dass die Lunge dieser Seite sich stärker entfaltet, wobei gleichzeitig das Zwerchfell tiefer treten muss. Wenn wir später zur Betrachtung der Druckverhältnisse der rechten Pleurahöhle kommen werden, werden wir die interessante Beobachtung zahlenmässig machen können, dass auf

dieser Seite das gerade Gegentheil statt hat, dass hier der intrapleurale Druck geringer wird, dass also die Lunge dieser Seite weniger stark entfaltet ist, als zuvor. Im weiteren Verlaufe unseres Experimentes werden wir constatiren, dass es zunächst noch, wenn abermals neue Luft in die rechte Pleurahöhle injicirt wird, der gesunden Seite gelingt, durch tiefere Excursionen den Folgen des Eingriffs in die bestehende Athemmechanik entgegen zu arbeiten. Das gelingt jedoch nur bis zu einer gewissen Zeit. Dann werden wir beobachten, dass der Effekt der respiratorischen Excursionen dieser Seite nach und nach kleiner wird, so dass das Thier durch schnellere Athmung das einzubringen versucht, was es an Excursionstiefe der Brustwand verloren hat.

Gingen wir mit der Lufteinspritzung abermals weiter, wir injicirten immer nur je 10 ccm, so sehen wir, dass die Werthe des intrapleuralen Druckes für die linke Seite für die Inspiration nach und nach immer weiter abnehmen, während die Exspiration nach einem vorübergehenden Sinken sich wieder hebt und zunimmt. Das bedeutet, dass die gesunde Lunge, nachdem etwas mehr Luft in die rechte Pleurahöhle eingeführt ist, sich bei der Inspiration nicht mehr so stark entfalten kann, als bei Beginn des Versuches, während die Exspiration gleichfalls weniger ergiebig wird, jedoch mit einigen Schwankungen. Die Athmung der gesunden Seite wird also oberflächlicher, nachdem sie sich vorübergehend vertieft hatte. Hand in Hand damit geht eine bedeutende Zunahme der Respirationsfrequenz von 35½ bis auf 54½ in der Zeiteinheit einher.

Nachdem bereits 60 ccm Luft eingespritzt waren, sehen wir, dass die Athmung wieder langsamer wird. Es ist das ein höchst beachtenswerthes Zeichen, welches nicht unberücksichtigt bleiben darf. Es zeigt dies an, dass die Reservekräfte der Athemmuskeln des Thieres erschöpft sind, welche bisher im Allgemeinen ausreichten, um das Sauerstoffbedürfniss des Organismus zu decken, und dass nur noch wenige Secunden zu allgemeinen Krämpfen und zum Tode fehlen, wenn nicht anders die Athemmechanik geändert wird. Nachdem wir also bei diesem Versuchsthiere im Ganzen 80 ccm Luft in die rechte Pleurahöhle eingespritzt hatten und damit die Grenze des Erlaubten für dieses Kaninchen er-

reicht hatten, öffneten wir die Canüle, welche in die rechte Brusthöhle eingeführt war. Es entwich natürlich sofort Luft aus der Pleurahöhle, und nun stellten sich die Druckverhältnisse ein, wie sie beim offenen Pneumothorax obwalten. In der Brusthöhle der gesunden Seite sank der negative, intrapleurale Druck sofort für die Inspiration von —2,59 auf —1,84 mm Hg, für die Exspiration von —1,46 auf —0,59 mm Hg. Vergleicht man diese Werthe mit denen, von welchen wir bei Beginn unseres Versuches vor Anlegung des Pneumothorax ausgegangen waren, so finden wir, dass der negative intrapleurale Druck der gesunden Seite beim offenen Pneumothorax um ein sehr Bedeutendes gesunken ist. Auch die Tiefe der Athmung ist viel geringer geworden, als vor Anlegung des offenen Pneumothorax, nehmlich 1,25 mm Hg gegen 1,54. Die Frequenz der Athmung dagegen ist beträchtlich gewachsen, von 35½ auf 46 in der Zeiteinheit.

Wurde nun die Canüle, welche sich in der rechten Pleurahöhle befand, mittelst eines Quetschhahnes wieder geschlossen, so wurde aus dem offenen ein geschlossener Pneumothorax. Betrachten wir bei diesem die Druckverhältnisse der gesunden Brusthöhle, so werden wir constatiren, dass der intrapleurale Druck nur um ein Weniges wächst, sowohl in- wie exspiratorisch im Vergleich zu denen beim offenen Pneumothorax. Auch die Athmungstiefe hat um ein Unbedeutendes zugenommen. Hand in Hand damit geht ein geringes Sinken der Respirationsfrequenz.

Wenn wir vielleicht noch erwähnen dürfen, so wurde bei diesem Versuche im Allgemeinen (ganz exact liess sich dies natürlich nicht durchführen) von 35 Secunden zu 35 Secunden immer von Neuem je 10 ccm Luft in die rechte Pleurahöhle eingespritzt. In der Natur ändert sich bei jedem Athemzuge beim Ventilpneumothorax der intrapleurale Druck, so lange das Ventil functionirt, aber kaum wohl bei jedem Athemzuge um ein so Beträchtliches, wie in unserem Experimente von Injection zu Injection. Bei anderen Versuchen war die Zeit, in welcher immer wieder neue Mengen Luft in die Pleurahöhle eingespritzt wurden, bald etwas kürzer, bald auch etwas länger; ein besonderes Gewicht lege ich darauf nicht.

Nachdem wir nunmehr die intrapleuralen Druckverhältnisse der gesunden Seite in unserem ersten Versuche analysirt haben,

dürfte es nicht überflüssig sein, zu denen der rechten Seite überzugehen, zu der Seite, in welche wir die Luft einspritzten. Es wird a priori einleuchtend sein, wie sich hier die Verhältnisse gestalten müssen. Wir sehen in unserer Tabelle ein constantes und allmähliches Abnehmen des negativen intrapleuralen Druckes sowohl für die Höhe der Inspiration, als auch für die der Exspiration. Je mehr Luft in die betreffende Seite eindringt, um so mehr wird die Lunge dieser Seite comprimirt, um so geringer der intrapleurale Druck, um so geringer die Möglichkeit, sich an der Athmung effektvoll zu betheiligen. Natürlich geht damit ein Oberflächlicherwerden der Athmung nach einer vorübergehenden Vertiefung derselben einher. Dem wird durch ein Steigen der Respirationsfrequenz entgegengearbeitet oder auch in anderen Fällen dadurch, dass die Athemtiefe der anderen Seite bedeutend wächst und die Function der kranken Seite mit übernimmt. Dieses gelingt selbstredend nur bis zu einem gewissen Grade. Sind die zur Verfügung stehenden, latenten Reservekräfte erschöpft, so sinkt wiederum die Zahl der Respirationen recht schnell, und dies ist ein untrügliches Zeichen dafür, dass wir nahe an der Grenze angelangt sind, welche nicht überschritten werden darf, ohne dass der Tod des Kaninchens unter allgemeinen Krämpfen rapide eintritt. Ein anderes Zeichen, welches fast noch sicherer ist und anzeigt, dass die äusserste Grenze des Experimentes erreicht ist, wenn nicht das Leben des Thieres geopfert werden soll, möchte ich gleich hier erwähnen, obwohl es eigentlich erst bei Besprechung des Blutdruckes zu erörtern wäre. Es besteht darin, dass der Blutdruck bedeutend absinkt oder bei der Athmung grosse Schwankungen aufweist. Meist gelang es uns, noch in dieser Zeit das Leben des Thieres zu erhalten, wenn wir die Canüle der rechten Pleurahöhle öffneten und einen offenen Pneumothorax herstellten. Der intrapleurale Druck betrug selbstredend nunmehr in der rechten Brusthöhle um Null. Zuweilen werden wir noch eine niedrige Curve der rechten Pleurahöhle erhalten, wenn die Communicationsöffnung der freien Atmosphäre mit der rechten Brusthöhle relativ eng war. Die Lunge dieser Seite athmet also überhaupt nicht mehr mit, das Manometer giebt keine Ausschläge an oder doch nur mehr oder weniger minimal. Das Thier athmet daher nur noch mit der anderen Seite.

Wurde nun die Canüle wiederum geschlossen, so sehen wir in exactester Weise, wie sofort wieder die rechte Lunge sich an der Athmung betheiligt. Aus dem offenen Pneumothorax war ein geschlossener entstanden. Auf der Höhe der Inspiration stellte sich unmittelbar in Folge der Wiederentfaltung der rechten Lunge ein negativer Druck ein, wenn derselbe natürlich noch nicht von vornherein auch nur annähernd sich den normalen Werthen näherte. Der exspiratorische intrapleurale Druck war noch ein positiver. Würde man nun das Thier entfesseln, nachdem man die Canülen in vorsichtiger Weise entfernt hat, so würde man nach nicht gar langer Zeit in der Lage sein, normale Druckverhältnisse in beiden Pleuren wieder zu constatiren. Die Luft, welche in der rechten Brusthöhle verblieben war, wird sich spontan in kurzer Zeit resorbiren. Andererseits ist es auch ein leichtes, bevor wir die Canüle aus der rechten Pleurahöhle entfernten, durch vorsichtiges Luftaussagen mit der Spritze normale Druckverhältnisse wieder herzustellen (vergl. Tab. VIII). Es gelang uns dies bei unseren Experimenten oft genug. Die Hauptsache dabei besteht darin, recht vorsichtig zu Werke zu gehen, wenn die Canüle aus der linken Seite entfernt wird. Tritt hierbei nehmlich Luft in die Brusthöhle ein, so ist das Thier wohl ausnahmslos unrettbar verloren. Nach Entfernen der Canülen war es meist geboten, die Oeffnungen in der Brustwand durch Vernähen der Haut zu verschliessen, um ein nachträgliches Aspiriren von Luft zu verhüten.

Was nun den Blutdruck betrifft, so sehen wir, dass derselbe bei Etablirung des Pneumothorax mit Zunahme der in die Brusthöhle injicirten Luft steigt und zwar um ein recht Beträchtliches von 9,38 auf 12,63 cm Hg. Beim offenen Pneumothorax sinkt derselbe auf 11,79 und bleibt beim geschlossenen Pneumothorax fast ganz unverändert.

Während vor und im Beginne des Versuches die Blutdruckcurve nur minimale Schwankungen aufweist, welche auf die Herzcontractionen zu beziehen sind, und ausserdem etwas grössere, periodisch wiederkehrende Aenderungen der Blutdruckcurve überhaupt, welche durch die Einwirkung der Respiration auf diesen bedingt werden, sehen wir in einem späteren Stadium des Experimentes zunächst eine Aenderung in der Athemschwankung

des Blutdruckes. Diese Wellen werden tiefer und langsamer. Sehr bald nach dieser Zeit treten noch stärkere Schwankungen des Blutdruckes als solchen ein, dies ist der Moment, in dem die kleinen Zacken der Blutdruckcurve verschwinden und durch grössere Einschnitte und gröbere Zähne ersetzt werden. Schon dies ist ein für das Leben des Thieres bedenkliches Stadium. Wir sehen bei unserem ersten Versuche, dass diese Aenderung des Blutdruckes noch anhält, als wir die rechte Pleurahöhle öffneten und so einen offenen Pneumothorax herstellten, selbst auch nöch, als wir diesen wieder schlossen. In anderen Fällen verhält sich dies anders. Da erholt sich der Blutdruck sehr schnell wieder, sobald wir den positiven Druck in der rechten Pleurahöhle auf Atmosphärendruck beim offenen Pneumothorax gebracht oder aber durch Aussaugen von Luft wieder negativ gemacht haben. Das hängt natürlich vor allen Dingen von der grösseren oder geringeren Intactheit des Herzens ab. Das eine Thier überwindet einen derartigen Eingriff schneller, als ein anderes Thier, dessen Herz vielleicht nicht mehr ganz so intact ist. Dass es nicht einmal in allen Fällen gelingt, die Herzthätigkeit, nachdem einmal derartige Schwankungen des Blutdruckes sich gezeigt haben, zur Norm zurückzuführen, dass nach diesem Stadium zuweilen recht schnell der Tod des Versuchsthieres trotz Wiederherstellens eines negativen, intrapleuralen Druckes in der rechten Pleurahöhle und trotz künstlicher Athmung eintritt, ist bereits oben erwähnt worden.

Jedenfalls ergiebt sich aus unseren Versuchen zur Evidenz, dass es unmöglich ist, den intrapleuralen Druck auch nur einseitig in irgend einer Weise zu ändern, ohne dass der Blutdruck und der intrapleurale Druck der anderen Seite dadurch gleichfalls berührt werden. Es besteht hier zwischen diesen drei Factoren ein inniges Abhängigkeitsverhältniss.

Nachdem wir das Ergebniss des ersten geglückten Versuches in ausführlicher Form durchgesprochen haben, dürfte es aus den beigefügten Tabellen ein leichtes sein, die Resultate der übrigen Experimente zu verstehen. Wenn wir hierbei auch sehen werden, dass jeder Versuch seine besondere Eigenthümlichkeit bietet, so werden wir dies wohl der Anlage des betreffenden Versuchsthieres zu Gute schreiben müssen. Es wird natürlich nicht ganz gleichgültig sein, ob wir es mit einem älteren oder jüngeren,

kräftigeren oder schwächeren Thiere zu thun hatten, der Organismus des eines wird anders auf die Anlegung eines Pneumothorax reagiren müssen, als der eines anderen. Bei dem einen wird das Gleichgewicht der Athmung schneller gestört und die latenten Reservekräfte früher erschöpft sein müssen, als bei dem anderen. Das gilt so gut für den Organismus des Thierkörpers, wie es für den des Menschen zutrifft. Ich darf wohl bitten, sich in der That mit den übrigen, acht, beigegebenen Tabellen etwas eingehender beschäftigen zu wollen, da es unmöglich ist, dass ich dieselben selbst der Reihe nach durchgehe. Es würde dies einerseits zu ermüdend wirken und andererseits zu vielen Wiederholungen führen.

In allerneuester Zeit hat Sackur[1]) die experimentellen Studien des Pneumothorax wieder aufgenommen. Derselbe beschäftigt sich in seinen Versuchen nur mit dem offenen Pneumothorax. Wenn es vielleicht auch richtig sein mag, dass die Beobachtung des offenen Pneumothorax am übersichtlichsten und einfachsten sein mag, so dürften die Studien der beiden anderen Formen des Pneumothorax, des geschlossenen und des Ventil-Pneumothorax, doch viel wichtiger sein, da sie es gerade sind, welche beim Menschen meist vorkommen und unsere Aufmerksamkeit erheischen. Nur aber den offenen Pneumothorax zu studiren, weil dies am übersichtlichsten ist, dürfte ein nicht gerade zu vertheidigender Standpunkt sein und Schlüsse aus den Ergebnissen, welche hierbei abstrahirt werden, auch auf die anderen Formen des Pneumothorax zu ziehen, dürfte völlig unzulässig sein. Auch die Behauptung Sackur's, dass die Athmung der Lunge beim offenen Pneumothorax nur dann controlirt werden könne, wenn die Communicationsöffnung der Pleurahöhle mit der äusseren Luft weit sei, diese Lunge also gar nicht mehr mitathme, ist nicht richtig. Bei der von uns gewählten Versuchsanordnung wenigstens ist es ein leichtes, jeder Zeit zu constatiren, in wie weit jede Lunge noch mit zu athmen vermag, gleichgültig, ob der Pleuraraum weit oder eng, wie beim offenen Pneumothorax, oder gar nicht mehr wie, beim geschlossenen Pneumothorax, oder mittelst eines Ventils, wie beim Ventilpneumothorax, mit der atmosphärischen Luft communicirt.

[1]) Zur Lehre vom Pneumothorax. Zeitschr. für klin. Med. 1896. Bd. 30. 1.

Sackur fand bei seinen Untersuchungen, dass sich die Athmung der gesunden Lunge so sehr verstärkt, dass dieselbe eben so viel Luft athmet, wie vorher beide Lungen zusammen. Unsere eigenen Versuche scheinen im Allgemeinen bis zu einem gewissen Grade diese Anschauung zu stützen. Auch für sonstige Auseinandersetzungen dieser Arbeit finden wir in unseren Curven und Tabellen recht prägnante Illustrationen. Nur dem möchte ich widersprechen, was Sackur behauptet, dass der arterielle Blutdruck sich nicht beim Entstehen eines einseitigen Pneumothorax ändert. Das wäre auch im höchsten Maasse verwunderlich. Unsere Experimente beweisen das Gegentheil in vielen Fällen, cf. die 9 Tabellen. Dass nach Entstehen eines Pneumothorax der abnehmende Sauerstoffgehalt des Blutes und nicht Nerveneinflüsse die Ursache für die Compensation der Athmung ist, dürfte nicht gerade so wunderbar sein und kaum erst des Beweises bedurft haben, besonders da der Nervenapparat in keiner Weise tangirt wird. Wissen wir doch auch sonst zur Genüge, in wie hohem Grade die Athmung von dem Sauerstoffgehalte des Blutes abhängig ist, und dass dieser der hauptsächlichste Regulator der Athmung überhaupt ist, eine bekannte physiologische Thatsache, welche heutzutage nicht erst noch zu beweisen war.

Zum Schluss gestatte ich mir, Herrn Sanitätsrath Dr. Lazarus für das Interesse, welches derselbe auch für diese Arbeit bewiesen hat, meinen aufrichtigsten Dank auszusprechen.

Tabelle I.

26. November 1894	Linke Pleurahöhle		Tiefe der Athm.	Rechte Pleurahöhle		Tiefe der Athm.	Blutdruck	Zahl der Resp.
	Insp.	Exsp.		Insp.	Exsp.		cm Hg	
Vor der Injection	−2,73	−1,19	1,54	−3,52	−2,31	1,21	+9,38	35½
1. 10 ccm	−2,91	−1,40	1,51	−2,75	−1,15	1,60	10,66	37½
2. 10 -	−2,66	−1,01	1,65	−2,30	−0,80	1,50	10,74	38
3. 10 -	−2,53	−1,23	1,30	−1,06	−0,37	0,69	10,81	41½
4. 10 -	−2,36	−1,36	1,00	−1,07	−0,08	0,99	10,87	45½
5. 10 -	−2,45	−1,49	0,96	−0,73	+0,22	0,95	10,76	53
6. 10 -	2,39	−1,40	0,99	+0,02	+0,69	0,67	10,63	54½
7. 10 -	−2,58	−1,63	0,95	+0,45	+1,12	0,67	12,34	52
8. 10 -	−2,59	−1,46	1,13	+1,88	+2,39	0,51	12,63	48
Offener Pneumothorax	−1,84	−0,59	1,25	0	0	0	11,79	46
Geschl. -	−1,89	−0,63	1,26	−0,70	+0,36	1,06	11,78	45

Tabelle II.

30. November 1894	Linke Pleurahöhle		Tiefe der Athm.	Rechte Pleurahöhle		Tiefe der Athm.	Blutdruck	Zahl der Resp.
	Insp.	Exsp.		Insp.	Exsp.		cm Hg	
r der Injection	—1,67	—1,09	0,58	—3,44	—2,84	0,60	+10,77	30½
10 ccm	—1,74	—1,22	0,52	—2,39	—1,67	0,72	10,97	32½
10 -	—1,80	—1,29	0,51	—2,21	—1,55	0,66	11,36	33
10 -	—1,70	—1,18	0,52	—1,91	—1,16	0,75	11,80	33
10 -	—1,42	—0,70	0,72	—1,23	—0,32	0,91	11,95	35½
10 -	—1,07	—0,08	0,99	—0,31	+0,90	1,21	11,74	33
10 -	—1,04	—0,16	0,88	+0,35	+1,49	1,14	10,31	31
10 -	—0,50	+0,55	1,05	+1,26	+2,61	1,35	10,21	35½

Tabelle III.

5. December 1894								
or der Injection	—3,15	—2,39	0,76	—2,31	—1,40	0,91	+ 9,66	22
10 ccm	—3,66	—2,43	1,23	—2,33	—0,59	1,74	+10,08	31
10 -	—3,81	—2,64	1,17	—2,03	—0,48	1,55	+ 9,57	32
10 -	—3,93	—2,81	1,12	—1,54	—0,26	1,28	+10,80	38
10 -	—4,17	—3,21	0,96	—1,53	—0,16	1,37	+ 9,66	41
10 -	—4,24	—2,98	1,26	—1,04	+0,29	1,33	+ 9,45	42¾
10 -	—4,39	—3,01	1,38	—0,25	+1,06	1,31	+ 9,21	40
10 -	—4,47	—2,86	1,61	+0,32	+1,58	1,26	+ 8,95	38½
10 -	—4,72	—2,90	1,82	+0,86	+2,02	1,16	+ 8,97	31½
ffener Pneumothorax	—3,38	—1,68	1,70	0	0	0	+ 9,48	34½
eschl. -	—3,28	—1,53	1,75	—1,53	+0,50	2,03	+ 9,21	36

Tabelle IV.

8. December 1894								
or der Injection	—2,90	—1,63	1,27	—2,58	—0,95	1,63	+12,64	18½
10 ccm	—3,07	—1,73	1,34	—1,89	—0,19	1,70	12,84	24½
10 -	—3,38	—2,00	1,38	—1,72	—0,15	1,57	12,70	25
10 -	—3,59	—2,24	1,35	—1,41	+0,02	1,43	12,93	27
10 -	—3,78	—2,69	1,09	—0,96	+0,12	1,08	13,10	34¾
10 -	—3,70	—2,44	1,26	—0,68	+0,50	1,18	13,69	36
10 -	—3,76	—2,44	1,32	+0,13	+1,26	1,13	13,81	39
10 -	—4,31	—2,25	2,06	+0,87	+2,09	1,22	13,55	36
10 -	—4,63	—1,88	2,75	+2,63	+3,41	0,78	13,44	28½
10 -	—4,71	—1,86	2,85	+4,69		0	14,00	26½
ffener Pneumothorax	—4,62	—2,66	1,96	—0,19	+0,19	0,38	13,14	38
eschl. -	—4,69	—2,58	2,11	—1,02	+0,76	1,78	13,34	41

Tabelle V.

9. Januar 1895								
or der Injection	—5,11	—1,70	3,41	—4,72	—1,56	3,16	+10,21	19
10 ccm	—4,62	—1,57	3,05	—3,65	—0,46	3,19	10,05	20
10 -	—4,86	—1,25	3,61	—3,40	—0,02	3,38	—	22½
10 -	—4,73	—1,46	3,27	—2,31	+0,89	3,20	—	22½
10 -	—4,71	—1,33	3,38	—1,76	+1,34	3,10	—	24
10 -	—4,37	—1,39	2,98	—0,32	+2,16	2,48	—	25½
10 -	—4,24	—1,22	3,02	+1,22	+3,29	2,07	—	28
10 -	—4,10	—1,28	2,82	+3,29	+4,29	1,00	—	29½
10	—4,93	—1,50	3,43	+5,38	+5,49	0,11	—	33¾
Offener Pneumothorax	—2,45	—1,64	0,81	—0,23	+0,52	0,75	—	37
Geschl. -	—2,84	—1,60	1,24	—1,44	+1,03	2,47	—	39¾

Tabelle VI.

15. Juni 1895	Linke Pleurahöhle		Tiefe der Athm.	Rechte Pleurahöhle		Tiefe der Athm.	Blutdruck	Zahl der Resp.
	Insp.	Exsp.		Insp.	Exsp.		cm Hg	
Vor der Injection	—3,80	—1,04	2,76	—2,33	—0,33	2,00	+10,60	44½
1. 10 ccm	—3,67	—1,04	2,63	—1,54	+0,31	1,85	10,75	45½
2. 10 -	—2,73	—0,83	1,90	—0,66	+1,04	1,70	10,43	45
3. 10 -	—3,57	—0,70	2,87	0	+1,81	1,81	10,16	44½
4. 10 -	—3,50	—0,80	2,70	+1,49	+2,63	1,14	9,67	44
5. 10 -	—3,19	—1,05	2,14	+2,90	+3,29	0,39	6,92	53
Offener Pneumothorax	—3,71	—1,15	2,56	—0,18	+0,22	0,40	10,25	47
Geschl. -	—3,69	—0,89	2,80	—1,19	+0,71	1,90	11,27	49
22. Juli 1895	Tabelle VII.							
Vor der Injection	—3,73	—2,64	1,09	—4,57	—3,11	1,46	+12,65	64
1. 10 ccm	—3,29	—1,78	1,51	—3,66	—2,20	1,46	+12,39	63
2. 10 -	—3,61	—1,64	1,97	—3,61	—1,79	1,82	+12,52	59
3. 10 -	—3,19	—1,33	1,86	—3,21	—1,31	1,90	+12,72	58½
4. 10 -	—2,86	—1,45	1,41	—2,42	—1,16	1,26	+12,91	67½
5. 10 -	—2,75	—1,50	1,25	—1,93	—0,94	0,99	+13,29	78
6. 10 -	—2,75	—1,54	1,21	—1,22	—0,50	0,72	+12,9	90½
7. 10 -	—3,02	—1,35	1,67	—0,57	+0,50	1,07	11,95	59
8. 10 -	—2,97	—1,12	1,85	+1,13	+1,85	0,72	11,74	71
9. 10 -	—3,04	—0,75	2,29	+1,12	+1,85	0,73	11,89	63
Offener Pneumothorax	—3,57	—1,14	2,43	—0,99	—0,64	0,35	13,66	56
24. Juli 1895	Tabelle VIII.							
Vor der Injection	—5,00	—0,64	4,36	—4,95	—0,82	4,13	+11,16	27
1. 10 ccm	—4,15	—0,59	3,56	—4,04	—0,28	3,76	10,89	29½
2. 10 -	—4,56	—0,23	4,33	—3,77	+0,27	4,04	11,21	30½
3. 10 -	—4,11	—0,05	3,06	—2,91	+0,67	3,58	11,51	28½
4. 10 -	—4,19	+0,16	4,35	—2,32	+1,20	3,52	11,12	27½
5. 10 -	—4,25	+0,49	4,74	—1,58	+1,83	3,41	12,03	24½
6. 10 -	—4,94	+0,63	5,57	—1,38	+2,13	3,51	11,91	24
7. 10 -	—5,08	+0,70	5,78	—1,16	+2,06	3,22	11,65	24½
8. 10 -	—4,70	+0,78	5,48	+0,34	+2,60	2,94	11,19	25
Offener Pneumothorax	—4,94	—0,08	4,86	—0,51	+0,23	0,74	11,66	22
Geschl. -	—5,32	—0,09	5,23	—3,15	+1,00	4,15	10,77	28½
30 ccm entleert	—5,70	—0,76	4,94	—4,71	—0,21	4,50	8,09	34
26. Juli 1895	Tabelle IX.							
Vor der Injection	—2,68	—1,97	0,71	—2,50	—1,76	0,74	+12,53	70
1. 10 ccm	—3,32	—2,92	0,40	—2,03	—1,22	0,81	12,54	73
2. 10 -	—3,21	—2,79	0,42	—1,78	—0,95	0,83	12,66	71
3. 10 -	—3,25	—2,96	0,29	—1,61	—0,70	0,91	13,13	70
4. 10 -	—3,23	—2,97	0,25	—1,45	—0,57	0,88	13,15	73
5. 10 -	—3,25	—2,94	0,31	—1,22	—0,44	0,78	13,50	80
6. 10 -	—3,57	—2,89	0,68	—1,06	—0,06	1,00	12,51	65½
7. 10 -	—3,63	—2,88	0,75	—0,78	+0,34	1,12	12,77	61
8. 10 -	—3,92	—3,47	0,45	—0,67	+0,94	1,61	11,96	50½
9. 10 -	—4,37	—2,82	1,55	—0,32	+1,78	2,10	11,61	35½
10. 10 -	—4,66	—2,75	1,91	+0,47	+2,09	1,62	11,30	36½
11. 10 -	—4,40	—2,55	1,85	+2,33	+3,11	0,78	11,51	39½

Erklärung der Abbildungen.

Tafel XI.

Die reproducirten Curven, welche von rechts nach links zu lesen sind, sind Theile des Versuches IV. Ich hätte am liebsten eine continuirliche Curve, wie ich dieselbe bei dem Experiment erhalten habe, publicirt, doch war das ausgeschlossen, da dieselbe über 2 m lang ist. Ich begnügte mich daher, von jedem Abschnitt derselben nur 5 cm zu veröffentlichen. Die Curve der linken Pleurahöhle ist als gestrichelte, die der rechten als punctirte, die des Blutdruckes als ausgezogene Linie gezeichnet. Die zu jeder Curve gehörige Abscisse ist daran kenntlich, dass dieselbe gleichfalls als gestrichelte, punctirte oder als ausgezogene Gerade gezeichnet ist. Der 1. Abschnitt der Curve giebt die Verhältnisse wieder, wie wir sie unter normalen Bedingungen am Kaninchen erhalten haben. Der 2. Curvenabschnitt reproducirt die Druckverhältnisse, nachdem in die rechte Pleurahöhle 10 ccm Luft injicirt waren, der 3., nachdem abermals 10 ccm, im Ganzen also 20 ccm Luft eingespritzt waren, der 4. nach Injection von abermals 10 ccm Luft, u. s. w. Im Ganzen wurden 9 ccm Luft eingeführt, s. Abschnitt 10 der Curven. Der 11. Theil der Curven stellt den offenen und der 12. endlich den geschlossenen Pneumothorax dar.

XXI.

Krebs des Ductus thoracicus.

(Aus dem Leichenhause des Krankenhauses am Urban. Prosector Dr. Benda.)

Von E. Unger, Cand. med.

(Hierzu Taf. XII.)

Im Laufe eines Jahrhunderts sind in der Literatur erst 10 Fälle von Krebs des Ductus thoracicus beschrieben; der erste stammt von Cooper (1797), der letzte von Pannenberg aus Orth's Institut (s. daselbst die einschlägige Literatur). Im Folgenden soll kurz über einen neuen Fall berichtet werden, den mir Herr Dr. Benda freundlichst zur Veröffentlichung überlassen hat.

Aus der Krankengeschichte, die mir Herr Hofrath Dr. Stadelmann gütigst zur Verfügung stellte, ist Folgendes von Wichtigkeit:

Die Pat. ist 49 Jahre alt und wurde am 18. September in das Krankenhaus aufgenommen. Die Anamnese ergab, dass vor ¼ Jahren der Uterus wegen Krebs exstirpirt war. ¼ Jahre fühlte sich Pat. beschwerdefrei; dann stellte sich allmählich Appetitlosigkeit ein, körperliche Schwäche, Abends Schüttelfröste, Oedem der unteren Extremitäten, mässiger Husten mit schleimigem Auswurf.

Status: den 18. September. Etwas decrepide aussehende Frau von blasser Hautfarbe; keine Drüsenschwellungen, beträchtliche Oedeme der oberen und unteren Extremitäten, der Vulva und Bauchhaut. Athmung: dyspnoisch (32).

Lungen: Ueber beiden Spitzen gleich lauter Schall. Hinten links von der Mitte des Interscapularraums und hinten rechts von 1½ Querfinger über dem Angulus ab Dämpfung. Vorn rechts normaler Schall bis zur 6., vorn links bis zur 4. Rippe, weiter abwärts Dämpfung; daselbst abgeschwächtes Vesiculärathmen.

Herz: nichts Abnormes; Puls (132) ungleich und unregelmässig.

Abdomen: aufgetrieben, in den abhängigen Partien Dämpfung, die sich bei Lagewechsel aufhellt. Leberdämpfung überschreitet den Rippenbogen um 3 Querfinger. Milz nicht nachweislich vergrössert.

20. September. Herz: An der Spitze lautes systolisches und leises diastolisches Geräusch. Puls 144.

Gynäkologische Untersuchung: Die Scheide endet als mässig langer Kanal blind; auf der linken Seite dicke, harte, kaum bewegliche Resistenz fühlbar.

Urin: reichlich Eiweiss und Blut (Spec. Gew. 1014); im Sediment spärliche Leukocyten. Punction links im 8. Intercostalraum ergiebt 1000 ccm einer milchig-weissen, opak-trüben Flüssigkeit, spec. Gew. 1008, Fettgehalt 0,15 (Dr. Magnus-Levy); dieselbe enthält zum Theil verfettete Leukocyten und freie Fettkügelchen; keine Kokken, Aussaat steril.

21. September. Pat. macht einen leicht benommenen Eindruck. Das pleuritische Exsudat, das gestern nur wenig oberhalb der Punctionsöffnung stand, beginnt 2 Finger breit unter der Spina scapulae, rechts 3 Finger breit oberhalb des Angulus. Puls 132.

24. September. Die Oedeme der Extremitäten haben zugenommen. Die Höhe des pleuritischen Exsudates hat sich kaum verändert.

Urin enthält Eiweiss.

28. September. Der Zustand hat sich sehr verschlechtert; starke Oedeme der unteren Extremitäten. Die Dämpfung über den Lungen ist noch die gleiche. Am Herzen nichts Abnormes; Puls (108) klein und weich. Wegen starker Dyspnoe werden hinten links 900 ccm Exsudat entleert; dasselbe ist gelblich-serös, wenig trübe, enthält zahlreiche, nur zum Theil verfettete Leukocyten, keine Bakterien. Abends Exitus.

Sectionsbefund, soweit er hier von Wichtigkeit ist: Leichnam einer 49jährigen Frau, mit geringem Fettpolster, blasser Hautfarbe, starkem Oedem der unteren Extremitäten. Am linken Unterschenkel ein vernarbtes Ulcus, in dem sich kleine, mit rothweissen Thromben gefüllte Venen finden.

Abdomen: mässig aufgetrieben enthält etwa 100 ccm einer trüben,

grauen, opalescirenden Flüssigkeit Die Därme sind mit Gas mässig angefüllt, ihre Oberfläche glatt, glänzend, spiegelnd, nur an einzelnen Stellen mit Fibringerinnseln belegt.

Zwerchfellstand beiderseits 5. Rippe. Die Pleuren zeigen in der linken Spitze und den Seitenwänden leicht trennbare Verwachsungen. Aus der linken Pleura entleeren sich 600 ccm einer röthlichen, klaren, rechts 800 ccm einer trüben, graugrünen, opalescirenden Flüssigkeit; in der letzteren wurden mikroskopisch Fettkügelchen gesehen.

Im Herzbeutel geringe Menge seröser Flüssigkeit.

Herz: faustgross, linker Ventrikel contrahirt, rechter schlaff. Ränder der Mitralsegel etwas verdickt. Zwischen den Trabekeln des rechten Ventrikels bis 0,5 cm lange, stricknadeldicke, weisse Thromben, die sich leicht von der Wand ablösen lassen. Musculatur grau, schlaff.

Die Pleura pulmonalis und parietalis sind in den Seitenwänden, besonders reichlich im 3. und 4. Intercostalraum von hirsekorngrossen, derben, weissen Knötchen durchsetzt, die deutlich die Knotenpunkte der Lymphbahnen einnehmen. (Mikroskopisch lassen sie sich als fibröse Verdickungen der Lymphgefässwandungen erkennen.)

Im linken Lungenunterlappen ein hämorrhagischer Infarkt, in dem die zuführenden Arterien durch Emboli verstopft sind, die von dem einen Hauptast bis in die sichtbar kleinsten Verästelungen reichen. Sonst keine erwähnenswerthen Veränderungen in der Lunge.

Die Kehlkopfmuskeln enthalten Trichinenkapseln mit gut erhaltenen Trichinen, die beim Uebergang in die Sehnen besonders reichlich sind.

Milz: wenig vergrössert, Pulpa dunkelroth, brüchig.

Leber: ohne wichtige Veränderungen.

Nieren: Kapseln beiderseits leicht abziehbar; das Lumen des linken Ureter ist weiter wie des rechten, das linke Nierenbecken ist dilatirt, die Nierensubstanz auf 1½—2½ cm Breite zusammengedrängt, enthält zahlreiche weisse Tumoren bis Hanfkorngrösse, in radiärer Richtung zum Hilus convergierend; (mikroskopischer Plattenepithelzellenkrebs). Rechts befindet sich ein gelb opaker Infarkt, dessen Basis 10-Pfennigstück gross ist; sein Centrum hat eine bräunliche Färbung. Die übrige Nierensubstanz hat ein dunkelrothes, opakes Aussehen, ziemlich derbe Consistenz.

Uterus ist nicht vorhanden; an der entsprechenden Stelle findet sich im Peritonäum eine undeutlich zu erkennende Narbe, in deren Umgebung das Peritonäum zahlreiche Tumoren enthält. An Stelle des Uterus sind grosse, weisse, derbe Geschwulstmassen, die sich von der hinteren Vaginalwand bis zum Rectum erstrecken, dasselbe comprimiren, ohne mit ihm verwachsen zu sein (in dem abgestrichenen Safte Plattenepithelien). Nach oben grenzen diese Massen an die retroperitonäalen Lymphdrüsen.

Die Serosa des Darms ist meist spiegelnd, nur selten trüb, mit geringen Fibrinflocken belegt, Lymphgefässe ohne Veränderungen.

Die inguinalen Lymphdrüsen bilden kleinere Geschwulstmassen, die retroperitonäalen ein über faustgrosses Packet, das sich bis in die Gegend

von linker Niere und Pankreas erstreckt, von derber Consistenz, centra. stellenweis verkäsend. In diesem sind die grösseren Lymphstämme der Bauchhöhle nicht zu erkennen, und erst in der Brusthöhle sieht man an der rechten hinteren Seite der Aorta einen gröberen Strang von ½—1 cm Durchmesser, der aus 6—8 vielfach gewundenen und sich schlängelnden Gefässen besteht. Ihr Durchschnitt beträgt meist 1—2 mm, das Innere wird von grauweissen, zum Theil bröckligen Pfröpfen gebildet, die stellenweise der an der circulären Anordnung ihrer Fasern erkennbaren Wand adhäriren. An dem medialen Rande dieser Stränge verläuft ein Gefäss, das nach dem makroskopischen Befunde wohl als der Ductus thoracicus zu deuten ist. Sein Lumen ist ein nach oben sichtbarer Spalt mit 2 mm Längsdurchmesser, die Dicke der Wand beträgt 0,5 mm (Mikroskop: man erkennt hier allerdings eine so gut ausgeprägte, vollkommen wellig verlaufende Membrana elastica interna, dass man zweifeln könnte, ob man nicht eine kleine Arterie vor sich hat; doch existirt hier normaler Weise keine solche[1]).

Die übrigen Stränge sind Anfangs durch lockeres Binde- und Fettgewebe von einander getrennt; in der Höhe des 7. Brustwirbels verschmilzt der laterale Theil zu einer weissen Masse, während die medialen Stränge noch weiter zu verfolgen sind. In diese letzteren tritt der Duct. thor. ein und ist nicht mehr zu erkennen, bis er nach 2 cm deutlich wieder zu isoliren ist. Sein Lumen ist vollständig ausgefüllt von einer weissen, der Wand fest anhaftenden Masse.

In der Höhe des 6. Brustwirbels tritt das ganze Packet in die vergrösserten mediastinalen Lymphdrüsen, deren Länge im Ganzen etwa 10 cm, und deren Umfang 5—7 cm beträgt; sie haben überall ein weisses homogenes Aussehen. In ihrer Mitte ist kein Lumen zu erkennen, nur stellenweise an der medialen Wand ein Gefäss zu isoliren, dessen Lumen für eine Borste eben durchgängig ist.

Aus ihrem Ende tritt der Duct. thor. hervor mit einem Durchmesser von 3 mm, dessen Lumen Anfangs (1 cm) vollständig verstopft ist; der Inhalt besteht aus ziemlich festen, nur hin und wieder zerfallenden, bröckligen Massen. Bei seinem Uebergang über die Wirbelsäule wird das Lumen allmählich frei, in der Wand sind noch spärliche Knoten, und normal aussehend mündet der Ductus in die Vena subclavia sin.

Acht verschiedenen Stellen des Ductus wurden Theile entnommen und mikroskopisch untersucht, theils nach der von Benda kürzlich angegebenen Methode einen Tag in Alkohol gehärtet und dann in Formalin gefroren und geschnitten, theils Celloidineinbettung. Folgendes ist daraus hervorzuheben:

[1]) Enzmann spricht in seiner genauen mikroskopischen Beschreibung des Duct. thor. von einem „elastischen, meist welligen Netzhäutchen der Intima", das nach der sonst geläufigen Anschauung ebenso wie in Venen mittleren Calibers hier nicht vorhanden ist. Ich selbst habe dasselbe auf Querschnitten normaler Ductus vermisst, doch möchte ich noch kein abschliessendes Urtheil darüber fällen.

Beginnen wir mit den zuletzt erwähnten Knötchen, so bestehen diese aus alveolärem, epidermoidale Zellen einschliessendem Bindegewebe; Epithelperlen sind nicht vorhanden. Stellenweise ragen die Epithelwucherungen mit kleinen Zotten in das Lumen hinein. Die Adventitia ist meist gar nicht verändert, Media jedoch und Intima durch die Knötchen so aufgefasert, dass man nur noch ein feines Netzwerk von Fasern sieht, das von Epithelzellen ausgefüllt wird (Fig. 3).

Die von dem Carcinom befallenen collateralen Lymphstämme sind von fibrösen Wandungen umgeben, enthalten Krebsnester und verkäste Partien. Die Epithelmassen zeigen hier wie in den carcinomatösen Lymphdrüsen das Bestreben, sich in Form von Drüsenschläuchen an einander zu legen; hin und wieder bilden sie sogar ein Lumen; die das Lumen bildenden Zellen sind stellenweis abgeplattet, während sonst die Zellen durchaus polygonale Form haben.

Ein sehr merkwürdiges Bild bietet der Duct. thor. da, wo er vollständig thrombosirt ist. Seine Wand ist von Fettgewebe umgeben, in dem einige Epithelzellen und Rundzellen vorkommen; der peripherische Theil der Wand ist von annähernd normalem Aussehen, der innere nur an wenigen Stellen noch von normalem Endothel ausgekleidet; vielfach finden sich in ihm Krebszellennester, die ohne deutliche Grenze mit anderen des Innern verwachsen sind. Das Lumen ist zum grösseren Theil von Fibrinfäden ausgefüllt, die stellenweise der Wand anhaften, zum kleineren Theile von alveolären Krebsnestern. Dabei ist auffallend, dass die der Wand anliegende Schicht von Zellen gebildet wird, die vollkommen die Form von Cylinderzellen haben: ihre kurze Seite sitzt der Wand auf, mit der längeren stossen sie an einander (Fig. 1 und 2).

Anatomische Diagnose: Uterusdefect (Uterus wegen Carcinom exstirpirt), Ascites (Chylosus?), Chylothorax duplex (?), Pleuritis adhaesiva. — Krebsmetastasen des Beckenzellgewebes, Parametrium, Peritonäum, der inguinalen, mediastinalen, retroperitonäalen Lymphdrüsen, des Ductus thoracicus, der linken Niere; Dilatation des linken Ureter und Nierenbeckens; Thrombose der Vena cruralis, Embolie der Arteria pulmonalis, hämorrhagischer Infarkt der linken Lunge, anämischer Infarkt der rechten Niere. — Trichinosis; Endocarditis verrucosa.

Bargebuhr stellt in seiner Arbeit (1895), in der unter anderem auch über ein Carcinom des Duct. thor. berichtet wird, 22 ziemlich sichere Fälle von Chylothorax und 11 von Hydrothorax chyliformis zusammen. Zu diesen kommen im letzten Jahre noch 3 neue und der ganz kürzlich von Erb veröffentlichte. Unser Fall dürfte mit Wahrscheinlichkeit der ersten Gruppe zuzurechnen sein. Unter jenen 22 Fällen wurde 9mal rechtsseitiger, 4mal linksseitiger, 5mal beiderseitiger Erguss gefunden. Wie oft gleichzeitig, wie in unserm Falle, Ascites chylosus und pleu-

ritischer Erguss, dem Chylus beigemengt war, bestand, lässt sich mit Sicherheit nicht bestimmen.

Es wäre noch auf das niedrige specifische Gewicht (1008) der Pleuraflüssigkeit hinzuweisen und auf das Vorhandensein von Eiweiss im Urin, was in solchen Fällen nicht häufig zu sein scheint, hier jedoch hinlänglich durch die Nierenerkrankung erklärt wird.

Was sich aus einem Verschluss des Duct. thor. für den Gesammtorganismus ergiebt, ist schon verschiedentlich bearbeitet worden. Der Theorie nach müssten die Folgen ganz erhebliche sein, und doch ist eine Reihe von Fällen bekannt, in denen trotz völliger Thrombose die Chylusstauung und die Bildung chylöser Exsudate in den serösen Höhlen eine sehr geringe war. Die Bildung der collateralen Lymphbahnen spielt hierbei wohl die Hauptrolle, doch möchte ich glauben, dass es auch von einigem Einfluss ist, ob die zugehörigen Lymphdrüsen noch gesund oder miterkrankt sind. So ist z. B. in 4 Fällen von Carcinom des Ductus ausdrücklich bemerkt, dass die retroperitonäalen Lymphdrüsen vergrössert waren und gleichzeitig war eine grössere Menge Ascites vorhanden; in 4 anderen Fällen sind jene Lymphdrüsen entweder gar nicht erwähnt oder nur wenig vergrössert, Ascites dabei gar nicht oder nur gering vorhanden. Aehnlich verhält es sich mit den mediastinalen Drüsen und pleuritischen Ergüssen. In 3 Fällen ist weder eine Erkrankung jener Drüsen noch ein pleuritisches Exsudat erwähnt; in 3 anderen sind sie mitergriffen und eine grössere Menge Exsudat vorhanden. In unserem Falle sind die Stauungserscheinungen mit Exsudatbildung deutlich vorhanden, aber trotz der ausgedehnten Erkrankung des Ductus selbst noch mässige zu nennen, weil einerseits von den collateralen Lymphbahnen noch einige durchgängig waren, andererseits der Ductus zum Theil durch frische Fibringerinnsel obturirt ist, die also einen vollständigen Verschluss erst kurz ante exitum herbeigeführt haben.

Zum Schlusse dieses Berichtes spreche ich Herrn Prosector Dr. Benda für die Ueberlassung des Falles und seine Unterstützung bei der Arbeit meinen verbindlichsten Dank aus.

Erklärung der Abbildungen.

Tafel XII.

Fig. 1. Querschnitt durch den völlig obturirten Theil des Duct. thor. Schwache Vergrösserung. a Gefässwand. b Granulationsgewebe mit Krebsalveolen. b' Krebszellen, in die Wand eindringend. d Gerinnsel.

Fig. 2. Theil eines Querschnittes. Mittlere Vergrösserung. a Gefässwand. a' Intima. b Krebszellen, bei + die Wand wie Cylinderepithel bedeckend. d organisirte Thrombusmasse, zum Theil von Kanälen durchzogen.

Fig. 3. Knötchen aus der Wand des Duct. thor. Mittlere Vergrösserung. a Media. a' Intima. a'' die durch Krebsmassen aufgefaserte Gefässwand. b Krebsalveolen. c Zotte mit Krebszellen. d Rundzellen.

XXII.

Ueber Entwickelung und Ausbildung der Erythroblasten.

(Aus dem Pathologischen Institut zu Berlin.)

Von Dr. Artur Pappenheim.

(Hierzu Taf. XIII und XIV.)

In meiner Arbeit „Die Bildung der rothen Blutscheiben“[1]) hatte ich das Problem, betreffend das Verhältniss zwischen Megaloblasten und Normoblasten, bereits kurz gestreift. Auch S. Askanazy[2]) und O. Schauman[3]) haben jüngst diese hoch interessante Frage wiederum recht eingehend erörtert, ohne indess, wie mir scheint, die Angelegenheit zu einem befriedigenden Abschluss gebracht zu haben. Rücksichtlich der grossen diagnostisch-prognostischen Bedeutung der Megaloblasten erscheint eine neue Untersuchung dieses Gegenstandes zur Kenntniss des Wesens der Anämien förderlich.

Askanazy vertritt augenblicklich die auf den ersten Blick sehr naheliegende Anschauung, als ob „die Megaloblasten die

[1]) A. Pappenheim, Diss. inaug. Berlin 1895.

[2]) S. Askanazy, Zeitschr. f. klin. Med. XXVII. 5 und 6. 1895.

[3]) O. Schauman, Zur Kenntniss der sogen. Bothriocephalus-Anämie. Berlin 1894.

jugendlicheren, die Normoblasten die älteren Formen darstellen, letztere also aus ersteren hervorgehen"; er sieht demnach in den verschiedenen Grössenformen nur den anatomischen Ausdruck für verschiedene cytogenetische Alterszustände in einer und derselben Zellart. Er entfernt sich mit dieser seiner Ansicht von der Anschauung Ehrlich's, der in den verschiedenen Grössenformen zwei hämatogenetisch-differente Zellgattungen erblicken zu können meinte, so zwar, dass die Megaloblasten den frühesten Phasen embryonalen Lebens, die Normoblasten den späteren entsprächen. Einen gewissermaassen vermittelnden Standpunkt vertritt Engel, der zwar auch in seinen Metrocyten und Normoblasten verschiedene, den verschiedenen embryonalen Phasen entsprechende Zellarten erblickt, aber letztere aus ersteren durch Kernauswanderung hervorgehen lässt. Askanazy sowohl wie Engel halten demnach dafür, dass aus der grösseren Zelle eine kleinere hervorgehen solle. Der Kernauswanderung braucht wohl, vorläufig wenigstens, keine erneute Aufmerksamkeit mehr zuzuwenden sein. Inwieweit die Annahme, dass durch einfache Zellfortpflanzung und Theilung ohne sonstige Veränderungen am Protoplasma direct aus einer grösseren Art eine kleinere Zellart werden könne, deren Individuen nun mit einem Mal durchgehends kleiner bleiben, als die noch nicht herangewachsenen jungen Individuen der Mutterzellenart, aus der sie hervorgingen, inwieweit diese Annahme mit den herrschenden Ansichten über Vererbung vereinbar ist, ist an dieser Stelle nicht weiter zu untersuchen[1]). [Die Verhältnisse bei der Spermatogenese, wo die Spermatiden karyokinetisch aus den Spermatogonien entstehen, beruhen auf Reductionstheilung und die Verhältnisse zwischen grossen und kleinen Lymphocyten[2])[3]) liegen anscheinend auch nicht so einfach.] Schauman[4]) giebt Askanazy zu, dass ein principieller

[1]) cf. Hansemann's Typus der inäqualen Zelltheilung und die Bemerkungen dazu von Ribbert, Deutsche med. Wochenschr. S. 471. 1896. No. 30.

[2]) C. Benda, Verhandl. der physiol. Gesellsch. zu Berlin. 1895/96. 8. Sitzung am 7. Februar 1896. Ausgabe vom 20. März 1896.

[3]) Saxer, Centralbl. f. allg. Path. 1896.

[4]) Schauman, a. a. O. S. 145.

Unterschied im Sinne Ehrlich's (Kernschicksale) zwischen Megalo- und Normoblasten nicht gemacht werden könne, dass es ferner auch bis jetzt unmöglich sei, eine aus dem Zusammenhang gelöste Zelle mit der einen oder der anderen Bezeichnung mit Sicherheit zu belegen, da einerseits die Grössenverhältnisse durchaus fliessende sind, andererseits sich grosse Zellen mit Kernen finden lassen, die für die Mehrzahl der kleineren Zellen charakteristisch zu sein scheinen und umgekehrt; trotzdem aber ist er geneigt, zwei Arten rother Blutkörperchen von verschiedener Werthigkeit anzunehmen, wobei er sich besonders auf den durch die Erfahrung sicher gestellten grossen prognostischen und diagnostischen Unterschied zwischen dem Befund von Normoblasten und Gigantoblasten bei Anämien stützt (vergl. aber E. Grawitz, Klin. Pathol. des Blutes. S. 21, Abs. 3). Auch ich hielt in meiner citirten Arbeit den Standpunkt von der Verschiedenheit beider Zellarten aufrecht, vor Allem darauf hin, dass sich bei Normo- und Gigantoblasten junge und alte Zellen finden liessen. Wenn nehmlich beide Zellgrössen, wie Askanazy will, nur zu einer Zellart gehören sollen, dann darf es doch nicht bei beiden Grössen junge und alte Individuen geben und wenn die Normoblasten aus den Megaloblasten entstehen sollen, dann kann man entweder annehmen, dass die alten Normoblasten aus jungen Normoblasten und diese aus jungen Megaloblasten entstanden sind, oder aber die alten Normoblasten aus alten Megaloblasten, diese aber aus jungen Megaloblasten: im ersten Falle wäre der thatsächlich zu constatirende Befund von alten Megaloblasten (Schauman, a. a. O. S. 145), im letzteren der von jungen Normoblasten unverständlich.

Dass, wie zugegeben werden muss, junge Normoblasten und vor Allem alte Megaloblasten in der Blutbahn relativ selten gefunden werden, beruht nicht auf ausnahmsweise regelwidrigen Entwickelungsvorgängen, sondern wird weiter unten anderweitig zu erklären sein.

Zu diesen Resultaten war ich gelangt durch Berücksichtigung gewisser, das Zellalter betreffenden cytologischen Thatsachen und zwar habe ich in gewissen, mit den Altersstadien einhergehenden Veränderungen des Zellkerns Symptom und anatomischen Ausdruck für den Alterszustand der betreffenden Zelle sehen zu dürfen geglaubt. Den Klinikern, in deren Händen

fast allein die Pflege hämatologischer Studien liegt, waren entschuldbarer Weise die in Specialzeitschriften niedergelegten neueren allgemein-anatomischen Thatsachen wahrscheinlich entgangen, so dass sie sich über das Alter der rothen Blutkörperchen Ansichten hingaben, die nach dem heutigen Standpunkt eigentlich nicht mehr recht aufrecht zu erhalten sind.

So wurden z. B. Grösse und Zellalter mit einander in Beziehung gesetzt. Die einen, mit ihnen Askanazy, nehmen an, dass die grösseren Zellen die jüngeren seien; sie stehen, indem sie den physiologischen Vorgang des Wachsthums vernachlässigen, im Gegensatz zu anderen, die in der geringeren Grösse einen Ausdruck für die grössere Jugend erblicken, wie denn ja auch E. Neumann[1]) in seiner letzten Arbeit es ausgesprochen hat, dass die kernhaltigen, rothen Blutkörperchen des Frosches aus kleinen, farblosen „Spindelzellen" unter Hämaglobinaufnahme heranwachsen. Die Vertreter dieser Ansicht übersehen dabei aber wieder, dass individuelle Ausnahmen, Riesen- und Zwergformen als Abarten vorkommen können. Wenn auch meist kleinere Formen die jüngeren sind und zu grossen heranwachsen, so ist doch nicht umgekehrt ein Zwerg eo ipso auch ein jugendliches Individuum, und auch junge Riesen können gleich gross und grösser als ausgewachsene Durchschnittsindividuen sein.

Erstere Ansicht (Askanazy) stützt sich unter anderem auf die Thatsache, dass auf den ersten Blick eine gewisse Relation zwischen Grösse und Hämoglobingehalt der Zellen zu bestehen scheint, indem die meisten Megaloblasten hämoglobinarm, die meisten Normoblasten dunkelgefärbt erscheinen. Ganz abgesehen aber davon, dass sich helle Normoblasten neben dunklen Megaloblasten finden lassen[2]) (Taf. XIII. E. 1, 12), erwies sich auch die aus dieser Thatsache gezogene Folgerung, welche ihrerseits wieder die directe Voraussetzung zu der oben genannten ersten Theorie wurde, als nicht stichhaltig, nach welcher Alter und Hämoglobingehalt der Zelle parallel liefen, so zwar, dass die Hämoglobinzunahme eine Function des zunehmenden Alters sei und man im Grad der Färbung einen Anhalt für das betreffende

[1]) E. Neumann, Dieses Archiv. Bd. 143. 1896.

[2]) cf. Rieder, Atlas der klin. Mikroskopie des Blutes. Taf. VIII. Fig. 31 und 32.

Zellalter besässe. Dieser von M. B. Schmidt formulirte Satz vernachlässigt wieder den physiologischen Vorgang der Zelltheilung, durch welche eine dunkle Zelle im theilungsreifen Alter sich zu zwei dunklen Zellen verjüngt (Taf. XIV. B. 7).

Aus dem Mitgetheilten ergiebt sich, dass die Berechtigung, in den Megaloblasten die an Zellalter jüngeren Gebilde zu sehen, nur eine scheinbare sein kann, die auch keineswegs grösser wird durch die Thatsache, dass vorzugsweise bei Megaloblasten Mitosen sich finden und dass besonders bei Megaloblasten, ruhenden und sich theilenden, die polychromatophile Färbung häufig ist. Es finden sich nehmlich auch bei Normoblasten Mitosen und polychromatophile Färbungsverhältnisse (Taf. XIV. B. 9) und deshalb erscheint auch der von Gabritschewsky[1]) gezogene Schluss, auf den Askanazy seine Behauptung von der grösseren Jugendlichkeit der Megaloblasten im Gegensatz zu den Normoblasten stützt, unberechtigt, in der Polychromatophilie einen Ausdruck der Jugendlichkeit zu sehen.

Wie wir also gesehen haben, darf man es für unstatthaft halten, Hämoglobingehalt und Grösse mit dem Alter in directe und einfache Beziehung zu setzen, deshalb, weil die Verhältnisse des Wachsthums und der Zelltheilung entweder unberücksichtigt bleiben müssten oder ihr plastischer Erfolg als störende Ausnahme von der Regel hervortreten würde. In der Berücksichtigung der Kernverhältnisse glaube ich nun ein allgemeines Merkmal zur Bestimmung des Zellalters anempfehlen zu dürfen, zumal sich dann die scheinbar störenden Schwankungen in Grösse und Hämoglobingehalt sehr gut unter Hinweis auf die doppelte Entstehung der rothen Blutkörperchen erklären lassen, welche ja, wie bekannt, ihren Ausgang nehmen, sich neubilden und vermehren entweder von farblosen Hämatoblasten aus, also durch heterogene Transformation, oder von sich aus durch homogene Proliferation. In Berücksichtigung der Kernverhältnisse ergab sich, dass Polychromatophilie auch bei alten Zellen sich findet (Taf. XIII. A. 26), sowie dass der Satz von M. B. Schmidt nicht allgemein gültig ist, nach welchem Färbbarkeit des Zellleibes und Zellkernes Hand in Hand gehen, derart, dass „je höher der Hämoglobingehalt einer Zelle, desto kleiner der Kern und desto plumper sein

[1]) Gabritschewsky, Archiv für experiment. Pathol. XXVIII. No. 5.

Chromatingerüst ist". Denn es finden sich hell gefärbte Zellen mit alten Kernen und umgekehrt.

Es ist dabei mit dem Moment zu rechnen, dass zwar extreme Erscheinungsformen der besonderen Erklärung bedürfen, dass aber um ein mittleres Maass herum innerhalb der physiologischen Breite individuelle Schwankungen vorkommen, so dass zwei gleichaltrige und auf gleiche Weise (isotyp) entstandene Zellen doch nicht absolut gleich gross und gefärbt zu sein brauchen; ferner ist man auch noch nicht mit Sicherheit darüber orientirt, einmal ob Theilung in jedem Zellalter vorkommt oder eines gewissen Reifestadiums, kenntlich ebenfalls an den Kernverhältnissen, benöthigt, und zweitens, ob auch die Metamorphose der farblosen Zellen an bestimmte Altersgrenzen dieser gebunden ist. Vorausgesetzt ferner, dass zur Neubildung von rothen Blutzellen ein bestimmtes Alter der farblosen oder gefärbten Mutterzellen erforderlich wäre, so ist dieser Lebensphase der Zeugungsfähigkeit doch auch eine gewisse Ausdehnung zu vindiciren. Fraglich ist es nun, ob die im Beginn der Reife gebildeten jungen Blutzellen homolog sind solchen, die aus der Zeit der zur Neige gehenden Fruchtbarkeit abstammen. Aehnlich liegen vielleicht auch die Dinge hinsichtlich des Entwickelungsgrades des hämatopoetischen Organs. Man weiss nichts Genaues darüber, ob beispielsweise embryonales Knochenmark rothe Blutzellen bildet, identisch denen, die aus dem Knochenmark eines Greises ihren Ursprung nehmen, beziehungsweise ob junge Blutzellen beim jugendlichen und beim gealterten Thier absolut äquivalent sind.

Bevor ich fortfahre, will ich nur noch bemerken, dass auch bei der Beurtheilung der kernlosen Blutscheiben ganz ähnliche Anschauungen maassgebend waren, vor Allem die Factoren der Grösse und des Hämoglobingehalts. In jedem Präparat von normalem Menschenblut kann man kräftig gefärbte, scharf contourirte Formen neben meist etwas grösseren, blasseren, mit zarten Contouren ausfindig machen. Im gefärbten, nach Ehrlich hergestellten Trockenpräparat erscheinen erstere meist gleichmässig gefärbt und rund („Blutkugeln"), letztere zeigen in Folge des Druckes von Seiten des abgezogenen Deckglases meist leichte Verziehungen der Form, sowie in der Mitte, dort wo die Delle liegt, eine hellere Stelle; letztere ist aber nicht etwa der durch Färbung kenntlich gemachte Ausdruck derselben; zeigen doch auch die dunklen Formen, wie man sich am frischen, ungefärbten Präparat leicht überzeugen kann, die centrale Impression. Es handelt sich also hier nicht um einen optischen Effekt, sondern eine Folge durch künstliche

Tinctionen sichtbar werdender ungleichmässiger Hämoglobinvertheilung. Es gehören nun die blassen „chlorotischen“ Formen meist, nicht durchweg, zu den grösseren, die dunklen zu den kleineren, und während letztere sich als ziemlich resistente Gebilde repräsentiren, verrathen erstere eine hochgradige Labilität gegen die verschiedensten physikalischen und chemischen Einflüsse[1]). Da man nun auch nach Blutverlusten hauptsächlich zuerst diese blassen Formen vorfindet[2]), so hat sich die überkommene Ansicht eingebürgert, dass die grossen chlorotischen, labilen und „protoplasmatischen“[3]) Formen als die jüngeren, die discoplasmareicheren als die älteren Elemente angesehen werden, wobei man sich vorstellte, dass durch Hämoglobinzunahme in Menge und Ausbreitung über die Fläche, sowie durch Abnahme des eigentlichen Protoplasma die letzteren Formen aus ersteren hervorgingen. Ganz abgesehen nun davon, dass sich auch kleine helle neben grossen dunklen Formen finden, und dass Forscher, wie Hayem, Eichhorst, Eisenlohr, Botazzi, die grösseren aus den kleineren Blutscheiben entstehen lassen wollen, dürfte jedenfalls wenigstens der eine Modus der Entwickelung als sicher vorhanden gelten, nach welchem nicht sowohl alte Blutscheiben aus jungen Blutscheiben hervorgehen, ganz gleich, ob die kleineren oder die grösseren, die hellen oder die dunklen die jüngeren sind, als vielmehr Megalocytoden[4]) aus Megaloblasten, Normocytoden aus Normoblasten; glauben wir doch in unserer oben citirten Arbeit gezeigt zu haben, dass Erythroblasten der Säugethiere in jeder Grösse, in jeder Färbungsintensität und jedem Alter zu kernlosen Scheiben umgebildet werden können. Ob kernlose Gebilde, Blutscheiben, plastische Veränderungen durchmachen können, helle Erythrocytoden zu dunklen, kleine zu grossen werden können oder umgekehrt, ist

[1]) Cf. Köppe, Arch. für Anat. und Physiol. 1895. Phys. Abtheilung. — Deutsche med. Wochenschr. 1895. S. 545.

[2]) Lyon, Dieses Arch. Bd. 84. — J. Otto, Pflüger's Arch. Bd. XXXVI. — Laache, Die Anämie. Christiania 1883. — Bizzozero und Salvioli, Centralbl. für die med. Wissenschaften. 1879. No. 16. — Moleschott's Untersuchungen. Bd. XII. 1881. — Sanfelice, Arch. ital. de biol. Bd. XIII. — Köppe, Münch. med. Wochenschr. 1895. No. 39.

[3]) Cf. O. Hertwig, Die Zelle und die Gewebe. 1893. S. 259.

[4]) Ich möchte vorschlagen, die kernlosen rothen Blutkörperchen mit „Erythrocytoden“ zu bezeichnen nach dem Ausdruck „Cytode“, den Haeckel im Gegensatz zu „Cyte“ für kernloses Protoplasma reservirt. Es dürfte dies die einfachste Aenderung der Nomenclatur sein, falls man überhaupt auf gewisse Einheitlichkeit in derselben Werth legt. Wollte man den conventionellen und durch die Tradition sanctionirten Ausdruck „Erythrocyten“ für kernlose Scheiben beibehalten, so müsste man eigentlich alle kernhaltigen Zellen nach dem Beispiel der kernhaltigen Erythroblasten, nicht mehr als Lymphocyten, sondern als Lymphoblasten, Leukoblasten, Spermatoblasten u. s. w. bezeichnen.

nicht mit Sicherheit bekannt. Betreffs der Chlorose kann man somit bislang eigentlich nur annehmen, dass keine dunklen Erythroblasten mehr entstehen, sondern dieselben bereits im hämoglobinarmen Zustand entkernt werden, vielleicht in Folge einer trophischen Störung durch das irgendwie veränderte Serum[1]).

Nachdem wir in der verschiedenen Kernstruktur ein Mittel zur Bestimmung der verschiedenen Stadien des Zellalters gefunden hatten, zuverlässiger als Grössen- und Färbungsunterschiede, waren wir überzeugt, mit Recht den Schluss ziehen zu dürfen, dass zwei verschiedene rothe Blutzellarten anzunehmen seien, wenn schon es bis dato nicht möglich war, durchgreifende Unterschiede zwischen beiden ausfindig zu machen; und doch, wenn die Voraussetzung richtig ist, muss es möglich sein, sog. „Uebergangs- und Mittelformen" an ihren wesentlichen Merkmalen aus einander zu halten; ist man doch beispielsweise sehr gut im Stande, nicht nur ein altes Pony von einem jungen Pferd, sondern auch überhaupt ganz schlechthin auch ein besonders grosses Pony von einem mal ausnahmsweise kleinen Pferd zu unterscheiden. Auf die Festlegung dieser wesentlichen Artunterschiede spitzt sich nun die ganze folgende Betrachtung zu; dürfte doch diejenige Auffassung über die Entwickelung der Erythroblasten ziemlich als erledigt gelten, welche einen directen Uebergang von Megaloblasten zu Normoblasten anzunehmen geneigt ist. Es fragt sich jetzt nur noch, ob das Verhältniss zwischen beiden ein derartiges sei, dass sie, wie ich in meiner Arbeit (s. oben) angenommen hatte, nach einander, gleichsam specifisch für die verschiedenen Altersphasen des Thieres gebildet werden (histogenetisches Blutalter im Gegensatz zum cytogenetischen Zellalter) oder ob noch andere Möglichkeiten verwirklicht sind. In dem Ausdruck „Entwickelung der Erythroblasten" ist ferner mit

[1]) Es ist demnach unstatthaft, die kernhaltigen Erythroblasten als solche insgesammt ohne Weiteres als Jugendformen im Gegensatz zu den kernlosen Erythrocytoden zu bezeichnen; dies wäre nur statthaft, wenn die Entkernung stets eine Function des zunehmenden Alters wäre, vergleichbar der Metamorphose der kiementragenden Kaulquappe bei Salamandra zur kiemenlosen Landform. Höhere Ausbildung und Alterung sind aber in unserem Falle nicht vertauschbar. Die Verhältnisse liegen hier etwa so wie bei der Metamorphose des Axolotl, wo die Siredonform als solche bis in die Geschlechtsreife persistiren kann, aber auch schon ganz junge Individuen in die Amblyostomaform umzüchtbar sind.

einbegriffen, wie aus jungen Blutzellen die alten werden sowohl bei der einen wie bei der anderen Art.

Was den letzten Theil unserer Aufgabe betrifft, so hatten wir bereits erwähnt, dass gewisse an den Kernen sich abspielende Veränderungen der cytogenetischen Altersbestimmung zu Grunde gelegt werden müssen, ausgehend von der Thatsache, dass, wie Hertwig[1]) sagt, „je nach dem Alter und der Entwickelungsstufe einer Zelle, der Kern in allen seinen einzelnen Theilen, im Aussehen seines Kerngerüsts, in Zahl, Grösse und Beschaffenheit der Nucleolen erhebliche Veränderungen erleiden kann". Aehnlich drückte sich Pfitzner[2]) aus, wenn er in seiner Pathologie des Zellkerns sagt, dass alle physiologischen Vorgänge und Störungen des Zelllebens, wie Alter und Absterben u. s. w. in seinem morphologischen und chemischen Verhalten ihren charakteristischen Ausdruck erhalten, indem sie sich stets auch in einer qualitativen oder quantitativen Veränderung seiner Substanz oder Form äussern und zwar mit solcher Sicherheit, dass wir gelegentlich auch diese Veränderungen benutzen können, um auf die in dem Zellleben obwaltenden Verhältnisse zurück zu schliessen. In meiner Dissertation war ich der Anschauung von Pfitzner und Schmaus-Albrecht gefolgt, dass die ungemein stark, fast homogen sich färbenden Kerne mit grobem und plumpem Chromatingerüst, wie sie sich z. B. bei den corps résiduels finden, der physiologischen Altersdegeneration der Zellen entsprechen, dass dagegen zu einer jugendlichen Zelle deutlich und zierlichst strukturirte, weniger stark färbbare ruhende Kerne gehören. Da ich indess seither in der Literatur auf einzelne scheinbar widersprechende Angaben gestossen bin, dürfte eine erneute Berücksichtigung dieser Angelegenheit im allgemein-cytologischen Interesse wünschenswerth erscheinen. Wie man also bei gewissen Drüsenzellen aus dem morphologischen Bau von Kern und Protoplasma auf den jeweiligen Functionszustand schliessen konnte, so wäre nun an der Hand der rothen Blutzellen festzustellen, in wie weit es möglich und berechtigt sei, aus dem

[1]) Hertwig, a. a. O. S. 45. — Archiv für mikroskop. Anat. Bd. XXXVI. 1890. — Flemming, Kernsubstanz u. s. w.

[2]) Pfitzner, Dieses Archiv. Bd. 103. 1886. S. 280.

anatomischen Bild einen Schluss auf den physiologischen Vorgang der zunehmenden Alterung zu ziehen. Es scheinen nehmlich der bereits von Henle begründeten Lehre Pfitzner's zu widersprechen beispielsweise die Kerne gewisser Rundzellen, des reifen Eies und der Spermien, indem besonders die letzteren ganz aus compacter, stark färbbarer Nucleinsubstanz bestehen. Es herrscht die Neigung, in lymphoiden Zellen ganz allgemein jugendlichere, noch indifferente Gebilde zu sehen und dabei histogenetische und cytogenetische Altersbegriffe mit einander zu verquicken; ein ähnlicher Kernzustand, wie bei den kleinen Lymphzellen[1]), findet sich bei den Spermatozoen und diesen Kernzustand hält Hertwig[2]) für den elementaren und einfachen, wo nehmlich die Kerne gewissermaassen nur aus activen Kernsubstanzen zusammengemischt und frei von anderen Beimengungen entgegentreten; er meint, dass hier der naturgemässe Ausgangspunkt für die richtige Beurtheilung der übrigen Kernformen liegt. „Es lassen sich nehmlich die verschiedenen Strukturen, wie man bei pflanzlichen und thierischen Kernen wahrnimmt, hauptsächlich auf das eine Moment zurückführen, dass die activen Kernsubstanzen eine grosse Neigung haben, Flüssigkeiten und in diesen gelöste Stoffe in sich aufzunehmen und in Lücken abzuscheiden, meist in solchem Maasse, dass der ganze Kern das Aussehen eines in Protoplasma eingeschlossenen Bläschens gewinnt.“ Dieser Vorgang der Saftaufnahme bis zur Bläschenform finde sich bei vielen Drüsen, entsprechend dem Functionszustand der Zelle, lasse sich ferner direct beobachten bei der künstlichen Befruchtung, wo der Samenkern bis auf das Zwanzigfache seiner ursprünglichen Grösse anschwelle und zwar nicht durch Vermehrung seiner activen Substanz, deren Quantum genau das gleiche bleibt, sondern einzig und allein durch den trophischen Vorgang der Aufnahme von flüssigen, gelösten Stoffen. In dem zu einem Bläschen umgebildeten Samenkern ist das Nuclein in feinen Fäden zu einem Netz ausgebreitet, ein Vorgang, der sich ähnlich bei jeder Kerntheilung und während der Reconstruction der

[1]) Cf. die Beschreibung der Lymphocyten bei Grawitz, Klin. Path. des Blutes. 1896. S. 28.

[2]) O. Hertwig, a. a. O. S. 39.

Tochterkerne wiederholt; es vergrössert sich hierbei[1]) der Kern nehmlich so, dass er wie ein Lymphocytenkern die ganze Zelle einnimmt, so dass die Zelle fast ganz aus Kernsubstanz zu bestehen scheint, da man bei ihnen oft nur mit äusserster Mühe noch einen Cytoplasmasaum erkennen kann (freier Kern!). Es ist nun zwar der Samenkern nicht im eigentlichen Sinne des Wortes ein jugendlicher, sondern höchstens gereifter, identisch mit dem der Spermatide, aus dem er durch Streckung hervorging, indessen ist er doch im Gegensatz zu den stark färbbaren, aber ächt pyknotischen Kernen ein lebensfrisches Gebilde. Auch Schandinn (Zeitschr. für wissensch. Zool. LIX. 1895) und Rohde (Arch. f. mikr. Anat. XLVII. 1896. S. 124, 125) beschreiben bei Protisten (Calcituba) und bei Ganglienzellen von Doris, dass junge Kerne stark färbbar und homogen seien, sie aber mit zunehmendem Alter strukturirt und schwächer färbbar würden. Im Gegensatz hierzu sagt Strasburger[2]), dass junge Kerne durch viel Kernsaft homogen seien, indem erst mit zunehmendem Alter Cytoplasmafäden eindringen, und Toldt[3]), dass scharf umschriebene, mit körnerreicher Substanz erfüllte Bläschenkerne sich bei allen jungen und lebhaft functionirenden Zellen finden, z. B. bei gewissen Drüsen, dagegen die deutlich abgegrenzten, fast homogenen Kerne bei solchen, die schon eine lange Lebensdauer hinter sich haben, oder auch bei bestimmten anderen Functionszuständen. Schliesslich nimmt noch Arnheim[4]) die schwach färbbare Bläschenform für karyolytische, also regressive Kerne, deren Chromatin ausgelaugt ist, in Anspruch.

Aus dem soeben Mitgetheilten ist ersichtlich, dass ganz heterogene Dinge die gleiche Erscheinungsform annehmen können, woher denn auch entgegengesetzte Dinge mit demselben Namen belegt werden und umgekehrt ein und dieselbe Sache in entgegengesetzter Weise aufgefasst werden kann. (Wie erwähnt, konnten blasse, labile und polychromatophile Zellen bald als zarte, jugendliche, bald als pathologisch degenerirte Ge-

[1]) Flemming, a. a. O. S. 263.
[2]) Strasburger, Das botanische Practicum.
[3]) Toldt, Lehrbuch der Gewebelehre. III. Aufl. 1888. S. 12 und 13.
[4]) Arnheim, Dieses Archiv. Bd. 120. 1890.

bilde, grosse und kleine Zellformen bald als junge, bald als alte, progressive oder katabiotische Dinge je nach dem Gutdünken des Beobachters ausgelegt werden. Grund dafür ist, dass hier eben wie auch sonst in unserer Wissenschaft Dinge von extrem conträrem Werth ähnliche Erscheinungsform darbieten können. Es genügt, kurz an die Verhältnisse bei Hyperplasis und Atrophie zu erinnern oder an die bisweilen so gleiche Gestaltung primitiver und rückgebildeter Organe.) Auf eine Kritik der einzelnen mitgetheilten Ansichten über Pyknose- und Bläschenform·(Oedematose) kann hier nicht eingegangen werden; wahrscheinlich ist auf den Unterschied zwischen absolutem und relativem Nucleinvorrath zu wenig Rücksicht genommen worden; zu bemerken aber ist, dass die mitgetheilten Widersprüche über Struktur und Färbbarkeit älterer Zellkerne (bei dem einen, Pfitzner, compact, stark färbbar, dem anderen, Rohde, strukturirt, schwach färbbar) leicht sich erklären lassen, indem der Effekt des Alterns noch nicht sogleich das Greisenalter ist, älter gewordene Kerne noch nicht uralte senile sein brauchen. Die gewissermaassen noch embryonale, im Entstehen begriffene Zelle hat einen compacten, stark färbbaren „Tochterkern“ (Taf. XIV. B. 7, 8). Dieser neugeborne Kern altert, wie Rohde lehrt, zum jugendlichen strukturirten Kern, der (Toldt) bei schwacher Färbung (s. S. 599) als Bläschen imponiren kann, und welcher denn erst bei weiter zunehmendem Alter mit Pfitzner zum pyknotischen Kern wird, der ebenso dunkel färbbar und strukturlos wie ein „Tochterkern“ ist.

Für unsere weiter unten anzustellenden Betrachtungen ist ferner von Wichtigkeit, dass sowohl die Pyknose wie die „Oedematose“ arteficiell zu Stande kommen können, ganz ebenso, wie auch andere natürliche Vorgänge physiologischer und pathologischer Art, und somit ausserhalb des Organismus Bilder erzielt werden können, die den Vorgängen intra corpus durchaus gleichen, ohne im betreffenden Falle berechtigt zu sein, einen Schluss auf die gerade zu erforschenden, innerhalb des Organismus sich abspielenden Vorgänge und im Moment der Entnahme aus demselben vorhandenen Zustände zuzulassen. Es möge hier kurz beispielsweise an die Verhältnisse bei der Poikilocytose und Hämoglobinämie einerseits, der Erythrothrypsie und

Plasmorrhexis[1]), Erythrolyse und Plasmolyse[1]) andererseits erinnert sein. Aehnlich liegen die Verhältnisse in unserem Falle. Die Pyknose bezeichnet eine durch die Struktur bedingte tinctorielle Eigenschaft des Kernes, ein relativ zu anderen Kernen besonders starkes Aufnahmevermögen für Farbstoffe. Dies gilt aber nur unter Zellen derselben Gattung; wenn sich z. B. in einem Schnittpräparat die Kerne gewisser Rundzellen insgesammt stärker färben, als die der fixen Stromazellen, so leitet sich daraus noch keine Berechtigung her, letztere als pyknotisch zu bezeichnen. Färbt man schwächer, mit dünnen Farblösungen oder kürzere Zeit, so erscheinen nun die Kerne der kleinen Lymphzellen deutlich strukturirt, die der grossen Lymphzellen und sonstigen Parenchymzellen aber fast ungefärbt, „ödematotisch“[2]), Beweis genug, dass durch zu starkes oder zu schwaches Färben, bezw. Entfärben künstlich nach Belieben Pyknose und Bläschenform vorgetäuscht werden[3]) kann. Wenn aber bei einer und derselben Zellart, z. B. grossen Lymphocyten oder Normoblasten, vorausgesetzt gleichmässige Dicke der Zellschicht und Einwirkung des Farbstoffes, die einen Zellen deutlich strukturirte, die anderen verklumpte, scheinbar überfärbte Kerne haben, so ist man wohl berechtigt, von Pyknose zu sprechen. Abgesehen von zu schwacher Färbung kann weiterhin Bläschenform und Karyolyse vorgetäuscht werden künstlich durch zu langes und zu starkes Fixiren, wodurch eine Zustandsänderung der Kernsubstanzen eintritt, in Folge deren das Nuclein seine Affinität zu basischen Farbstoffen verliert. Bisweilen färbt sich dann nur noch das achromatische Gerüst solcher schlecht fixirten Kerne und zwar mit sauren Farben (Eosin oder Benzazurin [Bonnet]), so dass nunmehr das Electionsvermögen des Kerns in das entgegengesetzte umgeschlagen (polarisirt) zu sein scheint, was als Analogon angesehen werden kann zu der von mir[4]) erwähnten Thatsache, dass schlecht fixirte Zellleiber durch eine Art In-

[1]) Die Ausdrücke „Cytoschisis“ und „Cytolysis“ dürften sich, um Missverständnisse mit gewissen botanischen Terminis technicis zu vermeiden, mehr empfehlen.

[2]) Siehe auch bei Saxer, a. a. O.

[3]) Cf. hierüber bei Howell, Journ. of Morphol. IV.

[4]) Pappenheim, a. a. O. S. 89.

version von Saffranin statt von Eosin gefärbt werden können. Wie sehr künstliche Eingriffe den wahren Verhältnissen nicht entsprechende, aber durchaus physiologisch erscheinende Bilder vortäuschen können, ergiebt sich unter anderem aus den Arbeiten von Germer[1]) über Eizellen und vor Allem Kaiserling[2]) über Blutkörperchen. Auch Auerbach[3]) ist geneigt, speciell bei gewissen Megaloblasten der Amphibien mit bläschenförmigen Kernen den Erfolg einer im Verlauf der Beobachtung eingetretenen Blutplasmaconcentrationsänderung zu sehen. Während der Zellleib durch spontane Erbleichung (Diffusion des Hämoglobin) und gallertige Erweichung zu Grunde gehe, entstände auch an dem so frei werdenden Kern durch „Gesammtquellung" und eine Art „innere Quellung" ein Kunstprodukt. Solche durch Cytolyse des Zellleibes frei gewordenen, bläschenförmig gequollenen Kerne agglutiniren leicht und können dann, wenn sie, wie meist, nur schwach Farbstoff angenommen haben, sehr leicht mit gewissen, gleichfalls agglutinirten, schwach gefärbten grossen Lymphocyten verwechselt werden, eben so wie die durch Cytoschisis des Zellleibes frei gewordenen pyknotischen Kerne mit kleinen Lymphocyten. Ersterem Irrthum ist bekanntlich Engel zum Opfer gefallen, der annimmt, dass gewisse, aus Normoblasten ausgewanderte, grosse, bläschenförmige Kerne zu weissen Blutkörperchen werden. Dies etwa sind die Ueberlegungen, die bei Vornahme unserer Untersuchungen und Deutung der Befunde zu beherzigen waren.

Das naheliegendste Object für die Untersuchung kernhaltiger rother Blutkörperchen wären anämisches Blut, Knochenmark, Blut von Säugethierembryonen, vielleicht auch vom Schwein (Bizzozero) gewesen. Es erschien indessen nicht unberechtigt, zur Förderung der für die menschliche Klinik so wichtigen Thatsachen, sich vorher erst auch an phylogenetisch tieferstehenden Thieren vergleichend und embryologisch über diesen Gegen-

[1]) Germer, Inaug.-Diss. Berlin 1893. Dieses Archiv. Bd. 133.

[2]) Kaiserling, Inaug.-Diss. Berlin 1893. Dieses Archiv. Bd. 133. — Cf. auch Uhlmann, Ziegler's Beiträge. 1896. S. 533. — Griesbach, Festschr. für Leukart. 1892. — Bergonzini, Rassegna di scienze mediche. Anno V. Modena 1890.

[3]) Auerbach, Anatom. Anzeiger. V. 1890. —

stand zu orientiren. Es wurde zu dem Zweck das Blut der Amphibien gewählt, welches gerade wegen der Grösse seiner Elemente so überaus häufig den Forschern zu den verschiedensten Zwecken hat herhalten müssen, weshalb wir denn auch über eine stattliche Reihe von Forschungsergebnissen über diesen Gegenstand verfügen. Abgesehen davon, dass hier die kernhaltigen rothen Blutzellen in durchaus genügender, weil überwiegender Zahl vorhanden sind, durfte man auch hoffen, in Folge der eigenartigen platten und ovalen Form dieser Gebilde selten in Verlegenheit zu kommen, gewisse sehr hämoglobinarme Zellen mit farblosen Elementen zu identificiren, bezw. Schwierigkeiten bei ihrer Unterscheidung zu haben, wie solche bei den rundlichen mehr drei-dimensionalen, embryonalen Säugethierblutzellen früher oft recht störend aufgestossen waren und zwar nicht nur im ungefärbten Präparat, sondern auch ganz besonders im gefärbten, wenn man zur Färbung des Zellleibs nur eine saure Farbe, etwa Eosin, angewandt hatte. Letztere Hoffnung wurde indess illusorisch gemacht durch den Umstand, dass sich bei Amphibien die farblosen sog. „Spindelzellen“ [1]) finden, die ihrerseits bisweilen mit gewissen ovalen rothen Blutkörperchen verwechselt werden können, falls man nicht hiergegen geeignete Vorsichtsmaassregeln getroffen hat. Eine zweite Möglichkeit, farblose und rothe Blutzellen zu verwechseln, wird hervorgerufen, wenn man nur eine Kernfarbe und zwar dann Hämatoxylin verwendet. Dasselbe erscheint nehmlich, wie alle natürlichen Farben, als ein Farbgemisch und ist daher im Stande, auch das Cytoplasma, besonders das der Leukocyten [2]), mitzufärben, zu dem es grössere Verwandtschaft zu haben scheint als die sauren Anilinfarben, so dass, wenn ihr Kern nur schwach gefärbt ist, sie ungemein ähnlich sehen den durch Cytolyse (s. oben) freigewordenen und. ähnlich wie Leukocytenleiber granulirten Kernen rother Blutzellen, wenn der runde Kern aber deutlich ist, sie leicht verwechselt werden können wegen ihres lawendelgrau bis heliotrop gefärbten Zellleibes mit polychromatophilen rothen Blutzellen [3]). Es müsste also bei unserer Untersuchung äusserst wünschenswerth erscheinen,

[1]) Cf. E. Neumann, Dieses Archiv. Bd. 143. 1896.

[2]) Cf. Weiss, J., Hämatol. Unters. 1896. S. 24.

[3]) Cf. Timofejewsky, Centralbl. f. allgem. Pathol. VI. 1895.

sowohl im gefärbten wie im ungefärbten Präparat ein Reagens auf Hämoglobin zu besitzen, mittelst dessen man mit Sicherheit im Stande wäre, etwaige „Uebergangsformen" den weissen oder rothen Blutkörperchen zuzuweisen. Ganz besonders schwierig ist solches im ungefärbten Präparat, wo schon eine ganze Reihe sicher Leukocyten vorstellender Elemente einen grünlich-gelblichen Schimmer des Zellleibes aufweist und wo man noch obendrein ganz besonders von der Gunst der Beleuchtungsbedingungen (heller oder trüber Tag, Morgens oder Nachmittags, natürliches oder künstliches Licht) abhängig ist. Einigen Vortheil indess bot die entschieden zu weiteren Verbesserungen aufmunternde Beobachtung im monochromatischen Licht, d. h. die Nutzbarmachung des Princips der absorbirenden Filter; an einem Polarisationsmikroskop (mineralogisches Stativ) wurden anstatt der Gyps- und Glimmerplättchen zwei durch ein Tröpfchen Blut der betreffenden Thierart zusammengeklebte Deckgläschen eingeschaltet, so dass die von den hämoglobinhaltigen Elementen des Präparates herrührenden Lichtstrahlen von gleicher Wellenlänge wie das Hämoglobin zwischen den Deckgläschen in das beobachtende Auge gelangen konnten. Blut einer anderen Thierart versagte für diesen Zweck, so dass vielleicht jeder Thierart ein specifisches Hämoglobin zukommen dürfte.

Die Beobachtung ungefärbter Präparate ergab für unseren Zweck eigentlich nur wenig wichtige Ergebnisse; sie wurde vornehmlich aus methodologischen Gründen in Anwendung gezogen, um eventuell durch die färberische Behandlung entstandene Artefacte als solche zu erkennen. Aus demselben Grunde, nehmlich um präformirte Gebilde als solche mit Sicherheit nachzuweisen, wurde sie auch in verschiedenen Modificationen erprobt, die ebenfalls nur den Zweck hatten, sich einander ergänzend zu controliren, nehmlich als Untersuchung frischen Blutes, Untersuchung des angetrockneten unfixirten Blutes, Untersuchung feucht fixirten Blutes, Untersuchung des angetrockneten und fixirten Blutes.

Am frischen, ohne Zusatzflüssigkeit[1]) mit Wasserimmersion

[1]) Bei der Untersuchung des Blutes einer Kaulquabbe passierte es mir, dass das aus dem Wasser genommene Thier bei der Blutentnahme nicht ganz trocken war, so dass sich hervorquellendes Blut mit Wasser mischen konnte. Auch hier beim Anurenembryo liess sich Rind-

betrachteten Präparat konnte man nun constatiren, dass nicht alle Blutzellen die bekannte ovale Form der Lehrbuchsabbildungen mit länglichem Kern haben, sondern dass, sicher präformirt, auch runde Zellen vorkommen mit runden Kernen, wie sich auch runde Kerne bei ovalen Zellen finden (ovale Kerne bei runden Zellen kamen nicht zur Beobachtung). Ferner muss ich nach meinen Beobachtungen sagen, dass wenigstens die ovalen Formen, im Profil betrachtet, nicht eigentlich, wie gewöhnlich angegeben wird, spindelförmig oder kürbiskernähnlich aussehen. Kaiserling[1]) vergleicht die Kantenansicht sehr treffend mit dem Bilde des Saturn und seinen Ringen, ich möchte den optischen Querschnitt mit gewissen Stäbchenzellen der Sinnesepithelien vergleichen, nur dass die beiden vom Kerne ausgehenden Stäbchen zwei Anschwellungen, eine am Kern und eine kleinere am äussersten Ende[2]) zeigen, zwischen denen sich eine dellenartige Vertiefung befindet. Im Grossen und Ganzen bilden die oblongen, dunkelgefärbten, scharf contourirten Zellen die Mehrheit (Normoblasten); daneben aber finden sich, wie gesagt, mehr rundlich-ovale bis ganz runde, grössere und blassere Zellen mit mehr verwaschenen Zellgrenzen. Auf den ersten Anblick könnte es scheinen, als ob ein continuirlicher Uebergang von den grossen blassen, runden Zellen mit den grossen und runden Kernen zu den kleinen oblongen Formen mit den kleinen gestreckten Kernen stattfindet; bei genauerem Zusehen kann man aber alle möglichen Combinationen der Form, Grösse und des Hämoglobingehaltes feststellen, so dass unsere Aufgabe, die Deutung der einzelnen Erscheinungsformen, wesentlich erschwert erscheint.

Optischer Querschnitt eines rothen Blutkörperchens (schematisch).

Hatte unter Anderen Schaumann[3]) aus seinen Deckglas-

fleisch's Beobachtung prachtvoll bestätigen, indem aus dem überwiegend kernführenden Amphibienblut sämmtliche Kerne wie mit einem Schlage ausgestossen wurden. Der gleiche plasmolytische Vorgang findet sich bestätigt bei Griesbach (a. a. O. S. 222) und Bergonzini (l. c.). Bei Zusatz von „physiologischer" Kochsalzlösung diffundirt nur das Hämoglobin.

[1]) Kaiserling, a. a. O.

[2]) Vergl. Dehler, Archiv für mikr. Anat. Bd. XLVI. 1895.

[3]) Schaumann, a. a. O. S. 148.

präparaten von anämischem Blut angegeben, dass das Cytoplasma der Megaloblasten häufig an den Kanten mehr oder weniger zernagt, zerknittert, mitunter wie gefaltet oder drapirt erscheint, so lässt sich auch bei den grossen protoplasmatischen und blassen Blutzellen der Amphibien sehr leicht experimentell feststellen, dass sie äusserst labil gegen Druck, Zug und Quellungsvorgänge erscheinen. Durch Druck und Zug erhält man Deformationen, in Folge allmählicher Verdünnung des Blutplasma diffundirt das Hämoglobin, das Cytoplasma quillt auf, zerfliesst, der gleichfalls gequollene Kern bleibt übrig[1]). Im Gegensatz hierzu stehen die kleinen dunklen Normoblasten: gegen mechanische und Quellungsvorgänge ziemlich resistent (bei plötzlicher starker Verdünnung des Serums stossen sie in Folge eigentlicher Plasmolyse ihren Kern aus), verhalten sie sich äusserst empfindlich gegen Austrocknungserscheinungen, wahrscheinlich wegen ihres eigenen geringen Wassergehaltes; bei zu starker Flüssigkeitsentziehung contrahirt sich der Zellleib, wobei er häufig rund wird, der Zellcontour zeigt Einrisse und der Kern reisst leicht ab.

Schliesslich ist noch zu erwähnen, dass die Kerne der Normoblasten wie das Hämoglobin des Zellleibes einen gelblichen Schimmer zeigen, indem gelbliche Stränge den farblosen Kern durchziehen, dass sie häufig sehr unregelmässig begrenzt und vom Zellleib undeutlich abgegrenzt erscheinen, wohingegen die Kerne der meisten Megaloblasten gewöhnlich eine zarte und deutliche Struktur ihrer rundlichen, farblosen Kerne erkennen lassen. Einzelne Kerne der Megaloblasten indess imponiren als völlig strukturlose „weisse Tropfen" innerhalb des gelblichen Cytoplasmaleibes und sind im Uebrigen völlig identisch mit den oben erwähnten gequollenen, durch Cytolyse frei gewordenen Kernen. Es ist nun zu beweisen, dass diese „ödematösen" Kerne nicht erst während der Beobachtung, wie Auerbach will, entstanden

[1]) Vielleicht kann dieser Vorgang der Cytolyse (Auerbach, s. o.) geeignet erscheinen, zur Erklärung für die sich bei Säugethieren physiologisch so spärlich findenden freien pyknotischen Kerne mit herangezogen zu werden. Letztere stammen nehmlich entweder aus Normoblasten und sind dann durch „Plasmorrhexis" frei geworden, oder vielleicht aus den spärlichen Megaloblasten mit pyknotischen Kernen, durch Cytolyse frei geworden. Je nach der Consistenz des Cytoplasma ist der pathologische Prozess ein anderer.

sind, sondern bereits intra vasa präformirt, vielleicht durch Concentrationsschwankungen des Plasma hervorgerufen, auf den Objectträger gelangt sind. Diese Megaloblasten mit Bläschenkernen finden sich nehmlich auch, einmal, wenn man das eiligst beschickte, vorher absolut lufttrockene Deckgläschen sofort mittelst Pincette (um es vor Feuchtigkeit der Finger zu schützen) gefasst, zur schnellen Antrocknung in den Exsiccator bringt, als auch wenn man den eben austretenden Blutstropfen sofort in Sublimat fixirt. Wenn wir demnach nun dieselben Gebilde später auch an erst angetrockneten und hernach mit Fixationsmitteln (Osmiumsäure) behandelten Präparaten finden, so werden wir sicher sein dürfen, dass diese runden und ödematös erscheinenden Elemente präformirt und nicht durch künstliche physikalische oder chemische Einwirkung des Fixationsmittels[1]) entstanden sind. Da es sich herausgestellt hat, dass bei der sofortigen und schnellen Antrocknung im Exsiccator sich keinerlei Kunstprodukte bilden, falls die Antrocknung nicht bis zur Austrocknung fortgesetzt wird, dagegen bei der Fixation des feuchten, nicht angetrockneten Blutes eine allgemeine Verkleinerung[2]) der einzelnen Elemente statt hat, proportional ihrem osmotischen Aequivalent, so bevorzugten wir die erstere als die bei weitem überlegene Methode.

Nach vielfachen Versuchen mit den verschiedensten, von den Autoren zu unserem Zweck angegebenen Fixationsmitteln[3]) erwies sich uns zur Fixation von Hämoglobin und Kernsubstanz für Amphibienblut wenigstens am vorzüglichsten ein Nikiforoff-Gemisch, dem etwa zwei Tropfen concentrirter, käuflicher Formollösung (40 pCt. Formalin) zugesetzt sind oder noch viel besser und bequemer wegen der schnelleren Wirkung ein Gemisch von concentrirter Sublimatlösung und 2procentiger, frischbereiteter Osmiumsäure [Thanhoffer, Mosso[4])] zu gleichen Theilen (ob-

[1]) Cf. Kaiserling, a. a. O. S. 54 und 55.

[2]) Cf. Kaiserling, a. a. O. S. 56.

[3]) Ich kann bestätigen, dass die Methode von Foà, Ziegler's Beiträge, Bd. V. 1889, Internationale Beiträge zur wissensch. Medicin, Berlin 1891, und Muir, Journal of Anat. and Physiol. normale et pathol. XXV. N. S. V. 1891, mit Recht verworfen wurde von Griesbach, Festschr. für Leukart. 1892.

[4]) Mosso, Atti della R. Accad. dei Lincei Roma. Rendic. IV. 1888. p. 427 ff.

wohl Heidenhain saure Fixationsmittel principiell verwirft). Zusätze von Kal. bichrom., das in Schnitten bekanntlich vorzüglich das Hämoglobin conservirt, wirken hier bei Deckglaspräparaten selbst in schwächster Verdünnung störend, da das Chromsalz als Beize fungirt, wodurch unbeabsichtigte Inversionen bei der Färbung entstehen. Im Folgenden werde ich der Betrachtung in Sublimat-Osmiumsäure fixirte Deckglastrockenpräparate zu Grunde legen. Das Präparat wurde nun derart hergestellt, dass mit dem herausgeschnittenen Herzen (bezw. mit der Schnittwunde der decapitirten Kaulquabbe) oder mit der mittelst Rasirmesser durchschnittenen Milz, oder mit dem aus der Femurepiphyse bei gelindem Druck hervorquellenden Knochenmark über das in Alkoholäther gereinigte und durch die Flamme gezogene Deckgläschen 2—3mal parallel hingefahren wurde. Das so beschickte Deckgläschen gelangt mittelst Pincette zum Lufttrockenwerden in den Exsiccator, wird dann wenige Augenblicke über eine weithalsige geschüttelte Ammoniakflasche (s. unten S. 616) gehalten, darauf in dem Uhrschälchen, das Fixativ enthaltend, einmal untergetaucht und herumgeschwenkt (cave zu langes Fixiren, s. S. 599) und zum Schluss in stark verdünnter Pyrogallussäure, schliesslich in reiner Aqu. dest. abgespült. Diese Methode giebt nach meinem Dafürhalten trotz Neumann[1]) bei weitem vortrefflichere Bilder, als wenn man feucht fixirt[2]), oder nach Mischung mit Zusatzflüssigkeiten auf dem Deckgläschen antrocknen lässt. In einem solchen Präparat nun erscheinen bei abgeblendetem Licht mittelst Oelimmersion alle Conturen und Einzelheiten der Strukturen bei weitem schärfer als im unfixirten Präparat. Im Uebrigen ist zu bemerken, dass in diesen sowohl der grösseren Bequemlichkeit, als auch der gleichmässigeren Vertheilung wegen mittelst Ausstreichens hergestellten Deckglaspräparaten sich nicht gar zu selten Formationen finden liessen von der Art, wie sie Geelmuyden[3]) und Engel abbilden; es sind dies Zellen, die bisweilen an einem Pol birnförmig zugespitzt

[1]) Neumann, a. a. O.

[2]) Feuchte Fixation für Amphibienblut empfahl auch v. Griesbach, Zeitschrift für wissenschaftl. Mikroskopie. Bd. VII. 1890, und Deckhuyzen, Verh. der anat. Gesellschaft, Wien, Anat. Anz., Ergänzungsheft. 1892.

[3]) Geelmuyden, Dieses Archiv. Bd. 105.

sind, wie das E. Neumann[1]) jüngst beschrieben hat, oder die, in der Mitte, in der Gegend der Kernstelle sanduhrförmig eingeschnürt, dann für directe Zelltheilung zu sprechen scheinen, oder sie sind kometenförmig ausgezogen, so, dass der Kern am äussersten Pol der Zelle liegt, was man für Kernausstossung in Anspruch nehmen könnte, wenn es sich nicht in jedem Fall deutlich nachweisen liesse, dass die betreffende Zelle mit ihren Polen auf dem Deckgläschen in der Richtung der applicirten parallelen Züge orientirt ist[2]). Ausserdem wissen wir seit Pfitzner[3]), dass kernlose Scheiben bei den Amphibien zwar vorkommen und in ihrem äusserst raren Auftreten zu den phylogenetisch interessantesten[4]) Dingen gehören, dass aber dieselben, wenn sie vorkommen, jedesmal dem intracellulären Kernschwund ihre Entstehung verdanken.

Ich wende mich nunmehr zur Schilderung der gefärbten Präparate[5]). Solche wurden hergestellt einmal im frischen unfixirten Zustande des Blutes, und dann nach Fixation des angetrockneten Blutes. Im frischen unfixirten Blut wurde wieder nach der Methode von O. Israel und A. Pappenheim[6]) Neutralroth zugesetzt, welches hier auch beim Blut erwachsener Amphibien womöglich noch präciser und prompter wirkt, als beim Blut embryonaler Säugethiere. Auch hier markirten sich im Cytoplasma der rothen Blutzellen, wenn auch an Zahl weniger und an Form gröber, die beim embryonalen Mäuseblut beschriebenen Granulationen. Inwieweit dieselben etwa mit den von J. Arnold[7]) geschilderten und abgebildeten Dingen identisch sind, entzieht sich vorläufig der Beurtheilung (Granulafärbung nach Nissl wurde nicht unternommen): Indess ist zu erwähnen, dass

[1]) E. Neumann, a. a. O.

[2]) Ich möchte hier erwähnen, dass Gerassimoff (Bullet. de la Soc. des naturalistes de Moscou. 1890) kernlose „Zellen" bisweilen so entstehen lässt, dass in den letzten Stadien der ablaufenden Mitose beide Tochterkerne in der einen Tochterzelle zu liegen kommen, während das andere Zellsegment kernlos ausgeht.

[3]) Pfitzner, a. a. O.

[4]) Cf. Israel und Pappenheim, Dieses Archiv. Bd. 143. S. 445.

[5]) Gleichzeitige Fixation und Färbung, angewandt von Deckhuyzen, a. a. O.

[6]) O. Israel und A. Pappenheim, a. a. O. S. 424.

[7]) J. Arnold, Dieses Archiv. Bd. 144. 1896.

schon Griesbach (a. a. O.) im Innern des gefärbten Zellleibes bei rothen Blutzellen der Amphibien stärker lichtbrechende, körnerähnliche Gebilde beschreibt, die er geneigt zu sein scheint, ebenso wie Cuénot[1]) mit der Bildung des Farbstoffes in Zusammenhang zu setzen. Es färbten sich im Grossen und Ganzen am schnellsten und stärksten die kleinen ovalen Kerne der Normoblasten, weniger stark die grossen rundlichen Kerne in Normoblasten und Megaloblasten. Die Bläschenkerne der Gigantoblasten hatten nach Stunden erst einen matten Schimmer aufzuweisen. Der Farbenton der Kerne war orange, ein Beweis, dass eben abgestorbene, bezw. plötzlich getödtete Kerne trotz ihres Gehalts an Nucleinsäure neutral reagiren.

Im Gegensatz hierzu steht eine Notiz von Bizzozero[2]) und A. Mosso[3]), die das, vielleicht durch Beimengung von Methylviolett (Fol, Squire, Hoyer, P. Mayer), metachromatische Methylgrün anwandten zur Unterscheidung frischer und todter Kerne. Nach diesen Autoren sollen lebende Kerne wegen ihrer alkalischen Reaction ungefärbt bleiben; mit eintretendem Tode, d. h. Abnahme der Alkalescenz und zunehmender Säuerung soll sich der Kern erst violett, sodann bläulich und schliesslich grün färben (Cf. Grandis, Atti Accad. Torino 1890. XXV. und Cuénot, Arch. biol. XIV. 1895). Im fixirten Präparat unterscheidet Hermann[4]) vor der Fixation lebende und abgestorbene Kerne durch seine Doppelfärbung mittelst Gentianaviolett und Saffranin: das Gerüst des normalen Kerns ist violett, beim Sterben nimmt die rothe Färbung Ueberhand.

Bevor ich mich nun zur Beschreibung der gefärbten Deckglastrockenpräparate wende, aus deren Ergebnissen die eigentliche Lösung unserer Aufgabe zu erfolgen hat, will ich nur kurz recapituliren, dass wir bis jetzt im Amphibienblut Formen gefunden haben, die durchaus mit homologen Gebilden im kernhaltigen Säugethierblut auf gleiche Stufe zu setzen sein dürften, nur ist der Formenkreis hier noch mannichfaltiger, da ausser runden auch noch mehr oder weniger gestreckte Gebilde in die Erscheinung treten. Im Uebrigen gilt hier genau das gleiche, was wir oben hinsichtlich der Megaloblasten und Normoblasten des Menschen und der Säugethiere überhaupt hervorgehoben haben. Es erscheinen zwar im Grossen und Ganzen die Megaloblasten rund-

[1]) Cuénot, Arch. de zool. expériment. 2me Sér. 1. VII. 1889. p. 26.
[2]) Bizzozero, Dieses Archiv. Bd. 113. 1888.
[3]) A. Mosso, Rend. Accad. Lincei Roma 1888. IV. p. 419.
[4]) Hermann, Anat. Anzeiger. 1888.

licher, heller und labiler, doch giebt es auch grosse Formen, deren Cytoplasma durchaus dunkel gefärbt und hyalin erscheint, wie das der meisten Normoblasten; wir haben deshalb schon oben deducirt, dass der durchgreifende Unterschied zwischen Megalo- und Normoblasten ebenso wie der zwischen jungen und alten Zellen wohl in den Kernverhältnissen gelegen sein dürfte. Wir finden nun auch hier, dass die meisten Megaloblasten zwar relativ grosse und runde Kerne besitzen, finden aber auch zuweilen bei Zellen, die im Uebrigen ganz den Habitus von Normoblasten aufweisen, grosse und runde Kerne, sowie hin und wieder Megaloblasten mit Kernen, die täuschend denen der meisten Normoblasten gleichen. Wollten wir demnach auch Grösse, Helligkeit und Form von Zellleib und Kern für grössere Jugendlichkeit, bezw. Megaloblastentypus in Anspruch nehmen, so werden wir bald von dem Ungerechtfertigten dieses Vorurtheils überzeugt durch den Befund von Zellen, die eines Theils Uebergangsformen von der grösseren, runderen und helleren Art zu der kleineren, gestreckteren und dunkleren bilden und demnach bei dem Ineinanderübergehen aller natürlichen Verhältnisse mit demselben Recht der einen wie der anderen Gattung zugetheilt werden könnten: andererseits durch den Befund von Zellen, die auf Grund einer ihrer Eigenschaften zwar zu der einen, auf Grund der übrigen aber eigentlich zu der anderen Gattung gerechnet werden müssten. Haben wir doch gesehen, dass sich zwischen Grösse, Form, Färbung des Zellleibes und Grösse, Form und Färbung des Kernes alle nur denklichen Combinationen auffinden lassen, so dass eine Eintheilung nach nur einem Merkmal, etwa nach der Grösse, in Megaloblasten und Normoblasten a priori unbedingt eine künstliche sein muss. Wir werden weiter unten sehen, dass wir auch bei unserer Classificirung nach den Kernen mehr wie eine Eigenthümlichkeit derselben werden berücksichtigen müssen. Angenommen nehmlich, die grossen runden und sich mit Neutralroth hellfärbenden Kerne wären Vorstufen der kleinen, dunklen, gestreckten Kerne: dann wären die ganz hellen, diffus sich färbenden, strukturlosen, grossen Bläschenkerne die allerjüngsten Formen, obwohl dieselben wahrscheinlich weiter nichts wie regressive Quellungsprodukte vorstellen[1]). Ferner

[1]) Auch hier sieht man wieder, wie je nach der Auffassung ein und das-

wohin soll man Zellen mit gleich grossen, aber dunkel gefärbten Kernen rubriciren, und in welchem Connex stehen mit den genannten Formen Zellen mit zwar hellen, aber kleinen Kernen? Gehen die grossen Formen in die kleinen über, oder die hellen Formen in die dunklen? Findet das eine statt, dann scheint das andere unmöglich zu sein und umgekehrt.

Zum Schluss will ich noch kurz angeben, dass Schiefferdecker[1]) betreffs der jungen und alten Formen angiebt: „Bei den übrigen Thieren, welche stets kernhaltige Blutkörperchen besitzen, vermag man unter diesen doch Jugendformen und erwachsene unschwer zu unterscheiden. Die ersteren sind zuerst mehr kreisförmig, zeigen nur einen ganz schwachen, leicht gefärbten Hof um den runden Kern, werden dann allmählich grösser, mehr elliptisch u. s. w.“

Ferner sagt Deckhuyzen[2]), dass die jungen Erythrocyten sich von den erwachsenen unterscheiden,

1) durch die bedeutendere Länge des grossen Durchmessers (13—32 μ), die Gestalt (kreisspindelförmig, oval), den geringen Hämoglobingehalt, die faserige Struktur des Stroma;

2) der Kern ist grösser, mehr blasenförmig, Kernmembran zeigt Neigung zu Einbuchtungen, Chromatin feiner vertheilt, Nucleolus grösser (2—4 μ).

Bei der Färbung unserer fixirten Deckglastrockenpräparate war unsere erste Aufgabe die Auffindung eines Reagens auf Hämoglobin. Nach den bis jetzt vorliegenden Erfahrungen war die Lösung derselben kaum zu erwarten durch Anwendung nur einer einzigen sauren Farbe, weshalb Versuche mit der zu diesem Zweck empfohlenen Lugol'schen Lösung, sowie der Indigofärbung von Nörris und Shakespeare (Merkel?) meinerseits bald als nicht zum Ziel führend aufgegeben wurden. Auch das metachromatische Orcein reicht ein fraglichen Fällen eben so wenig aus, wie das bei Grübler bezügliche sog. französische (Ranvier) Eosin, dessen Herstellung von Wissotzky[3]) angegeben ist. Von Ge-

selbe Gebilde bald als progressive, bald als regressive Lebenserscheinung gedeutet werden kann.

[1]) P. Schiefferdecker und A. Kossel, Gewebelehre, I. Abtheil. Bd. 2. 1891. S. 368.

[2]) Deckhuyzen, a. a. O. S. 96.

[3]) Wissotzky, Arch. für mikr. Anat. Bd. XIII.

mischen saurer Farben waren bisher für unseren Zweck in Anwendung gekommen

1) Ehrlich's dreifaches Glyceringemisch, enthaltend: Aurantia, Eosin.

2) Spuler's[1]) Orange (Tropäolin), Eosin.

Die Resultate mit diesen beiden befriedigten für den von uns gewünschten Zweck eben so wenig, wie Versuche mit folgenden Gemischen.

3) Aurantia, S. Fuchsin.

4) Corallin, Benzopurpurin.

5) Aurantia, Methyl-Orange, Congoroth.

Entschieden überlegen und zu weiteren Versuchen aufmunternd erwiesen sich die Gemische, welche enthalten

6) Orange G, Fuchsin S.

Es sind dies einmal die verschiedenen neutrophilen Mischungen und das Triacid Ehrlich's, ferner das Gemisch von Philipp und Aronson, von Biondi-Heidenhain und das Goldorange enthaltende Gemisch von Bergonzini[2]).

Während nun beispielsweise in Schnittpräparaten durch Gewebe die rothen Blutzellen im Verhältniss zu den Gewebszellen die Minderzahl bilden und daher die Hämoglobinhaltigen Elemente aus Orange und Säurefuchsingemischen den ersteren Farbstoff in Folge einer fast specifischen Affinität an sich reissen, selbst wenn er in nur minimalen Quantitäten gegenüber den anderen Farbstoffen vorhanden ist, so stellte es sich im Gegentheil bei Deckglaspräparaten, wo die rothen Blutzellen die Mehrzahl bilden, als thunlich heraus, gerade auf das Electionsvermögen der farblosen Elemente Rücksicht zu nehmen und wurde deshalb das Gemisch so eingerichtet, dass der rothe Farbstoff, der, nebenbei gesagt, eine enorme färberische Kraft hat, und sich selbst in minimalen Verdünnungen noch bemerkbar macht, dass der rothe Farbstoff also im Verhältniss zum Orange nur in Spuren vorhanden war. Vor Allem aber ist unbedingt erforderlich ein Zusatz von Alaun und Sulfanilsäure. Ich stellte mir eine Farblösung stets so her, dass ich in ein Reagenzröhrchen füllte:

[1]) Spuler, Arch. für mikr. Anat. Bd. XL.

[2]) Bergonzini, Anat. Anzeiger. Bd. VI. 1891. No. 20 und 21. S. 595—600.

1 Maass von der Grösse etwa eines gestrichenen Ohrlöffelchens Orange G.
Wenige Körnchen Patent-S.-Rubin (Kultschitzky).
Ein gehäuftes Maass Alaun.
Zwei gehäufte Maass Acid. sulfanilic.
Aq. dest. auffüllen bis etwa ¼ des Glases.
Glycerin anfüllen bis zum Rest.
Umschütteln und Umrühren mit einem in Essigsäureanhydrit getauchten Glasstab.

Geringe Schwankungen in der Zusammensetzung schaden nicht, nur müssen zur Vergleichung dienende Präparate stets mit einer und derselben Lösung gefärbt sein; dann ergiebt sich, die Dauer der Färbung stets als gleich vorausgesetzt, dass von den verschiedenen Amphibien der Farbenton der rothen Blutkörperchen ein verschiedener, innerhalb der einzelnen Thierart aber constanter ist. Ob es sich hier um qualitative oder nur quantitative Differenzen handelt, wage ich vorläufig noch nicht zu entscheiden. Ueber Säugethiere, speciell Menschenblut, habe ich mit dieser Lösung noch keine Erfahrungen gesammelt. Interessant war es aber, dass diese Lösung besonders gut die gestreifte Musculatur der Amphibien, bei Pflanzen (Protococcus viridis) nach geeigneter Behandlung das Chlorophyll, im Regenwurmblut das intercellulare rothe Blutplasma färbt. Auch über das Wesen der sog. eosinophilen Granulationen glaube ich mittelst dieser Färbung zu nicht unwichtigen Aufschlüssen gelangt zu sein.

Es war nun unsere erste Aufgabe, die Unterschiede zwischen jungen und alten Zellen festzustellen. Dass wir dieselben vornehmlich in gewissen Eigenschaften der Kerne zu erwarten hätten, geht aus dem Eingangs Mitgetheilten hervor. Ohne vorläufig darüber schlüssig werden zu wollen, ob etwa die pyknotischen Kerne bereits physiologisch regressive oder etwa, wie die Samenkerne und „Tochterkerne", Gebilde von „concentrirter Lebenskraft" vorstellen, jedenfalls erschien der Versuch gerechtfertigt, ob es nicht möglich sei, schon mittelst der Färbung augenfällige Unterschiede zwischen pyknotischen und nichtpyknotischen Kernen zu erzielen. Bestimmend bei diesen Versuchen waren gewisse Erfahrungen, die man mit karyokinetischen Kernen gemacht hat. Je deutlicher nehmlich mit fortschreitender Mitose die Chromo-

somen ausgeprägt werden, um so stärker färben sie sich und um so energischer halten sie auch den Farbstoff fest, wie dies beim Gerüst des ruhenden Kernes nicht der Fall ist. Es schien demnach, dass das färberische Verhalten pyknotischer Kerne eine gewisse Aehnlichkeit mit dem karyokinetischer haben dürfte. Es soll sich nun nach Anwendung der Gram'schen [Graham?[1])] Färbungsmethode erreichen lassen, dass die ruhenden Kerne allen Farbstoff abgeben, während die in Vorbereitung zur Theilung begriffenen und die sich theilenden Kerne allein durch ihre stärkere Färbung die Aufmerksamkeit des Beschauers auf sich ziehen[2])[3]). Ich muss bekennen, dass die Resultate wegen der Ungleichmässigkeit der Einwirkung bei dem Gram'schen Verfahren nicht ganz der Erwartung entsprachen. Eine andere Methode von Kosinsky[4]) und Flemming[5]) beruht auf Doppelfärbung mit Hämatoxylin-Saffranin, bei der der ruhende Mutterkern, der sich zur Theilung anschickende Kern und der ruhende Tochterkern blauviolett, spätere Theilungsphasen dagegen und der eben entstandene Tochterkern roth werden sollen. Dass Versuche dieser Art für unseren Zweck zu keinem gewünschten Resultat führten, lag vielleicht einmal daran, dass Kerntheilung und Kernschrumpfung, Chromosomen und Pyknose nicht ohne weiteres mit einander identificirt werden dürfen, ferner auch daran, dass die angegebenen Färbungen fundirt sind vor Allem auf das Verhalten der Nucleolen bei der Theilung, welche bei Einleitung derselben in die Chromosomen eintreten, so „dass in denjenigen Stadien, wo noch Nucleolen vorhanden oder eben erst verschwunden sind oder eben wieder auftreten, die Neigung der chromatischen Figur zur Blaufärbung vorliegt, während die Formen, in welchen sie völlig deconstituirt sind, sich rein saffranophil verhalten, wie es ja die Nucleolen selbst sind". Auch bei Anwendung einer Doppelfärbung mit zwei basischen Anilinfarben, Fuchsin, Jodgrün [Wendt[6])] blieb der gewünschte Erfolg aus. Bei dieser

[1]) Cf. O. Hertwig, Zelle. S. 148.
[2]) Cf. Bizozzero und Vassale, Dieses Archiv. Bd. 110. 1887.
[3]) Cf. Demarbaix, Cellule. V. 1889.
[4]) A. Kosinsky, Wratsch. 1888. No. 6.
[5]) Flemming, Arch. für mikrosk. Anat. Bd. XXXVII. 1891.
[6]) s. b. Strasburger, Ueber Kern- und Zelltheilung. 1888.

Färbung soll sich das Nucleingerüst der Kerne blaugrün, die Nucleolen roth färben; auf den Theilstadien dagegen, in denen die Nucleolen aufgelöst sind, färben sich die Chromosomen violett, wenn später dann in den Tochterkernen die Nucleolen wieder erscheinen, nehmen die Kernfäden aber mals die blaugrüne Farbe an.

Bei allen nun mir vorliegenden Präparaten war ich ausser Stande, überhaupt deutliche, ächte Nucleolen aufzufinden, so dass über ihr etwaiges Verhalten beim Uebergang in die pyknotische Form keine Aussagen gemacht werden können. Allerdings hatte schon früher Ranvier in den Kernen der rothen Blutkörperchen bei Amphibien ein Kernkörperchen beschrieben, was auch Deckhuyzen[1]) mittelst Ranvier's Drittelalkohol sichtbar machen konnte und nach ihm 1½ μ gross sein soll; auch neuerdings haben sowohl Pfitzner[2]) wie Auerbach[3]) daselbst dergleichen wahrgenommen. Auerbach nimmt für die Gattung „Rana" etwa 8—16, bei den Urodelen noch mehr und im Besonderen bei Triton taeniatus bis über 40 solche „rundliche und scharf begrenzte, stärker lichtbrechende und stark tingirbare, verhältnissmässig grosse Innenkörper" an, die in der Regel nicht mit einander durch Fäden verbunden, also nicht Knotenpunkte eines Netzwerks seien; dieselben könnten aber, meint er, vermöge einer ihnen zukommenden amöboiden Beweglichkeit unter Umständen sich spindelförmig strecken oder sternförmig werden, „Pseudopodien ausstrecken, welche mit denjenigen ihrer Nachbarn verschmelzen" und so ein Kernnetz vortäuschen[4]). Pfitzner seinerseits konnte das Chromatingerüst bei Salamandra auflösen in „Nucleolen von wechselnder Grösse und Zahl (3—8)". Auch Griesbach (a. a. O.) lässt Nucleolen zu. Schon der Widerspruch in der Zahl zwischen den verschiedenen Autoren lässt vermuthen, dass sie unter ihren Nucleolen verschiedene Dinge gemeint haben könnten. Wichtig für unseren Fall ist die Frage eigentlich nur insofern, als Auerbach[5])

[1]) Deckkuyzen, a. a. O.
[2]) Pfitzner, a. a. O. S. 290.
[3]) Auerbach, Anat. Anzeiger. S. 576, 578.
[4]) Cf. Lukjanow, Arch. für mikrosk. Anat. Bd. XXXII. 1888.
[5]) Auerbach, Berl. Sitzungsber. vom 26. Juli 1890. S. 499. 1891. — Org. Stud. I. 1874.

in dem Färbungsverhalten seiner Nucleolen einen wichtigen Altersunterschied der Blutzellen hat aufstellen zu müssen geglaubt. Er sagt, bei ausgebildeten Batrachiern bestehen sämmtliche Nucleoli der Blutscheiben aus kyanophiler Kernsubstanz. Im Larvenzustand der Frösche, von der dritten Woche an, finden sich neben einer Anzahl kyanophiler immer noch ein oder zwei erythrophile. In den ersten Tagen des Larvenlebens aber ist im Kern der Blutscheiben nur ein einziger grosser Nucleolus vorhanden, der aus beiderlei Substanzen zusammengesetzt ist. Wenn auch zugegeben werden muss, dass die ächten Nucleolen verschiedener Zellgattungen verschiedenwerthige Gebilde sein können, so ist doch zu beherzigen, dass M. Heidenhain[1]) betont, dass innerhalb einer Zellart und vor Allem innerhalb einer Zelle die Nucleolen auch da, wo sie in der Mehrzahl vorhanden sind, stets sich gleich verhalten, Nucleolen verschiedener Art also nicht anzuerkennen sind. (Die Auerbach'sche Lehre von der differenten Chromatophilie wurde ferner theils angegriffen, theils widerlegt von: Zacharias, Ber. d. bot. Ges. Berlin 1893 — Strassburger, Histol. Beiträge IV. 1892 — Rosen, F. Cohn's Beiträge V. 1892 — Schottländer, ebendaselbst VI — Zoja, Bollett. scientif. Pavia 1893, No. 2 — R. Hertwig, Verh. d. zool. Ges. 1892.) Nach Flemming sind die ächten Nucleolen Bildungen sui generis, die nach Frank Schwarz[2]) aus Pyrenin bestehen, was aber in den Kernen der Amphibienblutzellen als Nucleolen imponiren könnte, sind nach meiner Ueberzeugung wenigstens nichts weiter als sich sehr dunkel färbende E. Klein'sche Netzknoten, bezw. die von der Kernmembran ausgehenden Anfänge des Gerüstwerks, um die herum zwar eine dünne Schale sich schwächer färbender chromatischer Substanz gelegen ist, die aber selbst ebenfalls aus Nuclein bestehen. Ein solches Kernnetz hatten auch schon Flemming und Török[3]) angenommen. Dass die sich basisch färbende Substanz der Kerne nicht aus einer Mehrzahl von Nucleolen besteht, sondern aus einem distincten Fadenwerk, wird besonders deutlich, wenn man das

[1]) Heidenhain, Archiv für mikrosk. Anat. Bd. XLIII. 1894.

[2]) Schwarz, Beiträge zur Biologie der Pflanzen. Bd. V. 1887. Breslau.

[3]) Török, Arch. für mikrosk. Anat. Bd. XXXII.

Blut etwa zwei Stunden post mortem, also im cadaverösen Zustande betrachtet. Dagegen misslangen verschiedene zur Auffindung ächter Nucleolen angegebene Methoden. Während sich nehmlich nach Zacharias[1]) Nucleinkörper besonders scharf und intensiv in angesäuerten Farbstofflösungen (Essigcarmin, Methylgrün-Essigsäure) färben, färben sich die Paranucleinkörper besser in ammoniakalischen (s. oben Ammoniakdämpfe S. 606) Farbstofflösungen. Besondere Verwandtschaft haben zum Paranuclein gewisse saure Anilinfarben (Eosin, Säure-Fuchsin). Mit Berücksichtigung dieses Umstandes soll es möglich sein, bei gleichzeitiger Anwendung zweier Farbstoffe (angesäuertes Chrysoidin, schwach basisch gemachtes Lichtgrün) Doppelfärbungen zu erzielen. Dieselben gelangen zwar, zeigten aber bei den Blutzellen der Amphibien keine ächten Nucleolen. Auch für die Classification von Carnoy[2]) in Nucléoles nucléiniens, plasmatiques, mixtes, sowie die von Gaule und Ogata[3]) nach Farbstoffen (Hämatoxylin, Saffranin, Nigrosin, Eosin) in hämatoxylophile Karyosomen, saffranophile und eosinophile Plasmosomen, gemischt hämatoxyphile und saffranophile Nucleolen und ungefärbt bleibende Hyalosomen konnte ich bei den Blutzellen der Amphibien keine Bestätigung finden. Dasjenige, was vorzüglich durch Färbung mit Säure-Fuchsin und Saffranin zur Anschauung gebracht werden konnte, war die sog. achromatische Substanz, der „Kernsaft“ („Karyochylem“) O. Hertwig's, die Kerngrundsubstanz, das „Karyolinin“ Waldeyer's[4]). Für diese auch Paralinin genannte Substanz fand ich grösstentheils bestätigt, was Hertwig[5]) über das Paranuclein angiebt. Es quillt im Gegensatz zum Nuclein in Essigsäure, welche deshalb bei der Kernfärbung, wenn man es scharf sichtbar machen will, zu vermeiden ist, leistet dagegen, im Gegensatz zu Nuclein, schwefelsaurer Magnesia und schwachen Alkalien (s. oben Ammoniakdämpfe S. 606) Widerstand. Ein sehr brauchbares Mittel, um es sichtbar zu machen, ist die Osmiumsäure (s. oben S. 605).

[1]) Zacharias, Botan. Zeitung. 1882. 1883. 1885. 1887.
[2]) Carnoy, Biol. cellulaire. 1884.
[3]) Gaule und Ogata, Arch. für Anat. und Physiol. 1883.
[4]) Waldeyer, Deutsche med. Wochenschr. 1895. S. 847.
[5]) O. Hertwig, a. a. O. S. 36.

Da es nicht meine Absicht war, dieses Karyolinin noch weiter aufzulösen in Lanthanin- und Oedematin-Granula, so unterblieben die diesbezüglichen Färbungsmethoden, auch Altmann's Chinolincyaninfärbung zur Darstellung des Negativs der Interfilargranula gelangte nicht zur Anwendung. Es erschien das „achromatische" Karyolinin als ein zweites in engster Correlation zum Nucleingerüst stehendes „Paramitom", welches ebenfalls, wie letzteres, von der Kernmembran seinen Ausgang nimmt, so dass zwei dreidimensionale Balkenwerke von annähernd gleicher Form, ohne irgendwo mit einander in Berührung zu treten, in demselben Raum untergebracht sich gegenseitig durchflechten. Wie erwähnt, färbt sich diese „achromatische" Substanz mit Vorliebe in sauren Farben (Oxychromatin Heidenhain's im Gegensatz zum Basichromatin), nimmt bei unserer Färbung gewöhnlich Orange-G auf, so dass in dem Nucleingerüst des Kerns gelbe Lücken sichtbar sind, ähnlich wie bei karyorrhektischen Kernen, unterscheidbar aber von letzteren durch ihre regelmässigere Anordnung und gleichmässigere Form. Diese gelben Lücken sind nicht, wie Strasburger und Stricker[1]) wollen, in den Kern eingedrungene Cytoplasmastränge, auch nicht von der Gegenseite der Zelle her durchschimmernde Stellen des Zellleibes, sondern sind ächte Kernsubstanz, die mit dem Cytoplasma in keiner directen Beziehung steht. Erstens geht sie nicht, wie Flemming und Engel annehmen, unmittelbar in die Substanz des Zellleibes über, sondern ist, wie Reinke[2]) dies annimmt, von ihr durch eine Kernmembran getrennt, an welcher Grenze der Kern auch bei Schrumpfungen vom Zellleib abreisst. Dieselbe wird besonders deutlich bei cadaverösen Zellen (s. o. S. 616). Zweitens kann man auch durch Färbung Differenzirungen vom Zellleib erzielen, einmal substantiv durch Saffranin und Säure-Rubin, wobei dann die Lücken roth werden im Gegensatz zum orange sich färbenden Zellleib, dann aber auch adjectiv mittelst der Tanin-Brechweinstein-Methode von Rawitz[3]), nach der bei Anwendung von Methylgrün sich die

[1]) Stricker, Wiener Sitzungsber. Bd. LXXVI, 3. 1877.

[2]) s. b. Reinke, Arch. für mikrosk. Anat. Bd. XLIII, XLIV.

[3]) Rawitz, Leitfaden für histiologische Untersuchungen. 2. Aufl. 1895. S. 76.

achromatische Substanz und die Kernmembran durch Inversion mit der basischen Farbe färbt, während nach Einwirkung des „Differenzirtanins" der Zellleib ungefärbt bleibt. Dieses Karyolinin wechselt nun je nach dem Zustand des Kerns an Masse. Kerne mit deutlichem Nucleingerüst haben auch ein deutliches Karyoliningerüst; Kerne dagegen von blasser und pyknotischer Art färben sich dagegen beinahe gleichmässig (diffus, homogen) fast nur mit Kernfarbe, je nachdem Quellung oder Schrumpfung vorliegt, matt oder intensiv, während die oxychromatische Substanz bis auf nur zwei oder drei unregelmässige kleine Granula reducirt erscheint (s. Arnold a. a. O. Taf. II. No. 35—38). Es handelt sich indessen nur um scheinbare Granulation; der Oberfläche des basichromatischen Kerns sitzen nicht etwa oxychromatische Granula auf, wie dies am ungefärbten Präparat wegen der verschiedenen Lichtbrechung beider Substanzen scheint, sondern eher könnte man von basichromatischen Hervorragungen sprechen. Die Oberfläche des Kerns erscheint zerklüftet, ähnlich einer Wallnuss, wobei die tief liegenden Stellen oxychromatisch, aber nicht nur die Oberfläche furchend, sondern die ganze Kernsubstanz durchsetzend zu denken sind. Aus dem gleichen Verhalten der oxychromatischen Substanz bei Kernen conträrer Werthigkeit, blasigen und pyknotischen, ergiebt sich, dass auf ihr Untersuchungen über Altersunterschiede nicht basiren können[1]). Es wurde deshalb das Basichromatin hinsichtlich seines tinctoriellen Verhaltens bei verschiedenem Zellalter geprüft. Zuerst wurden Differenzirungen zu erzielen versucht durch Anwendung metachromatischer Farbstoffe, wie des Thionins, Toluidinblaues (Hoyer), des polychromen Methylenblaues (Unna). Die besten Resultate erzielte ich schliesslich durch Combination der Electionsmethode, bei der aus Mischungen die verschiedenen Substanzen die ihnen verwandten Farbstoffe an sich reissen, mit dem summativen Verfahren, wo ein dem ersten nachgeschickter zweiter Farbstoff den ersten entweder aus Positionen, zu denen er selbst grössere Affinität besitzt,

[1]) Ueber das Verhalten der „achromatischen" Substanzen bei Kerndegenerationen conf. Drüner, Jen. Zeitschr. für Naturw. Bd. XXVIII. N. F. 21. 1894.

vertreibt, oder sich zu dem ersten hinzu addirt oder von dem ersten unbesetzte Stellen besetzt und schliesslich dem subtractiven Verfahren, wo zwei Farben auf einmal wirken, nachher aber durch Entfärbung der weniger haftende Farbstoff entfernt wird.

Als Kernfarbe kam vor Allem zur Anwendung das von Calberla eingeführte, schon früher empirisch von Carnoy[1]) empfohlene Methylgrün, für dessen Vorzüge jüngst von Posner, sowie von Kossel und Lilienfeld[2]) die theoretische Erklärung gegeben wurde und welches ja auch im Triacid vorhanden ist. Dieser Farbstoff, der zum Nuclein hervorragende Verwandtschaft besitzt, gehört zu den basischen Triphenylmethanen (Rosanilin-Gruppe), und ist osmiumsäurebeständig. Auch dieser Farbstoff ist etwas dichromatisch (s. o. S. 607), wird durch Säurezusatz einen Stich gelblicher, durch Basen etwas bläulicher. Es scheint, dass die verschiedenen Fixirungen ebenfalls von Einfluss auf die Färbung der Kerne mittelst Methylgrün sind, sei es dass der Farbstoff, sei es dass die Kernsubstanz dadurch alterirt wird. Beispielsweise werden in Trockenpräparaten, die durch Hitze fixirt sind, mit Triacid gefärbte Kerne grün, bei Nikiforoff-Fixationen blaugrün[3]). Wendet man das Methylgrün einmal, nach Strasburger's Angabe, mit Essigsäure vermischt, dann nach Behandlung mit Kalilauge, wie Löffler dies für Methylenblau empfohlen hat, an, so sind durchgreifende Unterschiede eigentlich kaum zu constatiren; die angesäuerte Lösung schien matter, aber distincter zu färben, kam indess trotzdem in Rücksicht auf das Karyolinin (s. o. S. 616) nicht in Anwendung.

Als zweiten Kernfarbstoff verwandte ich gewisse Diphenylaminfarben, die Azine, Saffranin, Neutralroth und Magdalaroth, mit welchen schon Flemming und Hermann bei

[1]) Carnoy, l. c.

[2]) Kossel und Lilienfeld, Zeitschr. für phys. Chemie von Hoppe-Seyler. Bd. VII. 1882. — Verhandlungen der Berl. phys. Gesellsch. 1892. — Arch. für Anat. und Physiol. 1892. — Conf. ferner Rosen, 72. Jahresber. der schles. Gesellsch. für Vaterl. Cultur. 1894. Zool.-bot. Sect.

[3]) Cf. hierzu auch Rawitz, Anat. Anz. Bd. XI. 1895. S. 296 u. 299.

Osmiumsäurepräparaten so schöne Erfolge erzielt haben und die sich von den gewöhnlichen basischen Anilinfarben der histologischen Technik insofern in mancher Beziehung unterscheiden, als sie beispielsweise einmal keine Bacillen färben, dann aber auch wieder zu gewissen Dingen Affinität bezeigen (Paranuclein), die für gewöhnlich nur mit sauren Anilinfarben sich färben.

Wie auch Neumann[1]) jüngst einer Vorfärbung mit Biondischer Lösung eine Färbung mit Hämatoxylin folgen lässt, so verwandte auch ich diesen Kernfarbstoff κατ' ἐξοχήν an dritter Stelle in Form von Jodhämatoxylin[2]). Ueberhaupt scheint eine Kernfärbung mit Hämatoxylin einen anderen Eindruck zu machen als eine solche mit Anilinfarben. Während die Chromatinfäden bei Anwendung der letzteren Farbstoffe wie aus einzelnen kleinen, scharf und gleichmässig gefärbten Stücken zusammengesetzt erscheinen, gewinnt es nach Färbung mit Hämatoxylin den Anschein, als ob das Kerngerüst aus einem Convolut längerer Bänder bestehe, deren Seitenränder sich etwas stärker färben als die zart abgetönte Mitte. Es scheint bei der Hämatoxylinfärbung der Farbstoff auf der chromatischen Substanz, auch wenn Ueberfärbung sicher ausgeschlossen ist, gleichsam wie eine Deckfarbe aufgetragen zu sein, während die Anilinfarbe wie eine gefärbte Lösung dieselbe durchtränkt. Die mit Hämatoxylin gefärbten Theile sind weniger durchscheinend als die mit Anilinfarben gefärbten, so dass bei letzteren mehr der optische Querschnitt gegenüber der körperlichen Ansicht hervortritt. Während durch Anilinfarben besonders ausgezeichnet die Bläschenform zur Anschauung gelangt, ist bei dieser Färbung wegen ihrer Transparenz der Contrast zwischen normalen und pyknotischen Kernen nicht so in die Augen fallend. Das Umgekehrte gilt vom Hämatoxylin; hier verlangen Bläschenform und ruhende Kernstruktur aufmerksamere Betrachtung zu ihrer Unterscheidung, während die Pyknose als solche gar nicht zu verkennen ist.

Eine concentrirte alkoholische Saffraninlösung und eine con-

[1]) Neumann, a. a. O.

[2]) Cf. Sanfelice, Bolet. della Soc. di Naturalisti. Napoli. III. 1889. p. 37, 38.

centrirte wässrige Methylgrünlösung, der eine Prise Borax zugesetzt ist werden zu gleichen Theilen (Violettfärbung) gemischt, filtrirt und das Filtrat zu Anilinwasser gefügt (auf Filtrirpapier darf ein Tropfen keinen deutlich grünen Rand zeigen). Hierin wird, um Ueberfärbung zu vermeiden, unter steter Controle nicht zu lange gefärbt (elective Färbung), dann in Aq. dest. abgespült, hierauf einen Augenblick in dem sauren Farbgemisch entfärbt (subtractive Färbung) und gegengefärbt, wiederum abgespült, und schliesslich in einer verdünnten, erwärmten, wässrigen Lösung von Hämatein, dem 1 Tropfen Ammoniak und Tinct. jodi zugesetzt wird, nachgefärbt (additive Färbung). Die hinreichend gefärbten Deckgläschen werden wieder in Aq. dest. abgespült, mittelst Gebläse ein trockener Luftstrom über ihre Kante geschickt, nochmals schnell zwischen Papier fibrelint abgetrocknet, im Luftbad über der Bunsenflamme kurz erwärmt und in Dammarlack eingebettet. Werden alle letztgenannten Manipulationen recht schnell vorgenommen, dann vermeidet sich fast mit absoluter Sicherheit das bekannte (s. Engel) Abreissen der Kerne. Zur Frage der verschiedenen Consistenz der verschiedenen Kerne dürfte die Thatsache interessant erscheinen, dass die abgerissenen Kerne fast ausschliesslich dunkel gefärbt sind; rührt nun die dunkle Farbe von der Contraction des Kerns beim Abreissen her, oder sind gerade die Kerne abgerissen, die wegen ihres eigenartigen Baues auch besonders viel Farbstoff aufnehmen? Es scheint letztere Annahme wahrscheinlicher, wonach Dunkelfärbung und Abreissen als Coeffecte einer gemeinsamen Ursache angesehen werden müssen, obschon nicht zu übersehen ist, dass nicht alle dunklen Kerne abgerissen sind und nicht alle abgerissenen Kerne dunkel gefärbt zu sein brauchen.

Untersucht wurde mit Oelimmersion, $\frac{1}{12}$ Homogen, Ocular 2, Tubuslänge 160 mm = Vergrösserung 530. Nach Vergleichen am frischen Präparat und den Erfahrungen bezüglich Orange-G, darf alles, wo gelber Farbton vorhanden ist, als hämoglobinhaltig betrachtet werden. Allerdings haben die rothen Blutkörperchen auch rothe Töne aufgenommen und je nach dem Verhältniss zwischen Hämoglobin und eigentlichem farblosem, albuminösem, sich in Säure-Fuchsin färbendem Protoplasma zeigen ihre Zellleiber Orangefärbung in allen Abstufungen: zart thee-

rosenfarbig = wenig Hämoglobin, wenig Protoplasma; lachsfarbig = relativ wenig Hämoglobin, relativ viel Protoplasma; aprikosenfarbig = viel Hämoglobin, wenig Protoplasma.

Wohl war es durch plasmolytische Experimente öfters geglückt, an rothen Blutzellen den ganzen Innenkörper von der äusseren festen Grenzschicht loszutrennen, so dass letztere wie ein isolirter Reif zurückblieb, eine eigentliche Membran aber, wie jüngst Auerbach[1]) und Macallum[2]) solche wiederum annahmen, konnte weder plasmolytisch noch durch Färbung mit Anilinblau differenzirt werden[3]). Für die rothen Blutzellen muss ich mich mit Dehler[4]) demnach durchaus den Ansichten von Ranvier[5]) und Renaut[6]) anschliessen, wie sie vor Kurzem von Waldeyer[7]) interpretirt und commentirt wurden. Sehr wohl aber lässt sich durch die Färbung ein Ektoplasma von einem Entoplasma differenziren, welch' letzteres wieder in eine mehr nach aussen gelegene intermediäre eigentliche Markschicht und eine dicht um den Kern gelegene Kernschicht zerfällt[8])[9]). Während nehmlich bei einzelnen Exemplaren das Hämoglobin den Zellleib gleichmässig durchzieht und demnach derselbe auch gleichmässig gefärbt ist, z. B. Taf. XIII. A. 19, erscheint bei anderen eine besonders starke Anhäufung von Hämoglobin um den Kern herum und eine noch stärkere und breitere in der äussersten Rinde, während die mittlere Markschicht in der Gegend der „Delle" (S. 603) fast ungefärbt erscheint (Taf. XIII. A. 15), was recht gut mit den bezüglichen Angaben über die örtliche Ent-

[1]) Auerbach, a. a. O.

[2]) Macallum, Publicat. from the biol. Laborat. of the University of Torento. II. 1892.

[3]) Cf. Schiefferdecker, a. a. O. S. 366. — Griesbach, a. a. O. S. 222 u. 224. — Bergonzini, a. a. O. S. 31. — Cuénot, a. a. O. S. 28.

[4]) Dehler, a. a. O.

[5]) Ranvier, Traité technique d'histologie.

[6]) Renaut, Traité d'histologie practique.

[7]) Waldeyer, a. a. O. S. 801 u. 802.

[8]) Cf. v. Leydig, Untersuchungen zur Anat. und Histologie der Thiere. Bonn 1883. S. 60.

[9]) Cf. van der Stricht, Bulletin de l'académie royale de Belg. III. Ser. T. XXIX. No. 1. 1895.

stehung des Hämoglobin in den rothen Blutkörperchen stimmen dürfte[1–5]).

Hinsichtlich der Kernfärbung muss allerdings bemerkt werden, dass aus dem Farbenton keine constanten Beziehungen innerhalb der Gruppe der rothen Blutkörperchen zu erschliessen waren; derselbe war im Grossen und Ganzen blau (durch den Contrast mit dem complementär gelben Cytoplasma leicht grünlich), schwankte aber etwas nach der grünen und violetten Seite, was wahrscheinlicher durch die ungleichmässige Dicke der Präparatschicht als durch irgend welche Unbeständigkeit in der quantitativen Zusammensetzung der Farblösung oder Dauer ihrer Einwirkung zu erklären sein dürfte. Dagegen waren die Kerne der farblosen Blutkörperchen durch den Farbenton deutlich von denen der rothen Blutkörperchen unterschieden; während dieselben bei den Urodelen meistens, wenn nehmlich die Färbung richtig abgepasst war, leuchtend grasgrün erschienen, waren sie bei den Anuren unter günstigen Umständen alle röthlich violett. Hieraus folgt, dass nicht für alle Fälle der Satz von Fol[6]) gilt, dass ruhende Kerne alkalisch reagiren, d. h. das Nuclein sich dem an ihn gebundenen Farbstoff gegenüber, trotz seines Gehalts an Nucleinsäure, wie ein schwach alkalischer Körper verhält, der rothen Alauncarmin in Lila, violettes Hämatoxylin in Blau, rothes Ribesin in Blaugrünlich, Rothkohlfarbstoff in Grün umschlagen lässt. Der blaue Farbenton der Kerne der rothen Blutkörperchen erklärt sich vielleicht dadurch, dass dieselben im Gegensatz zu den Kernen der weissen Blutkörperchen zwei Farbstoffe aufgenommen haben, nehmlich Methylgrün und Hämatoxylin — die mikroskopische Betrachtung während der einzelnen Phasen der Färbung ergiebt, dass das Nuclein der rothen Blutkörperchen kein Saffranin aufnimmt, sondern Methylgrün bevorzugt —; von den Componenten der beiden zur Wirkung gelangenden Farbstoffe (blau + gelb = Methylgrün, blau + roth = Hämatoxylin)

[1]) Ehrlich, Charité-Annalen. Bd. X. 1885.
[2]) Foà, Ziegler's Beitr. Bd. V. — Journ. of the microsc. soc.. II. p. 198.
[3]) Haliburton, Journ. of physiol. X. p. 532.
[4]) Meisels, Wien. med. Wochenschr. Bd. XXXIX. No. 15. S. 559.
[5]) Högjes, Wien. med. Presse. Bd. XXX. No. 12. S. 489.
[6]) Fol, Lehrb. der vergl. mikrosk. Anatomie. 1884.

überwiegen vielleicht mit Hülfe eines Einflusses der Nucleinsäure auf dieselben die blauen Töne.

Wir kommen jetzt zu unserer eigentlichen Aufgabe, der Untersuchung über die beiden Arten rother Blutkörperchen und über die verschiedenen Zellalter. Gehen wir von der Betrachtung aus des Blutpräparates eines alten ausgewachsenen Winterfrosches (Rana esculenta). Betrachten wir einmal ein Präparat, hergestellt nach unserer Methode und dann zum Vergleich ein zweites, in dem die Kerne ebenfalls blau gefärbt sind, aber mit nur einem Farbstoff, etwa Methylenblau. Halten wir vorläufig an der althergebrachten Meinung fest, dass, je grösser und weniger intensiv gefärbt ein Kern ist, als um so jünger er anzusehen sei. Wir werden dann in unserem Methylenblaupräparat finden, dass ein scheinbarer Uebergang im Sinne Askanazy's zwischen Zellen, die ausgesprochen Megaloblasten sind und solchen, die ausgesprochen Normoblasten sind, stattfindet. Es finden sich nehmlich Gigantoblasten, deren Kerne kleiner und dunkler gefärbt sind, als die der meisten Gigantoblasten, und Normoblasten, deren Kerne grösser und weniger dunkel gefärbt sind, als die der meisten Normoblasten. Da es schliesslich auch noch Zellen mittlerer Grösse mit solchen mittelgrossen nnd mittelstark gefärbten Kernen giebt, könnte der directe Uebergang von Megaloblasten in Normoblasten selbst auf Grund von Kernverhältnissen (Grösse und Färbbarkeit) als erwiesen gelten, wenn nicht ein dritter Factor dagegen spräche, der allerdings bei der Färbung mit Methylenblau nicht so augenfällig entgegenspringt, nehmlich die Kernstruktur. Trotz der annähernd gleichen Grösse und annähernd gleichen Färbbarkeit dieser Kerne mittlerer Sorte erscheinen nehmlich die einen bei den ausgesprochenen Normoblasten als deutliches regelmässiges Gerüstwerk, die anderen bei den ausgesprochenen Megaloblasten als undeutliche wie verschwommene Masse. Man müsste also annehmen, dass letztere in erstere überginge, obwohl erstere in ihrem Bau viel grössere Aehnlichkeit hat mit den ganz grossen und ganz hellgefärbten Kernen der Megaloblasten. Dazu kommt, dass diese mittlere Sorte Kerne unter einander aber auch nur annähernd gleich gross und gleich stark gefärbt erscheint. Zwar giebt es in Megaloblasten Kerne nur wenig heller und grösser als in gewissen ihnen zunächst stehenden Normoblasten, zwar giebt es auch in Megalo-

blasten und Normoblasten gleich grosse und gleich stark gefärbte Kerne; doch giebt es auch in Megaloblasten Kerne der mittleren Art, die dunkler und kleiner erscheinen, als die entsprechenden in Normoblasten. Ganz abgesehen davon, dass die verschwommene Struktur in die deutliche übergehen müsste, müsste auch der kleinere und dunklere Kern in den grösseren und helleren übergehen, was gegen die oben mitgetheilte hergebrachte Annahme über die Jugendmerkmale der Kerne verstiesse. Betrachten wir jetzt das nach unserer Methode hergestellte Präparat, so erscheinen Megaloblasten und Normoblasten derart durch den ganzen Eindruck und den Gesammtcharakter ihrer Kerne verschieden, dass eine Verwechselung kaum möglich erscheint. Einerseits, und das ist das Maassgeblichste, erscheinen die Strukturen beider Arten in Folge der vereinten Wirkung der Anilinfarbe und des Hämatoxylins deutlich verschieden, nicht sowohl in Form und Anordnung, als vielmehr durch gewisse gleich zu schildernde Eigenschaften der einzelnen Gerüstfäden. Zweitens kann man hier die einzelnen Grade der Färbungsintensität auflösen in solche der Helligkeit und Sättigung der Färbung. Es erscheinen nehmlich die Kerne ausgesprochener Megaloblasten mehr hellblau, die der Normoblasten mehr dunkelblau; bei beiden Arten erscheinen die Kerne, bei denen Gerüstfäden im Einzelnen nicht mehr zu erkennen sind, mit Farbstoff viel gesättigter, als die Kerne mit deutlicher Struktur. Ist schon so ein undeutlich strukturirter, kräftig hellblau gefärbter Kern mit einem deutlich strukturirten, matt dunkelblau gefärbten, selbst bei mittlerer gleicher Grösse und Färbung der Zellleiber nicht zu verwechseln, so kommen noch hinzu die Eigenthümlichkeiten in den Strukturen beider Kernarten, die eine Verwechselung mit Sicherheit ausschliessen und die am besten bei unserer Doppelfärbung in die Augen fallen. Die Kerne der sicher zu den Normoblasten gehörigen Zellen (von jetzt ab werde ich auch alle grösseren Zellen mit gleichem Kerncharakter hierher rechnen) haben schmale und scharf contourirte Gerüstfäden, die relativ weite Lücken zwischen sich lassen. Die Kerne der sicheren Megaloblasten (von nun an rechnen auch kleinere Zellen mit entsprechenden Kernen hierher) haben den gleichen Bau, wie die ihrer Altersstufe entsprechenden Kerne der Normoblasten und die gleiche Anordnung ihres Fadenwerkes;

nur erscheinen die Fäden hier breit und weich und lassen nur relativ schmale Lücken zwischen sich frei. Am deutlichsten und überzeugendsten tritt der Unterschied beider Zellarten entgegen bei der Karyokinese, wo die Chromosomen die Charaktere der Färbung und den Unterschied der Struktur am deutlichsten wiedergeben (Taf. XIV. B. 1 u. 5, D. 5 u. 11).

Bis jetzt sind wir leider noch nicht genau darüber orientirt, in welcher Weise aus dem ruhenden Kerngerüst das Spirem und die Chromosomen entstehen. Wir wissen, dass die Kernmembran aufgelöst wird und der Kern im Ganzen an Grösse zunimmt; ob die Grössenzunahme des Kernes hierbei auf Flüssigkeitsaufnahme beruht, ist nicht bekannt, vielleicht handelt es sich nur um eine Lockerung, ein Auseinanderrücken der Fäden von einander. Hernach, wenn die Chromosomen entstehen, ist aus dem Linin, auf dem die Nucleinmikrosomen vorher aufgereiht waren, die Spindelfigur geworden. Die starke Färbbarkeit karyokinetischer Figuren stammt also vielleicht daher, dass die Mikrosomen so dicht an einander herangerückt sind, dass sie nunmehr selbst Fäden, nehmlich die Chromosomen, bilden können. Auch zur Erklärung der gesättigten Färbung jener Kerne mit dem dichten compacten, kaum mehr zu entwirrenden Gerüst (Pyknose) können wir kaum viel mehr als Vermuthungen anführen. Da diese Kerne kleiner sind als jene anderen mit dem zarten, zierlichen, deutlichen und regelmässigen Gerüstwerk und oxychromatische Substanz bei ihnen im Gegensatz zu jenen nur noch in Spuren zu erkennen ist, so scheint es, als ob sich die pyknotischen Kerne von den deutlich strukturirten nur durch den Mangel an Kernsaft unterscheiden, d. h. als ob jene flüssigkeitsreichere, diese mehr geschrumpfte Gebilde repräsentiren. Möglich also, dass der tinctorielle Effekt der pyknotischen Kerne nur daher rührt, dass die chromatischen Substanzen näher an einander gerückt, „verklumpt“ sind, während dieselben bei den deutlich strukturirten Kernen durch Karyolinin aus einander gedrängt nach Einwirkung von Farbstoffen einen weniger gesättigten Eindruck hervorrufen. Ob die pyknotischen Kerne vielleicht auch nicht nur relativ im Verhältniss zum Kernsaft, sondern auch absolut mehr Nuclein (active Kernsubstanz) enthalten, als die deutlich strukturirten Kerne,

auf diese Frage werden wir weiter unten noch kurz zurückkommen, wenn wir entschieden haben, ob die pyknotischen Kerne jugendliche oder greisenhafte Gebilde vorstellen. Jedenfalls können, wie wir oben (S. 599 u. 620) erörtert haben, bei Anwendung nur eines Anilinfarbstoffes durch zu schwaches Färben Megaloblastenkerne bläschenförmig, bei Anwendung von nur Hämatoxylin durch zu starkes Färben deutlich strukturirte Normoblastenkerne pyknotisch erscheinen. Schon hieraus könnte man schliessen, dass deutlich strukturirte Kerne weniger Nucleinmikrosomen enthalten als pyknotische; da nehmlich auch bei kurzer Einwirkung des Farbstoffes ächt pyknotische Kerne sehr intensiv und fast homogen gefärbt erscheinen, so scheint, vorausgesetzt gleichmässige Einwirkung des Farbstoffes auf zwei verschiedene Kerne, der pyknotische Kern mehr Absatzpunkte für Farbstoff (Chromatingranula) zu enthalten, als der strukturirte Kern. Dies Verhälthältniss von Pyknose zu deutlicher Struktur gilt sowohl für Normoblasten, wie für Megaloblasten. Es müsste aber noch erklärt werden, warum die Megaloblasten im Ganzen heller gefärbt erscheinen, als die Normoblasten. Auch hierfür kann man nicht viel mehr, als Hypothesen anführen. Man könnte annehmen, die Kerne der Normoblasten seien weniger dicht gefügt, so dass sie ein grösseres Imbibitionsvermögen für Farbstoffe aufweisen. Wenn man indess bedenkt, dass pyknotische Kerne von Megaloblasten ebenso undeutlich gebaut sind und diffus sich färben, wie pyknotische Normoblastenkerne, und wenn man in Betracht zieht, dass bei deutlich strukturirten Megaloblastenkernen das Gerüst in derselben Weise angeordnet ist, wie bei entsprechenden Normoblastenkernen, nur dass der Kern im Ganzen hier grösser als dort erscheint, so dürfte es vielleicht erlaubt sein anzunehmen, dass hier der Kern zwar absolut, aber nicht relativ wasserreicher als dort ist, d. h. die Megaloblasten nicht weniger, aber grössere Nucleinmikrosomen besitzen, als die entsprechenden Normoblasten, so dass bei gleichmässiger Einwirkung des Farbstoffes dieser sich in der Zeiteinheit bei Megaloblasten auf Absatzpunkten mit grösserer Oberfläche auszubreiten hat, als bei Normoblasten, welch' letztere dem Farbstoff also eine im Ganzen grössere tingible Oberfläche darbieten.

Die Kerne, die trotz hinreichend starker Färbung stets bläs-

chenförmig erscheinen, dürften nach den mitgetheilten Experimenten von Auerbach als Quellungsprodukte anzusehen sein, nur dass dieselben, wie unsere Controlbeobachtungen ergeben haben, nicht während der Zeit der Präparatenanfertigung entstanden zu denken sind, sondern als intra vasa präformirt gedacht werden müssen. Es sind also regressive Bildungen, die häufig mit Cytolyse des Zellleibes verbunden erscheinen. Auch dass dieselben häufiger und dann meist in Mehrzahl an den Randpartien des Präparates anzutreffen sind, ist eher geeignet gegen, als für die artificielle Herkunft dieser Gebilde zu sprechen; abgesehen davon, dass sie sich auch an einwandsfreien Orten des Präparates finden, ist das Vorkommen zu Haufen und am Rande ähnlich zu erklären, wie gleiche Verhältnisse bei Leukocyten (Wandstrom!), deren viscöse Oberfläche ebenso leicht eine Congregation und Agglutination begünstigt, wie die gequollenen Zellleiber der Erythroblasten. Wie bei ihnen der eigenthümliche färberische Effekt zu Stande kommt, ob bei ihnen das Nuclein verdünnt, die Nucleingranula gequollen sind und welche Rolle die Oedematinkörnchen bei diesem Prozess spielen, das anders als speculativ zu entscheiden, würde noch mehr Thatsachenmaterial erfordern. Bei karyolytischen Kernen hat Arnheim nachgewiesen, dass das Nuclein ausgelaugt und ausgeschlemmt ist.

Um festzustellen, welche von den verschiedenen im Blute eines alten Winterfrosches sich findenden Zellformen der lebensfrischen, welche der katabiotischen Phase des Zellalters angehören, wurde an den Orten und zu Zeiten der Blutregeneration nachgeforscht nach den Zellformen, die da in überwiegender Mehrzahl vorhanden sind. Es wurde zu dem Zweck das Knochenmark, die Milz und das Blut ausgewachsener, wie noch jugendlicher, also noch wachsender, ferner Milz und Blut bei eben der Kiemen verlustigen, aber noch einen Schwanzstummel besitzenden, an der äussersten Grenze des Larvenlebens stehenden Individuen, sowie bei extremitätenlosen Kaulquabben untersucht.

Sowohl bei der Bildung aus farblosen Zellen (Spindelzellen), als auch bei Entstehung durch Theilung hämoglobinhaltiger Zellen, zeigt der junge Erythroblast einen runden und zwar deutlich und zart strukturirten Kern. Die Zellen der Larvenperiode, sowie die auch später durch Theilung entstehen-

den Zellen sind mehr oder weniger rundlich, die von Spindelzellen abstammenden Zellen sind gestreckt und bei ihnen ist auch der Kern relativ gross gegenüber dem Zellleib, d. h. der Radius des Kerns grösser als die Breite des Cytoplasmasaums. Wie aus diesen mehr dreidimensionalen protoplasmatischen Gebilden die hylaninen, platten, gewissermaassen typischen Amphibien-Blutscheiben entstehen, konnte nicht überall festgestellt werden. Jedenfalls scheint ersichtlich, dass die in die Fläche gestreckte Form die höher ausgebildete ist. Durch Zunahme des Cytoplasmaleibes und Kleinerwerden des Kerns, wie sich Saxer[1]) ausdrückt, wächst nun die aus Spindelzellen oder durch Theilung entstandene Zelle heran; indem die erstere auch noch mehr Hämoglobin bildet, wird sie zu einer Zelle, deren Kern zwar zum Protoplasmaleib relativ klein ist, der aber noch ein reguläres, deutliches, wenn auch nicht mehr ganz so zierliches Gerüstwerk aufweist. Man könnte dieses Stadium als das der Pubertät oder Maturität bezeichnen, indem die Zelle fortpflanzungsfähig und theilungsreif erscheint; nur in ihm kamen Mitosen zur Beobachtung, wie denn auch die Mehrzahl der Zellen in den letzten Epochen des Larvenlebens, in dem reichliche Mitosen noch im circulirenden Blut sich finden, diesen Charakter aufweist. Hieraus ist ersichtlich, was für unsere obige Erörterung über die stärkere Färbbarkeit älterer Zellkerne im Gegensatz zu jüngeren von Interesse ist, dass mit zunehmender Entwickelung der Nucleinreichthum des Zellkerns sich vermehren muss; von zwei aus einer Theilung hervorgegangenen, also jungen Tochterzellen enthält jede nur zur Hälfte so viel Nuclein, als die theilungsreife Mutterzelle, von der sie stammen, und jede von ihnen muss ihren Nucleinvorrath, bis sie selbst in fortpflanzungsfähige Stadien tritt, verdoppelt haben[2]). Trotzdem erscheinen die

[1]) Saxer, a. a. O.

[2]) Dem Stadium der Fruchtbarkeit ist eine gewisse Ausdehnung zu vindiciren; mehr zu Anfang und mehr gegen Ende kann Theilung erfolgen. Da die Mutterzelle zu Anfang der Pubertät weniger Nuclein besitzt als gegen die Neige hin, so folgt daraus, dass nicht alle eben entstandenen „Tochterkerne“ gleich chromatinreich, also gleich dunkel gefärbt sein können (S. 592), die Färbung also selbst bei Zellen ganz gleicher Altersstufe zur Alterserkennung im Stich lässt. Wichtiger und stets zu berücksichtigen sind die Strukturverhältnisse.

eben aus der Theilung hervorgehenden Tochterkerne mit Farbstoff viel gesättigter, als der ruhende, doppelt so viel Chromatin enthaltende Mutterkern. Sie erscheinen fast pyknotisch, denn sie enthalten nur actives Nuclein im Sinne Hertwig's. Wenn allmählich durch Saftaufnahme die Configuration zum ruhenden Kerngerüst eintritt, dann erscheint die Färbung auch weniger gesättigt. Aehnlich scheinen die Verhältnisse in den einzelnen Stadien der Mitose zu liegen. Die Schleifen der beginnenden Mitose in den Spirems färben sich nicht so stark wie die Sternformen, vielleicht weil bei ersteren noch Lininbeimischungen in den Nucleinfäden sind und die Mikrosomen noch nicht so dicht zusammen rücken konnten (Taf. XIV. A. 5 und 6, B. 2 und 3).

Schliesslich, wenn die Fortpflanzungsfähigkeit erschöpft ist, wird der Kern (vielleicht auch nunmehr wieder durch Verlust von eigentlichem Protoplasma der Zellleib) kleiner, das Chromatingerüst plumper, die Fäden verklumpen. Ob bei dieser senilen Katabiose eine noch weitere Zunahme von Nuclein erfolgt (was, wenn man mit Rindfleisch das Nuclein neovitalistisch als Gehirn der Zelle, Sitz der Erbweisheit, ansehen wollte, wohl denkbar wäre) darüber lässt sich nichts Bestimmtes aussagen. Wir haben also bisher auf Grund der Kernstrukturen drei Altersstadien der Zelle, ein unreifes infantiles, ein matures und ein seniles zwanglos annehmen können, die natürlich in einzelnen durch Uebergänge mit einander verknüpft sind. — Wir haben ferner gesehen, dass die Mehrzahl der rothen Blutzellen nach dem Larvenleben gestreckte Kerne aufweist. Obgleich nun die Zellen der embryonalen und jungen Blutkörperchen grösstentheils runde Kerne haben, ist es doch unstatthaft, die gestreckten Kerne als Ausdruck des höheren Zellalters den runden des jungen Zellalters entgegen zu setzen. Anatomisches Merkmal des Zellalters bleibt, wie oben erörtert, die Struktur. Trotzdem ist in dieser Streckung der Form bei den Kernen ebenso wie bei den Zellleibern eine höhere Ausbildung und Entwickelungsstufe zu sehen. Dieselbe findet sich freilich am häufigsten bei theilungsreifen Kernen, bezw. bei ihrem Uebergang in's pyknotische Stadium entsprechend dem Umstande, dass sie die Mehrzahl im Blute eines ausgebildeten Frosches bilden, wo sich infantile, durch

Metamorphose oder Karyokinese entstandene Zellen doch nur äusserst selten finden. Man findet indess nicht nur auch pyknotische gestreckte Kerne, sondern es kommen auch gestreckte Kerne mit infantiler Struktur vor. Die Streckung an sich ist also kein Ausdruck des Alterns, denn es giebt pyknotische runde und infantile gestreckte Kerne. Letzterer Umstand könnte vielleicht dazu verleiten, anzunehmen, dass die gestreckte Form die ursprünglichere sei, aus der die runde durch Contraction hervorginge; hiergegen indess schützt der Umstand, dass die überwiegende Mehrzahl der embryonalen rothen Blutkörperchen runde, die des ausgewachsenen Thieres ovale Kerne hat, sowie dass man bei den durch Theilung entstandenen Blutkörperchen beobachten kann, dass sie erst selbst rund sind und runde Kerne haben, dann der Zellleib sich streckt, während der Kern noch rund bleibt, wie dies bei den aus Spindelzellen entstandenen rothen Blutkörperchen im Knochenmark der Fall ist, und sich erst zum Schluss auch der Kern streckt. Runde Zellen mit gestreckten Kernen kamen als physiologische Bildungen nicht zur Beobachtung. Wir sehen also, dass die ovale Form aus der runden hervorgeht, ähnlich wie der Samenfaden aus der runden Spermatide durch Streckung oder wie die fixe Stromazelle aus der runden Granulationszelle. Wenn wir bedenken, dass in jedem Zellalter runde und gestreckte Formen sich finden, so dürfte es berechtigt erscheinen, diesen Vorgang im Vergleich zu setzen mit der Entkernung der rothen Blutkörperchen der Säugethiere, die auch, wie wir[1]) gezeigt haben, in jedem Zellalter das Blutkörperchen ergreifen kann (s. o. S. 594, Anm.). Die Streckung vertritt hier gewissermaassen die Entkernung und kann, wenn man will, ebenfalls teleologisch erklärt werden durch eine damit verbundene Vergrösserung der respiratorischen Oberfläche. Allerdings kommt nun auch noch bei Amphibien, wie von Pfitzner zuerst nachgewiesen ist und von uns bestätigt werden kann, hin und wieder Entkernung rother Blutzellen durch ächten karyolytischen Kernschwund vor (Taf. XIII. A. 22, XIV. B. 11), welcher indess als phylogenetische Vorwegnahme angesehen werden muss, wenn man nicht lieber annehmen will, dass die Entkernung bei Säugethieren eine ihrer Tendenz schon phylo-

[1]) A. Pappenheim, a. a. O.

genetisch früher angelegte Einrichtung ist, die durch Vererbung in der Descendenz weiter ausgebildet wurde[1]). Dass auch bei Säugethieren (Thylopoden) gestreckte Scheiben vorkommen, ist vielleicht eher als eine Art höherer Differenzirung und Anpassung als als atavistischer Rückschlag zu deuten, während die runden Blutzellen mit rundem Kern bei Cyclostomen in ihrer noch nicht differenzirten gleichsam embryonalen Form vielleicht auch als Beweis für die niedere Entwickelungsstufe dieser Thiere gelten könnten. Wir haben demnach:

1) bei Säugethieren Erythroblasten = Zellen mit rundem Kern.
   Erythrocytoden = kernlose Scheiben,
2) bei Amphibien Erythroblasten = Zellen mit rundem Kern,
   Erythrocyten = Zellen mit gestrecktem Kern.

Was die Entkernung bei Amphibien betrifft, so kommt sie, wie gesagt, nur recht selten vor, bei Megaloblasten und in embryonalen Stadien so gut wie gar nicht, hauptsächlich bei Normoblasten des ausgewachsenen Thieres. Aber auch hier gilt dasselbe, was wir[2]) bei Säugethiererythroblasten gezeigt haben; die karyorrhektischen Prozesse setzen zwar mit Vorliebe an gealterten Kernen an, sind aber nicht, wie Pfitzner[3]) mit Henle annimmt, Ausdruck der Senescenz, denn es finden sich regelmässige, runde, homogene, pyknotische Kerne neben infantilen, deren Contour eingekerbt, deren Rand angenagt und deren Inneres von unregelmässigen Lücken durchsetzt ist, während auch derbere neben helleren gefärbten Partien sich finden. Ferner ist die Karyorrhexis, wenn sie sich auch, wie die Streckung, in jedem Zellalter findet, durchaus keine Function der letzteren; Beweis ist, dass es normale gestreckte neben runden karyorrhektischen Kernen giebt.

Wir haben Eingangs dieser Arbeit erörtert, weshalb sich aus theoretischen Erwägungen ein Uebergang aus Megaloblasten in Normoblasten nicht annehmen lässt. Es war dies der Umstand, dass sich auch bei Megaloblasten Zellen mit senilen Kernen finden, welche zwar relativ selten angetroffen werden, aber doch nicht ohne Weiteres als Ausnahme vernachlässigt

[1]) cf. O. Israel und A. Pappenheim, a. a. O. S. 445.
[2]) Pappenheim, a. a. O.
[3]) Pfitzner, a. a. O.

werden dürfen. War es vorher schwer, im Präparat überall und stets die einzelnen Zellen mit Sicherheit einer der beiden theoretisch postulirten Zellgattungen einzuordnen, so darf auch dieser Uebelstand nunmehr vielleicht als beseitigt angesehen werden. Wir haben gesehen, dass nicht Färbung oder Grösse des Zellleibes, sondern eben so wie beim Zellalter gewisse Charaktere des Kerns das Maassgebende waren und werden demnach auch kleine, mittelgrosse und dunkle Zellen zu den Megaloblasten rechnen, wenn ihre Kerne die entsprechenden Merkmale aufzuweisen haben. Die Ausnahmen von der regelmässigen Grösse und Färbung erklären sich, wie erwähnt, durch die doppelte Entstehung der rothen Blutkörperchen, übermässiges Wachsthum oder individuelle Zwergenhaftigkeit. Jedenfalls ist der Name der Zellarten, der nur von der einen Eigenschaft der Grösse hergenommen ist, fallen zu lassen. Wir wollen vorläufig die eine Zellart (Megaloblasten) als amblychromatische, die andere Zellart (Normoblasten) trachychromatische Erythroblasten bezeichnen.

In meine Arbeit über die Bildung der rothen Blutscheiben hatte ich die Ansicht aufgenommen, als ob die amblychromatischen Zellen für die ersten embryonalen Lebensstadien charakteristisch wären, die trachychromatischen dagegen für die Zeit der Blutbildung aus dem Knochenmark und hatte es auch schon aus diesem Grunde abgelehnt, einen Uebergang der einen Zellart in die andere zuzulassen. Inzwischen habe ich gefunden, dass in jedem Knochenmark von Säugethieren und besonders im perniciös-anämischen neben kleinen, trachychromatischen grosse amblychromatische Zellen vorkommen, ein gleiches fand ich im Knochenmark und Blut erwachsener Anuren. Ferner fand ich bei Thieren, die aus der Milz[1]) ihr Blut beziehen (Urodelen), kleine trachychromatische neben grossen, amblychromatischen Zellen. Dasselbe war der Fall bei Fischen

[1]) cf. Bizzozero und Torre, Dieses Archiv. Bd. 95. — Bizzozero und Salvioli, Centralbl. f. d. med. Wissensch. 1879. Moleschott's Untersuchungen. XII. 1881. Foà und Salvioli, Arch. ital. de biol. I. 1882. — Lauenbach, Phys. Centralbl. 1895. — Köppe, Münch. med. Wochenschr. 1895. — Eliasberg, Inaug.-Diss. Dorpat 1893. — Gabbi, Ziegler's Beiträge. Bd. XIX. Heft III. 1896.

[Knorpelfischen, Petromyzon (Amocoetesform)], die auch aus dem lymphoiden Parenchym der Niere Blut bilden. Schliesslich fand ich in allen Stadien embryonaler Entwickelung (besonders eignen sich wegen ihrer Grösse und ihrer lang dauernden Entwickelung die Kaulquabben von Pelobates fuscus, Pseudis paradoxa und Rana mugiens zur Untersuchung) die beiden Zellarten neben einander; aber in den verschiedenen Stadien der embryonalen Entwickelung war die Form und die quantitative Vertheilung eine andere. Allerdings waren in den ersten Tagen des Larvenlebens die überwiegende Mehrzahl der Zellen gross, die Kerne gross und amblychromatisch („Metrocyten", Engel) und nur hin und wieder fanden sich Individuen der anderen Art, aber sie fanden sich doch; umgekehrt ist in den letzten Stadien der embryonalen Entwickelung die Mehrzahl der Zellen klein und zur trachychromatischen Art gehörig. Ferner sind zwar durchschnittlich die amblychromatischen Zellen jedes Lebensalters grösser als die entsprechenden trachychromatischen, im Ganzen aber nehmen mit zunehmendem Lebensalter sämmtliche Zellen an Grösse ab, so dass die Blutzellen einer späteren hämatogenetischen Periode kleiner sind, als die einer früheren. Da es sich also nicht so verhält, wie wir früher annahmen, dass Anfangs nur amblychromatische, später trachychromatische Zellen gebildet werden, können die Zellen der späteren Lebensstadien nicht aus denen der früheren entstanden sein. Es werden vielmehr in jedem Lebensstadium Blutzellen beider Arten gebildet; dass in den einzelnen Stadien die trachychromatischen Zellen nicht aus den amblychromatischen hervorgehen, dafür haben wir unsere Gründe des öfteren klargelegt. Denkbar, aber durch ähnliche Gründe leicht zu widerlegen, ist auch die Annahme, dass die kleineren Zellen der späteren Stadien allmählich aus denen der grösseren entstanden sind, zumal ja sich in früheren Stadien hauptsächlich infantile, in späteren mehr senile Zellen finden. Dann aber müssten auch umgekehrt amblychromatische aus trachychromatischen Zellen entstanden sein; es schliessen sich nehmlich die wenigen amblychromatischen Zellen späterer Stadien in ihrer Grösse unmittelbar an an die wenigen trachychromatischen Zellen der ersten Stadien. Wieder ein Beweis, dass jede Classification,

die auf ein so äusserliches Merkmal wie die Grösse basirt ist, eine künstliche sein muss. Es könnten nun schliesslich die amblychromatischen Zellen späterer Stadien direct entstanden sein aus den amblychromatischen Zellen früherer Stadien, was eben so auch von den Zellen der anderen Art gelten könnte; dann aber müssten sich in den ersten Stadien trachychromatische Zellen mit nur infantilen Kernen und in den späteren Stadien amblychromatische Zellen mit nur senilen Kernen finden. Beides widerspricht den Thatsachen. Am aller einfachsten erscheint die Annahme, dass die Blutzellen beider Arten in der Circulation sich so lange fortpflanzen und in den hämatopoetischen Organen gebildet werden, bis die Fortpflanzungsfähigkeit erschöpft ist und die Zellen zu Grunde gehen, also nicht im Sinne Weismann's unsterblich sind, worauf dann ein anderes hämatopoetisches Organ mit längerer Thätigkeitsdauer, schliesslich das Knochenmark in Function tritt. Während die Zellen der ersten embryonalen Stadien kuglig bleiben, als solche zu Grunde gehen, nähern sich die späteren immer mehr ihrer definitiven Ausbildung. Die verschiedenen, amblychromatischen und trachychromatischen Zellen der verschiedenen Perioden sind also nicht gleichwerthig; in jeder Periode aber können aus amblychromatischen Zellen nur wieder amblychromatische Zellen der gleichen Art durch Theilung (Verjüngung) hervorgehen, die höchstens Altersveränderungen kenntlich am Kern erleiden; in jedem hämatopoetischen Organ aber werden Zellen beider Gattungen gebildet, in früheren Perioden vorwiegend amblyochromatische, in späteren mehr trachychromatische. Schon hieraus ist ersichtlich, dass die amblychromatische Form der Blutbildung die tiefer stehende sein muss. Während sich im Blut erwachsener Anuren amblyochromatische Zellen aber immer noch finden, sind sie im Blut von Säugethieren nur noch unter pathologischen Bedingungen anzutreffen. Nirgends scheint das biogenetische Grundgesetz, dass die Ontogenie eine abgekürzte Wiederholung der Phylogenie sei, so deutlich verkörpert zu sein wie gerade hier bei den Amphibien. Die Blutkörperchen der niedriger im System stehenden Urodelen sind grösser (Amphiuma und Proteus haben die grössten), als die der Anuren; die in frühen embryologischen Stadien des Frosches gebildeten

Blutkörperchen sind grösser, als die in später gebildeten, speciell die amblyochromatischen Zellen meist grösser als die trachyochromatischen selbst in den späteren Stadien. Die Urodelen sind bei der Blutbildung aus der Milz stehen geblieben, die Anuren haben bereits die Stufe der Blutbildung aus Knochenmark erreicht. Pfitzner[1]) hat folgende beide Gesetze aufgestellt, die ich im Grossen und Ganzen bestätigt finden konnte.

1. Je weiter wir in der Thierreihe abwärts steigen, desto chromatinärmere Kerne finden wir. In der Entwickelung des Chromatins haben wir einen Maassstab für die Entwickelungsstufe der Zelle.

2. Je jünger das Thier, desto chromatinärmer der Kern. Chromatinarmuth des Kerns ist Kennzeichen für den embryonalen Charakter der Zellen.

Wir können hinzufügen, dass dies auch für das embryonale Alter des Thieres gilt, und dass die Blutzellen früherer embryonaler Stadien grössere Kerne haben und sich weniger stark färben als die späterer Stadien, also auch die amblyochromatischen Zellen früherer Stadien mattere Kerne haben als die entsprechenden späterer Stadien. Auch hieraus lässt sich schliessen, dass die amblyochromatische Zelle jedes Lebensalters im Gegensatz zur trachyochromatischen ein unreiferes, unfertigeres Gebilde repräsentirt. Hierfür spricht auch, wie öfters erwähnt, abgesehen von den eben genannten Eigenschaften des Kernes, die gewöhnlich bedeutende Grösse, Hämoglobinarmuth und Labilität der Zelle, sowie die seltene und dann nur in mässigem Grade sich vollziehende Streckung von Zellleib und Kern, weshalb es durchaus verzeihlich ist, wenn man geneigt ist, diese Zellen überhaupt für die jungen Blutzellen zu halten, aus denen mit zunehmendem Alter die trachyochromatischen Zellen werden. Wir haben vorhin erwähnt, dass die erste Blutbildungsperiode aus den mesenchymatischen Blutinseln (Endothelien) vorwiegend amblyochromatischer Natur ist, dass dieselbe aber die kürzeste aller Blutbildungsperioden ist, dass aber in den späteren, immer länger dauernden und immer kleinere Zellen producirenden Perioden mehr und mehr der trachyochromatische Typus überwiegt. Dieser histogenetische Vorgang findet ebenfalls gewisser-

[1]) Pfitzner, a. a. O. S. 280.

maassen sein cytogenetisches Ebenbild darin, dass sich besonders in späteren Stadien viel häufiger trachychromatische Zellen mit senilen Kernen finden lassen, als amblychromatische mit solchen. In früheren Stadien ist die Reproduction junger Zellen viel lebhafter, daher finden sich hauptsächlich jugendliche Zellen und in den allerersten Stadien hauptsächlich solche der amblychromatischen Art. Vielleicht gerade wegen ihrer grossen Labilität erreichen dieselben nur selten ein physiologisches Senium, sondern gehen vorzeitig durch allerhand Degenerationen zu Grunde, weshalb recht bald ein neues hämatopoetisches Organ in Function tritt; je mehr dieses trachychromatische Zellen liefert, die resistenter gegen schädliche Einflüsse sind, um so länger wird es functioniren. Trotzdem sind auch die amblychromatischen Zellen später in Function tretender Organe gemäss ihres ganzen unfertigen Habitus recht labile Bildungen. Die gewöhnlichste Form der Degeneration, der sie anheim fallen, ist die häufig erwähnte Cytolyse mit Quellung (Hydrops des Kerns). Wir haben oben erwähnt, dass man von gewissem Standpunkte aus die bläschenförmigen Kerne für die allerjugendlichsten halten könnte und haben diese Meinung als unbegründet zurückgewiesen. Freilich sind es gewöhnlich die im Ganzen unreifen Megaloblasten, die diese Erscheinung aufweisen und die überhaupt meist mit mehr oder weniger jugendlichen Kernen zur Beobachtung kommen; aber nicht jeder jugendliche Kern ist darum gequollen, und auch Zellen mit senilen Kernen, z. B. trachychromatische, können unter Umständen von dieser Degeneration ergriffen werden.

Ganz ähnlich verhält es sich mit der Polychromatophilie, die Askanazy[1]) mit Gabritschewsky sogar als Ausdruck der Jugendlichkeit anzusehen geneigt ist, was ebenfalls Grund für ihn ist, die amblyochromatischen Zellen, bei denen sie sich hauptsächlich findet, als die jugendlicheren Blutzellen anzusehen. Weder ist nun[2]) Polychromatophilie ein Ausdruck der Jugendlichkeit, weil sie sich bei amblyochromatischen Zellen findet, noch sind letztere Jugendformen, weil sich bei ihnen Polychromatophilie findet. Letztere ist vielmehr, wie Ehrlich will, eine eigen-

[1]) Askanazy, a. a. O.
[2]) s. o. S. 591.

thümliche Degeneration, der mit Vorliebe hämoglobinarme Elemente anheim fallen (anämische Degeneration). Hämoglobinarm sind nun allerdings die meisten amblychromatischen Zellen gemäss ihres unfertigen Habitus; hämoglobinarm sind aber auch die jugendlichen, aus farblosen Gebilden hervorgegangenen trachychromatischen Zellen, und auch bei diesen findet sich Polychromatophilie (Engel beschreibt sowohl bei gewissen Metrocyten als auch bei Normoblasten weinrothes bis mahagonibraunes Cytoplasma [Polychromatophilie?]). Schliesslich giebt es nicht nur viele jugendliche hämoglobinarme Zellen beider Typen ohne diese Degeneration, sondern auch hämoglobinreiche, jugendliche wie ältere Zellen beider Typen können diese Degeneration aufweisen.

Wir haben im Voranstehenden behauptet, dass zu jeder Zeit in jedem hämatopoetischen Organ Blutzellen beider Arten gebildet werden. Am überzeugendsten und bequemsten lässt sich dies im Blut und der Milz von Larven der Urodelen beobachten (Gymnophionen und Dipnoer hatte ich leider nicht zur Verfügung). Im Blut der aus dem Mutterleibe ausgeschnittenen Larve von Salamandra atra und maculata, sowie im Blut und in der Milz selbst schon erwachsener Individuen von Siredon pisciformis (die Verhältnisse bei Proteus anguineus sind genau die gleichen wie beim Axolotl) findet man mit Leichtigkeit Uebergänge von kleinen „Lymphocyten“ zu trachychromatischen und grossen „Lymphocyten“ zu amblychromatischen Zellen (Taf. XIV. D. 1, 7). (Bei Urodelen scheint nehmlich im Gegensatz zu den Batrachiern die Neubildung von farblosen Zellen in der Circulation stärker zu sein als im hämatopoetischen Organ, während umgekehrt bei ihren Larven im Gegensatz zu denen der Anuren Mitosen häufiger im hämatopoetischen Organ als in der Circulation angetroffen werden können.) Obwohl sich auch bei Urodelen Spindelzellen finden, entstehen hier die rothen Blutkörperchen doch auch aus Rundzellen. Neben einander laufen zwei parallele Reihen von amblychromatischen und trachychromatischen Zellen: bei beiden infantile Formen mit relativ grossen, wohl struktuirten Kernen, aus denen, wie dies auch Minot[1]) beschreibt, durch Zunahme des Plasmasaums und Verkleinerung

[1]) Minot, Anat. Anz. 1890. s. Saxer, S. 629.

des Kerns die typische Form der Amphibienblutkörperchen hervorgeht. Die Annahme einer im Ganzen grösseren und einer im Ganzen kleineren Art rother Blutkörperchen erscheint nicht nur hierdurch bewiesen, sondern verliert auch durch diese Analogie mit grossen und kleinen Lymphocyten, von denen sie abstammen, sehr viel an Unwahrscheinlichkeit; ich darf hinzufügen, dass sich auch mit Leichtigkeit multinucleäre (polymorphkernige) Leukocyten von kleinerer und grösserer Gestalt, acidophilgranulirte Zellen, sowie sogar Spindelzellen beider Grössen unschwer finden liessen[1]). Die Unterschiede zwischen den beiden Blutarten sind also zurück zu verfolgen bis zu den farblosen Zellen, von denen sie abstammen.

Dass sich in jedem lymphoiden, bezw. hämatopoetischen Organ Rundzellen der grösseren und kleineren Gattung finden, geht auch aus Arnold's[2]) Arbeiten über das Knochenmark sowie den jüngsten Untersuchungen Saxer's[3]) und Benda's[4]) hervor, aus denen auch die Erklärung für die bereits von Hayem und Howell hervorgehobene Thatsache abzuleiten ist, dass die kernhaltigen rothen Zellen des ersten Embryonallebens nicht identisch sind mit den kernhaltigen rothen Zellen des Knochenmarks, ferner warum die rothen Blutkörperchen späterer embryonaler Phasen kleiner sind als die früheren, so dass etwa spätere amblychromatische Zellen nur noch so gross sind wie frühere trachychromatische. Jedes lymphoide Organ, nicht nur die Lymphdrüsen, bildet, was schon Löwit betont hatte, „Lymphocyten" im Sinne van der Stricht's, Sherrington's und A. Fränkel's, d. h. farblose Rundzellen mit rundem Kern; solche entstehen aber jedesmal in zwei, in den einzelnen Organen nicht identischen Grössen; die grossen eigentlichen Lymphocyten der Lymphknoten sind nicht eben so gross wie die grossen Myelocyten, sondern die „theilungsreifen Keimcentrumszellen" eines Lymphknotens sind nur so gross etwa wie kleine Myelocyten.

[1]) Schon H. F. Müller beschreibt grössere und kleinere Leukocyten mit acidophiler Granulation. Siehe hierüber auch Grawitz (a. a. O. S. 124).
[2]) Arnold, Dieses Archiv. Bd. 140. 1895.
[3]) Saxer, a. a. O.
[4]) Benda, a. a. O.

Man muss mit Obrastzow[1]) und Howell[2]) nun annehmen, dass aus den farblosen einkernigen Hämatoblasten (Myeloblast, Splenoblast) entweder ein multinucleärer Leukocyt [Myelocyt, Splenocyt[3])] oder ein Erythroblast hervorgeht[4]), so dass also in der Stammzelle beide Anlagen bereits potentia im Keime vorhanden sein müssen. Was den unmittelbaren Anstoss zu der einen oder der anderen Entwickelung giebt, das ist noch ein „epigenetisches" Problem ähnlicher Natur, wie die Erforschung der Ursachen masculiner und femininer Entwickelung des befruchteten Eies. Auch sonst finden sich Beispiele dafür, dass in einer Mutterzelle zwei Tendenzen vereinigt sind, die durch irgend welchen Anstoss in einer Richtung differenzirt werden und sich dann nur in dieser durch Vererbung erhalten. Es sei erinnert, dass Spermatoblasten (Ebner) und Spermatogonien, Follikelzellen und Ei, Stützzellen und Sinnesepithelien, Neurogliazellen und Ganglienzellen aus nur einer Anlage hervorgehen, sowie dass aus der indifferenten Mesenchymzelle die verschiedensten Arten von Bindesubstanzzellen entstehen. Vielleicht hängt mit dieser in den farblosen Mutterzellen präformirten Tendenz der Hämoglobinbildung auch irgendwie die Entstehung acidophiler Granulationen in farblosen, multinucleären Leukocyten zusammen, so dass dabei gewissermaassen der Ausdruck eines rudimentären Bildungsvermögens zu Tage tritt.

Dass die amblyochromatischen Erythroblasten im Gegensatz zu den trachyochromatischen einen so unreifen Eindruck

[1]) Obrastzow, Centralbl. f. d. med. Wissensch. 1880. No. 24. Dieses Archiv. Bd. 84. S. 358.

[2]) Howell, W. H., New York med. record. XXXIV. 1888. Journal of morphol. IV. 1871.

[3]) Bei Amphibien konnte ich beobachten, dass die Kernzerschnürung auf zweierlei Weise zu Stande kommt, entweder durch Einbuchtungen von aussen und nachträgliche Abschnürung der Verbindungsbrücken oder von innen her nach dem Typus der Lochkernbildung (Göppert, Flemming, Kostanecki).

[4]) Der einkernige Hämatoblast besitzt einen Nucleolus; die aus ihm hervorgehenden farblosen und rothen Blutzellen (Hämatocyten) haben keine Nucleolen.

machen, wird erklärlich durch die Arbeiten von Wertheim[1]) und H. F. Müller[2]), aus denen, im Gegensatz zu den Lehren Löwit's[3]), hervorgeht, dass der normale Modus der Blutbildung ein derartiger sei, dass aus den grossen Leukoblasten (irgendwie) erst die kleinen Leukoblasten werden müssen, aus welchen dann erst entweder Leukocyten mit polymerisirten Kernen oder trachyochromatische Erythroblasten hervorgehen[4]). Dass man auch von unreifen farblosen Rundzellen sprechen kann, findet sich in dem neuen Buch von Grawitz[5]). Der soeben als der normale geschilderte Modus der Blutbildung bei dem aus den grossen Leukoblasten erst secundär auf Umwegen durch die aus jenen entstandenen kleinen Leukoblasten rothe Blutzellen werden, findet sich in den späteren hämatogenetischen Epochen; in den früheren dagegen entstehen noch direct aus den grossen Leukoblasten, ohne Reduction derselben zu kleinen, die amblychromatischen Erythroblasten. Nach der Entstehung könnte man daher bequemer die amblychromatischen Zellen mit „Protophyten", die trachychromatischen mit „Ennomophyten" bezeichnen.

Sollte es sich herausstellen, dass die bei Amphibien geltenden Ergebnisse (Färbung, Entstehung, Auftreten der Protophyten) auch bei Säugethieren zutreffen, so dürfte vielleicht, wenn auch nicht ganz in seiner ursprünglichen Bedeutung, aber doch etwas modificirt, Ehrlich's Satz zu Recht bestehen, dass bei der perniciösen Anämie die Blutbildung in den embryonalen Modus umgeschlagen ist, so zwar, dass die normale Blutbildung darniederliegt, aber doch compensatorisch auf directem Wege Protophyten von kurzer Lebensdauer und unzweckmässigem Bau gebildet werden.

[1]) Wertheim, Zeitschr. d. Heilkunde. 12.

[2]) Müller, H. F., Archiv f. klin. Med. 51. 1893. Wiener Sitzungsberichte. XCVIII. 3. 1889.

[3]) Löwit, Prager med. Wochenschr. VIII. 1883, 1887. No. 21. Wiener Sitzungsber. 1883. LXXXVIII.

[4]) Bei v. Limbeck (Grundriss einer klinischen Pathologie des Bluts. 1892. S. 132) ist auch eine Ansicht erwähnt, die die kleinen „Lymphocyten" (Leukoblasten) Vorläufer der grossen Lymphocyten (Leukoblasten) sein lässt.

[5]) Grawitz, a. a. O. S. 123, sowie Taf. I. u. II.

Zum Schluss Herrn Geh.-Rath Virchow meinen ehrerbietigsten Dank für das rege Interesse und die mannichfachen Unterstützungen, die er mir bei meiner Arbeit in so reichem Maasse zu Theil werden liess, sowie auch Herrn Professor Israel für seinen bewährten Rath, den er mir so oft und gerne lieh.

Erklärung der Abbildungen.

Herstellung und Färbung der Präparate s. Text S. 605, 612, 620. — Der Farbenton der Bilder deckt sich nur bei Rana esculenta (Tafel XIII. A.) durchaus mit dem der Präparate, ist aber aus äusseren, leicht einzusehenden Gründen auch bei den Blutkörperchen der anderen Thiere durchgehends beibehalten worden. Helligkeit und Sättigung der Farben sind indess bei allen Abbildungen getreu wiedergegeben.

Vergrösserung: Zeiss Objectiv $\frac{1}{12}$ homogen achrom. Ocular Huyghens 2. Tubuslänge 160 mm auf 250 mm Bilddistanz.

Die Figuren sind entworfen mittelst Zeichenapparat Abbé.

Es bedeuten die in den mit a bezeichneten Reihen stehenden Blutkörperchen: Protophyten, die in den mit b bezeichneten: Ennomophyten.

Tafel XIII.

Zeichentisch parallel 85 mm unterhalb des Objecttisches. Vergrösserung = 763.

A.

1 jugendlicher Protophyt κατ' ἐξοχήν. Cytoplasma röthlich, rund; Kern rund, hell, relativ gross. 2 jugendlicher Protophyt mit karyorrhektischem Kern. 3 jugendlicher Protophyt, Kern mehr oval, bläschenförmig mit wolkigen Stellen. 4 jugendlicher Protophyt, Kern bläschenförmig. — 5 typischer reifer Protophyt. 6 dasselbe mit mehr gestrecktem Kern. 7 dasselbe in Zwergform. 8, 9 reife Protophyten mit karyorrhektischen Kernen. 10 dasselbe. Der karyorrhektische Kern ist gequollen. — 11 alter Protophyt. 12 dasselbe mit mehr gestrecktem Kern. 13 dasselbe. Der pyknotisch-karyorrhektische Kern ist gequollen. — 14 jugendlicher Ennomophyt. 15 dasselbe, Cytoplasma und Kern mehr gestreckt. 16 dasselbe; Kern fast stäbchenförmig, Cytoplasma röthlich. 17 dasselbe. Kern karyorrhektisch, Cytoplasma sehr hell. — 18 ausgebildeter Ennomophyt, 19 mit mehr gestrecktem Kern, 20, 21 mit karyorrhektischen Kernen. 22 Kern karyolytisch. — 23 seniler Ennomophyt. 24 Kern absolut homogen, pyknotisch, 25 dasselbe, aber Kern gestreckt. 26 Kern karyorrhektisch, Cytoplasma polychromatophil. 27 Kern karyorrhektisch.

B.

1, 2 infantile Protophyten. 3 entwickelter Protophyt, 4 mit bläschenförmigem Kern. 5 seniler Protophyt. 6, 7 infantile Ennomophyten. 8, 9 entwickelte Ennomophyten. 10 seniler Ennomophyt.

C.

1—3 Protophyten infantil, 4 entwickelt, 5 senil. 6—8 Ennomophyten infantil, 9, 10 entwickelt, 11 senil.

D.

1, 2 mehr oder weniger ausgebildete Protophyten. 3 seniler Protophyt. 4—9 Zwischenformen zwischen jugendlichen und senilen Ennomophyten. 10 seniler Ennomophyt.

E.

1 infantiler Protophyt mit sehr dunklem Cytoplasma. 2 entwickelter Protophyt polychromatophil degenerirt. 3 entwickelter Protophyt. 4 seniler Protophyt. 5 Ennomophyt mit zierlich strukturirtem Kern. 6 jugendlicher Ennomophyt mit polychromatophilem Zellleib. 7—10 mehr oder weniger entwickelte Ennomophyten. 11 entwickelter Ennomophyt mit riesigem Zellleib, 12 Kern pyknotisch, Zellleib sehr hell.

Tafel XIV.

Zeichentisch in gleicher Höhe mit Objecttisch. Vergrösserung = 530.

A.

1—4, 9, 10 jugendliche Zellen. 5, 11 beginnende Mitosen. 6, 12 entwickelte Mitosen. 13 ablaufende Mitose. 7, 14 typische gereifte Zellen. 8, 15, 16 senile Zellen.

B.

1, 5 entwickelte Mitose. 2, 6, 7 ablaufende Mitose, deutliche sichtbare Sphären, Seitenansicht. 3, 8 ablaufende Mitose, deutliche sichtbare Sphären mit Ausnahme bei 3, Polansicht. 4, 9, 10 entwickelte Zellen. 11 karyolytische Form. 12, 13 senile Ennomophyten.

C.

1 infantiler Protophyt mit äusserst schmalem Plasmasaum, polychromatophil. 2, 3, 7—9 infantile, schon weiter fortgeschrittene Formen. 4 beginnende Mitose, polychromatophil. 5, 6, 12—14 entwickelte Zellen. 15, 16 dem Senium sich nähernde Ennomophyten.

D.

1—3, 7—9 infantile Blutzellen. 10 beginnende Mitose. 4, 5, 11, 12 entwickelte Mitose, bei 12 Sphäre sichtbar. 6, 13 entwickelte Blutzellen. 14 seniler Ennomophyt.

XXIII.

Berichtigung.

Von P. Fürbringer in Berlin.

In dem letztausgegebenen 2. Hefte des 145. Bandes dieses Archivs berichtet Lubarsch S. 316—338 über das Vorkommen krystallinischer und krystalloider Bildungen in den Zellen des menschlichen Hodens, u. a. über das von ihm beobachtete Auftreten von Charcot'schen Krystallen in den Hodenepithelien, das er in Beziehung zur physiologischen Thätigkeit des Hodens, zur Spermabildung setzt. An seine bemerkenswerthen — von dieser Erwiderung nicht berührten — Befunde anschliessend berücksichtigt der Autor die wichtige Frage nach den Beziehungen der von ihm gesehenen Charcot'schen Krystalle zu den Böttcher'schen Spermakrystallen, die auf Grund meiner langjährigen anatomischen, chemischen und klinischen Untersuchungen im Wesentlichen als ein Produkt der Prostata angesehen werden; er glaubt, die Krystallformen identificiren, mit anderen Worten die mächtigen Böttcher'schen Krystalle, wie sie im normalen Ejaculat und Azoosperma schon mit unbewaffneten Augen wahrgenommen werden können, als nichts Anderes, als die von ihm als einen normalen Bestandtheil functionirender Hodenepithelien angesprochenen Gebilde deuten zu sollen. Zu dieser schwerwiegenden Folgerung, welche den Autor bereits verleitet, meine „Prostatakrystalle“ in „Hodenkrystalle“ umzutaufen, hat in letzter Instanz der Umstand geführt, dass er beim Eintrocknen von Prostatasaft „meistens entweder gar keine Krystalle, oder nur kleinere abgestumpfte, spindelförmige oder auch prismenförmige, nicht aber die ganz typischen monoklinen Doppelpyramiden oder scharf zugespitzten Formen“ erhalten hat. Und gerade dieses Missgeschick fordert, so begreiflich es mir, der ich selbst mit ihm vor mehr als 15 Jahren lange zu kämpfen gehabt, erscheint, in seiner Rolle als irreleitendes Moment — es bildet geradezu den Kernpunkt der „Unvereinbarkeit“ des Autors und meiner Befunde —

zur Abwehr im Interesse der Sache auf. Ich werde mich im Wesentlichen auf die Anführung einiger schlichter Thatsachen beschränken.

In meinen im Jahre 1881 in der Zeitschr. f. klin. Med. (III. Bd., 2. Heft) erschienenen „Untersuchungen über die Herkunft und klinische Bedeutung der sog. Spermakrystalle", der für die ganze einschlägige Lehre grundlegenden Arbeit — ich argwöhne, dass sie Lubarsch gar nicht vorgelegen, in seinem Literaturverzeichniss findet sie sich nicht aufgeführt — habe ich zunächst u. a. eingehend berichtet, dass ich bei der Fahndung auf unsere Krystalle dieselben im Safte von 83 ausgeschälten Vorsteherdrüsen und im Inhalt eben so vieler Samenblasen in ersterem zu 90 pCt., in letzterem nur zu 15 pCt. gefunden. Mit besonderem Nachdruck ist dann von mir hervorgehoben worden, dass ich beim Eintrocknen des Prostatasaftes der lebenden Drüse mangels der nöthigen Phosphorsäure zumeist keine Böttcher'schen Krystalle erhalten, dass auch der Zusatz von Phosphorsäurelösung wegen der Säureempfindlichkeit des Krystallmaterials kein annehmbares Resultat ergeben, und dass erst die Benutzung eines Ammoniaksalzes und zwar desjenigen von der Zusammensetzung $(NH_4)_2HPO_4$ (also weder des zweifach sauren, noch des „normalen" Phosphats) geradezu constant eine zumal beim Eintrocknen massenhafte Ausbeute von schönsten Böttcher'schen Krystallen geliefert. Sie gab ohne Weiteres eine concrete Vorstellung von dem Reichthum des Prostatasaftes an der den Samengeruch tragenden Schreiner'schen Basis, deren phosphorsaures Salz eben das Material der Krystalle ist.

Es begreift sich hiernach, warum Lubarsch beim Eintrocknen des Prostatasaftes keine befriedigende Ausbeute erlangt, und mit welchem Recht er von den „Angaben Fürbringer's, dass die Krystalle leicht aus dem Prostatasaft durch Eintrocknen zu gewinnen seien", spricht.

Immerhin glaube ich nicht verschweigen zu sollen, dass ich in der Folge die Erfahrung gemacht habe, dass keine Regel ohne Ausnahme ist, nachdem sich neben ungezählten Bestätigungen der Darstellung der Böttcher'schen Krystalle aus dem Prostatasaft nach meinem Vorgang seitens verschiedener Collegen auch einige Berichte vom Misslingen derselben eingefunden. Ich habe

daraufhin eigene Nachprüfungen angestellt, zunächst in zahlreichen Fällen bei der Expression von Prostatasaft des lebenden Menschen, darunter nicht weniger Azoospermisten, bei denen aus Anlass der Obliteration der Samenleiter von einer Beimischung von Hodenbestandtheilen gar keine Rede sein konnte, sodann an ausgeschälten Vorsteherdrüsen von Leichen. Während in ersterem Falle der Versuch kaum je versagte, bin ich allerdings bei den Leichenexperimenten wiederholt auf Fälle gestossen, in denen ich trotz der Behandlung mit dem genannten Ammoniumphosphat vergeblich auf das Auskrystallisiren der Böttcher'schen Formen gewartet habe[1]). Ich habe den Eindruck erhalten, als ob das Misslingen um so eher zu besorgen ist, je später nach dem Tode der Prostatasaft gewonnen wird, aber nicht bei ganz frischen warmen Leichen in Frage kommt. Vielleicht bringen hier spätere Versuche eine befriedigende Klärung, wie sie meine Theorie von der Lieferung der nöthigen Phosphorsäure durch den cadaverösen Zellzerfall nicht giebt. Man thut gut, einstweilen bezüglich solcher Fälle mit einem non liquet abzuschliessen.

Die reiche Ausbeute von Böttcher'schen Krystallen, welche der vitale Prostatasaft bei richtiger Behandlung mit Ammoniumphosphat zu liefern pflegt und die sich so massenhaft gestalten kann, dass das Secret nach und nach in einen wahren Brei von tadellosen Spermakrystallen sich verwandelt, steht in keinem Verhältniss zu dem Ertrag des Leichenmaterials und vollends nicht zu dem inconstanten und geringen Gehalt des Samenblaseninhalts. Ich würde auf diese Thatsache nicht noch einmal zurückkommen, wenn sich nicht Lubarsch, der meine „Argumente" als „nicht völlig beweiskräftig" anspricht, vorstellte, dass meine Befunde von Spermakrystallen im Prostatasaft in einer Beimischung von Samenblaseninhalt ihren Grund hätten, „da es kaum möglich ist, die Prostata zu drücken, ohne nicht auch die Samenblasen zu erschüttern". Wie aber bei Azoospermie, bei welcher in Folge von Obliteration der

[1]) Von solchen negativen Resultaten berichtet auch Th. Cohn (Deutsches Archiv f. klin. Med. Bd. 54) bei seinen Leichenuntersuchungen, die allerdings frühestens 24 Stunden post mortem vorgenommen worden waren. Ob die Vorsteherdrüsen vor der Expression ganz isolirt worden sind, ist dem Bericht nicht zu entnehmen.

Samenwege jede Communication des Hodensecretes mit den Ausführungsgängen der Prostata, bezw. überhaupt nach aussen ausgeschlossen ist? Den Gehalt des Azoosperma an Böttcher'schen Krystallen heben sämmtliche in diesem Punkt bewanderte Autoren hervor.

Ich komme endlich, einige andere, mehr den Praktiker interessirende Momente mir für eine Besprechung in einer klinischen Zeitschrift reservirend, auf die wichtige Frage nach der Zusammengehörigkeit der Charcot'schen und Böttcher'schen Krystalle überhaupt zu sprechen. Wer die einschlägige Literatur nur einigermaassen beherrscht, wird die Schwierigkeit gerade dieser Frage ermessen können. Ich selbst war bei der Abfassung der erwähnten ersten Abhandlung mit Schreiner der Meinung gewesen, als ob die Identität beider Krystallformen sich von selbst verstünde, bis eine Reihe sorglicher Untersuchungen aus den letzten Jahren zur Vorsicht gemahnt. Den gegenwärtigen Stand der Frage darf ich mit einigen wenigen Sätzen skizziren, die ich meinen „Störungen der Geschlechtsfunctionen des Mannes" aus dem Vorjahr (Nothnagel's spec. Pathol. u. Therapie XIX. 3. S. 14) entnehme: „Entgegen unserer ursprünglichen neuerdings wieder bestätigten (Pöhl) Annahme der Identität müssen wir ehrlicher Weise wieder Zweifel an letzteren hegen, insbesondere aus Anlass der regelmässigen geraden Flächen der Charcot'schen Krystalle mit stumpfem Begrenzungswinkel und der grossen Seltenheit von gewölbten Flächen gegenüber dieser charakteristischen Erscheinungsform der Spermakrystalle. Auch gelang es uns nie, aus dem Material der letzteren gleich Pöhl die Form der Asthmakrystalle durch Umkrystallisiren zu gewinnen. Desgleichen hat Herr B. Lewy, der früher sich für die Identität ausgesprochen, neuerdings wieder Zweifel an derselben geäussert. Genug, es scheint eine Heteromorphie vorzuliegen; die Isomerie ist unbestritten. In letzter Zeit sprechen Th. Cohn und Hecht die Charcot-Leyden'schen Krystalle als hexagonale Pyramiden an. Das würde die Heteromorphie ohne Weiteres begründen, denn die Prostatakrystalle weisen einen viereckigen Querschnitt auf." Hierzu kommt, dass sich auch P. Guttmann und Leichtenstern (Deutsche med. Wochenschr. 1892) gegen die Identität ausgesprochen

und dass Th. Cohn (a. a. O.) seine letzten Untersuchungen der krystall-optischen Eigenschaften mit dem Resultate abschliesst, dass die Böttcher'schen und Charcot'schen Krystalle in krystallographischer Beziehung verschiedene Körper sind.

Und in der That, wer einen Blick auf die Abbildungen der Lubarsch'schen Befunde wirft, welche den gewöhnlichen Charakter der von Aerzten so häufig in den verschiedensten Secreten und Geweben angetroffenen Krystalle entsprechen und mit ihnen die ganz eigene Erscheinungsweise der Böttcher'schen Krystalle im ejaculirten Sperma — ob Lubarsch diese gesehen, weiss ich nicht — vergleicht, dem kann ein Glaube an die Identität nicht gut beikommen.

Aber gesetzt selbst, dass künftige Forschungen eine engere Zusammengehörigkeit der beiden Krystallformen ergeben sollten, als wir jetzt anzunehmen berechtigt sind, so viel bleibt gewahrt, dass die Böttcher'schen Krystalle nicht als „Hodenkrystalle" (Lubarsch), sondern mit grösserem Rechte als Prostatakrystalle zu bezeichnen sind. Aber man lasse ihnen meinetwegen, da die lebende Prostata nur den Basisantheil zu dem Krystallmaterial zu liefern pflegt, den altverbrieften Namen der Böttcher'schen Krystalle.

XXIV.

Ueber anomale Sehnenfäden im Herzen und deren eventuelle Bedeutung.

Von Prof. Browicz in Krakau.

In Herzen, die in jeder anderen Hinsicht normal gebaut und entwickelt sind, finden sich mehrere Kategorien von Sehnenfäden, welche sich bezüglich ihrer Localisation, Häufigkeit und Bedeutung wesentlich von einander unterscheiden.

Zu den ständigen, in jedem normalen Herzen vorfindlichen gehören die gewöhnlichen valvulären Sehnenfäden, welche die Papillarmuskeln mit den Klappenrändern als auch mit der ventriculären Fläche der Klappensegel verbinden. In diese Kategorie von Sehnenfäden müssen auch die häufigen, ziemlich zahlreichen Varietäten von Sehnenfäden mitgerechnet werden, welche die Klappenränder, sowie die ventriculären Flächen der Klappensegel sei es mit accidentellen, überzähligen Papillarmuskeln, sei es direct mit der Herzwand und zwar deren oberem Theile verbinden, wie es z. B. fast Regel ist in der rechten Kammer, in welcher am Rande des inneren Klappensegels direct von der Scheidewand abgehende Sehnenfäden sich inseriren. Zur zweiten Kategorie gehören unbeständige, extravalvuläre, wandständige Sehnenfäden von sehr wechselnder Richtung und Verlauf, welche den Wänden anliegen und mit den Muskeltrabekeln zusammenhängen, welche man an der inneren Fläche der Kammern, in den Vorhöfen, hauptsächlich in den Herzohren vorfindet.

Zur dritten Kategorie gehören diejenigen Sehnenfäden, welche innerhalb der Kammerhöhle ausgespannt liegen, hauptsächlich innerhalb der linken, seltener in der rechten Kammerhöhle. Innerhalb der Vorhofshöhlen habe ich derartige Sehnenfäden nicht zu Gesicht bekommen. Diese extravalvulären, intraventriculären Sehnenfäden sind verschieden lang und dick, kommen häufiger in der Nähe der Herzspitze, seltener in der Mitte der Kammerhöhle vor. Sie sind überhaupt selten, besonders die durch die Mitte der Kammerhöhle hindurchziehenden, verlaufen schief oder mehr horizontal und verbinden entweder zwei gegenüberliegende Muskeltrabekeln oder überhaupt zwei gegenüberliegende Punkte der Kammerwand.

Zur vierten Kategorie zähle ich äusserst seltene Sehnenfäden, welche theilweise in der Vorhofs-, theilweise in der Kammerhöhle liegen und deren zwei Fälle mir bekannt sind.

Eines von diesen Herzen ist im pathologisch-anatomischen Museum zu Krakau aufbewahrt.

Biesiadecki (Untersuchungen aus dem pathologisch-anatomischen Institute Krakau, 1871) und Feigl (Verhandlungen des II. Congresses polnischer Aerzte und Naturforscher zu Lemberg, 1875) beschreiben nehmlich zwei Fälle von sonst normalen Herzen, in welchen die Mitte des vorderen Randes der Valvula foraminis ovalis, welche mit dem Limbus f. o. nicht verwachsen war, aus dem linken Vorhof längs der atrialen Fläche des hinteren Klappensegels der Valvula mitralis zu einem valvulären Sehnenfaden hinzieht und sich an demselben in unmittelbarer Nähe des Klappenrandes mittelst dreier dünner Fädchen inserirt. Der zweite Fall von Feigl unterscheidet sich von dem ersteren nur dadurch, dass der an derselben Stelle der Valvula for. ov. mit dem einen oberen Ende inserirte Sehnenfaden sich an der atrialen Fläche des hinteren Klappensegels ganz nahe dem Klappenrande anheftet.

Die Sehnenfäden der ersten Kategorie sind normale, ständige Fäden, deren physiologische Bedeutung feststeht. Die Sehnenfäden der letzten drei Kategorien sind anomale, extravalvulare, unter denen die Sehnenfäden der dritten Kategorie, d. i. diejenigen, welche innerhalb der Kammerhöhle ausgespannt sind, wichtig werden können.

Die normalen, valvularen Sehnenfäden entwickeln sich, wie bekannt, aus den Muskelbalken der schwammigen Herzwand.

„Die Kammerwand wird nehmlich in den ersten Monaten aus einem dichten, schwammigen Netzwerk von Muskelbalken gebildet, die vom Endocard überzogen sind und deren Zwischenräume mit der kleinen Binnenhöhle zusammenhängen. Nach der äusseren Oberfläche zu wird die Muskelwand compacter, indem die Muskelbalken sich verdicken und die Hohlräume zwischen ihnen enger werden und zum Theil ganz schwinden. Der entgegengesetzte Prozess erfolgt nach innen. In der Umgebung der Atrioventricularöffnung werden die Balken dünner, die Zwischenräume weiter. Auf diese Weise wird ein Theil der Kammerwand, welcher nach dem Vorhof zieht und die Oeffnung umschliesst, vom Blutstrom gleichsam unterminirt. An diesem Theil verkümmern später die Muskelfasern ganz, es bilden sich aus dem bindegewebigen Zwischengewebe sehnige Platten und mit den an ihren Rändern ansitzenden Endocardkissen zu den bleibenden Atrioventricularklappen. Diese gehen somit aus einem Theil der spongiös gebauten Kammerwand hervor. Die an den Klappen sich von unten ansetzenden Reste der geschrumpften Muskelbalken verkümmern in der Nähe der Ansatzstellen noch mehr, die Muskelfasern schwinden auch hier zum Theil ganz, das Bindegewebe dagegen bleibt erhalten und wandelt sich zu den Sehnenfäden um.“ So schildert Hertwig die Entwickelungsphasen der Kammerwand, Klappensegel und der valvularen Sehnenfäden.

Die Beobachtung von Oehl (Mem. della acid. delle scienze di Torino, Bd. 20, citirt nach Henle, Handbuch der systematischen Anatomie, Bd. III, 1. Abth., S. 24), „dass in den grösseren Chordae tendineae der linken (nicht der rechten) Atrioventricularklappen öfters Bündel von Muskelfasern, welche

nur ausnahmsweise mit den Papillarmuskeln zusammenhängen, in der Regel einen selbständigen, spindelförmigen Muskel bilden, der sowohl gegen die Insertion der Chorda, als gegen ihren Ursprung aus dem Papillarmuskel sich zuspitzt und nach beiden Seiten hin in Bindegewebe übergeht. Oehl schlägt für denselben den Namen M. contractor chordae vor.", stimmt vollkommen mit dem heut bekannten Entwickelungsmodus der Sehnenfäden. Die Beobachtung Oehl's von der möglichen Persistenz von Resten der Muskelbündel innerhalb des Gewebes der Sehnenfäden kann ich auf Grund eigener Untersuchungen bestätigen.

Denselben Bau und auch Reste von Muskelbündeln weisen auch extravalvuläre, anomale Sehnenfäden zweiter und dritter Kategorie auf, Sehnenfäden, welche wandständig auftreten oder innerhalb der Kammerhöhle ausgespannt sind. Es lässt sich überdies manchmal schon makroskopisch die Entstehung dieser extravalvulären Sehnenfäden aus den Muskelbalken bestimmen, da manche von diesen Sehnenfäden an dem einen Ende, ja selbst bis zur Hälfte ihrer Länge aus makroskopischen Muskelbündeln bestehen, welche allmählich in die sehnige Hälfte übergehen. Sowohl das makroskopische als auch das mikroskopische Aussehen derartiger Sehnenfäden zeugt von ihrem musculösen Ursprung.

Die äusserst seltenen Sehnenfäden vierter Kategorie, wie diejenigen in den Fällen von Biesiadecki und Feigl mögen am allerwahrscheinlichsten auch aus atrophirenden anomalen Muskelbalken entstanden sein, sonst wäre z. B. der Zusammenhang eines solchen Fadens mit dem normalen valvulären Sehnenfaden, wie das in dem Falle von Biesiadecki zu sehen ist, schwerlich anders erklärbar.

Diese Erklärung der Entstehungsweise solcher äusserst seltenen Sehnenfäden kann ich nicht durch mikroskopischen Befund bestärken, da mir nur ein einziges derartiges Herz vorliegt, was mich von der mikroskopischen Untersuchung abhält. Ueberdies könnte es zutreffen, dass auch die vorgenommene mikroskopische Untersuchung kein positives Resultat erbringen würde, da ja nicht in jedem Sehnenfaden mikroskopische Reste von Muskelfasern angetroffen werden.

Was die eventuelle Bedeutung extravasculärer, anomaler Sehnenfäden anbelangt, so ist es einleuchtend, dass nicht alle die gleiche Bedeutung haben können.

Den Sehnenfäden zweiter Kategorie, d. i. den wandständigen sowie denjenigen von der dritten Kategorie, welche nahe an der Herzspitze angetroffen werden, kann irgend welche Bedeutung nicht zugeschrieben werden. Ebenso sind auch die äusserst seltenen Sehnenfäden vierter Kategorie ohne jedwede Bedeutung. Wenn auch durch Anspannen dieser Fäden die Valvula foraminis ovalis, welche in den beiden genannten mir bekannten Fällen am vorderen Umfange mit dem Limbus for. ov. nicht verwachsen ist, nach dem linken Vorhof zu abgehoben werden kann, und dadurch die bestehende Spalte grösser wird, so könnte dies auf die Circulationsverhältnisse im Herzen

keinen Einfluss ausüben, worauf überdies aus dem allgemeinen Zustande des Herzens in diesen beiden Fällen sicher geschlossen werden kann. Ein derart situirter Sehnenfaden kann in keiner Phase der Herzthätigkeit derart gespannt werden, dass davon irgend ein Geräusch herrühren könnte.

Anders verhält es sich mit denjenigen Sehnenfäden, welche durch die Mitte der Kammerhöhle hindurchziehen. Dieselben können, worauf klinische Beobachtungen hinweisen, z. B. die Beobachtungen Huchard's (Contribution à l'étude clinique des tendons aberrants du coeur. Revue de méd. 1893. No. 2), zu klinischen Symptomen führen und Ursache von abnormen Geräuschen sein, indem dieselben innerhalb des vom Ventrikel nach der Aorta gerichteten Blutstromes liegend in tönende Vibrationen versetzt werden können, was selbstverständlich von deren Verlaufsrichtung, Länge und Dicke derselben und von der Herzmuskelkraft abhängen wird.

Berichtigung.

Bd. 144. Suppl. S. 257 Z. 17 von oben: statt leicht lies fein.

Taf. IX

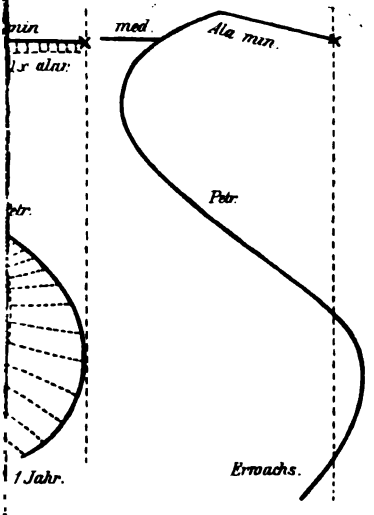

Fig. 4.

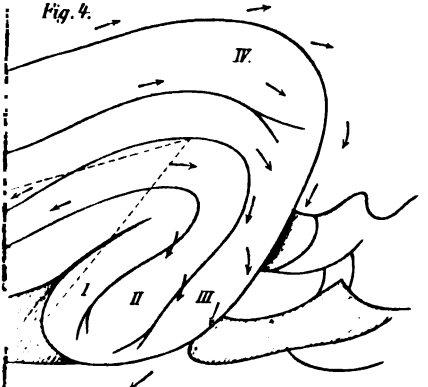

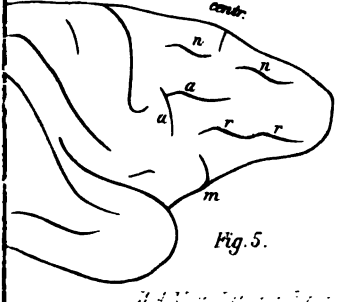

Fig. 5.



Fig. 1.

Fig. 2.



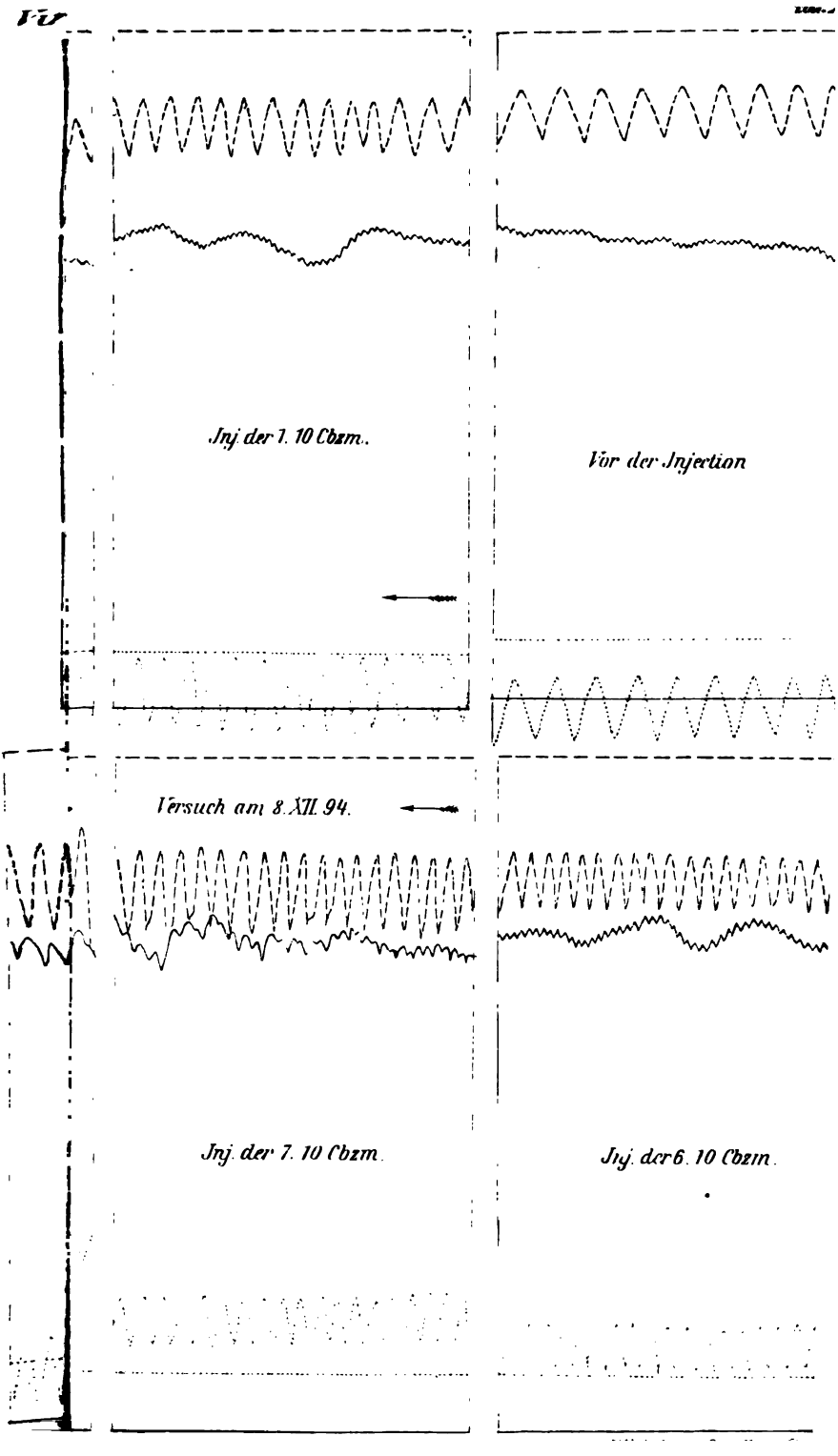
Inj. der 7. 10 Cbzm.
Vor der Injection
Versuch am 8. XII. 94.
Inj. der 7. 10 Cbzm.
Inj. der 6. 10 Cbzm.

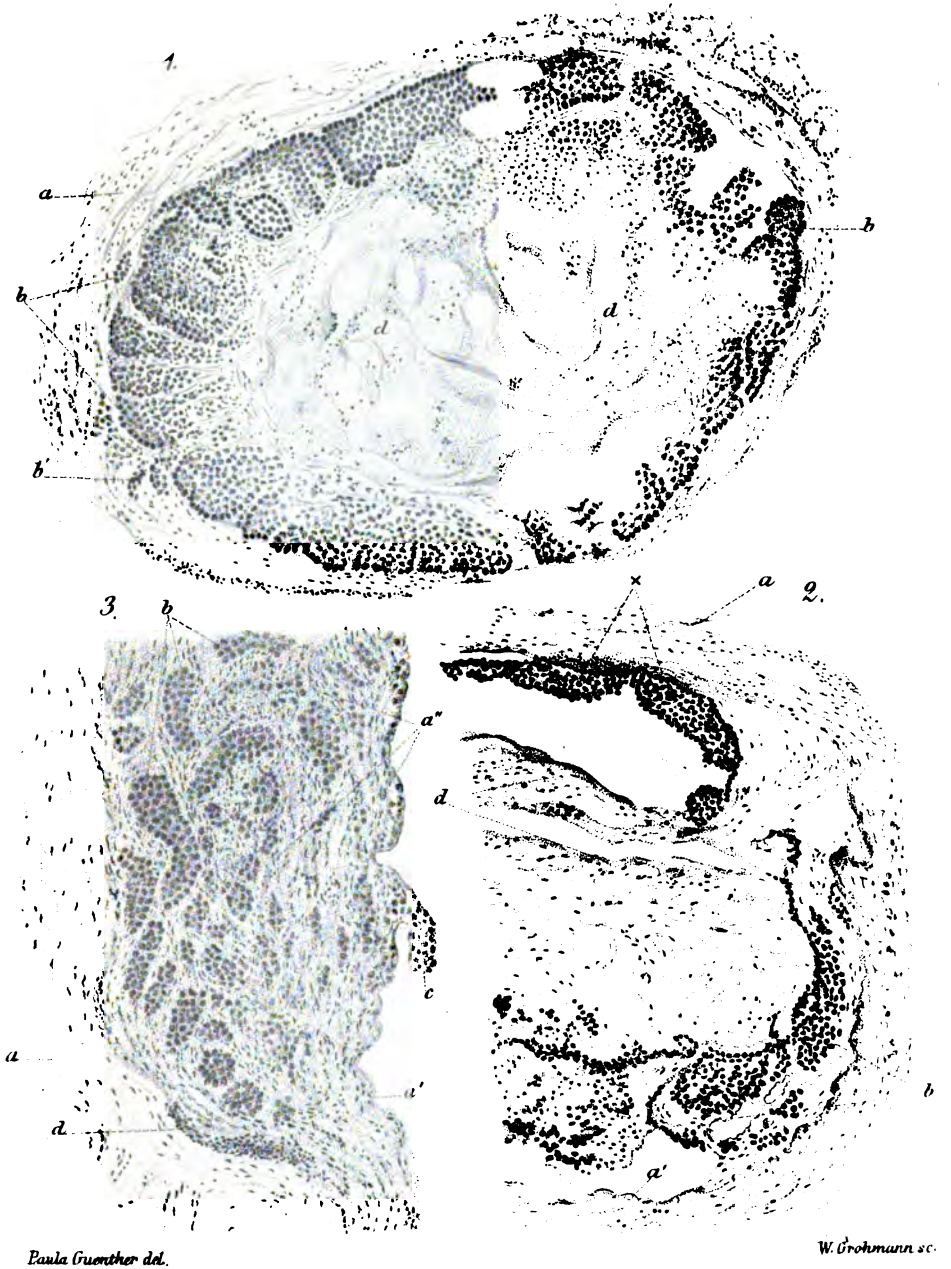

Paula Guenther del. W. Grohmann sc.

Taf XIII

13

27

5

11



12

Iwira del u lith.

A. Rana esculenta. Altes



B. Rana temporaria. Altes Frühlingsthier. (Knochenmark)



D. Rana temp. Quabbe ohne Kiemen mit 4 Extrem. u. Ruderschwanz. (Blut)

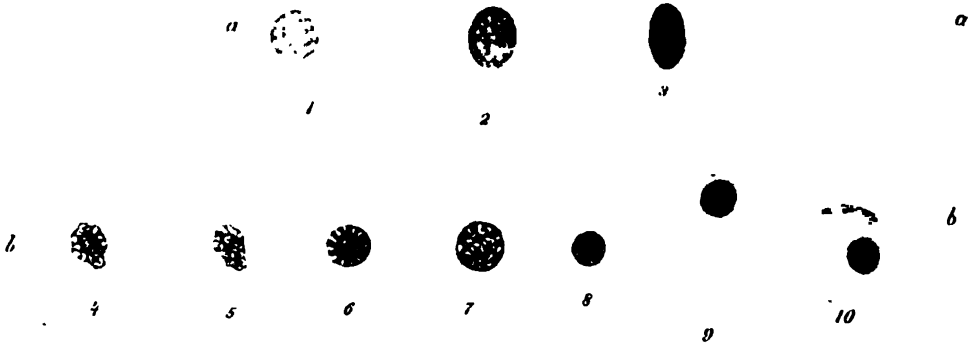

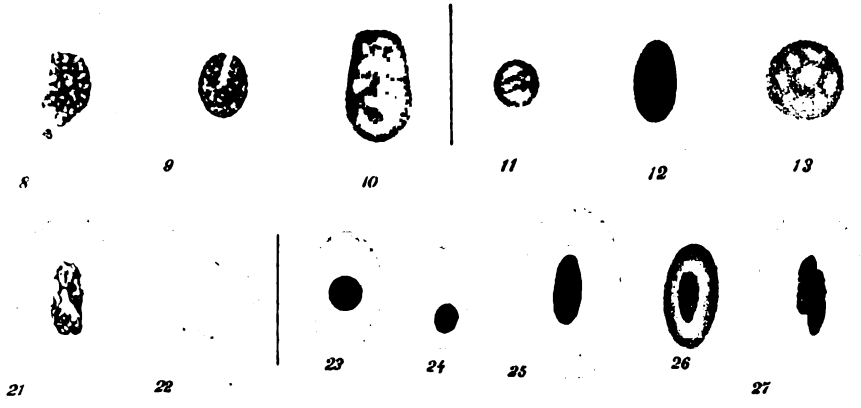

C. Bombinator igneus. Junges Frühlingstier (Blut)

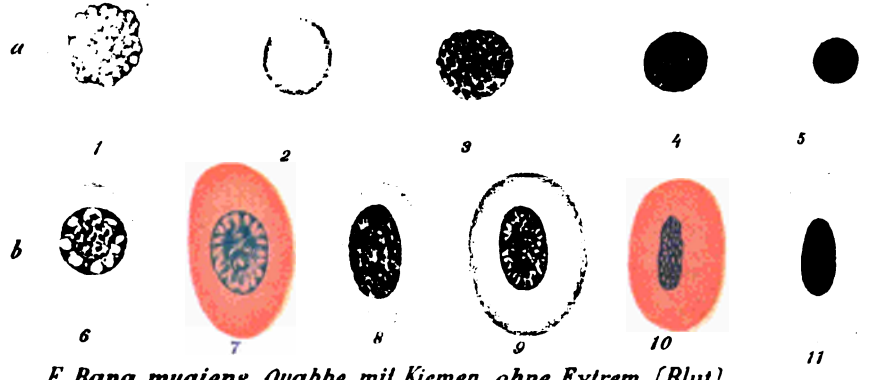

E Rana mugiens. Quabbe mit Kiemen ohne Extrem. (Blut)

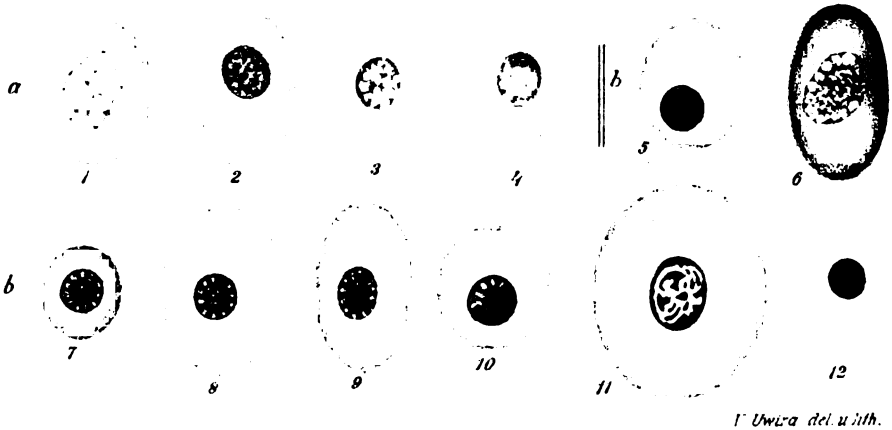

11

16

7

14

del. u. lith.

A. Salamandra macul. Altes Tier (Blut u. Milz)

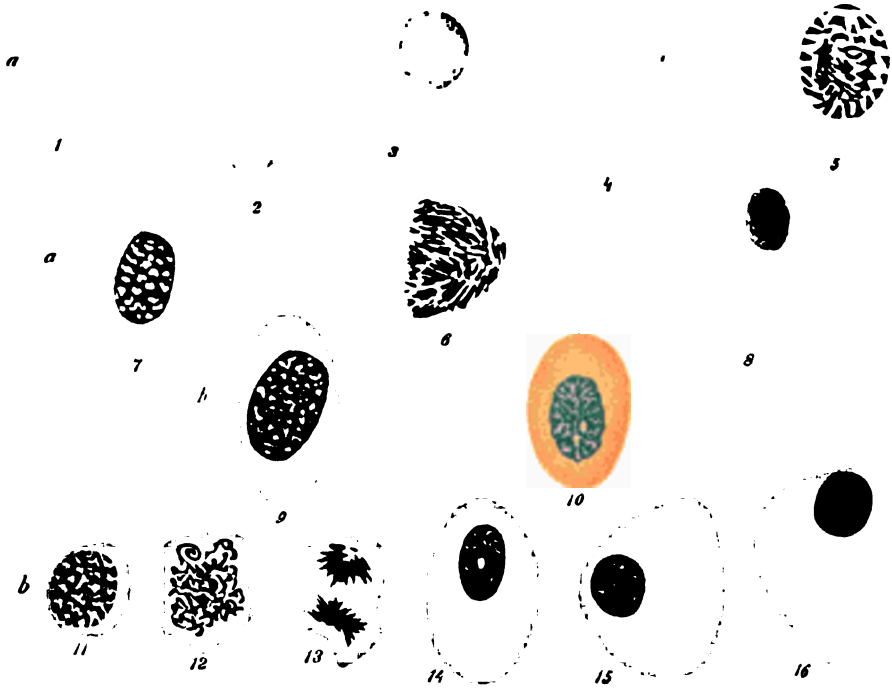

B. Salamandra macul. Quabbe, aus Uterus excidirt (Blut)

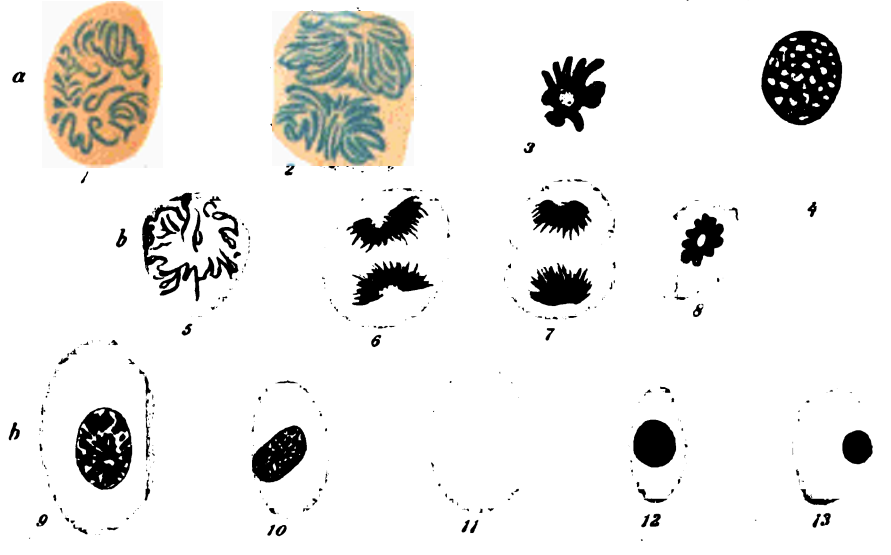

C. Amblystoma Marort. Junges Tier [Blut u. Milz.]

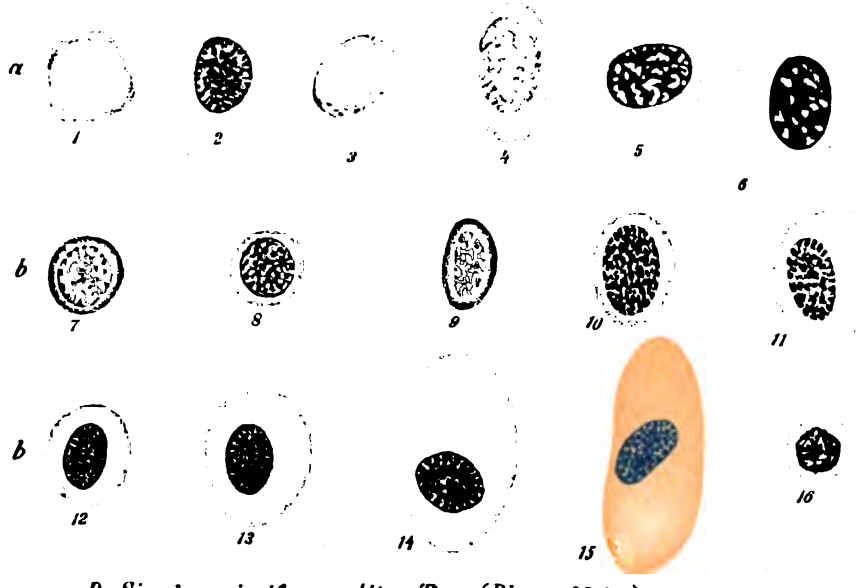

D. Siredon pisciform. Altes Tier [Blut u. Milz]

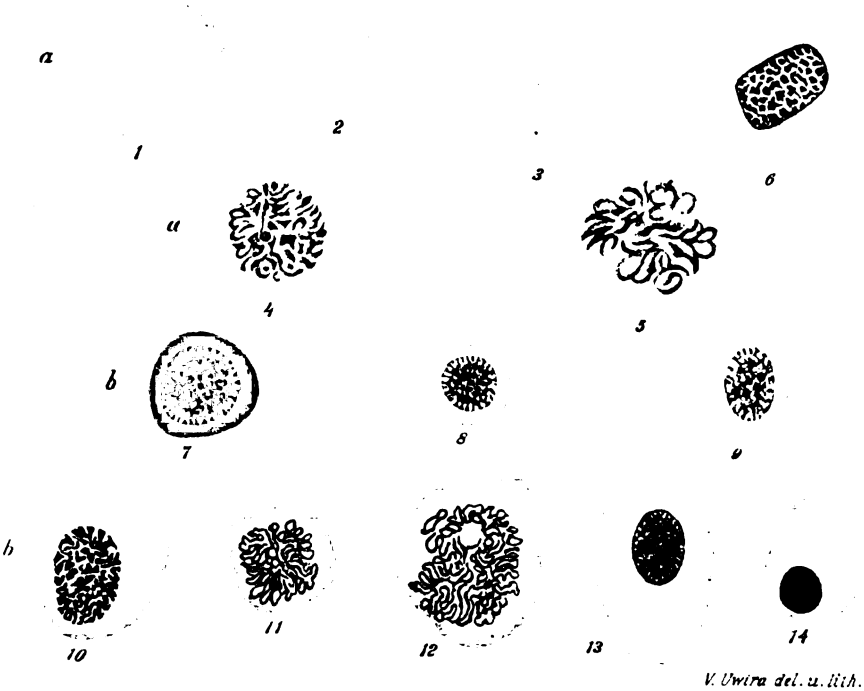

V. Uwira del. u. lith.

Date Due

Demco 293-5


3 2044 103 038 527